N. ANGELESCU

TEHNICI ELEMENTARE DE CHIRURGIE

EDITURA MEDICALĂ

TABLA DE MATERII

Pag.

INTRODUCERE 7

I. INSTRUMENTARUL CHIRURGICAL 9

Păstrarea și conservarea instrumentelor 10
Clasificare 10
Descriere și întrebuințare . . 10
Instrumente pentru tăiat . . 10
Instrumente pentru hemostază 16
Instrumente de prindere și prezentare a țesuturilor . 22
Depărtătoare 24
Instrumente pentru sutura țesuturilor 31
Instrumente speciale 36
Instrumente diverse 36
Manevrarea instrumentelor . . 38
Condiții și reguli de utilizare a instrumentelor 42
Bibliografie 42

II. PREGĂTIRI PENTRU O INTERVENȚIE CHIRURGICALĂ . 44

Principii 44
Pregătirea chirurgului 44
Pregătirea materialelor 49
Pregătirea mesei de instrumente 49
Scoaterea cîmpurilor și a compreselor 49
Scoaterea și aranjarea instrumentelor 49
Pregătirea bolnavului 51
Așezarea bolnavului pe masa de operație 51
Pregătirea regiunii pe care se va opera 52

Pag.

Așezarea operatorilor și a personalului sălii 54
Bibliografie 55

III. INCIZIA 56

Noțiuni de anatomie 56
Principii 57
Instrumentar 59
Poziția bolnavului 59
Poziția chirurgului 60
Pregătirea cîmpului operator . 60
Tehnică 60
Incizia tegumentară 60
Incizia somatică 62
Incizia viscerală 67
Incidente și accidente 69
Complicații 70
Bibliografie 70

IV. HEMOSTAZA CHIRURGICALĂ (DEFINITIVĂ) 71

Tamponarea 71
Indicații 71
Contraindicații 72
Materiale necesare 72
Tehnică 72
Avantaje 72
Dezavantaje 73
Variante de tehnică 73
Ligatura vasului 74
Materiale necesare 74
Mecanismul obliterării vasului 75
Principii 76
Tehnică 76
Avantaje 85
Dezavantaje 86
Metode de excepție 86
Forcipresura cu pensa pe loc 86
Capitonajul 87

Obliterarea vaselor prin corpi străini 87
Sutura în masă a țesuturilor . 88
Embolizarea 88
Îngrijiri postoperatorii 88
Complicații 89
Bibliografie 89

V. CAUTERIZAREA 90

Mijloace folosite 90
Principiul metodei 90
Instrumentar 90
Indicații 91
Contraindicații 91
Acțiunea 91
Incidente și accidente . . . 91
Cauterizarea prin căldură (termocauterizarea) 92
Indicații 92
Contraindicații 92
Instrumentar 92
Tehnică 93
Incidente și accidente . . . 94
Cauterizarea prin frig (criocauterizarea) 94
Mijloace folosite 94
Indicații 94
Instrumentar 95
Tehnică 95
Incidente 95
Cauterizarea prin electricitate (electrocauterizarea) 95
Avantaje 96
Dezavantaje 96
Indicații 96
Contraindicații 96
Instrumentar 96
Tehnică 98
Incidente și accidente . . . 99
Cauterizarea chimică 99
Mijloace folosite 99
Indicații 100
Contraindicații 100
Tehnică 100
Bibliografie 100

VI. DRENAJUL 101

Clasificare 102
Materiale necesare 102
Indicațiile drenajului . . . 106
Contraindicații 107
Avantaje 107
Dezavantaje 108
Mecanism de acțiune . . . 108
Principiile drenajului . . . 109
Incidente și accidente . . . 111
Îngrijiri postoperatorii . . . 111
Complicații 112
Tehnici de drenaj 112
Bibliografie 124

VII. SUTURA CHIRURGICALĂ 125

Principiile suturării țesuturilor 125
Clasificarea suturilor 126
Materiale necesare 127
Condiții de efectuare . . . 134
Indicații 135
Contraindicații 135
Anestezia 135
Tehnică 135
Îngrijiri postoperatorii . . . 148
Complicații 149
Bibliografie 149

VIII. SUTURA MUSCULARĂ . 151

Noțiuni de anatomie 151
Obiective 152
Indicații 152
Contraindicații 152
Condiții de efectuare . . . 152
Materiale necesare 152
Pregătire preoperatorie . . . 152
Anestezie 152
Tehnică 153
Îngrijiri postoperatorii . . . 155
Complicații postoperatorii . . 155
Bibliografie 155

IX. SUTURA DE TENDON . . 156

Noțiuni de anatomie 156
Obiective 156
Indicații 157
Contraindicații 157
Principii 157
Materiale necesare 158
Pregătire preoperatorie . . . 158
Anestezia 158
Tehnică 158
Incidente și accidente . . . 161
Îngrijiri postoperatorii . . . 161
Complicații 162
Bibliografie 162

X. SUTURA VASCULARĂ . . 163

Noțiuni de anatomie 163
Obiective 164
Materiale necesare 164
Principii 164
Indicații 165
Contraindicații 165
Pregătire preoperatorie . . 165
Anestezie 165
Tehnică 165
Îngrijiri postoperatorii . . . 171
Complicații postoperatorii . 171
Rezultate 171
Bibliografie 171

XI. SUTURA NERVOASĂ . . . 173

Noțiuni de anatomie 173
Obiective 174
Indicații 174
Contraindicații 174
Principii 175
Materiale necesare 175
Pregătire preoperatorie . . . 175
Anestezia 176
Tehnică 176
Îngrijiri postoperatorii . . . 178
Complicații postoperatorii . . 179
Rezultate 179
Bibliografie 179

XII. DESCOPERIRI DE VENE SUPERFICIALE ÎN VEDEREA PERFUZĂRII DE LICHIDE . 180

Noțiuni de anatomie 180
Indicații 181
Contraindicații 181
Condiții de efectuare . . . 181
Obiective 181
Materiale necesare 182
Pregătirea preoperatorie . . 182
Operația. Poziția bolnavului și a chirurgului 182
Anestezie 182
Tehnici particulare de descoperire 182
Incidente și accidente . . . 189
Îngrijiri postoperatorii . . . 189
Complicații 189
Bibliografie 190

XIII. TRAHEOTOMIA 191

Noțiuni de anatomie 191
Condiții de efectuare . . . 193
Instrumentar 193
Indicații 194
Contraindicații 195
Principii 195
Pregătire preoperatorie . . . 196
Anestezie 196
Poziția bolnavului 196
Poziția chirurgului 196
Tehnică 197
Incidente, accidente, complicații 203
Îngrijiri postoperatorii . . . 204
Rezultatele traheotomiei . . 205
Bibliografie 205

XIV. PLEUROTOMIA 206

Noțiuni de anatomie 206
Indicații 207
Condiții de efectuare 207
Obiective 207
Instrumentar 208
Pregătire preoperatorie . . . 209
Anestezie 209
Poziția bolnavului 209
Poziția chirurgului 209
Tehnică 209
Incidente și accidente . . . 215
Îngrijiri postoperatorii . . . 216
Complicații postoperatorii . . 218
Rezultate 219
Bibliografie 219

XV. COLPOTOMIA POSTERIOARĂ 220

Noțiuni de anatomie 220
Indicații 220
Contraindicații 221
Condiții de efectuare 221
Avantaje 221
Dezavantaje 221
Instrumentar 221
Pregătire preoperatorie . . . 222
Anestezie 222
Poziția bolnavei 222
Poziția chirurgului 222
Pregătirea cîmpului operator . 222
Tehnică 223
Incidente și accidente . . . 225
Îngrijiri postoperatorii . . . 225
Complicații postoperatorii . . 225
Rezultate 226
Bibliografie 226

XVI. CISTOSTOMIA 227

Noțiuni de anatomie 227
Indicații 227
Contraindicații 228
Obiective 228
Condiții de efectuare 228
Instrumentar 228
Pregătire preoperatorie . . . 229
Anestezie 229
Poziția bolnavului 229
Poziția chirurgului 229
Tehnică 229
Incidente și accidente . . . 233
Îngrijiri postoperatorii . . . 234
Complicații postoperatorii . . 234
Rezultate 234
Bibliografie 234

XVII. FIMOZA 235

Noțiuni de anatomie 235
Obiective 235
Indicații 236
Condiții de efectuare 236
Instrumentar 236
Pregătire preoperatorie . . . 236
Anestezie 236
Poziția bolnavului 236
Tehnică 236

Incidente și accidente . . . 240
Îngrijiri postoperatorii . . . 240
Complicații postoperatorii . . 240
Rezultate 241
Bibliografie 241

XVIII. PARAFIMOZA 242

Indicații 242
Condiții de efectuare 242
Tehnică 243

XIX. CHIRURGIA INFECȚIILOR SUPERFICIALE 245

Noțiuni de anatomie 245
Clasificare 245
Obiective 246
Indicații 246
Contraindicații 246
Principii 246
Materiale necesare 247
Pregătire preoperatorie . . . 247
Anestezie 247
Tehnica 248
Incidente și accidente . . . 274
Complicații postoperatorii . . 274
Bibliografie 274

XX. CHIRURGIA PANARIȚIILOR MÎINII 276

Noțiuni de anatomie 276
Clasificare 278
Indicații 278
Contraindicații 279
Principii 279
Instrumentar 279
Pregătire preoperatorie . . . 279
Anestezie 280
Poziția bolnavului și a chirurgului 280
Tehnică 280
Incidente și accidente . . . 287
Îngrijiri postoperatorii . . . 288
Complicații 288
Bibliografie 289

XXI. CHIRURGIA FLEGMOANELOR MÎINII 290

Noțiuni de anatomie 290
Clasificare 293
Indicații 294
Contraindicații 294
Principii 294
Instrumentar 294
Pregătirea preoperatorie . . 294
Anestezie 294
Poziția bolnavului și a chirurgului 295
Tehnică 295
Incidente și accidente . . . 301
Îngrijiri postoperatorii . . . 301
Complicații 302
Bibliografie 302

INTRODUCERE

Chirurgia, mai mult decît alte specialități ale medicinii, are o implicare mult mai directă și mai mare în practică; ea confirmă supozițiile teoretice și le completează. Pentru a practica chirurgia corect, ea trebuie învățată pornind de la lucrurile mici; acestea constituie, de altfel, baza oricărui început, în orice specialitate.

Cartea de față cuprinde o serie de capitole elementare de tehnică, pe care le-am considerat necesare inițierii oricărui începător în specialitățile chirurgicale. Unele din aceste capitole fac parte din cuprinsul manualelor intitulate de „Mică chirurgie" sau alcătuiesc începutul unor tratate de patologie chirurgicală sau al unor capitole din tratatele de tehnică chirurgicală. De fapt, discuțiile purtate și care se mai poartă încă, în lumea chirurgilor privind denumirea de „mică" și „mare" chirurgie, se referă la complexitatea actului chirurgical propriu-zis. În fond, complexitatea oricărei intervenții operatorii are la bază o suită de gesturi elementare, la care se adaugă gîndirea și experiența chirurgului și care alcătuiesc tactica operatorie. Din acest punct de vedere, apreciem că denumirea de „mică" și „mare" chirurgie nu mai este corespunzătoare.

Am considerat necesară o astfel de carte, din mai multe motive:

— Marea majoritate a începătorilor în această specialitate sînt captați de problemele de tactică și de tehnică operatorie și trec foarte ușor peste unele gesturi „mărunte"; acestea au însă o importanță deosebită asupra reușitei actului operator, a confirmării justeței tacticii adoptate și a execuției ireproșabile a tehnicii respective.

— În manualele și tratatele de specialitate, unele din aceste capitole sînt tratate disparat sau insuficient, iar altele nu sînt nici măcar amintite.

— De multe ori, chiar mentorii viitorilor chirurgi, datorită timpului scurt afectat pregătirii în specialitate, trec direct la aspectele mult mai complexe ale chirurgiei, considerînd că noțiunile elementare se pot învăța pe parcurs, după „ureche", auzind și văzînd cum fac alții.

Cartea de față am intitulat-o „Tehnici elementare de chirurgie" deoarece prezintă unele noțiuni de bază, pentru cei care încep această specialitate, legate de activitatea zilnică a chirurgului în spital sau în

policlinică. În mare parte ea reprezintă experiența dobîndită în clinicile în care am lucrat, începînd ca extern și intern, pînă în prezent.

Mai întîi, am prezentat noțiunile generale de tehnică chirurgicală, începînd cu instrumentarul, considerînd cunoașterea și manevrarea lui ca făcînd parte integrantă din tehnicile elementare de chirurgie, după care am prezentat unele capitole privind pregătirea unei intervenții operatorii: incizia, hemostaza, drenajul și sutura chirurgicală, care constituie elementele de bază în practica chirurgiei. Am continuat, apoi, cu unele tehnici care pot fi efectuate de către oricine practică chirurgia, mai ales cele care necesită urgență și care, în parte, pot fi efectuate la camera de gardă sau în policlinică. Nu am descris unele tehnici asemănătoare care se fac la distanță de momentul accidentului și care impun anumite particularități.

Tehnicile sînt prezentate în raport cu dotarea marei majorități a serviciilor de chirurgie, selectînd tot ceea ce este verificat în practică dar și ceea ce este mai nou, la nivelul cerințelor actuale.

Pentru o mai bună înțelegere a actului operator, la începutul fiecărui capitol, am prezentat unele noțiuni de anatomie a regiunii respective care au legătură cu tehnica ce se practică. Am acordat un spațiu îngrijirilor postoperatorii precum și complicațiilor legate de tehnica respectivă, care pot să apară, considerînd cunoașterea lor ca avînd o contribuție importantă la realizarea succesului operator.

Considerăm că aceste tehnici elementare trebuie bine însușite de către fiecare chirurg începător și chiar de către orice medic, pentru că, de multe ori, unele dintre ele necesită execuție de urgență, chiar fără un instrumentar deosebit, și în orice condiții. Necunoașterea indicației și a execuției corecte a acestor tehnici duce la compromiterea unei intervenții, cu apariția de complicații postoperatorii ce pot avea urmări grave. Pe de altă parte, multe din aceste tehnici sînt elemente componente ale fiecărui act operator.

Efectuarea unei intervenții operatorii obligă chirurgul la o bună pregătire de specialitate, la cunoașterea anatomiei regiunii respective, la conștiinciozitate și la un înalt simț de răspundere, calități necesare tuturor celor care practică această specialitate.

AUTORUL

I. INSTRUMENTARUL CHIRURGICAL

Instrumentarul folosit în chirurgie este foarte variat, fiind alcătuit din numeroase tipuri și forme de obiecte destinate îndeplinirii unor anume manevre sau operațiuni. Cunoașterea lui amănunțită precum și folosirea corespunzătoare este obligatorie pentru orice medic care practică chirurgia, în scopul de a-i permite efectuarea actului operator în condiții optime și de eleganță tehnică.

Deși cartea de față tratează numai unele tehnici elementare de chirurgie, care nu necesită un instrumentar prea bogat, am considerat util ca să prezentăm mai pe larg instrumentarul chirurgical care se utilizează în aproape toate intervențiile de chirurgie generală; aceasta, pe de o parte, pentru faptul că posibilitatea de informare asupra existenței și folosirii lui este redusă pentru cei care încep ucenicia în această specialitate, iar pe de alta, pentru că manevrarea lui face parte integrantă din regulile elementare ale tehnicii chirurgicale. Acest instrumentar, pe care-l denumim comun, este completat cu o serie de alte instrumente denumite speciale, destinate intervențiilor pe anumite sisteme, organe sau regiuni și care sînt văzute, studiate și folosite în timpul stagiului la specialitățile chirurgicale respective: neurochirurgie, ortopedie, chirurgie cardiacă etc.

Pentru informarea mai largă asupra existenței tipurilor de instrumentar chirurgical, se pot consulta cataloage de instrumente și aparate medicale editate de diverse fabrici sau firme.

Instrumentele chirurgicale se fabrică din metale rezistente care să permită curățirea perfectă și sterilizarea lor. În afară de aceste calități ele trebuie să fie ușoare, simple și manevrabile fără dificultate. Înainte, se fabricau din aliaje sau din oțeluri nichelate sau cromate. Inconvenientul consta în faptul că, după un număr de sterilizări, se produceau fisuri sau degradări ale nichelajului sau cromajului care nu mai asigurau calitatea sterilizării și făceau instrumentul inutilizabil. Astăzi, pentru fabricarea instrumentarului chirurgical se folosesc, din ce în ce mai mult, oțeluri inoxidabile care, pe lîngă rezistență și elasticitate, asigură și folosirea lor îndelungată prin menținerea calităților exterioare la un număr infinit de sterilizări.

În țara noastră ca și în multe alte țări, instrumentarul chirurgical precum și mobilierul sînt *standardizate*. Între diverse firme sau fabrici de instrumente chirurgicale, pentru același tip de intrument, pot exista diferențe privind dimensiunile, articulația, sau calitatea metalului din care este confecționat.

Dimensiunile și forma instrumentelor sînt adaptate în raport de regiunea la care se lucrează precum și în funcție de organul pentru care au fost destinate. De exemplu, pentru chirurgia în suprafață, se folosesc instrumente de dimensiuni mici (9—14 cm lungime), în timp ce pentru profunzime utilizăm instrumente mai lungi (15—35 cm). Pensele destinate clampării unui pedicul vascular au forme și dimensiuni în funcție de localizarea și mărimea acestuia.

PĂSTRAREA ȘI CONSERVAREA INSTRUMENTELOR

Instrumentele care nu se folosesc curent se păstrează în cutii de metal, nichelate sau cromate, sau în cutii din aluminiu și se protejează pe suprafața lor și la articulații cu un strat subțire de vaselină sau sînt învelite în hîrtii vaselinate pentru a împiedica orice coroziune. Ele sînt depozitate în magazia sălii de operație.

Instrumentele care se folosesc curent sînt aranjate pe tipuri de intervenții (mici sau mari) tot în cutii de metal, se sterilizează zilnic și se păstrează în sălile de operații.

CLASIFICARE

Cuprinzînd o gamă foarte largă, instrumentarul chirurgical este greu de clasificat după criterii stabile. De obicei, clasificarea instrumentelor cel mai utilizate în chirurgie, se face, grupîndu-le în diverse categorii, în funcție de întrebuințarea lor după cum urmează:

- instrumente pentru tăiat;
- instrumente pentru hemostază;
- instrumente de prindere și prezentare a țesuturilor;
- depărtătoare;
- instrumente pentru sutura țesuturilor;
- instrumente speciale;
- instrumente diverse.

DESCRIERE ȘI ÎNTREBUINȚARE*

INSTRUMENTE PENTRU TĂIAT

Pentru secționarea țesuturilor și a organelor, se folosesc bisturie, cuțite pentru amputație, foarfece, ferăstraie, dălți și osteotoame.

---

* Majoritatea fotografiilor au fost reproduse din volumul „Instrumente, aparate și materiale destinate practicii medicale", Ed. Medicală, București, 1974.

Bisturiile sînt alcătuite dintr-un mîner și o lamă tăioasă. La unele tipuri de bisturie, lama face corp comun cu mînerul (fig. 1.1) în timp ce la alte tipuri, lama se poate schimba fiind destinată unei utilizări unice (fig. 1.2). La rîndul lor, lamele au dimensiuni și forme variate în raport cu destinația lor pentru secțiunea unui anumit țesut sau organ.

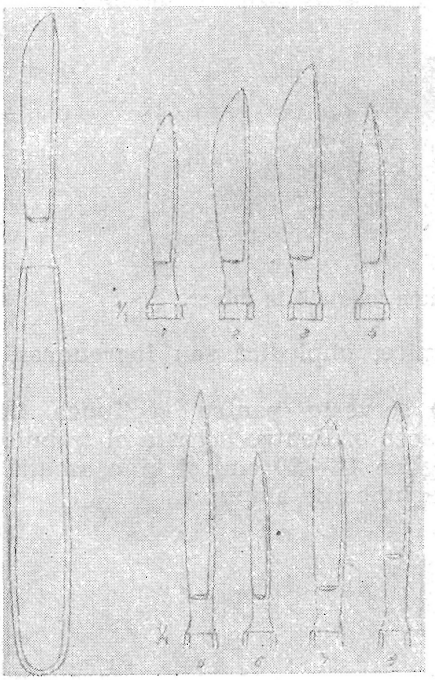

Fig. 1.1. — Bisturiu chirurgical cu diverse tipuri de lame.

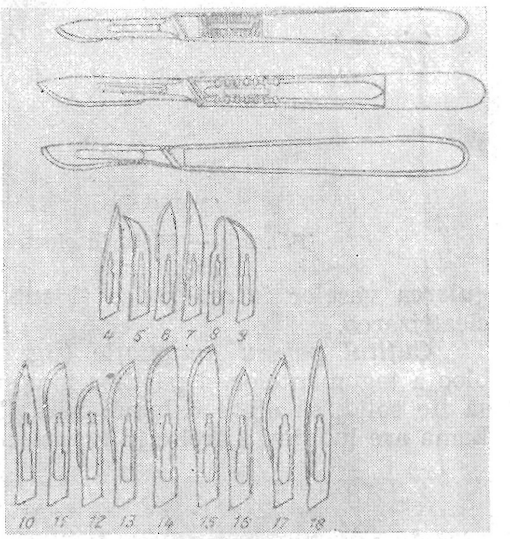

Fig. 1.2. — Bisturiu chirurgical cu lamă amovibilă: sus — bisturie cu lamă montată; jos — diverse tipuri de lame.

Astfel, unele sînt mai late, cu vîrful semioval și se folosesc pentru incizii cutanate, altele mai înguste, cu vîrful ascuțit folosite pentru circumcizia unor orificii sau traiecte fistuloase scurte, altele cu vîrful îndoit etc. (fig. 1.2 jos). Montarea lamei la mîner se face cu ajutorul unei pense Péan: se prinde porțiunea lată, la nivelul muchiei și se fixează în locașul de pe mîner, prin alunecare dinainte-înapoi. Scoaterea lamei se face prin prinderea ei cu pensa, la nivelul opus vîrfului, ridicarea din locașul respectiv și alunecare în sens invers. La același mîner se pot monta mai multe tipuri de lamă.

Bisturiul electric folosește, pentru secțiunea țesuturilor, curentul electric. Este o lamă subțire din metal, în legătură cu un mîner ce are un întrerupător care se continuă cu un conductor montat la un transformator ce se alimentează de la rețeaua electrică comună și care transformă curentul electric de la 220 V la 6 V și la 7,5 A. Datorită rezistențelor electrice pe care le are, intensitatea curentului poate fi variabilă, servind fie pentru electrosecțiune, fie pentru electrocoagulare (fig. 1.3). Se folosește pentru secțiunea altor țesuturi în afara tegumentelor (țesut celular subcutanat, mușchi, aponevroze) asigurînd în același timp și hemostaza prin electrocoagulare (mai ales în intervenții oncologice). Nu se utilizează pentru incizia tegumentelor deoarece electrocoa-

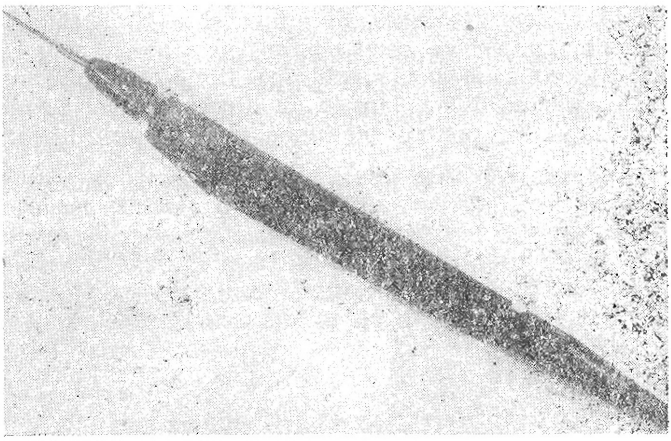

Fig. 1.3. — Bisturiu electric: lama montată la mîner.

gularea vaselor intradermice și subdermice, împiedică sau îngreunează cicatrizarea.

Cuțitul pentru amputație (fig. 1.4) servește pentru secțiunea în bloc a tegumentelor și părților moi subiacente. Pentru aceasta el trebuie să fie solid, să ofere o bună priză (lungime 16—20 cm) și bine ascuțit. Lama are lungimi diferite în raport cu regiunea de amputat.

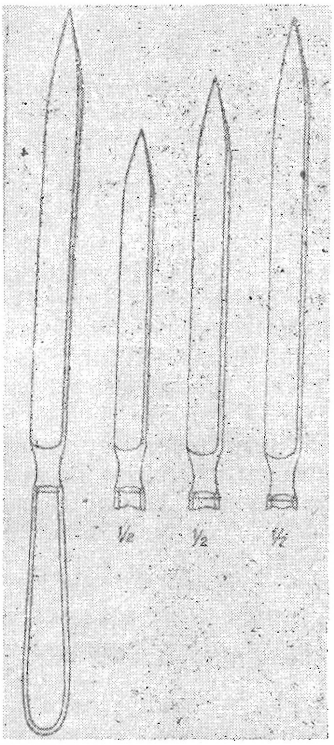

Fig. 1.4. — Cuțit pentru amputație cu lame de diverse dimensiuni.

Foarfecele sînt alcătuite din două părți articulate în cruce și cuprind:

— lamele tăioase, care formează partea activă a instrumentului;

— brațele prevăzute cu inele ovalare sau rotunde la capete, pentru introducerea degetelor;

— articulația care poate fi demontabilă sau nu, și este de diverse tipuri.

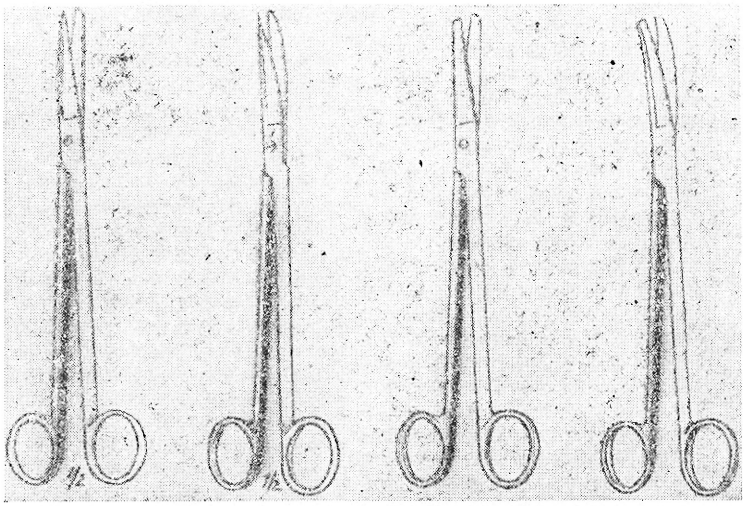

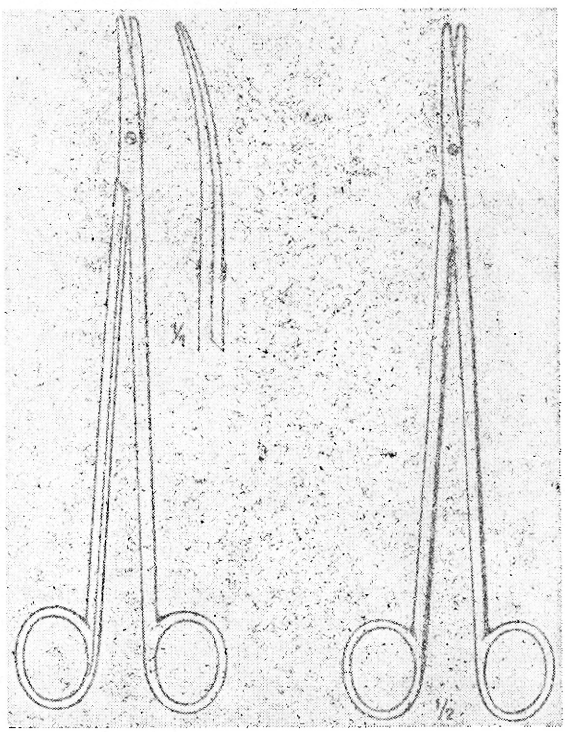

Fig. 1.5. — Tipuri de foarfece: *a.* drepte și curbe cu vîrful ascuțit sau bont; *b.* model Nelson-Metzenbaum, pentru disecții și secțiuni de țesuturi fine.

Lungimea foarfecelor este cuprinsă între 12—35 cm, după cum se folosesc în suprafață sau în profunzime.

Lamele pot fi mai scurte sau mai lungi, drepte, curbe sau cudate în L și cu vîrful ascuțit, oval sau pătrat, în raport cu destinația lor (fig. 1.5 a-b).

Cele cu lame scurte și groase se folosesc în suprafață, pentru secțiunea țesuturilor sau a organelor groase și a firelor. Foarfecele fine se utilizează la disecții și secțiuni de seroase, vase sau țesuturi, în suprafață sau în profunzime (fig. 1.5 b).

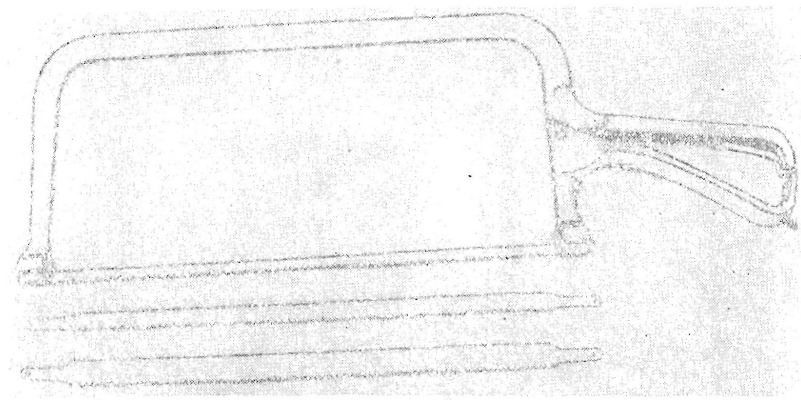

a



b



c

Fig. 1.6. — Tipuri de ferăstraie: *a.* cu arbore, model Collin; *b.* cu dos mobil, model Charière; *c.* de sîrmă, model Gigli (în stînga, sîrma; în dreapta, mînerul).

Ferăstrăul servește pentru secțiunea oaselor. În raport de regiunea pe care o operăm sau osul care se secționează, se utilizează mai multe tipuri de ferăstraie:

— Ferăstrăul cu arbore, model Collin (fig. 1.6 a), este format dintr-un cadru metalic cu mîner. În cadru se pot fixa lame cu lățimi varia-

bile, în poziții diferite, în raport cu secțiunile ce urmează a fi făcute. Se folosește pentru secțiunea oaselor groase.

— Ferăstrăul cu dos mobil, model Charière (fig. 1.6 b) are o lamă lată fixată la mîner și servește pentru secțiunea oaselor groase. Pentru a nu se îndoi, lama este menținută în poziție de o aplică metalică în formă de șanț, ce se fixează pe mîner și pe dosul lamei.

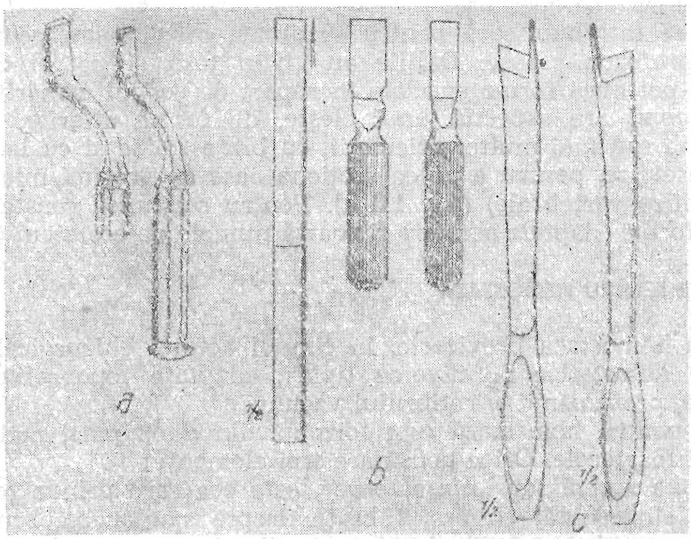

Fig. 1.7. — Tipuri de dălți: *a.* contracotită; *b.* dreaptă, model Lambotte; *c.* pentru coloană vertebrală, model Brunetti.

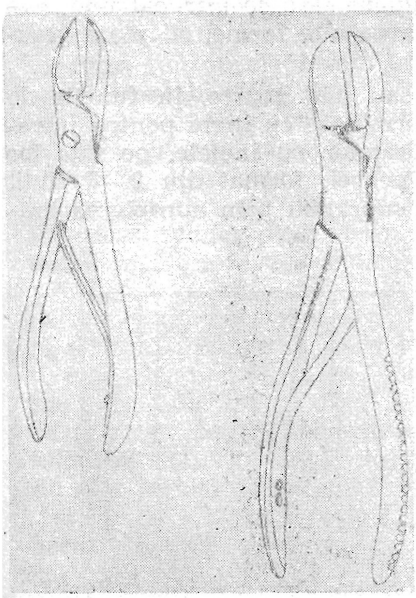



Fig. 1.8. — Osteotoame diverse: *a.* cleşte pentru tăiat oase, model Liston; *b.* tipuri de costotoame.

— Ferăstrăul de sîrmă, model Gigli (fig. 1.6 c) este alcătuit din mai multe sîrme de oțel răsucite ca un cablu și cu margini tăioase. La capete este prevăzut cu două inele de care se prind mînerele. Se folosește pentru secțiunea oaselor late (după trepanații craniene) sau în regiuni în care nu se pot folosi celelalte tipuri de ferăstraie. Pentru dirijarea sîrmei se folosesc conductori de diverse forme, în raport cu regiunea pe care se operează.

Dalta se întrebuințează pentru secțiunea oaselor sau pentru prelevarea de grefoane osoase. Dălțile au vîrful teșit și pot fi drepte sau curbe, sau pot avea forme speciale în raport de scopul urmărit (fig. 1.7).

Osteotomul are aspectul unui clește, de forme diferite, drept sau curb, cu una sau mai multe articulații, cu brațe solide și cu lame scurte, groase și ascuțite, pentru a putea secționa oase de grosimi mici (falange, coaste, apofize vertebrale) (fig. 1.8 a). Pentru secțiunea coastelor, osteotomul are forme adaptate acestora și poartă numele de costotom (fig. 1.8 b).

INSTRUMENTE PENTRU HEMOSTAZĂ

Pentru hemostaza provizorie, în timpul actului chirurgical, se folosesc pense autostatice de diverse tipuri, adaptate topografiei pe care se operează, profunzimii și calibrului vasului.

Pensa pentru hemostază este formată din două părți articulate, în cruce, ca și foarfecele. Orice pensă are trei elemente:

— partea activă sau „mușcătoare", este cea care prinde țesutul sau vasul care sîngerează; ea are 2 brațe drepte sau curbe, scurte și cu striuri transversale pe fețele lor interne (fețele care se alătură) pentru a nu derapa; vîrful brațelor poate fi mai lat sau mai îngust, mai rotund sau mai ascuțit, terminat simplu sau cu ghiare care se întrepătrund, asigurînd o bună priză; de asemenea, poate avea alte forme, adaptate vasului sau țesutului care sîngerează;

— brațele pensei pot fi mai lungi sau mai scurte, în funcție de profunzimea la care se operează și sînt terminate cu inele pentru introducerea degetelor; la locul de unire a brațelor cu inelele, pe fața lor internă, se găsește sistemul de fixare a pensei, format din 2—7 dinți, cu o pantă dreaptă și alta teșită, care se suprapun prin apropierea brațelor, pensa rămînînd fixă;

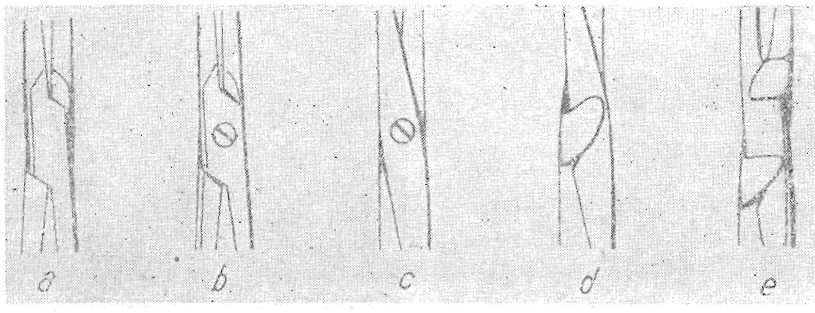

Fig. 1.9. — Tipuri de articulație a pensolor: *a.* întrepătrunsă; *b.* cu șurub, plată; *c.* cu șurub, simplă; *d.* cu clapă; *e.* cu clapă dublă.

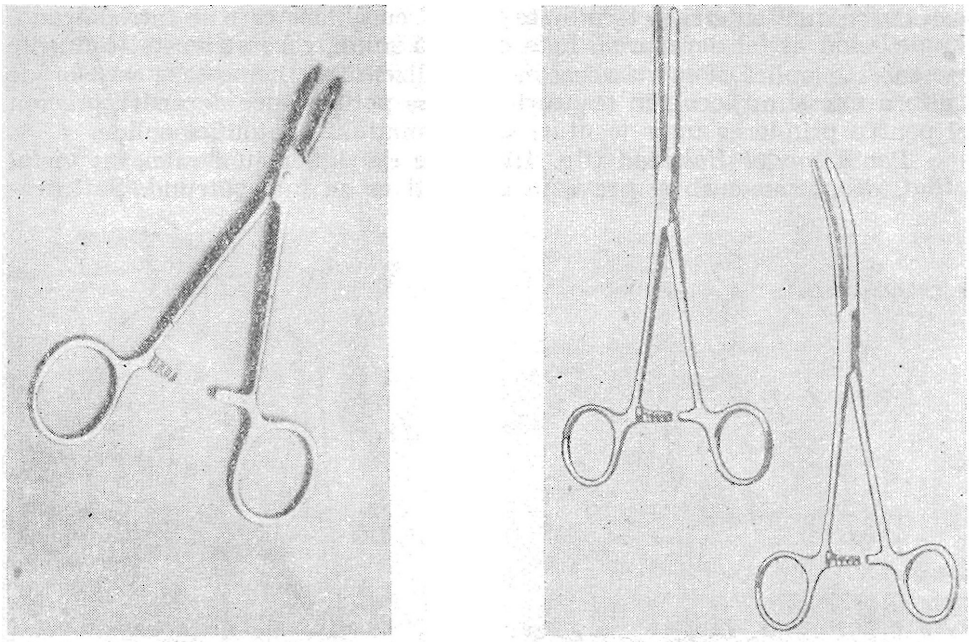

Fig. 1.10. — Pense tip Péan: *a.* Pensa Péan; *b.* pense tip Péan drepte (stînga) și curbe (dreapta).

— articulația pensei este diferită în raport de firma producătoare; ea poate fi întrepătrunsă, cu șurub-plată, cu șurub-simplă, cu clapă sau cu clapă dublă, fixă sau demontabilă (fig. 1.9).

În funcție de calibrul vasului care sîngerează și de țesutul interesat, hemostaza se face cu pense mai groase sau mai fine. Din acest punct de vedere, deosebim mai multe tipuri de pense.

Pensa Péan (fig. 1.10) are partea mușcătoare mai lată, scurtă și cu vîrful rotund. Brațele active pot fi mai ascuțite, drepte sau curbe, dar nu au dinți la vîrf. Se folosește pentru hemostaza vaselor din suprafață, acolo unde nu este pericol de derapare.

Pensa Kocher (fig. 1.11) are partea activă cu brațe drepte

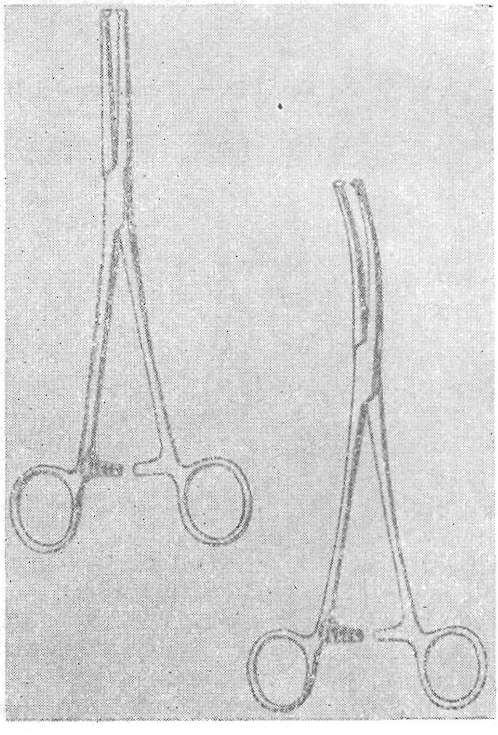

Fig. 1.11. — Pense tip Kocher: dreaptă și curbă.

sau curbe, mai subțiri și terminate în vîrf cu ghiare care se întrepătrund, împiedicînd astfel deraparea. Este o pensă solidă care strivește țesuturile pe care se aplică. Pentru aceasta, se utilizează la hemostaza vaselor de calibru mic și mijlociu, în țesuturi unde se pot produce derapări, precum și pentru prinderea unor țesuturi sau formațiuni anatomice solide.

Pensa model Halstead (fig. 1.12) este de dimensiuni mici, cu vîrful efilat, drept sau curb și prevăzut cu dinți ce se întrepătrund. Se între-

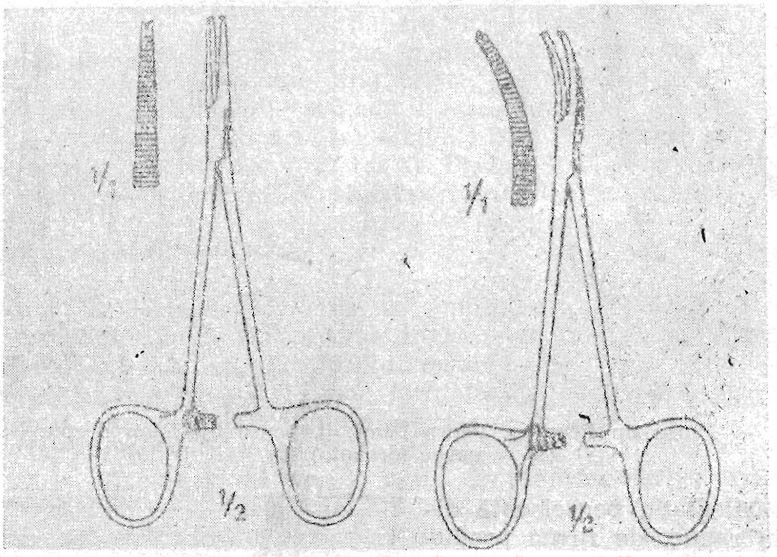

Fig. 1.12. — Pensa model Halstead: dreaptă și curbă.

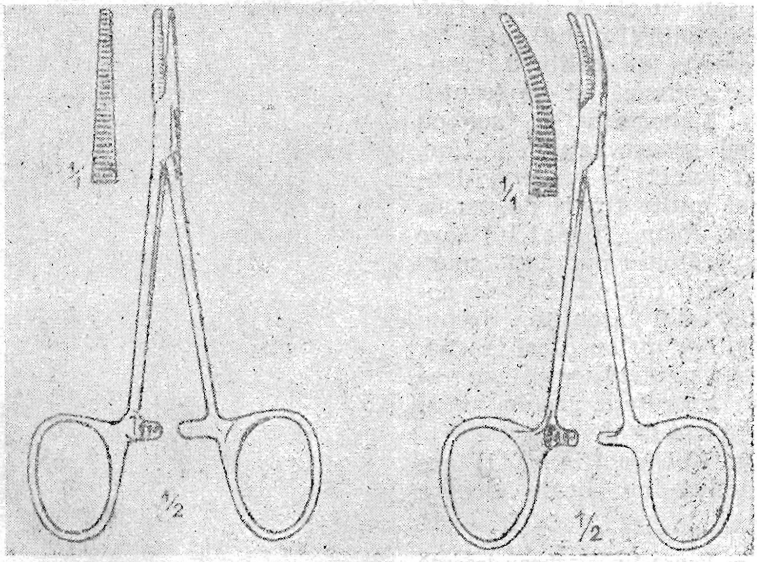

Fig. 1.13. — Pensa Mosquito: dreaptă și curbă.

buiește pentru hemostaza pediculilor mici, din țesuturi friabile, de suprafață (tiroidă de exemplu), pentru a nu derapa.

Pensa Mosquito (fig. 1.13) este asemănătoare cu cea model Halstead, cu deosebirea că nu are dinți. Se folosește pentru hemostaza vaselor mici, tot în țesuturi friabile.

Pensa model Faure (fig. 1.14) are o lungime de 20—25 cm, este mai solidă și cu brațele active scurte și groase, drepte sau curbe și

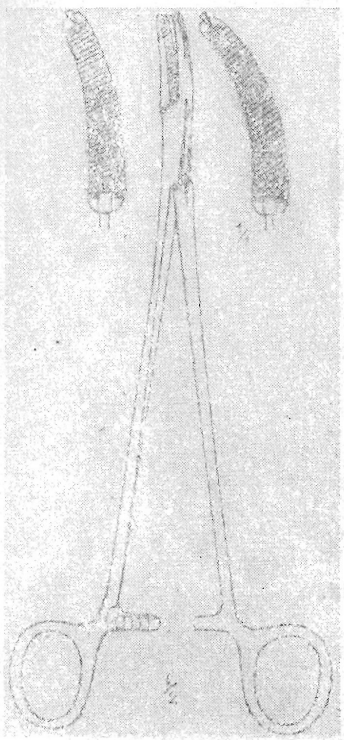

Fig. 1.14. — Pensa model Faure.

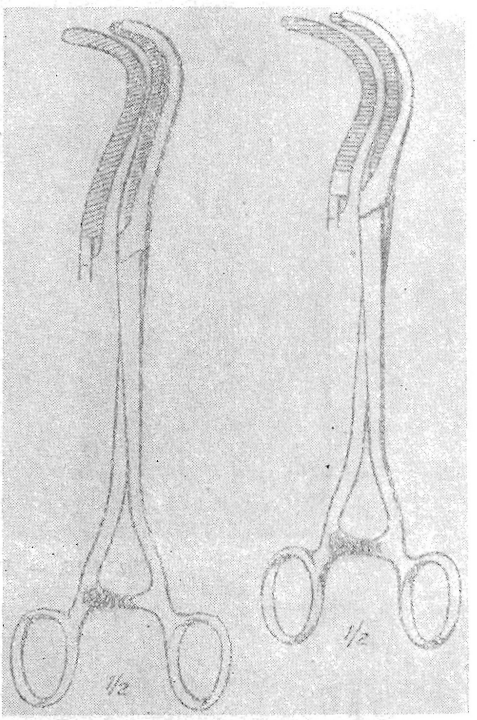

Fig. 1.15. — Pensa pentru pedicul renal, model Guyon.

prevăzute cu dinți care se întrepătrund. Se folosește pentru hemostaza unor vase de calibru mijlociu și mare, oferind o bună priză. Cel mai frecvent, se folosește pentru hemostaza arterei uterine.

Pensa de pedicul renal model Guyon (fig. 1.15) are lungimea de 25—35 cm, brațe solide și partea activă curbă (1/3—2/3 din cerc) adaptată topografiei vaselor ce formează pedicului renal, pe care îl clampează în caz de nefrectomie.

Pensa Satinski (fig. 1.16) are brațele funcționale lungi, elastice, cu dublă curbură și fără dinți. Datorită elasticității, nu zdrobește vasul pe care se aplică. Se folosește pentru hemostaza plăgilor vasculare și mai ales a plăgilor laterale ale venelor de calibru mare, datorită dublei sale curburi. Menționăm că această pensă, a fost concepută și descrisă, pentru prima dată de prof. Iancu Jianu, dar invenția nefiind publicată în re-

viste străine, în limbi de circulație mondială, nu a fost cunoscută pînă la prezentarea ei de către Satinski.

Pensa model Dieffenbach (fig. 1.17) are lungimi variabile și este formată din două brațe fixate la un capăt, care se încrucișează la mijloc sau în 1/3 distală, permițînd o apropiere elastică a capetelor libere. Acestea sînt mai înguste sau mai late, în raport cu lungimea pensei,

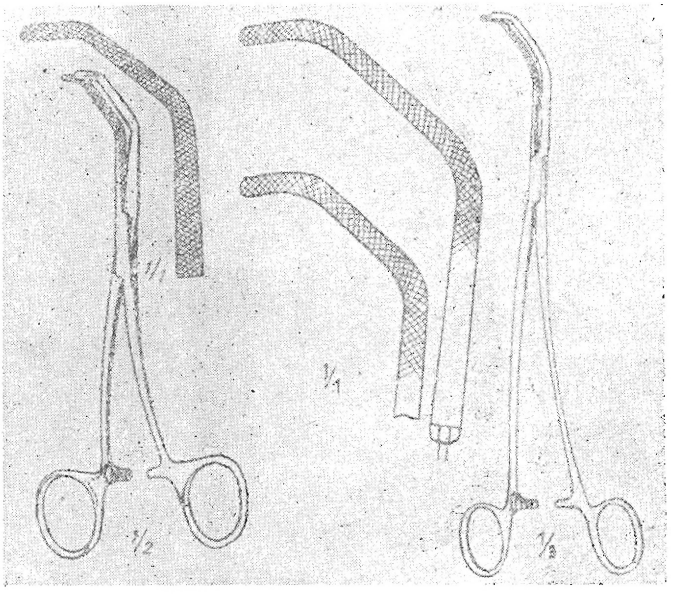

Fig. 1.16. — Pensa Satinski.

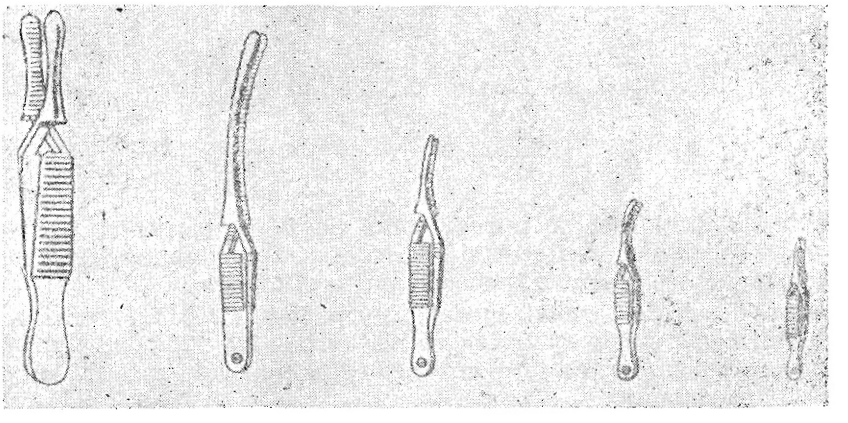

Fig. 1.17. — Pensa model Dieffenbach (bull-dog).

ușor curbe, cu capetele rotunde și striuri transversale pe fețele interne. Se utilizează pentru hemostaza unor vase de calibru mic și mijlociu, în cazul suturilor vasculare, deoarece realizează o compresie blîndă a vasului, fără lezarea endoteliului.

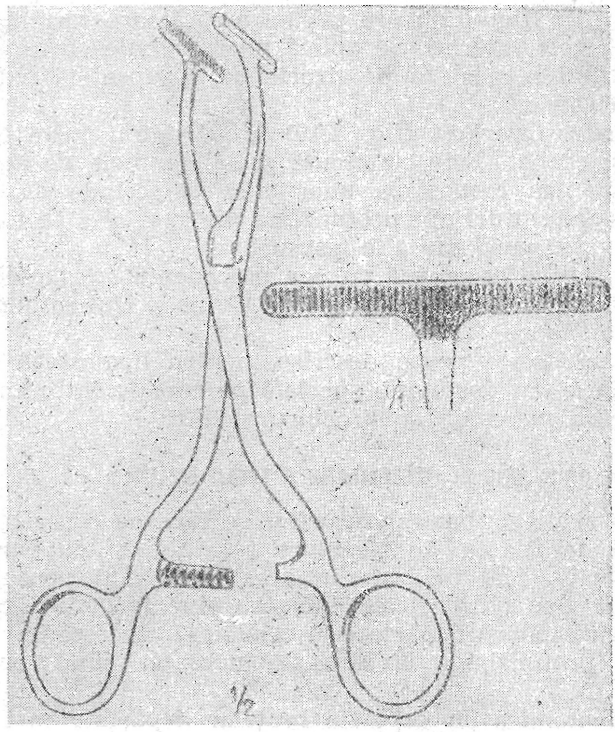

Fig. 1.18. — Pensa în „T".

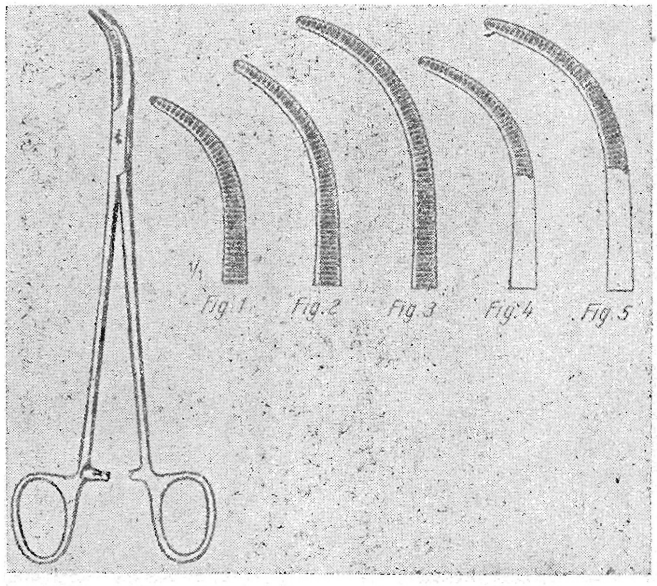

Fig. 1.19. — Pensa model Overholt-Barraya.

Pensa în „T" (fig. 1.18) are partea mușcătoare terminată în „T" și cu striuri pe fețele interne. Se aplică pe marginile sîngerînde ale unor țesuturi, realizînd hemostaza provizorie pe o suprafață mai mare, pînă la suturarea acesteia.

Pensa model Overholt (fig. 1.19) are lungimi între 20—30 cm și vîrful efilat și curbat. Este cunoscută și sub numele de pensă Barraya. Se folosește pentru hemostaza unor vase sîngerînde de pe suprafața unor organe sau țesuturi din profunzime dar mai ales se folosește la disecții fine de vase, nervi sau alte țesuturi.

Pensa în „L" se aseamănă cu cea precedentă cu deosebirea că partea activă este îndoită în unghi drept iar vîrfurile sînt rotunde. Are întrebuințări asemănătoare.

În afară de aceste pense descrise, pentru hemostază se mai folosesc și alte pense, cu destinație specială pe care le întîlnim în serviciile de chirurgie cardiovasculară, neurochirurgie etc.

INSTRUMENTE DE PRINDERE ȘI PREZENTARE A ȚESUTURILOR

Prinderea și prezentarea țesuturilor se face cu o serie de pense, de diferite tipuri, în funcție de structura țesutului și de durata timpului operator respectiv. Mai utilizate în acest scop sînt pensele anatomice (de disecție) și cele chirurgicale. Acestea sînt formate din două brațe articulate la un capăt și depărtate la celălalt. Lungimea lor este diferită, în funcție de profunzimea la care se lucrează, fiind cuprinsă între 13—35 cm.

Pensele anatomice au capetele brațelor depărtate mai fine, rotunjite și cu striuri perpendiculare pe fețele lor interne pentru a nu derapa (fig. 1.20). Se folosesc pentru prinderea și prezentarea seroaselor, a țesuturilor fine, pentru disecția vaselor, pentru prinderea organelor cavi-

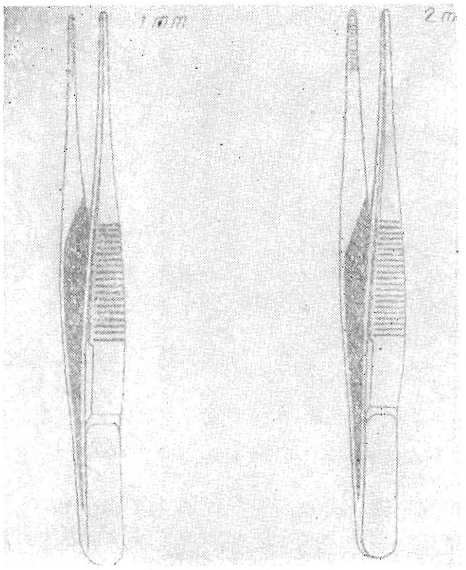

Fig. 1.20. — Pense anatomice.

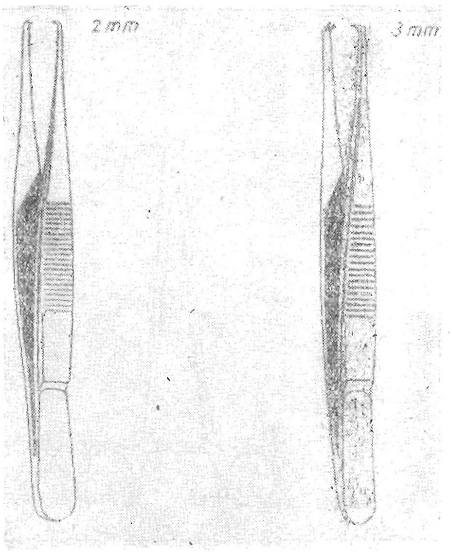

Fig. 1.21. — Pense chirurgicale.

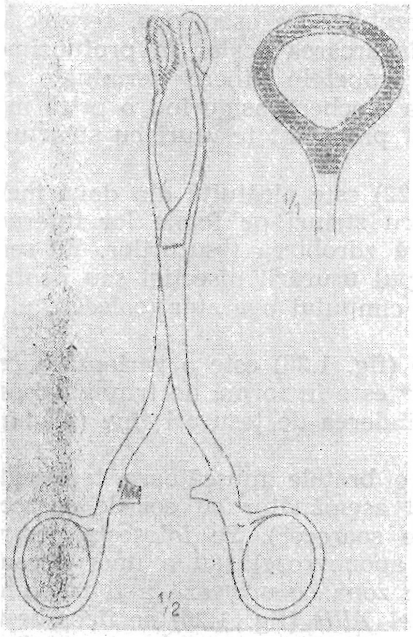

Fig. 1.22. — Pensa „en coeur" (în formă de inimă").

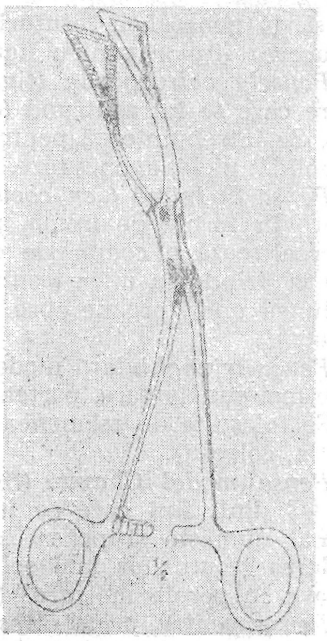

Fig. 1.23. — Pensa triunghiulară, model Lovelace.

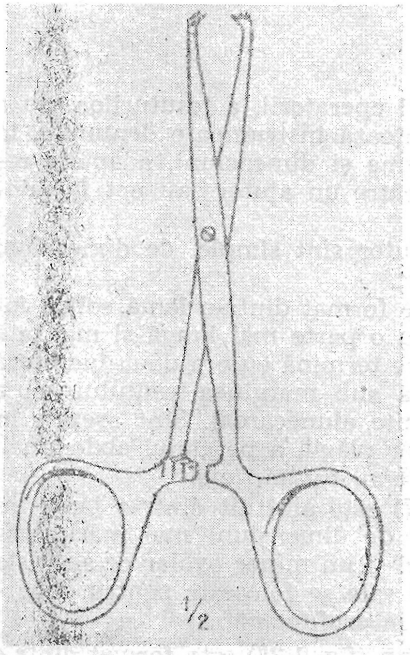

Fig. 1.24. — Pensa model Chaput.

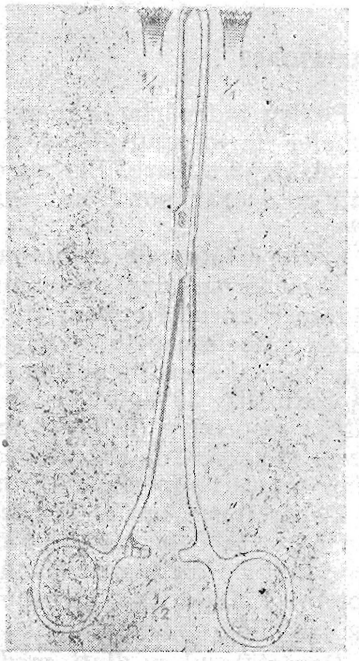

Fig. 1.25. — Pensa model Allis

tare și, în general, a țesuturilor ușor lezabile. De asemenea, servesc la conducerea firelor pentru ligaturi sau încărcarea acelor în profunzime.

Pensele chirurgicale (fig. 1.21) au capetele libere terminate cu gheare care se întrepătrund (ca la pensa Kocher), asigurînd o priză mai bună. Se întrebuințează pentru apucat și prezentat țesuturi cu structură mai solidă: piele, aponevroze, mușchi.

Pensa în inimă („en coeur") (fig. 1.22) este alcătuită din două inele ovalare în formă de inimă, prevăzute cu striuri pe fețele lor interne, care realizează o compresie elastică fără zdrobirea țesuturilor. Ea servește la prinderea unor țesuturi, în scopul ușurării disecției sau pentru tracțiunea unor organe spre suprafața cîmpului operator (colecist, plămîn etc.).

Pensa triunghiulară model Lovelace (fig. 1.23) este o variantă a celei de mai sus, la care, partea „en coeur" este în formă de triunghi isoscel. Se folosește de asemenea pentru prinderea de țesuturi fine (plămîn, intestin, colecist).

Pensa model Chaput (fig. 1.24) are brațele mușcătoare terminate cu 2—3 dinți fini care se întrepătrund asemănător cu cei de șoarece (se mai numește și pensa „cu dinți de șoarece"). Se folosește pentru prinderea țesuturilor mai solide (piele, aponevroze) sau a unor organe cavitare cu perete mai gros (stomac), în zona ce urmează a fi rezecată.

Pensa pentru prins intestinul, model Allis (fig. 1.25) se deosebește de precedenta prin faptul că dinții sînt mai mici, mai mulți și mai fini, ceea ce face ca țesuturile să nu fie zdrobite sau perforate. Servește pentru prinderea organelor cavitare cu pereți fini (intestin, cavități chistice).

DEPĂRTĂTOARE

Pentru îndepărtarea marginilor plăgii operatorii, a țesuturilor sau a organelor din cîmpul vizual, se întrebuințează instrumente denumite, în general, depărtătoare. Ele au diverse forme și dimensiuni, adaptate regiunii de operat; pot fi manevrabile de către un ajutor sau pot fi autostatice.

a) **Depărtătoarele manevrabile** de ajutor sînt simple, de dimensiuni mici și cu forme adaptate scopului urmărit.

Depărtătorul Farabeuf (fig. 1.26) este format dintr-o lamă solidă îndoită la ambele capete în unghi drept, cu o parte mai lungă și mai lată și cu alta mai scurtă mai îngustă și care se termină cu o a doua îndoitură de aproximativ 30°—45° ce se insinuează sub marginea țesutului sau a cavității respective (în acest fel nu permite alunecarea). Sînt așezate în perechi și servesc la depărtarea marginilor plăgii, a peretelui abdominal, a unor țesuturi superficiale, a marginilor unor cavități etc.

Depărtătorul model Kocher (fig. 1.27) este alcătuit dintr-o lamă îndoită ca și la depărtătorul Farbeuf, dar de dimensiuni mai mari, care se continuă cu o tijă prevăzută cu un inel și un mîner ovalar ce servește drept priză. Datorită dimensiunilor lamei sale se folosește pentru depărtarea peretelui abdominal gros, precum și în profunzime.

Depărtătorul cu dinți, model Volkmann (fig. 1.28) este format dintr-o tijă asemănătoare cu cea a depărtătorului Kocher, dar care are la capăt

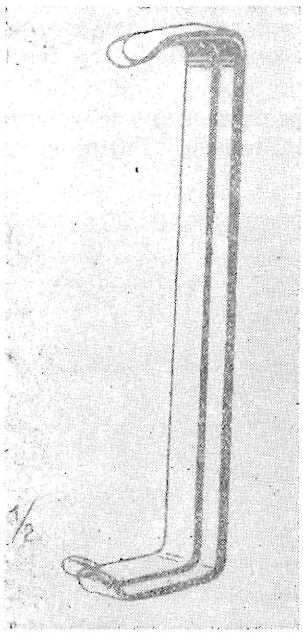

Fig. 1.26. — Depărtătoare model Farabeuf

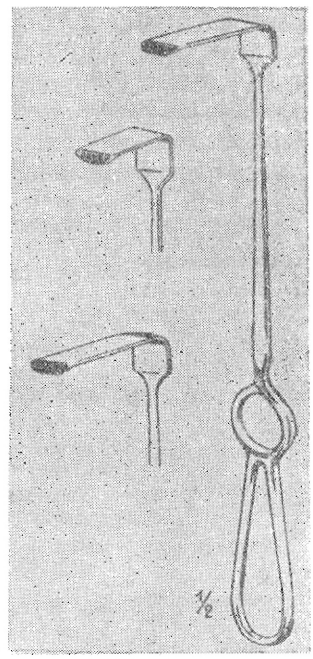

Fig. 1.27. — Depărtător model Kocher.

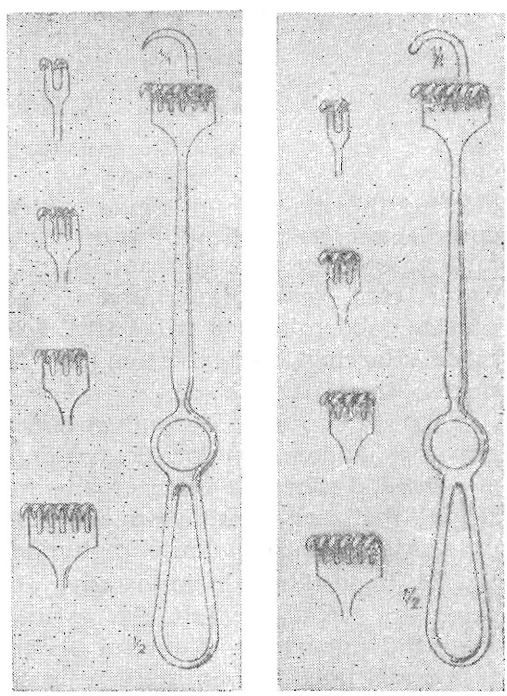

Fig. 1.28. — Depărtătoare model Volkman: *a.* cu dinți ascuțiți; *b.* cu dinți bonți.

2—6 dinți ascuțiți sau bonți, cu două flexuri (asemănător unei furculițe ai cărei dinți sînt îndoiți de două ori). Servește pentru depărtarea țesuturilor mai dense (piele, tendoane) sau a mușchilor, deoarece permite o bună priză a lor.

Depărtătorul abdominal cu valvă se caracterizează prin faptul că lama care asigură depărtarea peretelui abdominal are lățimi și mărimi

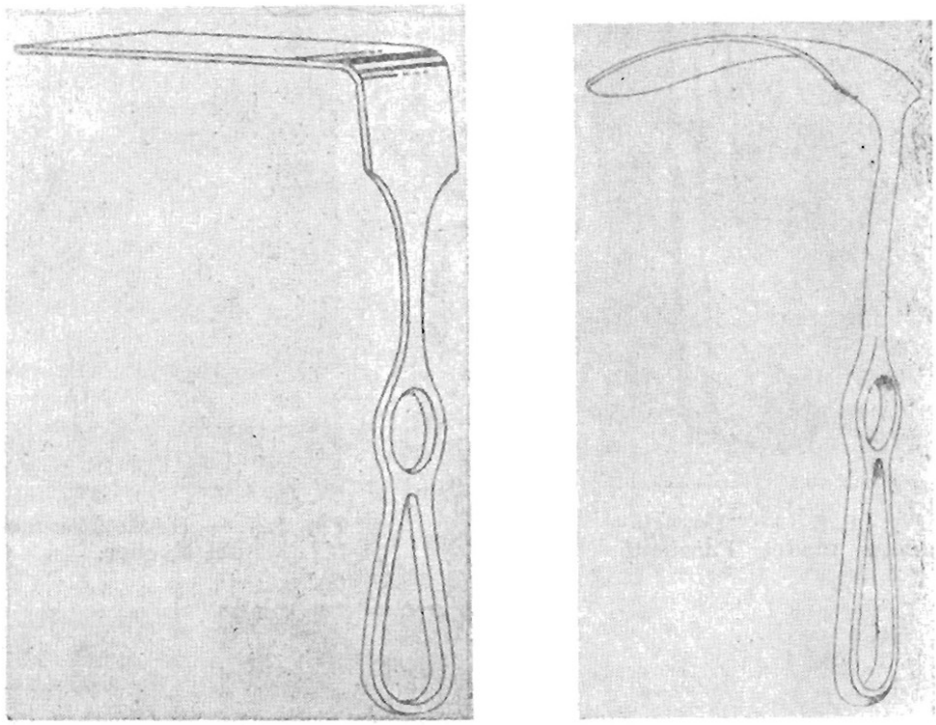

Fig. 1.29. — Depărtătoare abdominale cu valvă: *a.* drept; *b.* curb.

diferite, în raport de grosimea paniculului adipos și poate fi dreaptă sau curbă. Lama se continuă cu un mîner care asigură o bună priză și permite tracțiunea peretelui abdominal. În raport cu forma lamei (lățime, cuduri etc.), aceste depărtătoare poartă denumiri diferite. Exemplu: depărtător abdominal cu valvă (fig. 1.29 a și b), model Fritsch (fig. 1.30 b), model Harrington-Femberton (fig. 1.30 a), model Brunner (fig. 1.30 c), model Simon (fig. 1.30 d).

Aceste depărtătoare (valve) abdominale se folosesc, în raport de lungimea și lățimea lamelor, pentru depărtarea peretelui abdominal precum și pentru depărtarea unor organe mai profunde (ficat, rinichi, uter), în scopul realizării unui cîmp operator corespunzător sau pentru a permite accesul spre anumite regiuni din cavitatea abdominală.

b) Depărtătoarele autostatice sînt alcătuite din modele diferite în raport cu scopul urmărit. Ele au un sistem propriu de fixare a valvelor asigurînd depărtarea peretelui abdominal sau toracal, în mod autonom, fără a mai imobiliza un ajutor care să le manevreze.

Depărtătorul model Collin (fig. 1.31) este construit pe tipul pense-lor, din două tije articulate la mijloc, cu un sistem de fixare ca și la pense, plasat la nivelul inelelor. La brațele distale, îndoite în semicerc, are două valve plane, cudate ca un jgheab (în unghi drept) și ușor concave la mijloc, ceea ce le permite să se muleze pe marginile plăgii. Servește la depărtarea peretelui abdominal (în cazul celiotomiilor mici) (fig. 1.31 a).

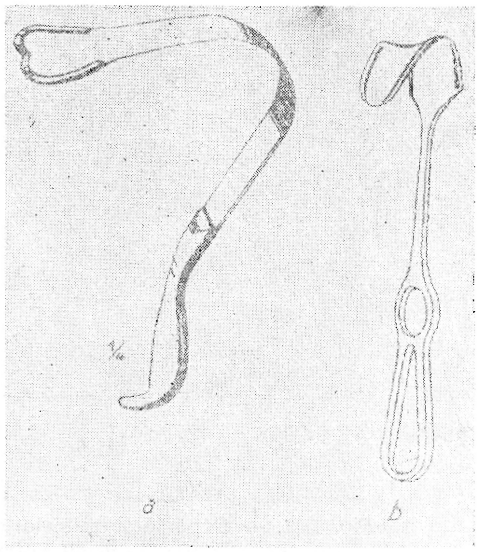

Fig. 1.30. — Depărtătoare abdominale diverse: *a.* model Harrington-Fember-ton; *b.* model Fritsch; *c.* model Brun-ner; *d.* model Simon.



c

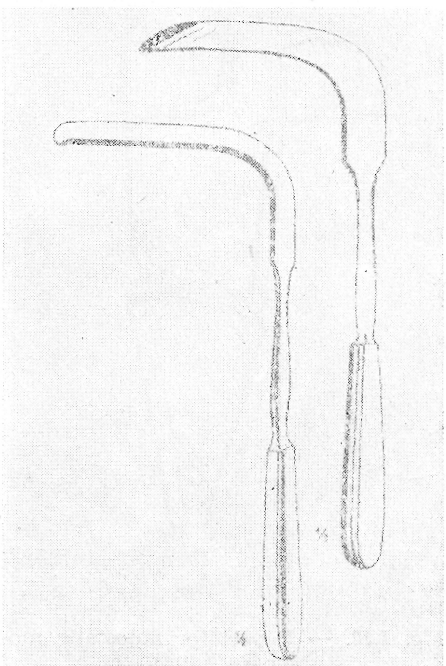

d

La acest tip se mai poate adăuga o valvă mediană de dimensiuni ceva mai mari decît cele laterale, care culisează pe un șanț ce se fixează la un șurub și care depărtează unghiul suprapubian al inciziei (fig. 1.31 b).

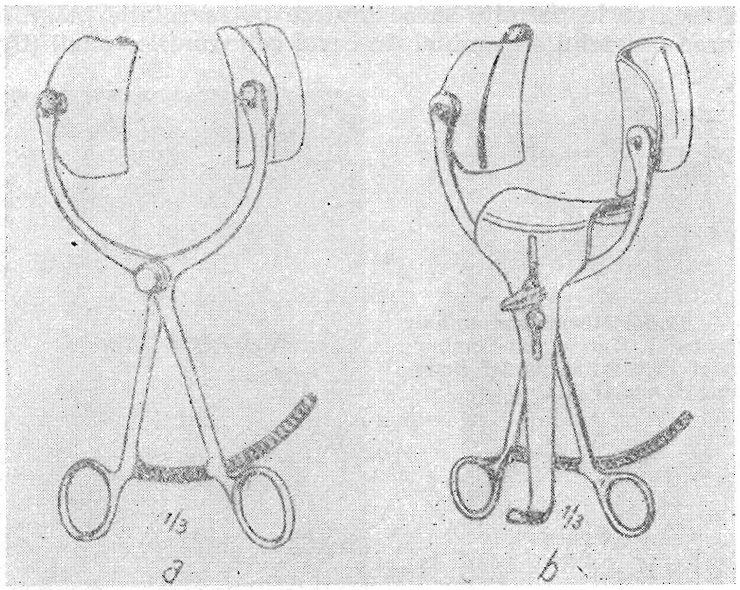

Fig. 1.31. — Depărtător autostatic model Collin: *a.* cu două valve; *b.* cu valvă mediană.

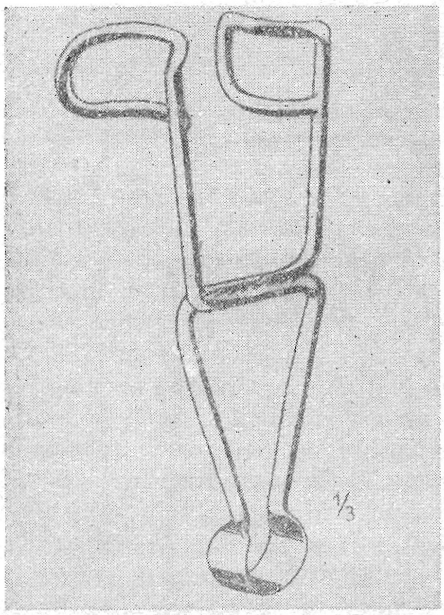

Fig. 1.32. — Depărtător autostatic model Dartigues.

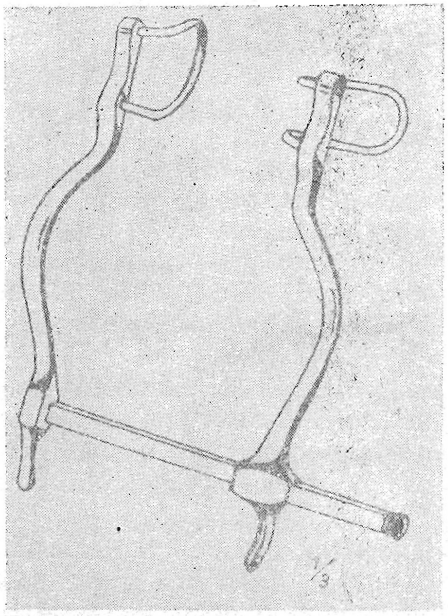

Fig. 1.33. — Depărtător autostatic model Gosset.

Depărtătorul model Dartigues (fig. 1.32) are două brațe fixate la un capăt printr-un arc și care se încrucișează la mijloc unde se găsește și sistemul de fixare alcătuit din dinți cu o pantă dreaptă și alta teșită ca și la pensele autostatice. Capetele mobile se termină cu două valve ca două inele curbate în afară, ce depărtează marginile plăgii. Prin strîngerea brațelor fixate la arc, cele distale se îndepărtează și rămîn fixate. Se întrebuințează pentru îndepărtarea peretului abdominal în caz de celiotomii mai largi (pentru rezecție gastrică, histerectomie). Depărtarea plăgii este inegală, în sensul că distanțarea marginilor este maximă la nivelul valvelor.

Depărtătorul model Gosset (fig. 1.33) este format din două brațe metalice la care unul din capetele proximale este fixat la capătul unei tije paralelipipedice, celălalt braț culisînd pe tijă. Capetele distale sînt prevăzute cu valve asemănătoare cu cele ale depărtătorului Dartigues. Cînd brațele sînt paralele, culisarea celui mobil se face ușor într-un sens sau altul. În momentul în care valvele depărtează marginile inciziei și țesuturile apasă asupra lor, paralelismul brațelor se strică și depărtătorul rămîne fixat la distanța dorită. Ele sînt de două tipuri: unele mici și altele mari și se folosesc în raport cu lungimea inciziilor.

Depărtătorul abdominal, model Juvara (fig. 1.34) este un cadru metalic format din două brațe transversale cu filet continuu (fără sfîrșit), în sens diferit, la o jumătate și alta, care se fixează prin intermediul a două piulițe în urechile altor două brațe longitudinale, pline, la mijlocul cărora se montează valvele. Acestea sînt confecționate din metal de diverse lungimi și lățimi, cu concavitatea dublă (una în sensul grosimii peretelui abdominal și alta mediană) și se fixează la brațele longitudinale

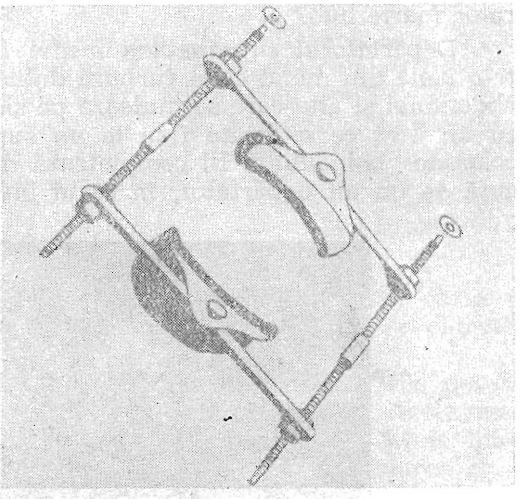

Fig. 1.34. — Depărtător autostatic abdominal model Juvara.

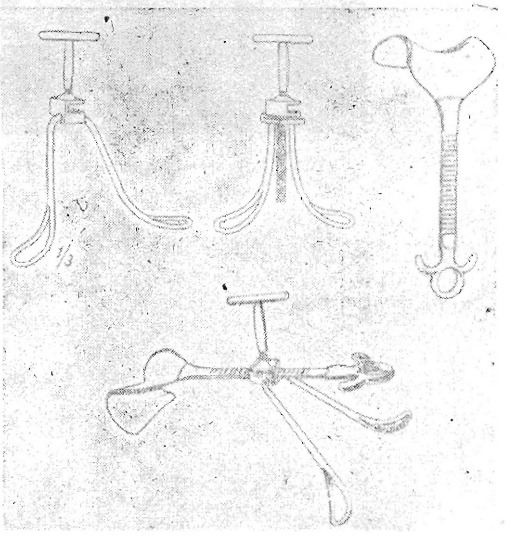

Fig. 1.35. — Depărtător suprapubian model Doyen.

prin intermediul unui buton ce se poate răsuci excentric în urechea valvei. Manevrarea depărtătorului se face cu ajutorul unor rozete metalice care rotesc braţele cu filet continuu. Se utilizează în cazul unor intervenţii abdominale care necesită celiotomii largi, asigurînd un cîmp operator foarte bun.

Depărtătorul suprapubian model Doyen (fig. 1.35) este format dintr-o lamă din metal cu o curbură dublă (una în sensul grosimii peretelui abdominal şi alta care se mulează pe simfiza pubiană) şi care se continuă cu un braţ ce se poate fixa la un suport special, care se aşază între coapsele bolnavului. El completează depărtarea peretelui abdominal făcută de un alt depărtător, în cazul intervenţiilor pe organele pelvine.



Fig. 1.36. — Depărtător autostatic model P. Simici.

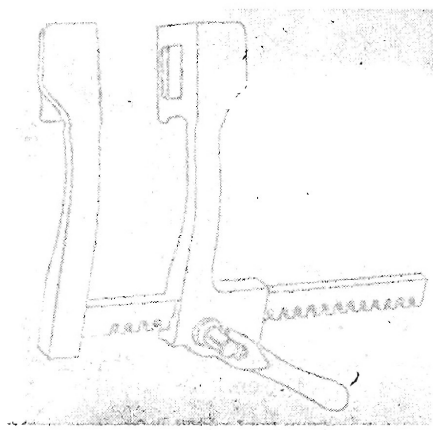

Fig. 1.37. — Depărtător autostatic model Finochietto.

Depărtătorul abdominal model P. Simici (fig. 1.36) este un cerc de metal cu diametrul de 38 cm care are circumferinţa externă cu dinţi (ca o roată dinţată). Pe cadru, culisează 4—6 cleme prevăzute cu şuruburi,

în care se montează tije reglabile, care, la rîndul lor, fixează valve de diverse tipuri (late, curbe, drepte) de lungimi diferite, cu care se depărtează peretele abdominal sau anumite viscere (ficat, vezică etc.). Avantajul constă în faptul că cercul permite fixarea valvelor în orice loc, iar sistemul de fixare scutește un ajutor.

Depărtătorul de coaste model Finochietto (fig. 1.37) are două brațe din care unul este fixat la o cremalieră pe care culisează celălalt braț cu ajutorul unei roți dințate. La capetele libere, brațele au două valve, îndoite în „U" care se fixează între marginile a două coaste și le menține în poziția îndepărtată. Se folosește în chirurgia toracică, în lombotomii și chiar în celiotomii, deoarece are o mare stabilitate.

INSTRUMENTE PENTRU SUTURA ȚESUTURILOR

Pentru sutura țesuturilor se folosesc instrumente diverse ca: ace chirurgicale, port-ace, agrafe, pense de pus și scos agrafe, pense chirurgicale etc.

Acele chirurgicale (fig. 1.38) sînt confecționate din oțel. Ele pot fi drepte, semicurbe sau curbe, cu vîrful triunghiular sau rotund. Acele model Hagedorn (cele mai utilizate) sînt prevăzute cu urechi. Acele moderne sînt fără urechi și au firul de sutură montat în continuarea corpului lor (ace atraumatice).

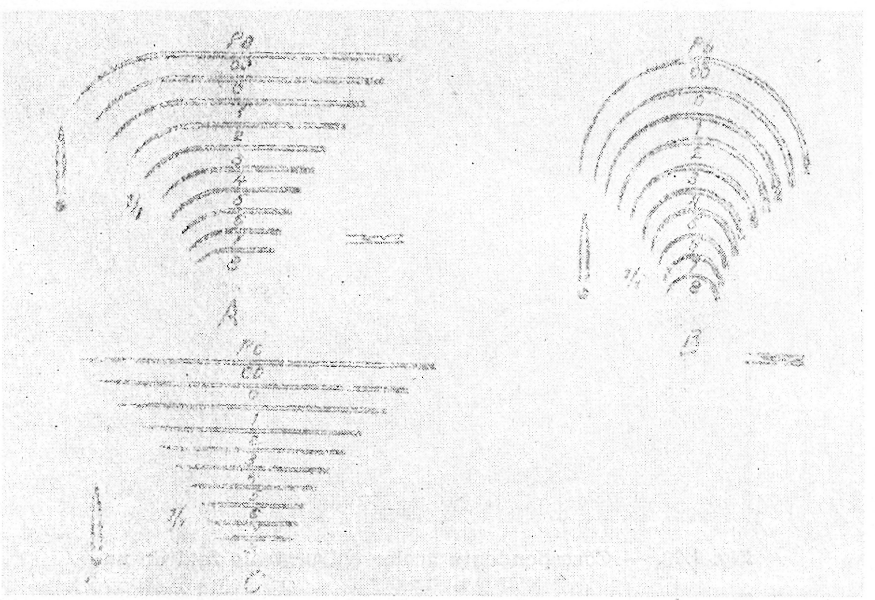

Fig. 1.38. — Ace chirurgicale model Hagedorn: *a.* semicurbe; *b.* curbe; *c.* drepte.

a) Acul chirurgical Hagedorn are ureche, vîrf și corp:

— urechea acului este dublă și prevăzută cu două mici lame elastice fixate cu un capăt la ac; capetele libere se alătură ca un „V", realizînd

un arc. Acest sistem permite încărcarea acului, prin simpla apăsare a firului la nivelul urechii;

— vîrful acului poate fi triunghiular sau rotund; acele triunghiulare servesc pentru sutura pielii, a aponevrozelor sau a tendoanelor groase. Cele cu vîrful rotund se utilizează pentru sutura țesuturilor fine (seroase, nervi) sau a organelor cavitare (artere, vene, intestin etc.);

— corpul acului este rotund, mai gros sau mai subțire, mai curb sau mai drept, în funcție de destinația lui.

Acele curbe model Hagedorn au 14 dimensiuni, adaptate tuturor organelor și țesuturilor din corp și servesc atît pentru suturi superficiale cît și în profunzime. Curbura lor este în funcție de corespondența față de un segment de cerc (3/8, 4/8 etc.) (fig. 1.39).

b) Acele drepte sînt rotunde, au diverse dimensiuni și se folosesc de obicei pentru sutura tubului digestiv, a seroaselor și uneori pentru suturi fine ale tegumentelor.

c) Acele chirurgicale atraumattice sau „sertisate" au firul de sutură montat în continuarea corpului și de aceeași grosime cu el fără a prezenta nici un relief la unirea lor (fig. 1.40). Avantajul constă în faptul că la trecerea prin țesuturi, urma pe care o lasă acul este egală cu grosimea

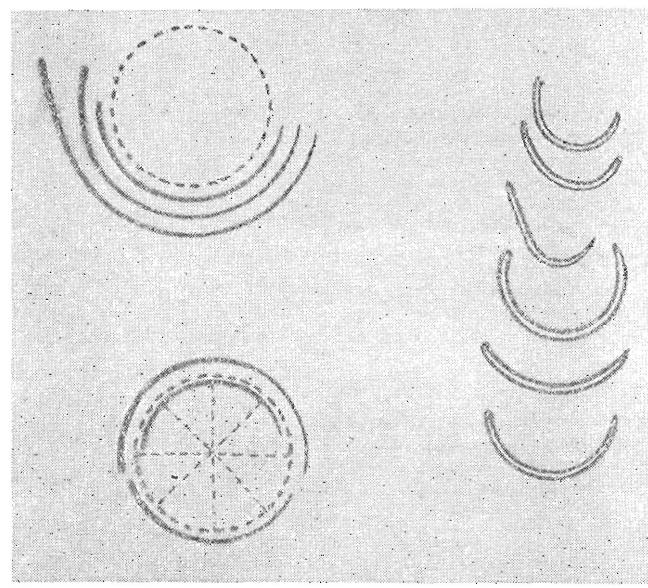

Fig. 1.39. — Corespondența acelor chirurgicale față de un segment de cerc.

firului, pe cîtă vreme la cele de tip Hagedorn urechea este mai groasă decît corpul acului iar firul trece dublu prin țesut (capătul lung + capătul scurt), realizînd un orificiu mult mai larg. De aceea, acele atraumatice se folosesc pentru suturi fine (vene, artere, seroase, tub digestiv) și tind să înlocuiască definitiv pe cele cu urechi.

Acul model Reverdin (fig. 1.41) este alcătuit dintr-un mîner ce se continuă cu o tijă subțire (acul propriu-zis) și care se termină ca vîrful unui ac rotund sau turtit. Pe partea laterală stîngă a tijei se află un șanț pe care culisează o altă tijă lamelară manevrată cu ajutorul unui buton montat pe fața superioară, la unirea acului cu mînerul și care deschide

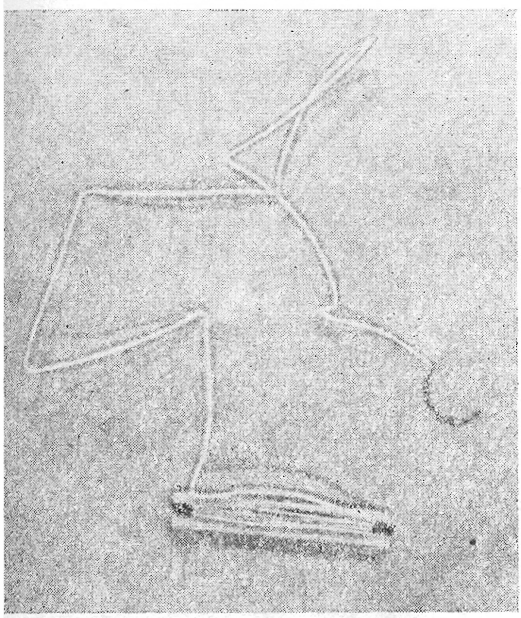

Fig. 1.40. — Ac atraumatic: firul este montat în continuarea acului și este de aceeași grosime.

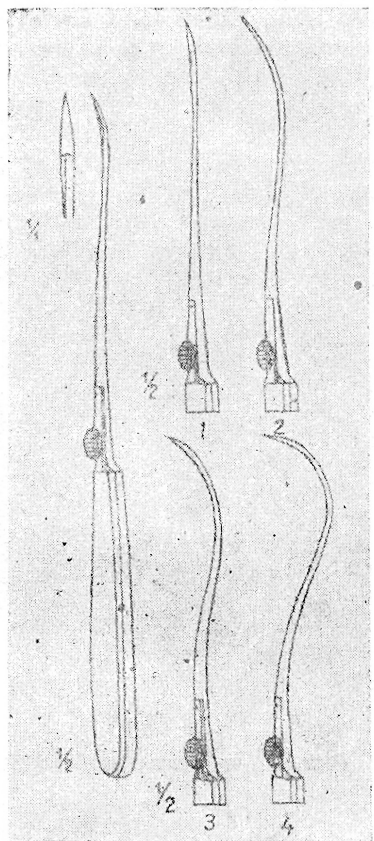

Fig. 1.41. — Ace model Reverdin, drepte și curbe.

și închide un orificiu (urechea acului) situat la 3—4 cm de vîrf. Acele au forme, grosimi, lungimi și curburi diferite în raport cu utilizarea lor pentru sutura aponevrozelor, a organelor cavitare, a mușchilor etc. Datorită grosimii lor și faptului că pentru realizarea suturii trebuie să treacă de două ori prin același țesut, producînd un traumatism mai mare, se folosesc numai în cazuri deosebite, cînd sutura nu se poate face cu acele chirurgicale model Hagedorn datorită incomodității pe care ar prezenta-o zona topografică respectivă.

Acul model Bergeret este asemănător acului Reverdin cu deosebirea că este mult mai subțire, rotund și cu vîrful curb (3/8—4/8 dintr-un cerc).

Acul cu pedală are curbura perpendiculară pe axul mînerului și se manevrează cu un sistem de pîrghii care deschid și închid urechea. Este

o variantă a acului Reverdin, dar a cărui utilizare a diminuat, datorită dimensiunilor sale mai grosolane.

Portacele sînt instrumente cu ajutorul cărora manevrăm acele curbe, în trecerea lor prin țesuturi. Ele au lungimi și forme diferite, fiind adaptate lucrului în suprafață sau în profunzime precum și în anumite zone topografice.

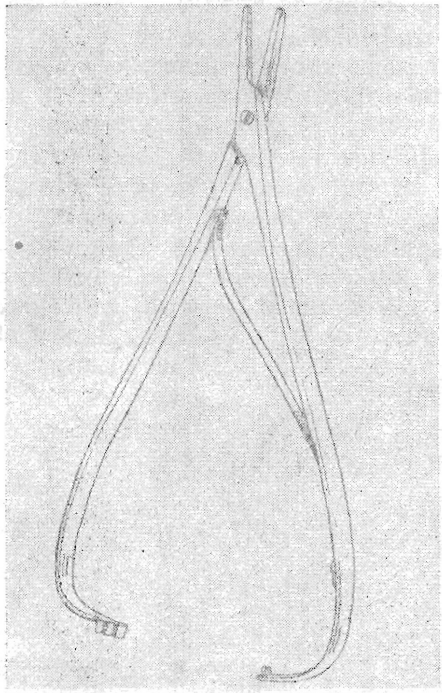

Fig. 1.42. — Portac model Mathieu.

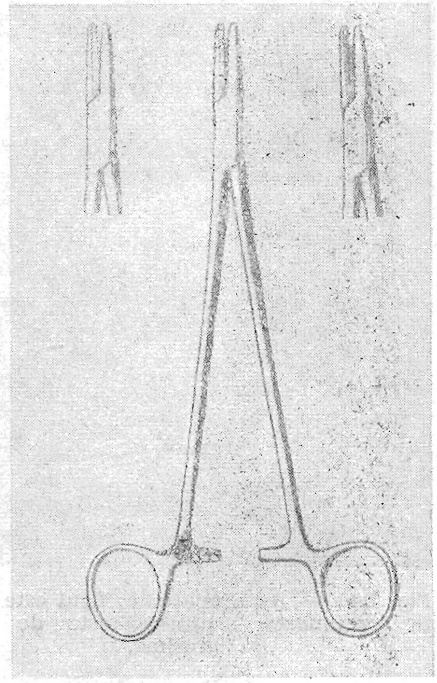

Fig. 1.43. — Portac model Hegar.

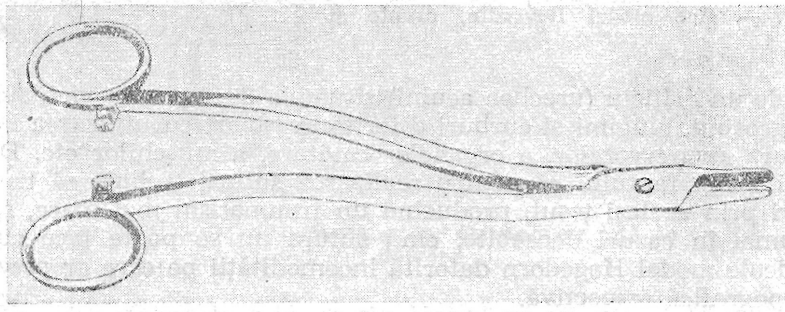

Fig. 1.44. — Portac model Wertheim

— Portacul model Mathieu (fig. 1.42) are două brațe articulate către vîrf (scurt și gros), încurbate la bază și prevăzute, la capetele proximale, cu un sistem excentric de fixare, format din 3 dinți pe un braț și un

dinte pe celălalt. Prin strîngerea lor, braţele se fixează cu primii doi dinţi, iar strîngerea peste cel de al treilea dinte desface braţele. Acest sistem de blocare a braţelor face ca acul să stea fix în portac şi să scutească pe chirurg de a mai folosi forţa mîinii. După trecerea peste dintele 3, desfacerea şi îndepărtarea braţelor se face automat şi limitat cu ajutorul unui arc în formă de „S" fixat între braţe.

— Portacul model Hegar (fig. 1.43) are forma unei pense lungi dar cu braţele mai groase şi cu vîrful mai scurt, ceea ce îi conferă soliditate. Porţiunea care prinde acul poate fi dreaptă sau curbă, permiţînd sutura în regiuni mai puţin bine expuse. Fixarea portacului se face ca şi la pense.

— Portacul model Wertheim (fig. 1.44) este asemănător portacului Hegar, cu deosebirea că are braţele mai groase, în formă de „S", sau curbe, oferind posibilitatea suturilor în zone mai puţin expuse vederii.

Agrafele chirurgicale model Michel (fig. 1.45) sînt lame din metal inoxidabil (argint-alpaca), mai mici sau mai mari, uşor curbe, care au



Fig. 1.45. — Agrafe chirurgicale model Michel (în stînga, agrafă văzută din profil).

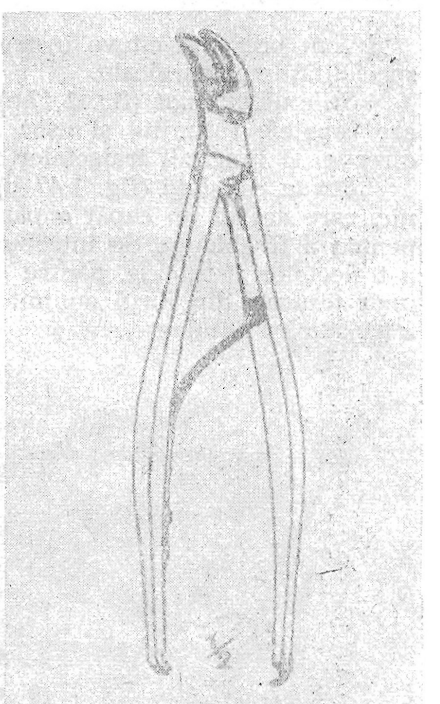

Fig. 1.46. — Pensa de pus şi scos agrafe, model Michel.

capetele îndoite în cerc şi prevăzute, pe faţa corespunzătoare concavităţii agrafei cu cîte un dinte ascuţit la fiecare capăt, croit din însăşi structura inelului. Acest dinte pătrunde prin piele şi fixează marginile plăgii. Ele se montează pe o sîrmă îndoită în „U" şi se sterilizează la pupi-

nel. Se folosesc pentru sutura tegumentelor, în zone în care nu se cer cicatrici estetice sau în cazurile cînd operația trebuie terminată mai repede.

Pensa de pus și scos agrafe model Michel (fig. 1.46) se aseamănă cu un portac, de dimensiuni mai mici. Este prevăzută, la un capăt, cu două brațe asemănătoare unei foarfeci curbe care servește la scoaterea agrafelor, iar pe fețele interne ale capetelor lungi prezintă două mici scobituri în care se așază inelele agrafei, pentru fixarea ei la piele.

INSTRUMENTE SPECIALE

În cadrul fiecărei specialități chirurgicale există un instrumentar special, adecvat executării unor manevre și operațiuni cu o anumită destinație. Descrierea lui nu formează subiectul capitolului de față și va fi studiat în cadrul specialităților respective.

INSTRUMENTE DIVERSE

Vom prezenta cîteva instrumente care se folosesc frecvent la toate specialitățile chirurgicale.

Stiletul butonat (fig. 1.47 a) este o bucată de sîrmă inoxidabilă care are capetele rotunjite și ușor bombate. Se folosește pentru explorarea direcției și lungimii traiectelor fistuloase sau a unor plăgi oarbe.

Sonda canelată (fig. 1.47 b) este un jgheab din metal, ușor tronconic, care are la un capăt o parte mai lățită, de care se prinde cu mîna pentru a fi ghidată. Se întrebuințează pentru explorarea plăgilor oarbe, a traiectelor fistuloase, pentru disecții fine și pentru ghidarea secțiunii unor țesuturi din jurul anumitor formațiuni anatomice (vase, nervi) sau a traiectelor fistuloase.

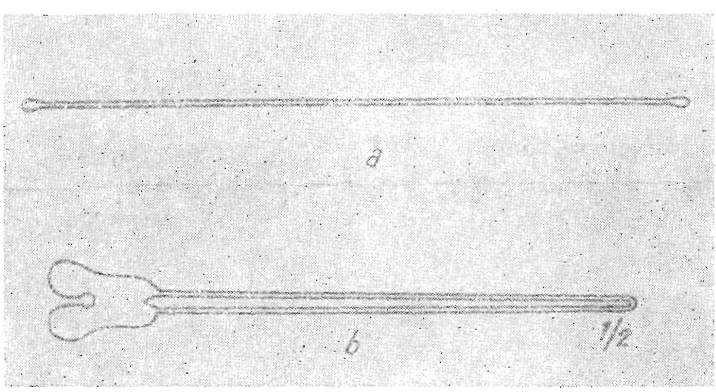

Fig. 1.47. — Stilat butonat (a); sondă canelată (b).

Cureta Volkmann (fig. 1.48) are forma unei linguri ovalare, cu diametrul mare între 0,3—20 mm, cu marginile ascuțite, fiind fixată la un mîner de lungimi variabile. Se folosește pentru curățirea unor traiecte, a marginilor plăgilor sau a mugurilor exuberanți care împiedică cicatrizarea normală a unei plăgi.

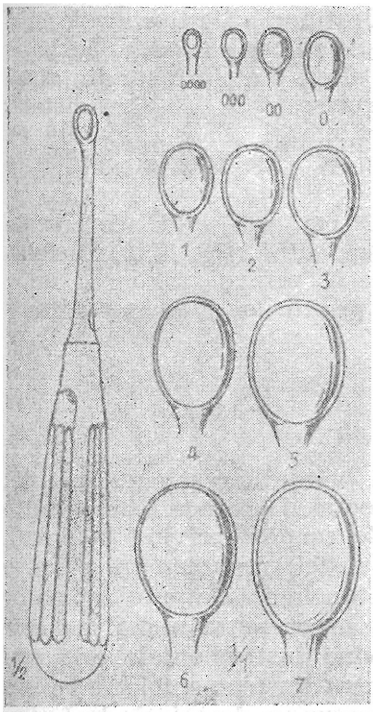

Fig. 1.48. — Cureta Volkman: în dreapta, diverse mărimi de linguri.

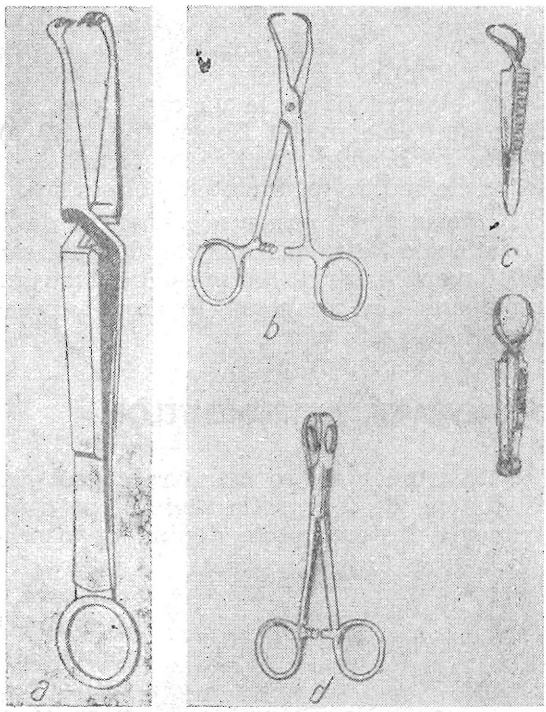

Fig. 1.49. — Pense pentru fixat cîmpuri: *a.* model Doyen; *b.* model Backhaus; *c.* model Jones; *d.* model Lane.

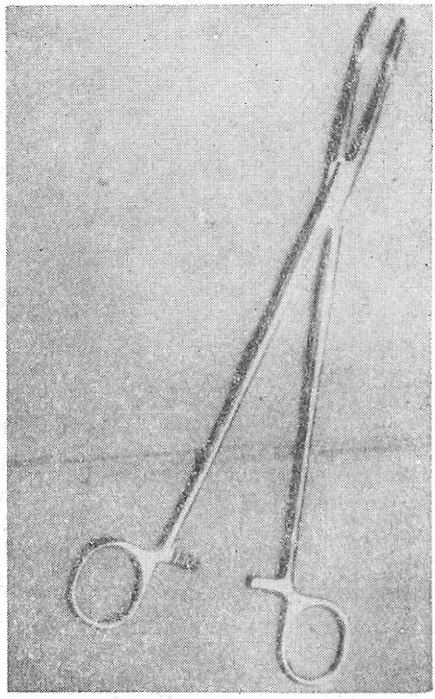

Fig. 1.50. — Pensa port tampon.

Pensele pentru cîmpuri (fig. 1.49) sînt de tipuri diferite. Unele sînt construite pe tiparul penselor de hemostază cum sînt cele model Backhaus (fig. 1.49 b) sau model Lane (fig. 1.49 d), iar altele sînt formate din două brațe elastice fixate la un capăt care se încrucișează la 1/3—1/4 distală, cum sînt cele model Doyen (fig. 1.49 a) sau model Jones (fig. 1.49 c). Toate au brațele funcționale terminate cu dinți care fixează cîmpurile între ele sau de tegumentele bolnavului.

Pensa port tampon are lungime de 25—30 cm, este solidă, cu brațele funcționale lățite și rotunjite, dreaptă sau ușor curbă (fig. 1.50). Se folosește pentru servit la masa de instrumente și pentru prinderea unor tampoane din comprese, în scopul disecției țesuturilor laxe sau a tamponării în profunzime.

MANEVRAREA INSTRUMENTELOR

Instrumentele se manevrează cu gesturi blînde dar și cu siguranță, în funcție de topografia regiunii pe care operăm. Deoarece foarte multe manevre instrumentale depind de o serie de condiții privind bolnavul, natura intervenției, regiunea pe care se operează, profunzîmea cîmpului operator etc., noi le vom prezenta numai pe cele generale, privind instrumentele cele mai utilizate. Pentru instrumentele care nu necesită o manevrare deosebită, lăsăm ca ea să se învețe din practica zilnică.



Fig. 1.51. — Modul cum se ține bisturiul.

Bisturiul se prinde între police și medius, cu indexul fixat pe dosul mînerului, la unirea acestuia cu lama, iar mînerul să se sprijine în palmă (fig. 1.51 a și c). În acest fel, avem o priză solidă și putem inciza țesuturi mai rezistente cum este pielea sau cum sînt aponevrozele. În alte situații, cînd avem de disecat țesuturi fine, pentru secțiunea unor bride sau a unor traiecte, bisturiul se poate ține ca un creion, cu partea tăioasă a lamei orientată către zona de secționat (fig. 1.51 b).

Cuțitul de amputație se prinde ca orice cuțit, cu partea tăioasă orientată spre zona de amputație. Pentru secțiunea regiunii inferioare a zonei de amputație, partea tăioasă a cuțitului este orientată în sus. Se recomandă ca secțiunile să fie făcute prin mișcări de alunecare și nu de ferăstruire.

Foarfecele se fixează cu policele și cu inelarul (ușor flectat) care se introduc în inelele ovale din capetele brațelor. Indexul se sprijină pe corpul articulației sau pe brațul fixat de police, iar mediusul se sprijină

pe brațul fixat de inelar. În acest fel avem mai multă stabilitate (fig. 1.52). În cazul foarfecelor curbe, vîrful este orientat în aceeași direcție cu fața palmară a degetelor.

În cazul disecției de țesuturi fine, foarfecele se țin închise. Secționarea firelor de ligatură, a țesuturilor sau a anumitor formațiuni anatomice se face cu vîrful foarfecelor și nu cu partea mijlocie a lamelor,

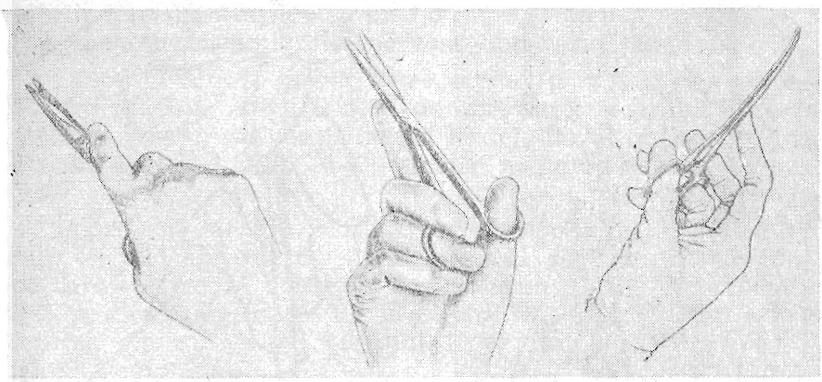

Fig. 1.52. — Modul cum se țin și se manevrează foarfecele.

pentru a nu risca secționarea altor formațiuni sau organe vecine acestora; totdeauna se taie din aproape în aproape și numai sub controlul vederii. Cu partea mijlocie a lamelor se secționează numai țesuturi rezistente cum sînt aponevrozele, formațiunile tendinoase etc., pentru a avea mai multă forță, dar cu grija de a avea permanent sub controlul vederii vîrful foarfecelor care trebuie să fie liber.

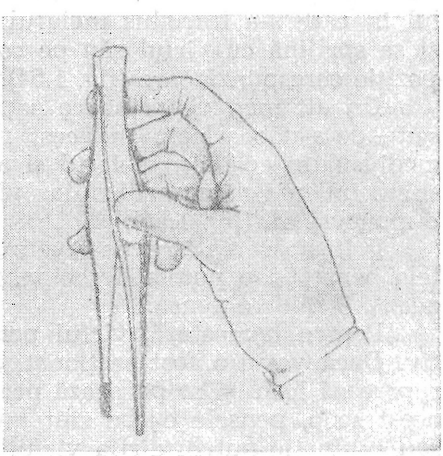

Fig. 1.53. — Modul cum se ține pensa anatomică sau chirurgicală.

Pensele anatomice sau chirurgicale se țin ca un creion, cu policele de un braț și cu indexul și mediusul de brațul opus (fig. 1.53). Prin apăsarea sau relaxarea brațelor, apropiem sau depărtăm vîrful pensei.

Pensele de hemostază ca și celelalte pense care prezintă articulația celor două brațe, se prind astfel: policele este introdus în unul din inele pînă la nivelul articulației dintre cele două falange; inelarul se introduce în celălalt inel pînă la falanga a doua și rămîne ușor flectat; mediusul, în ușoară flexie, se sprijină cu falanga a doua pe unghiul format de ine-

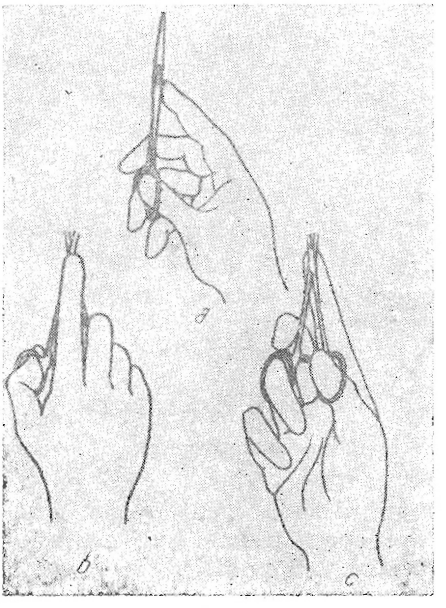

Fig. 1.54. — Modul cum se ține o pensă de hemostază.

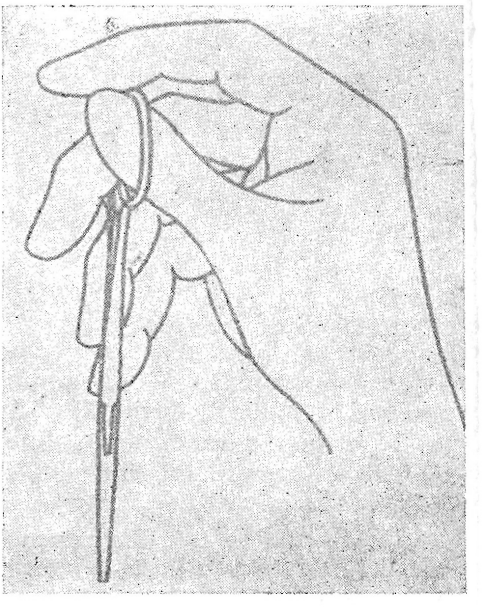

Fig. 1.55. — Prinderea pensei în „sens invers" (à rebours) (după Orsoni).

lul în care s-a introdus inelarul și brațul respectiv; indexul este întins și se sprijină cu vîrful său pe corpul piesei, în acest fel menținînd-o în poziție corespunzătoare (fig. 1.54).

Un alt mod de prindere a pensei este „în sens invers" (à rebours) sau „de-a-ndoaselea". În acest mod policele se introduce într-un inel, mediusul în celălalt, inelarul și auricularul se sprijină pe brațul mediusului, indexul rămîne liber iar vîrful pensei este îndreptat spre cel care o manevrează (fig. 1.55).

Prin apăsarea în sens invers a policelui și a inelarului, eliberăm brațele pensei și o putem deschide, iar prin apropierea degetelor care o fixează, închidem pensa.

Pentru hemostază, vîrful pensei prinde perpendicular vasul respectiv. Dacă vasul a fost secționat, se tamponează zona care sîngerează, se reperează locul și se pensează perpendicular pe direcția sîngerării. Pentru acest scop, pensele curbe sînt mult mai bune. Prin mișcări de pronație sau supinație putem dirija vîrful pensei în așa fel ca să o fixăm cît mai corect pe vasul respectiv.

Celelalte pense, construite pe același sistem și care servesc și în alte scopuri (prindere și prezentare de țesuturi, clamparea de pediculi vasculari, pense de coprostază etc.), se manevrează în mod asemănător.

Depărtătoarele manevrabile prind marginile plăgii sau ale țesutului respectiv cu un capăt, iar de celălalt capăt sau de mîner se prind cu mîna ajutorului care îl tracționează. Pentru ca depărtarea să fie uniformă, ele se așază față în față, iar tracțiunea trebuie să fie uniformă.

Depărtătoarele autostatice se așază cu brațele pe marginile plăgii, în așa fel ca să nu prindă alte organe sau formațiuni anatomice care ar putea fi rupte sau strivite o dată cu depărtarea brațelor. Trebuie avut grijă ca întinderea țesuturilor să nu fie mare pentru a nu jena circulația și să evite elongația formațiunilor nervoase din vecinătate.

Portacele Mathieu se prind între eminența tenară și police, de o parte și între celelalte patru degete, de altă parte și se manevrează prin simpla apăsare; primii doi dinți fixează brațele iar al treilea le eliberează.

Portacele tip Hegar sau Wertheim se manevrează ca și pensele de hemostază.

Acul Hagedorn sau *atraumatic* curb, se prinde între brațele mici ale portacului, cît mai aproape de vîrful lor și la 2—3 mm de urechile acului, după care se fixează portacul. Poziția acului poate fi perpendiculară sau oblică pe brațe, în raport de locul suturii, iar vîrful lui este orientat, de obicei, spre stînga operatorului. În anumite situații se poate așeza și cu vîrful spre dreapta.

Pentru încărcarea acului Hagedorn, se prinde portacul (cu acul montat) împreună cu capătul lung al firului, în mîna dreaptă, iar capătul scurt, în mîna stîngă. Se sprijină capătul scurt al firului pe brațele portacului, lîngă ac (fig. 1.56 sus) și se introduce în urechile acestuia, prin simpla apăsare, în așa fel ca să pătrundă în urechile profunde. Lungimea capătului scurt al firului, după încărcare, nu trebuie să depășească 1,5—2 cm, pentru a nu se încurca (fig. 1.56 jos) și a permite ieșirea lui ușor din ac, după trecerea prin țesuturi.

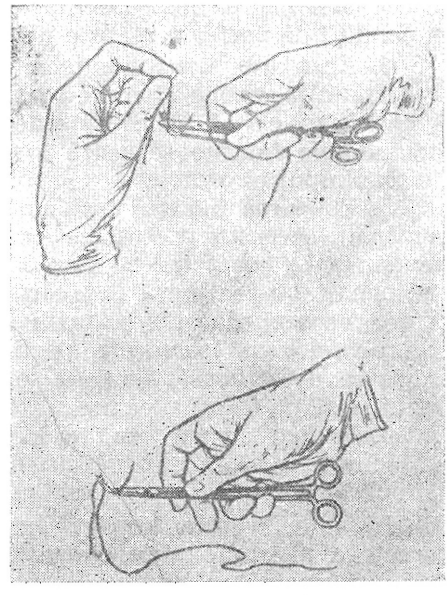

Fig. 1.56. — Modul de încărcare a acului Hagedorn; sus: încărcarea lui; jos: acul încărcat.

Pensa de pus și scos agrafe, model Michel, se ține în raport de scopul folosirii ei.

În cazul cînd se folosește pentru pus agrafele, se ține cu brațele libere în jos ca și o pensă anatomică. Agrafa se așază cu inelele în șanțurile brațelor și prin simpla strîngere a pensei, brațele se apropie și fixează agrafa la tegumente, menținînd astfel cele două buze ale plăgii (vezi fig. 7.18).

Pentru scoaterea agrafelor, se trece brațul inferior al cleștelui prin vîrful agrafei; prin strîngerea pensei, mijlocul agrafei este turtit și brațele sale se desfac, eliberînd tegumentele (vezi fig. 7.19).

Pentru unele din celelalte instrumente descrise în acest capitol, manevrarea lor este simplă și am considerat că este inutil de a o mai descrie, ea învățîndu-se din practica zilnică.

CONDIȚII ȘI REGULI DE UTILIZARE A INSTRUMENTELOR

Pentru o bună utilizare a instrumentarului chirurgical se cer o serie de condiții și de reguli strict necesare de cunoscut și de respectat:

1. Cunoașterea perfectă a construcției, destinației și funcționării fiecărui instrument. Fără aceste elemente nu se poate concepe o întrebuințare și o manevrare corespunzătoare a instrumentelor.

2. Păstrarea calității lor funcționale. Aceasta înseamnă ca instrumentele de tăiat să fie bine ascuțite pentru a nu zdrobi țesuturile; pensele să asigure o bună priză prin strîngerea corespunzătoare a țesuturilor fără a derapa; depărtătoarele autostatice să rămînă fixate la distanța dorită, prin sistemul lor de fixare; articulațiile penselor, a foarfecelor, a portacelor etc., să fie curate și unse pentru a permite manevrarea ușoară a brațelor acestora. Toate acestea se verifică și se realizează în timpul curățirii, înainte de sterilizare.

3. Sterilizarea instrumentarului conform dispozițiilor și păstrarea lui în condiții de perfectă asepsie pînă în momentul folosirii.

4. Aranjarea instrumentelor pe masa de operație trebuie făcută într-o anumită ordine și mereu aceeași, după anumite reguli, pentru a nu fi nevoie ca ele să fie căutate de fiecare dată. În timpul intervenției, instrumentele folosite se așază la locul lor, pe masă, astfel ca acestea să fie tot timpul în ordine.

5. Folosirea fiecărui instrument conform scopului pentru care a fost construit. Aceasta presupune ca pensele hemostatice să nu fie folosite pentru prins comprese cu care să se tamponeze plaga, deoarece strîngerea pensei pe compresă îndepărtează brațele active și face ca să nu mai prindă corespunzător țesuturile și să derapeze. De asemenea, secțiunea tegumentelor cu foarfecele, pe lîngă zdrobirea acestora urmată de o cicatrizare defectuoasă, face să se lărgească lamele tăioase și să nu mai poată secționa țesuturile fine.

6. Pentru comoditate, rapiditate, eleganță și precizie se recomandă ca să nu se țină în mînă decît instrumentul care se folosește în momentul operator respectiv și nu mai mult decît unul.

Insistăm asupra importanței cunoașterii, destinației și manevrării corecte a instrumentelor chirurgicale deoarece ele fac parte din alfabetul chirurgiei, a cărui însușire este necesară pentru pregătirea oricărui chirurg.

BIBLIOGRAFIE

1. DÉTRIE PH. — Petite chirurgie, Ed. Masson et Cie, Paris, 1976, p. 6—15.

2. * * * — Ministerul Sănătății — Instrumente, aparate și materiale destinate practicii medicale, Ed. Medicală, București, 1974.

3. OKINZYIC J. — Regulile mărunte ale chirurgiei desăvîrșite, Ed. J. Léon, București, 1945, p. 27—31.

4. ORSONI P. — Manuel de l'aide en chirurgie, ed. a 2-a, Ed. Masson, Paris, 1976, p. 7—21.

5. PRIȘCU AL., PALADE R. — Caiet de lucrări practice pentru chirurgie și semiologie chirurgicală, I.M.F. București, 1977, p. 130—133.

6. QUENU J., PERROTIN J. — Traité de technique chirurgicale, vol. VI, Ed. Masson et Cie, Paris, 1955, p. 14—18.

7. SEVCUNENCO N. V., MAXIMENCOV N. A. — Chirurgie operatorie și anatomie topografică, Ed. de Stat pentru Literatură Științifică, București, 1954, p. 44—48.

II. PREGĂTIRI PENTRU O INTERVENȚIE CHIRURGICALĂ

Orice intervenție chirurgicală, indiferent de complexitatea și durata ei, necesită o serie de pregătiri care se referă la chirurgi, la materialele necesare și la bolnav. În pregătirea unei intervenții operatorii, pentru buna ei reușită, trebuie respectate cîteva principii.

PRINCIPII

— Aplicarea cu strictețe a tuturor regulilor de asepsie și antisepsie care privesc chirurgul, instrumentarul și cîmpul operator. Aceasta presupune ca orice intervenție chirurgicală să înceapă cu pregătirea chirurgilor și numai după aceea se vor pregăti materialele și cîmpul operator.

— Materialele necesare unei intervenții chirurgicale, sterilizate în prealabil, se pregătesc de către operator. Deși se obișnuiește ca ajutorul principal să pregătească masa de instrumente și cele necesare operației, socotim că toată echipa chirurgicală trebuie să participe la această acțiune sub directa supraveghere a operatorului.

— Pentru fiecare tip de intervenție se vor folosi instrumente corespunzătoare, atît cît sînt necesare, fără a umple masa cu instrumente inutile.

— Prezența persoanelor străine în sala de operație nu este admisă. În cazuri excepționale, ele vor purta îmbrăcăminte sterilă, ca orice chirurg. De asemenea, mișcarea personalului în sala de operație trebuie redusă la strictul necesar pentru a nu produce curenți de aer.

PREGĂTIREA CHIRURGULUI

Efectuarea oricărui act operator, fie el cît de mic, impune chirurgului executarea, în prealabil, a o serie de pregătiri și respectarea unor anumite reguli. Astfel, înaintea executării unei intervenții chirurgicale, este total interzisă efectuarea de pansamente, examene rectale sau vaginale sau orice alte manevre care ar duce la *creșterea numărului de ger-*

meni pe mîinile acestuia; este cunoscut faptul că mîna conține un mare număr de microbi, pe de o parte datorită contactului său cu diverse obiecte din mediu, iar pe de alta, prin antrenarea la suprafața tegumentelor a germenilor cantonați în glandele cutanate odată cu secrețiile acestora.

Se recomandă ca în blocul operator să se poarte lenjerie sterilă sau cel puțin spălată și călcată, cu care nu s-a circulat în restul spitalului precum și papuci sau pantofi care să nu fie utilizați decît numai în aceste încăperi. De fapt, blocurile operatorii moderne sînt prevăzute cu „camere filtru" unde personalul de la sălile de operație se schimbă de hainele cu care a circulat în restul spitalului.

Spălarea mîinilor chirurgului și apoi dezinfecția lor reprezintă un timp esențial în pregătirea acestuia. În mod obișnuit, spălarea mîinilor are rol esențial pentru curățirea mecanică și se face cu apă sterilă, perii și săpun, lufe cu săpun sau soluții antiseptice speciale.

Pentru spălarea cu apă și săpun se folosesc 2—3 perii: prima dată se spală mîna și antebrațul pînă la cot timp de 3—5 minute, insistînd pe toate fețele degetelor și la unghii; apoi se limpezește cu apă în așa fel, încît scurgerea ei să se facă de la degete spre cot; se repetă operațiunea a doua oară pînă la jumătatea antebrațului iar a treia oară pînă în 1/3 inferioară a antebrațului (fig. 2.1). Dezavantajul spălării mîinilor cu peria constă în faptul că descuamează celule din straturile superficiale și irită tegumentele, producînd leziuni care cer timp pentru vindecare, mai ales pentru tegumentele sensibile la acțiunea săpunului.

O dată spălate, mîinile trebuie să fie perfect curate și trebuie menținute ca atare. Pentru aceasta, ele se țin în fața corpului, cu degetele în sus în așa fel ca apa să se scurgă spre cot.

După spălare, mîinile se dezinfectează cu soluții antiseptice. Acestea, pe lîngă faptul că nu sînt iritante pentru tegumente au și calitatea de a asigura antisepsia mîinilor într-un timp mai scurt.

Unele dintre aceste soluții au mare putere bactericidă precum și proprietatea de a pătrunde prin orificiile glandelor pielii, ceea ce permite ca simpla introducere a mîinilor în soluție, pentru cîteva minute, să realizeze o bună sterilizare a tegumentelor, înlăturînd astfel dezavantajele spălatului cu peria. Alteori, se obișnuiește ca după o primă spălare cu lufe și săpun, să se introducă mîinile în soluția antiseptică timp de 2—3 minute, realizînd astfel o mai bună dezinfecție.

Dintre soluțiile antiseptice folosite pentru dezinfecția mîinilor chirurgului citățm: alcool 70°, amoniac 2% apoi alcool 70°, cetazolin, mercasept în soluție 2‰, TEGO 103 G, tinctura de iod etc. Acest ultim antiseptic se folosește numai în caz de urgență mare, cînd nu mai există timp suficient pentru spălarea mîinilor, el avînd putere de dezinfecție datorită proprietăților sale de a pătrunde și prin orificiile glandulare ale pielii. Totdeauna mîinile se limpezesc cu alcool, pentru a înlătura acțiunea de iritare a tegumentelor de către iod. Alteori, după spălare, mîinile se săpunesc cu produs antiseptic semilichid (Savogerm, Physohex), care necesită o limpezire cu apă sterilă.

După spălarea și dezinfecția mîinilor cu alcool, acestea se usucă cu un cîmp steril, scos dintr-o casoletă pregătită în acest scop. Această manevră este necesară pentru evitarea umezirii halatelor și împiedicarea pătrunderii germenilor din interior spre fața exterioară a halatului.

Îmbrăcarea chirurgului se face de către sora de la spălător.

Chirurgul scoate din casoletă masca de tifon, o despătureşte, o ţine de şireturile cu care se fixează şi o aşază în dreptul gurii şi nasului (nu sub nas). Sora prinde capetele şireturilor măştii şi le fixează după cap şi după gît, în aşa fel ca să nu jeneze (fig. 2.2 şi fig. 2.3).

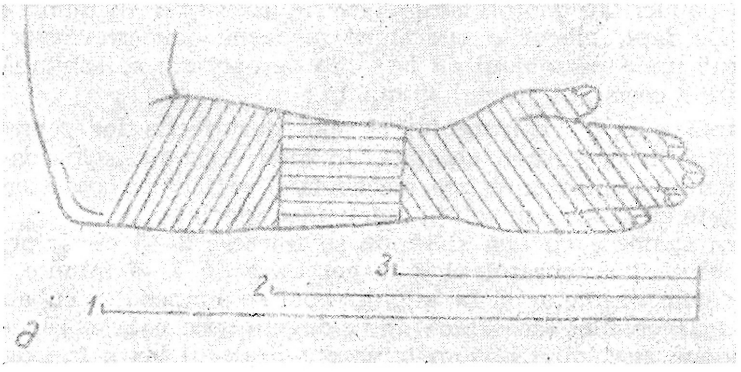



Fig. 2.1. — *a.* Etapele de spălare a mîinilor chirurgului cu cele 3 perii sau lufe. *b.* Poziţia corectă a antebraţelor după spălarea mîinilor.

Alte măşti sînt tip calotă, acoperind în întregime faţa şi capul, cu excepţia ochilor (fig. 2.4).

Pentru chirurgii care poartă ochelari, se recomandă măşti cu „balenă", aşezată pe marginea superioară a măştii, deasupra nasului, în aşa fel ca aerul cald din timpul expiraţiei să iasă în afara lentilelor şi să nu le aburească.

Următorul timp este îmbrăcarea halatului. Acesta se scoate din casoletă, se despătureşte în aşa fel ca să nu atingă hainele şi se îmbracă pe mîneci. Sora prinde halatul de colţurile gulerului, îl trage complet

pînă intră mîinile pe mîneci, îi leagă panglicile și cordonul la spate în așa fel ca să nu se atingă de obiectele din jur. Totdeauna halatul se îmbracă peste o bluză subțire sau un tricou (de preferat sterile), deoarece transpirația din timpul operației poate compromite asepsia.

Îmbrăcarea mănușilor din cauciuc, sterile, reprezintă ultimul timp din pregătirea chirurgului pentru operație. Se scoate compresa cu talc



Fig. 2.2. — Prezentarea măștii din tifon pentru a fi fixată.

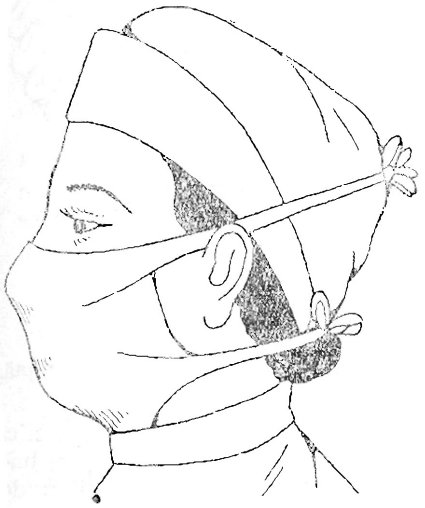

Fig. 2.3. — Masca din tifon, fixată.



Fig. 2.4. — Mască tip calotă.

din cutie și se pudrează mîinile. Se prinde mănușa stîngă de manșetă, cu policele și indexul de la mîna dreaptă. Cu mîna stîngă se scoate compresa de tifon din mănușă și apoi se trage pe mînă fără a întoarce manșeta. Dacă, din întîmplare, s-a atins cu mîna fața externă a mănușii, care trebuie să rămînă perfect sterilă, se schimbă mănușa. Se scoate apoi mănușa dreaptă din cutie, prinzînd-o cu ultimile 4 degete de la mîna stîngă,

deja înmănușată, pe fața sa externă, sub manșetă și se trage pe mîna dreaptă, după care se răsfrînge manșeta fără să atingem fața internă a mănușii. Cu mîna dreaptă se răsfrînge manșeta stîngă, în același mod (fig. 2.5 a și b).

În anumite operații (în special în ortopedie), peste mănușile de cauciuc se îmbracă mănuși din ață, sterilizate ca și inventarul moale; în acest fel se asigură o mai bună priză.

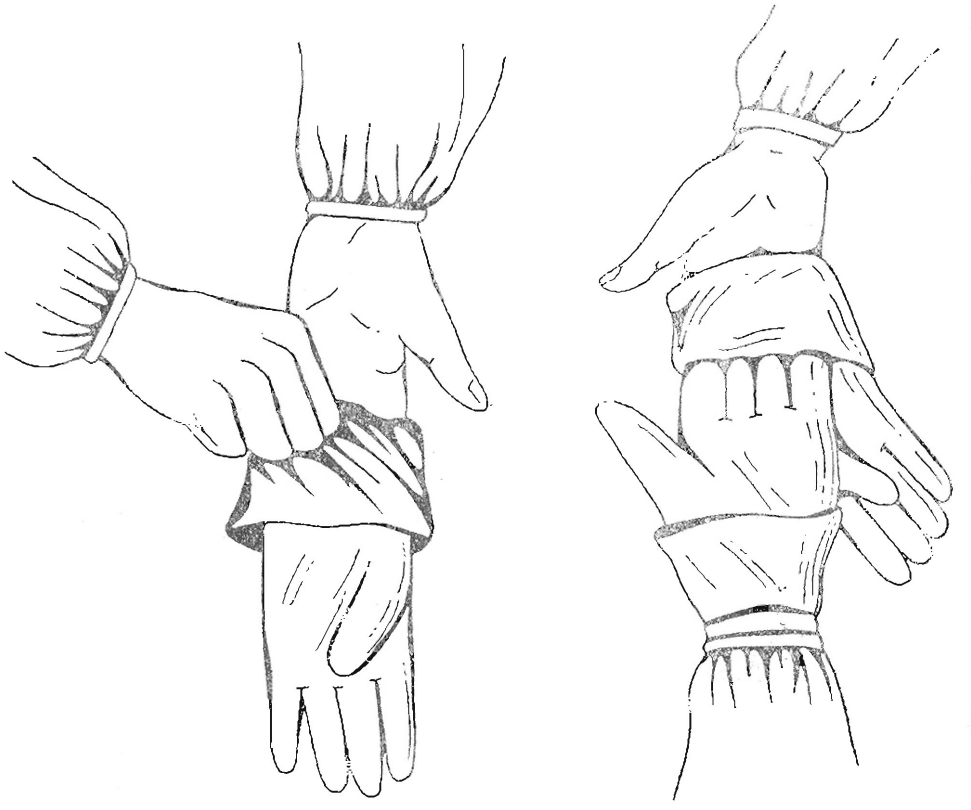

Fig. 2.5. — Îmbrăcarea mănușilor din cauciuc: *a.* mîna stîngă; *b.* mîna dreaptă.

Din acest moment, astfel pregătit, chirurgul nu va mai atinge nici un obiect nesteril, se va feri să se atingă de obiecte sau persoane; cu halatul steril, părăsește sala de îmbrăcare și intră în sala de operații unde începe pregătirea materialului.

Schimbarea îmbrăcămintei și a mănușilor, între două operații, se face astfel: sora desface masca, apoi desface cordonul, întoarce halatul pe dos și trage de el pînă îl scoate, mănușile rămînînd pe loc. Chirurgul prinde o mănușă de manșetă și o scoate de pe mînă, întorcînd-o pe dos. Se procedează la fel și cu cealaltă mănușă. Dacă mîinile sînt transpirate se pot dezinfecta din nou cu soluție antiseptică, se usucă cu un cîmp steril, după care se procedează la îmbrăcare ca mai sus.

PREGĂTIREA MATERIALELOR

O dată intrat în sala de operație, chirurgul sau ajutorul pregătesc materialele propriu-zise, necesare operației.

PREGĂTIREA MESEI DE INSTRUMENTE

Masa pentru instrumente se pregătește în felul următor: sora deschide casoletele cu cîmpuri mari. Chirurgul ia un cîmp mare, îl despăturește cu grijă, fără a-l atinge de ceva și cu el acoperă masa de instrumente. Este bine ca acest cîmp să aibă o grosime de 3—4 straturi pentru a asigura o bună izolare între fața externă a mesei și instrumente și o lungime corespunzătoare pentru ca să depășească marginile mesei. Peste el se poate pune un alt cîmp mai mic, în același scop. În intervențiile mari, care necesită multe instrumente, se pot pregăti două sau chiar mai multe mese, în același mod.

Pe masa astfel pregătită se așază cîmpurile și instrumentele necesare.

SCOATEREA CÎMPURILOR ȘI A COMPRESELOR

Cîmpurile se scot din casolete cu atenție, fără a le atinge de margini sau de alte obiecte. Se scot cîmpuri mici pentru izolarea zonei pe care se va opera, unul sau mai multe cîmpuri mari care vor acoperi bolnavul pe masa de operație, precum și alte cîmpuri mici care vor izola marginile plăgii și viscerele. De reținut faptul că ajutorul va trebui să numere aceste cîmpuri mici, atît la începutul cît și la terminarea intervenției, pentru a evita uitarea lor în plaga operatorie.

Se scot, de asemenea, un număr de comprese din tifon cu care se tamponează plaga și se așază într-un colț al mesei. În unele servicii și, mai ales, în unele clinici din alte țări, există obiceiul ca aceste comprese să fie așezate în pachete de 10 sau 20 de bucăți, care se numără atît la începutul cît și la sfîrșitul operației, pentru motivul arătat mai sus.

Se recomandă, de asemenea, să se cunoască greutatea compreselor și a cîmpurilor de izolare, la început (înainte de a se steriliza) și la sfîrșitul intervenției, pentru a aprecia cît mai obiectiv pierderile de sînge și plasmă din timpul intervenției. Acest lucru se realizează mult mai ușor prin cîntărirea exactă a bolnavului înainte și după operație (în sălile de terapie intensivă trebuie să existe paturi cîntar).

SCOATEREA ȘI ARANJAREA INSTRUMENTELOR

După deschiderea cutiilor de instrumente, chirurgul sau ajutorul scoate instrumentele de care are nevoie și le așază pe masă.

De regulă, cutiile de instrumente sînt pregătite pentru anumite operații (mici, mari, speciale) și conțin, în principiu, tipul și numărul de instrumente necesare intervenției respective.

Instrumentele se scot pe rînd, mai întîi cele de deasupra și apoi cele de dedesubt, în așa fel ca să nu se atingă de obiectele exterioare sau de marginile cutiei și se așază pe masă. Nu este bine să se scoată

prea multe instrumente deoarece, pe lîngă faptul că multe dintre ele nici nu vor fi folosite vor masca tocmai instrumentarul necesar unui anumit moment, atunci cînd este mai multă nevoie de el.

Pensa port-tampon care se găsește în fiecare cutie, se fixează pe un colț al cîmpului care acoperă masa de instrumente și ea va fi folosită de soră pentru a servi materialele necesare.

Aranjarea instrumentelor pe masă se face într-o anumită ordine cu care echipa operatorie este obișnuită. Se recomandă ca aranjarea să rămînă, însă, totdeauna aceeași. Numai în acest fel se va putea lua o pensă, o foarfecă, un depărtător etc., fără a se întoarce cu fața spre masă.

Redăm un mod de aranjare a instrumentelor pe masă: pensele hemostatice se așază cît mai la îndemînă, în centrul și spre marginea mesei dinspre echipa operatorie, cele Péan în stînga și cele Kocher în dreapta, pensele curbe separate de cele drepte; pensele anatomice se pun de o parte și de alta, la fiecare colț, împreună cu cîte o foarfecă, în același rînd cu pensele hemostatice; pensele chirurgicale se așază în centrul mesei; depărtătoarele în colțul din dreapta; instrumentele și materialele de sutură în colțul din stînga; instrumentele speciale, care se folosesc mai rar, în centrul mesei dar spre partea opusă echipei operatorii. În cazul în care se folosesc două sau mai multe mese de instrumente, pe una din ele se așază instrumentele cele mai folosite, iar pe alta instrumentele speciale. De reținut faptul că, instrumentele folosite la timpii septici se țin separat, fie într-o cutie, fie pe un colț al mesei, fie pe o măsuță specială. Compresele și cîmpurile de izolare se pun pe un loc separat.

O dată terminată orînduirea instrumentelor, masa se acoperă cu un cîmp mic, care se fixează cu pense (raci) la marginea ei și care se va răsfrînge peste cîmpul care acoperă bolnavul, în felul acesta protejînd echipa operatorie să se atingă cu mîna de zone mai puțin sterile.

In timpul operației, după folosire, fiecare instrument se va așeza la locul lui, astfel ca la sfîrșitul intervenției masa să arate ca la început. Numai păstrînd această ordine, vom găsi instrumentul trebuitor, imediat, mai ales în timpul intervențiilor laborioase, care cer o concentrare maximă și, în plus, se formează obișnuința lucrului ordonat și precis, atît de greu de căpătat și atît de necesar în chirurgie. Această obligație o au toți chirurgii, dar, în primul rînd, ajutorul care instrumentează.

In același spirit al ordinei, în sală, găletile pentru colectarea compreselor și a cîmpurilor folosite vor fi așezate cît mai la îndemîna chirurgilor, în așa fel ca să nu le atingă halatele dar nici să-i oblige să se întoarcă pentru a direcționa fiecare compresă pe care o aruncă. Aceasta reprezintă, în primul rînd, o chestiune de ordine și igienizare a mediului în care se operează și, în al doilea rînd, o problemă de educație a gestului chirurgical.

Pentru anumite intervenții este nevoie și de alte instrumente sau aparate cum ar fi aspiratorul sau electrocauterul care se pregătesc din timp.

Tubul de cauciuc al aspiratorului, steril, se desface din legături, se întinde pe masă și se fixează cu pensele pentru cîmpuri, de cîmpul mare care acoperă masa, la marginea acesteia, lăsînd un capăt care să se fixeze la vasul de aspirație și adaptînd canula la celălalt capăt.

Electrocauterul se folosește atît pentru coagularea vaselor mici cît și pentru electrorezecții. Șnurul sterilizat la vapori de formol, se îmbracă într-o husă specială și se fixează de cîmpul care acoperă masa: un capăt se cuplează la transformator iar la celălalt se fixează electrodul pozitiv (cel negativ, sub formă de placă, fiind așezat sub fesele bolnavului încă de la așezarea lui pe masă).

PREGĂTIREA BOLNAVULUI

Pregătirea bolnavului, în vederea unei intervenții operatorii, se face începînd încă de la internare. Ea cuprinde mai multe etape și se adresează corectării tulburărilor biologice și a tarelor organice, a organului sau a aparatului care va fi operat, precum și a regiunii pe care se va opera.

Pregătirea biologică a bolnavului, precum și *pregătirea organului* ce va fi operat necesită o perioadă mai îndelungată de timp, după o examinare și investigare prealabilă amănunțită și ele au fost prezentate în capitolele de propedeutică chirurgicală.

În sala de operație, pregătirea preoperatorie a bolnavului are două obiective: așezarea lui pe masa de operație și pregătirea regiunii pe care se va opera.

AȘEZAREA BOLNAVULUI PE MASA DE OPERAȚIE

Bolnavul se așează pe masă de către personalul sălii respective, în poziție corespunzătoare, în așa fel încît regiunea pe care se va opera să fie expusă cît mai bine, asigurînd un acces optim. Nu este permisă nici un fel de intervenție, oricît de mică și de anodină ar fi considerată, decît *numai în clinostatism;* avînd la îndemînă, totodată, și mijloacele necesare unei resuscitări, dacă ar fi nevoie.

Dacă se va opera sub anestezie peridurală sau rahidiană, se va face întîi anestezia și după aceea se va așeza bolnavul. În cazul unei intervenții sub anestezie generală sau locală, acestea se fac după așezarea bolnavului.

Pentru cele mai multe intervenții bolnavul se așează pe masă în decubit dorsal, cu membrele superioare așezate pe suporții fixați la masă. Dacă este nevoie, se poate ridica porțiunea mijlocie a mesei de operație, care împinge baza toracelui și coloana lombară, expunînd mai bine etajul superior al abdomenului. Rotația mesei la dreapta sau la stînga (în axul longitudinal al bolnavului) sau în sens cranial sau caudal (în axul transversal al bolnavului), se face ca regiunea pe care se operează să fie mai bine iluminată și expusă operatorilor.

În intervenții pe lombe (pielotomii, nefrectomii, ureterolitotomii, simpatectomii lombare), bolnavul se așează în decubit lateral, cu partea pe care se operează în sus, cu membrul inferior de partea decubitului flectat din genunchi și cu cel opus, întins.

Dacă intervenția se execută pe regiunea anterioară a gîtului (tiroidectomie) se așează cu toracele mai ridicat și cu capul în extensie.

In intervențiile pe perineu, anus sau rectul inferior se așează în poziție ginecologică.

Cînd se intervine pe coloana vertebrală (laminectomii, hernii de disc) sau în intervenții pe calc sacrată, așezăm bolnavul în decubit ventral.

O dată stabilită poziția pe masa de operație, bolnavul se va fixa, de mîini și de picioare, cu o serie de chingi (vezi fig. 2.6), pentru ca,



Fig. 2.6. — Așezarea bolnavului pe masa de operație.

în cazul rotării mesei pentru poziționarea regiunii de operat, acesta să nu fie răsturnat de pe masă.

In anumite intervenții laborioase sau la bolnavii sub anestezie rahidiană, peridurală și generală, după așezarea bolnavului pe masă, i se instalează o perfuzie intravenoasă, cu soluții de glucoză sau clorurosodică izotonă și se va avea grijă să i se administreze și oxigen. Perfuzia se va instala, de preferat, la brațul opus părții operatorului.

PREGĂTIREA REGIUNII PE CARE SE VA OPERA

Regiunea pe care se va opera se pregătește, de regulă, înainte ca bolnavul să fie adus în blocul operator. Numai în situațiile de extremă urgență, cînd intervenția este legată de salvarea vieții acestuia, pregătirea regiunii de operat se face rapid, după așezarea bolnavului pe masă.

În principiu, în seara dinaintea intervenției, regiunea respectivă se rade de păr, la distanță de marginile viitoarei incizii și bolnavului i se recomandă să facă o baie generală, după care va îmbrăca lenjerie curată. Dacă nu este posibil, regiunea respectivă se spală de către soră, cu apă și săpun sau cu soluție de bromocet, insistînd asupra cutelor tegumentare și a regiunii ombilicale, astfel ca ele să fie cît mai curate.

După spălare, este ideal să se badijoneze zona respectivă cu soluții antiseptice (tinctură de iod, alcool, mercurocrom) și să se acopere cu un

pansament steril care va fi scos după așezarea bolnavului pe masa de operație. În cazul intervențiilor pe membre, se recomandă ca acestea să fie îmbrăcate cu ciorap steril pînă la intervenție. Capul, ras și antiseptizat, va fi acoperit cu o bonetă sterilă. În situații deosebite (operații pe cord deschis, transplantare de organe etc.), după baie bolnavul îmbracă lenjerie sterilă, doarme pe un pat cu lenjerie sterilă și într-o cameră sterilizată cu raze ultraviolete.

În sala de operație, regiunea pe care se va opera se mai curăță cu o lufă cu săpun și se șterge cu un cîmp curat. După uscare, se badijo-

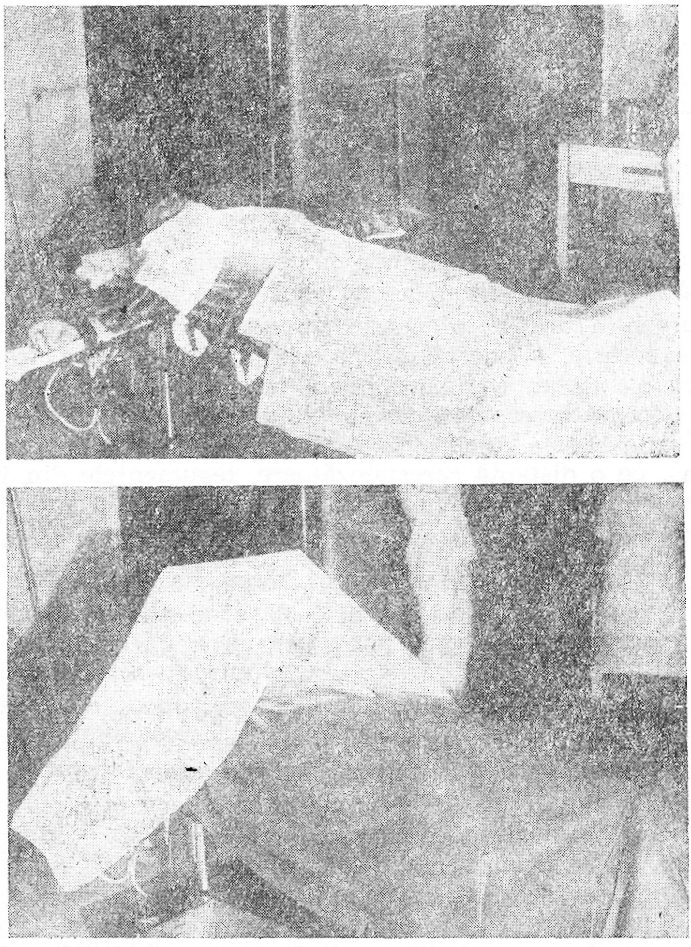

Fig. 2.7. — Acoperirea bolnavului cu cîmpuri sterile: *a.* cîmpuri mici; *b.* cîmpuri mari.

nează cu o soluție antiseptică (de preferat tinctură de iod). Badijonarea se face pe o suprafață întinsă, la distanță de 20—25 cm de marginile viitoarei incizii. Pentru ca antisepsia să fie eficientă, a doua badijonare se va face după ce prima s-a uscat.

După uscarea tegumentelor de la ultima badijonare cu soluție antiseptică, regiunea pe care se va opera se izolează cu cîmpuri sterile. Acestea se așează în așa fel, încît să lase, pentru incizie, o suprafață de piele cît mai mică, dar suficientă pentru a asigura manevrele chirurgicale. Pentru a nu aluneca și a permite plăgii să vină în contact cu piele nesterilă, cîmpurile se fixează de tegumente cu fire de ață. De obicei, se pun 4 cîmpuri mici, care creează o suprafață patrulaterală în care se va face incizia. Peste acestea, se întinde un cîmp mare (cearceaf), prevăzut cu o despicătură (șliț) în dreptul regiunii de operat. Acesta se întinde, cu atenție, fără să se atingă de obiectele din jur; se despătureste și acoperă bolnavul în întregime, asigurînd ca masa și halatele chirurgilor să vină în contact numai cu suprafețe sterile. La capul bolnavului, cîmpul se sprijină pe cadrul metalic al mesei; de la acest nivel, se lasă fața și gîtul bolnavului libere, pentru a putea fi observat de anestezist. Și acest cîmp se fixează de piele sau de cîmpurile mici, la nivelul despicăturii, cu pense de cîmpuri sau cu fire de ață. Alte două cîmpuri sau un cearceaf mare steril, vor acoperi membrele superioare întinse pe suporți.

Peste acest cearceaf se întinde cîmpul care acoperă instrumentele de pe masă și care este fixat la marginea acesteia (fig. 2.7).

În intervenții care cer o asepsie perfectă, după dezinfecția pielii, se aplică peste aceasta, o bucată de material plastic subțire, transparentă, sterilă și cu o substanță adezivă pe o parte (steri-drape), care are dimensiuni și forme corespunzătoare regiunii respective. Peste aceasta se așază cîmpurile sterile. Incizia se face prin această folie care acoperă, în întregime, pe o distanță corespunzătoare, tegumentele din jur și care nu permite contactul plăgii cu pielea, asigurînd o foarte bună asepsie.

După terminarea acestor manevre, chirurgii își reiau locurile în vederea începerii intervenției operatorii.

AȘEZAREA OPERATORILOR ȘI A PERSONALULUI SĂLII

Într-o intervenție chirurgicală intră cel puțin doi chirurgi: operatorul și ajutorul. În intervenții mai mari, operatorul poate lua unul-două ajutoare și încă un ajutor care să instrumenteze.

Operatorul ocupă o poziție în funcție de intervenția pe care o execută. De obicei, în intervențiile supraombilicale ocupă poziția din dreapta bolnavului, iar în cele subombilicale, în stînga lui. În cazul intervenției pe membre, se așează, în principiu, de partea membrului pe care-l operează. La fel, în intervențiile pe torace sau pe rinichi. El este acela care conduce actul operator și care dispune ce trebuie să facă celelalte ajutoare.

Ajutorul se așează de partea opusă operatorului și în fața acestuia, în așa fel încît să poată interveni rapid, sigur și fără a-l jena pe chirurg în executarea unor manevre care completează pe cele ale operatorului (depărtarea marginilor plăgii, ligaturi de vase, prezentare de țesuturi etc.). În intervenții mai laborioase se va intra cu mai multe ajutoare.

Al doilea ajutor ocupă un loc fie în dreapta fie în stînga ajutorului I. Cînd el are și misiunea de a instrumenta, se așează între acesta și masa de instrumente.

Dacă este nevoie de mai multe ajutoare, acestea ocupă locurile indicate de operator. De regulă, ajutorul III stă pe partea operatorului, în dreapta sau în stînga lui, în funcție de intervenție. Alte ajutoare pot primi sarcini speciale (menținerea unui membru pentru amputație, aspirația continuă din zona pe care se operează etc.) (fig. 3.8).

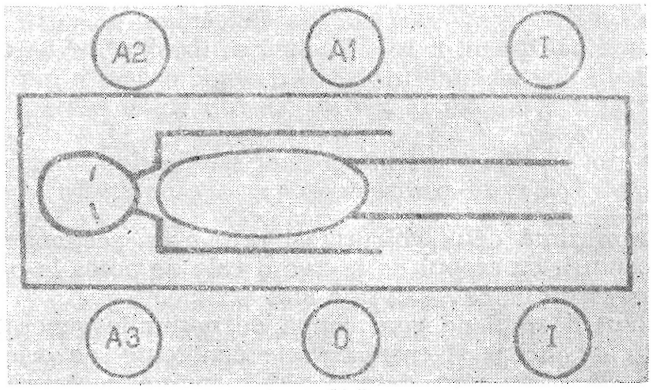

Fig. 2.8. — Modul de așezare a chirurgilor în jurul mesei de operație: *O* — operator; *A* — ajutoare; *I* — instrumentar (după Orsoni).

Ajutorul care instrumentează se plasează lîngă masa de instrumente și are misiunea de a prezenta instrumentele necesare echipei operatorii, în raport cu timpul respectiv. După folosirea lor, primește instrumentele și le așează, curate, în ordine, la locul lor pe masă.

Amplasarea ajutoarelor se face în așa fel încît să nu jeneze pe operator și să permită rotații la dreapta și la stînga fără a împiedica manevrele chirurgicale ale vecinului.

Personalul sălii ocupă loc în spatele mesei de instrumente și este gata oricînd a servi cele necesare operației.

Odată realizate aceste lucruri, se poate începe intervenția operatorie.

BIBLIOGRAFIE

1. ANGELESCU N. — Elemente de propedeutică chirurgicală, Ed. Medicală, București, 1981.
2. DÉTRIE PH. Petite chirurgie, Ed. Masson et Cie, Paris, 1976, p. 1—6.
3. OKINCZYC J. — Regulile mărunte ale chirurgiei desăvîrșite, Ed. J. Léon, București, 1945, p. 27—31; 47—48.
4. ORSONI P. — Manuel de l'aide en chirurgie, ed. a 2-a, Ed. Masson et Cie, Paris, 1976, p. 4—8.
5. QUÉNU J. PERROTIN J. — Traité de technique chirurgicale, vol. VI, Ed. Masson et Cie Paris, 1955, p. 3—14.
6. ROB CH., SMITH R., DUDLEY H. — Operative Surgery. General principies, breast and hernia, Ed. Butterworth, Londra, 1977, p. 5—17.

III. INCIZIA

Incizia reprezintă actul chirurgical prin care secționăm unul sau mai multe țesuturi, cu scopul de a crea o cale de acces la o colecție patologică, la un organ bolnav, sau la o altă leziune.

În capitolul de față ne vom ocupa de noțiunile generale care privesc orice tip de incizie și care trebuie cunoscute de oricine practică chirurgia. Ca atare, nu vom descrie nici o incizie necesară vreunei intervenții chirurgicale speciale sau unui organ aparte; acestea sînt prezentate în monografiile de tehnică chirurgicală pentru fiecare specialitate în parte (neurochirurgie, cardiacă, ortopedică etc.).

NOȚIUNI DE ANATOMIE

În marea majoritate a cazurilor, inciziile pornesc de la tegument, el fiind țesutul care acoperă întreg organismul la exterior. Sub el se află țesutul celular subcutanat, apoi fascia superficială, țesutul muscular și, în funcție de regiunea pe care se operează, se găsesc și alte țesuturi: preperitoneal, peritoneul, pleura, periostul, planul osos, meningele etc.

Tegumentul (pielea) este un înveliș conjunctivo-epitelial format din 3 straturi:

— epidermul este un epiteliu pavimentos, stratificat;

— dermul reprezintă scheletul fibros al pielii;

— hipodermul, stratul cel mai profund, este constituit din țesut conjunctiv lax, cu fibre groase și infiltrat cu celule grăsoase. Pe aici trec arteriole și venule din care se desprind capilarele ce ajung pînă în papila dermică, precum și vase limfatice, corpusculi senzitivi și fibre nervoase.

Pielea normală reprezintă unele caracteristici de care chirurgul trebuie să țină seama la efectuarea inciziilor. Astfel:

— grosimea ei variază după regiuni, vîrstă și sex, alternînd între 0,5—4 mm. Copiii au pielea mai subțire decît adulții, aceștia o au mai groasă decît a bătrînilor, iar femeile mai subțire decît a bărbaților;

— consistența pielii este moale, catifelată și ușor umedă, fiind condiționată de cantitatea secrețiilor fiziologice; la bolnavii deshidratați, pielea este uscată și aspră;

— elasticitatea pielii este mare, putîndu-se întinde mult, fără a se rupe, fapt ce permite acoperirea unor plăgi delabrante;

— mobilitatea pe planurile subiacente variază după regiuni și după grăsimea care o căptușește;

— cutele pielii sînt depresiuni lineare produse fie de structura specială a tegumentului (cute structurale), fie de mișcările pe care le suferă pielea (cute datorate mișcărilor segmentelor respective); acestea sînt adînci, se formează în jurul articulațiilor și a inserțiilor musculare (prin flexie și mai puțin prin extensie); incizia trebuie să evite cutele pielii pe cît posibil, deoarece unele din ele au rol în menținerea poziției tendoanelor.

Stratul celular subcutanat format din țesut adipos, are grosimi diferite în funcție de regiune, vîrstă, tare organice. În raport de grosimea lui, lungimea incizie va fi mai mare sau mai mică, în mod direct. Structura stratului celular subcutanat este reprezentată de o rețea de fibre conjunctive, orientate în direcții diferite, în ochiurile căreia se găsește țesut adipos, vase și nervi. Slaba lui vascularizație obligă chirurgul la o asepsie desăvîrșită și la o tehnică îngrijită, fără devitalizări. În anumite regiuni (fese, abdomen), grosimea stratului subcutanat ajunge la dimensiuni mari, fiind locul de formare a unor abcese și flegmoane.

Fascia superficială învelește organismul sub stratul celular subcutanat și este reprezentată de un țesut conjunctiv fibros, de diverse grosimi, care se densifică, pe alocuri, formînd aponevroze de înveliș ale mușchilor. Incizia ei se face, de obicei, în lungul fibrelor musculare.

Stratul muscular este reprezentat de mușchi striați care învelesc scheletul osos sau delimitează anumite cavități. Se recomandă ca să se evite, pe cît posibil, secționarea fibrelor musculare și să se folosească disocierea lor, pentru a respecta forma, funcția și tonicitatea regiunii, pentru a forma o cicatrice solidă și a evita eviscerațiile sau eventrațiile postoperatorii.

După stratul muscular, în funcție de regiunea pe care se operează, urmează alte straturi (peritoneu, pleură, periost, os, meninge etc.), care se secționează în raport de profunzimea la care trebuie să ajungem.

PRINCIPII

Efectuarea unei incizii, impune chirurgului respectarea unor principii fără de care scopul nu va putea fi atins decît parțial. Îndeplinirea acestora, obligă pe chirurg la o bună pregătire profesională, la conștiinciozitate și la un înalt simț de răspundere, calități necesare tuturor celor care practică această specialitate.

1. **Cunoașterea amănunțită a anatomiei** regiunii pe care se operează. Această obligativitate (elementară, dar de bază), reprezintă una din cheile succesului oricărei intervenții chirurgicale. Ea cere un chirurg experimentat, pregătit pentru continuarea intervenției, dacă este cazul, pentru o durată mai lungă de timp și cu o complexitate mai mare. Un chirurg

care nu cunoaște anatomia regiunii și timpii operatori este ca un violonist care cîntă după ureche și nu după note.

2. **Respectarea cu strictețe a regulilor de asepsie și antisepsie,** referitoare la chirurg, instrumentar, și bolnav, obligatorii în orice operație. Numai în două situații, de maximă urgență, chirurgul are voie să se abată de la acest principiu. Ele sînt reprezentate de traheostomia de urgență și de masajul cardiac intern, atunci cînd cel extern s-a dovedit ineficient (în special la electrocutați).

3. **Anestezie corespunzătoare** care să permită o bună explorare și tratare a leziunilor. Tipul de anestezie este în funcție de afecțiunea respectivă, de natura, durata și complexitatea intervenției chirurgicale, precum și de tarele organice ale bolnavului. În intervențiile mari, ea se stabilește de comun acord cu anestezistul-reanimator.

4. **Locul inciziei** este în funcție de topografia leziunii și a organului pe care se operează, cu condiția să asigure un succes maxim.

Astfel, în afecțiunile superficiale incizia se face în zona respectivă sau se fac incizii multiple, etajate, în zonele cele mai afectate.

În cazul unor intervenții pe țesuturi sau organe profunde, incizia se face în zona de proiecție superficială a organului respectiv, în așa fel ca să asigure o bună cale de acces.

5. **Lungimea inciziei** a făcut și continuă să mai facă obiect de discuție, atît între chirurgi cît și între pacienți și chirurgi, avînd ca substrat, în special, aspectul estetic. Condiția de bază este de a asigura o bună cale de acces și o bună vizualizare care să permită explorarea și tratarea corespunzătoare a leziunilor.

Lungimea inciziei este în raport cu regiunea pe care se operează, cu grosimea peretelui, cu profunzimea organului bolnav și cu experiența chirurgului. Cu cît peretele este mai gros, cu cît organul este mai profund și cu cît chirurgul este mai tînăr, cu atît incizia trebuie să fie mai lungă. În principiu, se recomandă ca lungimea inciziei abdominale să fie egală cu 1,5 din grosimea peretelui zonei respective la care se adaugă diferența de lungime a proiecției cutanate a organului pe care se operează.

Deși se spune că un chirurg are ochii în vîrfurile degetelor, chirurgia nu trebuie să fie o prestidigitație oarbă, făcută printr-o incizie mică. Mai întîi, cîmpul operator trebuie explorat cu ochii „adevărați", care ne oferă strategia și numai apoi cu cei ai degetelor, care sînt „ochii de tactică" (3). Aforismul „chirurg mare, incizie mare" rămîne valabil pentru orice categorie de chirurg, avînd menirea să prevină o serie de neplăceri și surprize intraoperatorii și să evite unele consecințe neplăcute, postoperator.

6. **Orientarea inciziei** trebuie făcută în așa fel încît direcția ei să respecte traiectul formațiilor anatomice (vase, nervi, mușchi), funcționalitatea segmentului operat și estetica regiunii respective. Respectarea vaselor elimină nevoia de hemostază și permite o bună irigare a țesuturilor iar respectarea nervilor asigură o bună troficitate a țesuturilor și organelor. Evitarea secționării mușchilor, pe lîngă faptul că păstrează forma, funcția și tonusul regiunii, asigură o bună cicatrice, împiedicînd astfel apariția eviscerațiilor și a eventrațiilor postoperatorii. De asemenea, incizia trebuie să respecte liniile de forță tegumentare, cutele naturale ale pielii (mai ales la față) și să prevină apariția cicatricilor vicioase și inestetice, care scad funcționalitatea segmentului respectiv.

7. **Incizia pielii** ca și a altor planuri sau formațiuni trebuie făcută dintr-o singură trăsătură, pe toată lungimea, și nu pe porțiuni, astfel ca ea să fie lineară și estetică. De aceea, chirurgul trebuie să aprecieze de la început, locul, direcția și lungimea inciziei.

8. **Respectarea riguroasă a planurilor** impune chirurgului ca incizia să se facă plan cu plan și pe aceeași linie. Aceasta îi oferă un control, mai bun al inciziei, cu evitarea de ondulații și funduri de sac, la diverse nivele și permite o sutură corectă cu formarea unei cicatrici suple.

9. **Secționarea planurilor subiacente**, în lungime, se face la nivele diferite, dar nu mai mult decît pielea. Astfel, pielea și stratul celular subcutanat se incizează pe aceeași lungime și dacă se poate, așa cum am spus mai sus, dintr-o singură trăsătură. Aponevroza se secționează pe o lungime mai mică decît pielea, iar straturile subaponevrotice mai puțin decît aponevroza, în așa fel că, privită de sus, incizia are aspectul unui crater. Această situație permite ca la refacerea planurilor, unghiurile acestora să rămînă vizibile și să poată fi reperate și suturate, asigurînd o bună priză și cicatrizare. În situația în care, un strat subcutanat este secționat mai mult decît cel de deasupra, reperarea unghiurilor lui se face cu dificultate, incomplet iar sutura poate prezenta riscuri.

10. **Prelungirea sau completarea inciziei** se face în situația în care, după explorarea leziunilor, incizia practicată inițial se dovedește insuficientă pentru tratarea leziunilor și nu corespunde scopului urmărit. Prelungirea sau completarea inciziei trebuie făcută, ținînd seama de principiile de mai sus, avînd mereu în vedere asepsia, menajarea formațiunilor anatomice și menținerea unei funcționalități normale a segmentului respectiv.

Respectarea acestui decalog permite chirurgului efectuarea unor incizii corecte, necesare obținerii unei bune căi de acces (care să permită explorarea și tratarea corespunzătoare a leziunilor existente) precum și refacerea corectă a planurilor anatomice.

INSTRUMENTAR

Pentru efectuarea inciziilor și pentru secțiunea țesuturilor moi se folosesc instrumente tăioase: bisturie, cuțite pentru amputație, foarfece, bisturie electrice. Ele trebuie să fie bine ascuțite, să taie țesuturile respective fără efort de apăsare, fără să le rupă sau să le zdrobească, în așa fel încît cicatricea care se va forma să fie suplă și estetică. Secțiunea oaselor se face cu ferăstraie, osteotoame, costotoame. Toate acestea au fost descrise într-un capitol precedent.

POZIȚIA BOLNAVULUI

Indiferent pentru ce se va practica o incizie, bolnavul trebuie să fie în clinostatism și relaxat. Nu este admisă efectuarea de incizii, oricît de mici ar fi ele, în ortostatism, la repezeală, fără respectarea regulilor de mai sus.

În principiu, regiunea care va fi operată, va trebui expusă astfel ca să ofere maximum de lumină și acces spre leziune. În funcție de aceasta, bolnavul va fi așezat în diverse poziții (decubit dorsal, lateral, ventral, poziție ginecologică etc.), în așa fel ca să i se asigure o bună stabilitate pe masa de operație și, în același timp, să fie comodă pentru el, să nu comprime trunchiuri vasculare, nervoase sau zone mai puțin vascularizate, să nu-i jeneze respirația și să permită intervenția rapidă a reanimatorului, în cazul necesității de resuscitare cardio-respiratorie.

POZIȚIA CHIRURGULUI

De obicei, chirurgul stă la dreapta bolnavului. În intervențiile pe organe abdominale subombilicale, pe cord sau pe membrele de partea stîngă, operatorul se așează în stînga bolnavului.

În intervențiile pe organe perineale (anus, vagin) sau pe rectul inferior, chirurgul se așează pe un scaun cu înălțime reglabilă, regiunea de operat fiind la nivelul ochilor săi.

Ajutorul se plasează în fața chirurgului, iar cel care instrumentează ocupă locul dintre ajutor și masa de instrumente.

Atît chirurgul, cît și ajutoarele trebuie să aibă o poziție comodă, să fie relaxați și să se poată mișca ușor.

PREGĂTIREA CÎMPULUI OPERATOR

Pregătirea cîmpului operator se face ca pentru orice intervenție chirurgicală, așa cum a fost descris în capitolul anterior.

Insistăm asupra dezinfecției corecte a tegumentelor și a așezării cîmpurilor în jurul viitoarei incizii, în așa fel ca lîngă buzele plăgii operatorii să rămînă o suprafață de piele cît mai mică, pentru a evita astfel, la maximum, însămînțarea plăgii cu germeni patogeni de pe piele. În acest sens se pot folosi folii adezive din plastic, care se întind pe tegumentele dezinfectate, incizia făcîndu-se prin aceste folii.

TEHNICĂ

Efectuarea oricărei incizii presupune o suită de gesturi pe care chirurgul trebuie să le execute și care sînt specifice în funcție de regiunea respectivă, de segmentul pe care se operează, de țesutul sau organul care va fi operat și de natura intervenției. Ele se succed într-o anumită ordine, care trebuie respectată întocmai.

În cele ce urmează, vom trece în revistă tehnica inciziei tegumentare, somatice și viscerale.

1. INCIZIA TEGUMENTARĂ

Incizia tegumentară constituie primul act al oricărei intervenții chirurgicale și, mai mult decît oricare alt tip de incizie, se supune întru totul principiilor anunțate mai sus.

Prinderea bisturiului se face așa cum s-a descris în capitolul despre manevrarea instrumentelor.

Cu policele și cu mediusul de la mîna stîngă, plasate de o parte și de alta a viitoarei incizii, se întinde pielea, în așa fel ca să dispară toate cutele mici pe care le face. Întinderea trebuie să fie uniformă și să nu tragă mai mult de o parte decît de alta (fig. 3.1). Aceasta permite ca incizia să se facă perpendicular pe toată grosimea pielii.

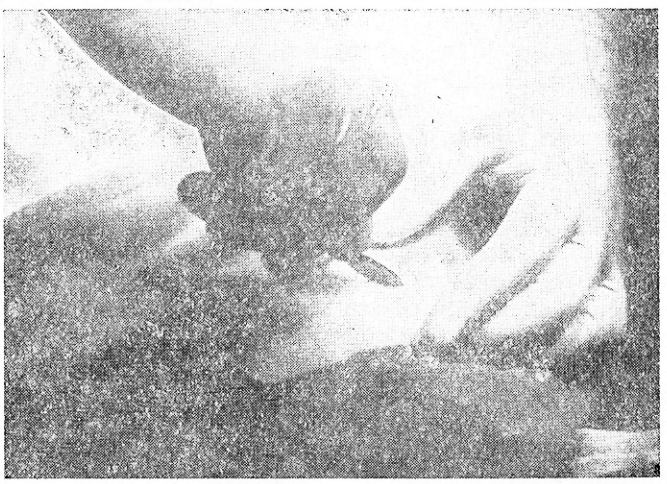

Fig. 3.1. — Întinderea pielii cu policele și mediusul de la mîna stîngă la locul viitoarei incizii.

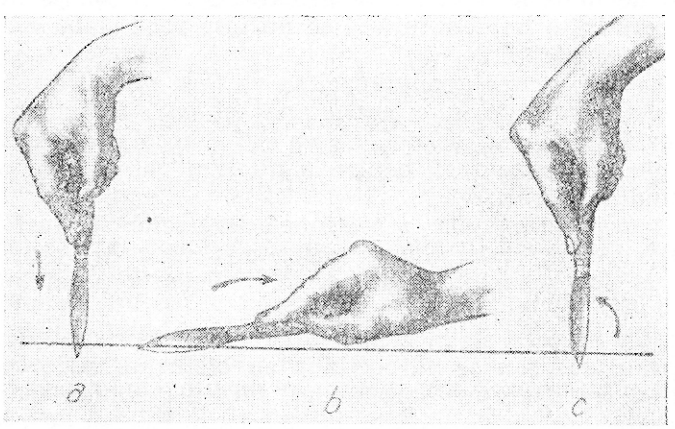

Fig. 3.2. — Incizia pielii și țesutului celular subcutanat cu bisturiul (după Quénu).

Așezăm vîrful bisturiului, fixat în mîna dreaptă, perfect perpendicular pe suprafața pielii întinse, la locul unde începem incizia; prin apăsare, îl introducem prin toată grosimea ei (fig. 3.2 a). Se înclină, apoi, mînerul, în așa fel ca să facă cu pielea un unghi de 30—40° și, apăsînd

ușor, urmăm drumul pe care trebuie să secționăm tegumentul pe toată lungimea respectivă (fig. 3.2 b), după care îl redresăm din nou la verticală, în așa fel ca unghiurile inciziei să fie perpendiculare pe suprafața pielii (fig. 3.2 c). Pentru ușurință, la început sau în anumite situații speciale, este bine ca traseul sau lungimea inciziei să fie desenate dinainte cu un creion chimic sau prin zgîriere ușoară cu vîrful bisturiului. Dacă incizia trebuie să fie mai lungă decît zona de piele întinsă, se mută degetele de la mîna stîngă, pe măsura progresării secțiunii cutanate, fără a ridica bisturiul.

Incizia țesutului celular subcutanat se recomandă să fie făcută în același timp cu incizia pielii și pe aceeași lungime. În situațiile în care se operează pe bolnavi cu un panicul adipos foarte dezvoltat, incizia țesutului grăsos se poate face în două etape, cu condiția să se urmeze același plan vertical, pînă la aponevroză și să nu creeze funduri de sac sau zone devitalizate.

Hemostază este obligatorie și se face imediat, pentru a menține cîmpul curat și a ușura incizia straturilor subiacente.

În cazul în care, în raport cu leziunile găsite în profunzime, este nevoie de prelungirea inciziei, aceasta se va face după aceeași tehnică, respectînd principiile enunțate mai sus.

2. INCIZIA SOMATICĂ

Incizia somatică privește secțiunea celorlalte țesuturi ale organismului, în afara viscerelor.

a) Incizia aponevrozelor se face tot cu bisturiul, în același plan vertical cu incizia tegumentului și a țesutului celular subcutanat, fără a depăși unghiurile inciziei la piele. Se urmărește ca ea să fie în așa fel făcută ca să permită o bună sutură și să nu lase zone slabe generatoare de eviscerații sau eventrații.

În acest scop, incizia aponevrozei se va face numai după ce s-a secționat complet țesutul celular subcutanat și ea s-a evidențiat bine în plagă, pe toată lungimea inciziei. Se va evita decolarea țesutului celular subcutanat de pe aponevroză pentru a nu leza vasele care o hrănesc și a nu crea funduri de sac.

Unii chirurgi recomandă ca secțiunea diverselor straturi să nu fie în același plan vertical, ci în planuri diferite, pentru ca suturile să nu se suprapună; ei susțin că, în felul acesta, rezistența peretelui va fi mai mare.

În situația în care se incizează linia albă, supraombilical, se poate proceda ca mai sus sau se va secționa cu bisturiul, strict pe linia mediană, la 2—3 cm deasupra ombilicului, fără a deschide teaca dreptului și se repere marginile inciziei cu 2 pense Kocher. Cu un foarfece drept, se decolează țesutul properitoneal de pe fața sa posterioară, creîndu-se un tunel. Secționarea, în continuare, se poate face și cu foarfecele drept, care urmează strict linia dintre marginile celor doi drepți abdominali, evitînd să se pătrundă în teacă. Incizia altor aponevroze se face după tehnică asemănătoare.

b) Incizia musculară se practică mai rar. De obicei, se recomandă ca, după incizia aponevrozei, planul muscular să fie, pe cît posibil, disociat

sau decolat în lungul fibrelor și nu secționat, pentru a asigura o mai bună soliditate și cicatrizare a regiunii (fig. 3.3).

În situația în care secționarea mușchiului se impune, se vor avea în vedere o serie de manevre care trebuie respectate pentru prevenirea sîngerării și a retracției capetelor mușchiului secționat.



Fig. 3.3. — Incizia musculară: *a.* disocierea fibrelor musculare; *b.* decolarea mușchiului și secționarea aponevrozei (după M. Popescu).

Hemostaza prealabilă a fibrelor musculare ce urmează a fi secționate se face cu fire de catgut, trecute transfixiant, de o parte și de alta a secțiunii, pe grosimi mici de fibre sau de fascicule.

Secțiunea mușchiului se face cu un bisturiu cu lamă ascuțită, între cele 2 ligaturi, strict perpendicular, fără a zdrobi fibrele și pe măsura ligaturării lor cu catgut.

Mușchiul se mai poate secționa cu ajutorul bisturiului electric, efectuînd, în același timp și hemostaza vaselor mici. Procedeul are indicație în secționarea mușchilor care urmează a fi îndepărtați împreună cu o tumoare vecină (tehnica Halsted în amputația sînului) sau pentru deschiderea unor colecții purulente profunde. În cazul secționării unui mușchi care va trebui suturat, procedeul are dezavantajul că realizează o cicatrizare mai dificilă și de calitate mai slabă, datorită coagulării proteinelor și trombozării vaselor mici de pe suprafața de secțiune.

Dacă mușchiul este învelit de o teacă aponevrotică (de exemplu dreptul abdominal) și urmează a fi secționat transversal, pentru a evita retracția mare a celor două capete, înainte de secționare, se va fixa cu fire de catgut trecut în „U" prin toată grosimea mușchiului și a aponevrozei (fig. 3.4). În acest fel se realizează și hemostaza iar sutura va fi mai ușor de făcut și mai solidă.

Cînd mușchiul se termină printr-o lamă aponevrotică, în apropierea locului unde trebuie secționat, este bine ca incizia să se facă la unirea fibrelor musculare cu aponevroza (fig. 3.5). Aceasta permite, pe de o parte evitarea secțiunii vaselor și nervilor mușchiului respectiv care au rol în troficitatea lui, iar pe de alta, micșorarea retracției și o reconstituire mai solidă. În același sens, mușchiul lat va putea fi secționat în

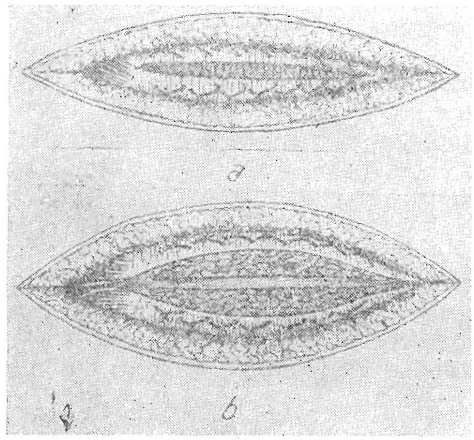

Fig. 3.4. — Incizia transversală a mușchiului drept abdominal: *a.* incizia aponevrozei anterioare și trecerea firelor de catgut în „U" prin aponevroză și mușchi; *b.* incizia mușchiului.

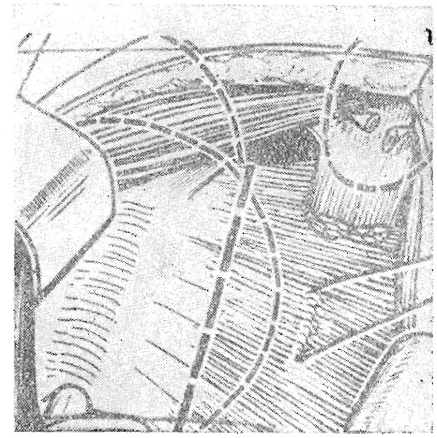

Fig. 3.5. — Incizia mușchiului în apropierea lamei aponevrotice de inserție.

apropierea zonei sale de inserție osoasă, la mică distanță de aceasta, de așa manieră, ca să se păstreze o mică zonă musculară necesară suturii.

c) Incizia tendoanelor, în afara cazurilor accidentale intraoperatorii, se face numai în scopul alungirii sau scurtării lor sau pentru plastii tendinoase.

Pentru aceasta se folosește un bisturiu cu lamă bine ascuțită, iar modul de secțiune este dictat de obiectivele intervenției.

d) Incizia vasculară se referă la vasele de calibru mai mare cu rol important în vascularizația unei regiuni și care nu pot fi ligaturate. Secțiunea vaselor mici, făcută în timpul inciziilor tegumentare, subcutanate sau musculo-aponevrotice, nu ridică alte probleme în afara hemostazei. Pentru aceasta, este bine ca, în prealabil, vasele care pot fi reperate, să fie izolate și ligaturate iar secțiunea lor să se facă între cele două ligaturi.

Incizia vasului poate fi longitudinală sau transversală și ea se face în scopul cateterizării, a anastomozei sau a dezobstrucției vasului respectiv. În ultimele decenii, prin dezvoltarea mare a chirurgiei vasculare, intervențiile se adresează deopotrivă, atît arterelor cît și venelor. Indiferent de scopul urmărit, timpii inițiali sînt aceiași.

Izolarea vasului din teaca lui vasculară se face cu atenție, pe o lungime convenabilă scopului urmărit, respectînd colateralele mai importante și fără a leza adventicea. Pentru aceasta, se secționează teaca vas-

culară (fig. 3.6, a), se identifică vasul (fig. 3.6, b) și se izolează pe toată circumferința cu vîrful foarfecelor boante sau al unei pense, după care se încarcă pe un fir cu pensa sau acul Deschamps (fig. 3.6. c).

Manevrele de izolare a vasului trebuie făcute cu gesturi blînde, mai ales la vene, care au un perete mai subțire, fără a prinde vasele cu pensa cu dinți sau cu alte instrumente care să producă leziuni.

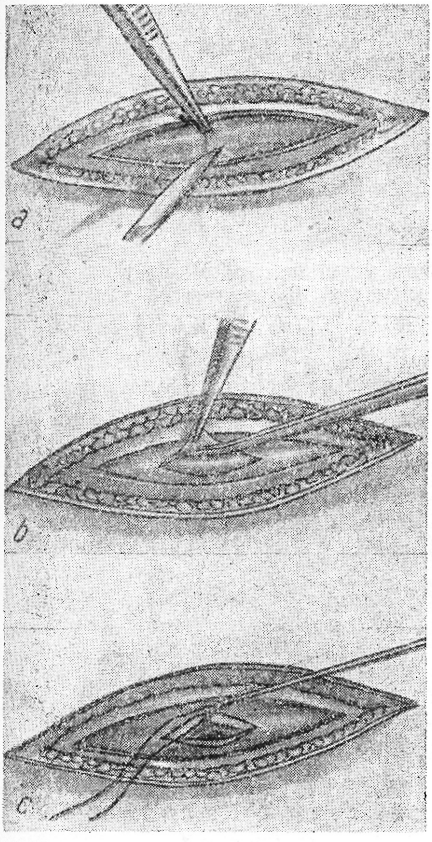

Fig. 3.6. — Incizia vasculară: *a.* incizia tecii vasculare; *b.* izolarea vasului; *c.* încărcarea vasului pe fir cu acul Deschamps.

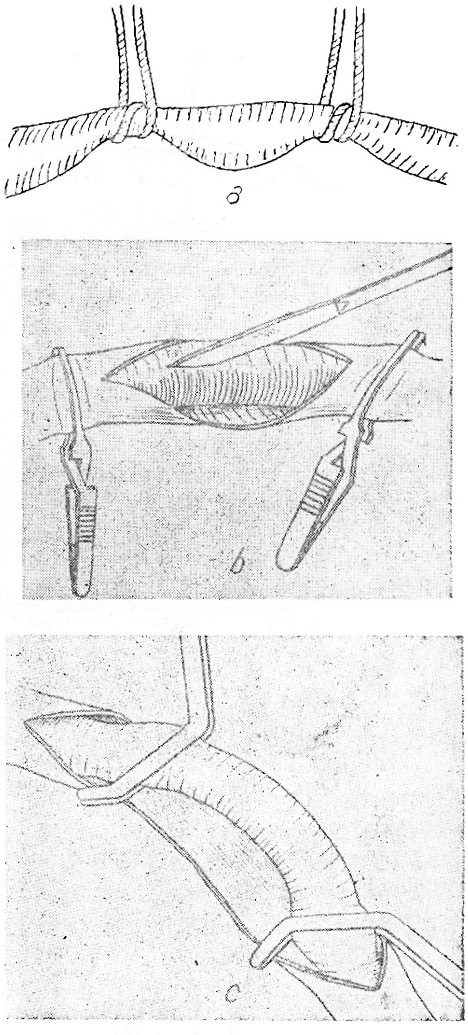

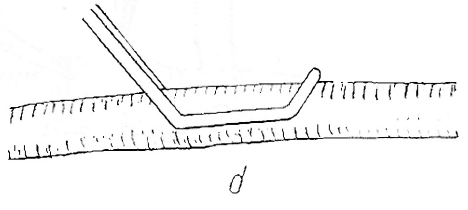

Fig. 3.7. — Incizia vasculară. Clamparea vasului: *a.* cu 2 benzi late din cauciuc subțire; *b.* cu pense Dieffenbach (bull-dog); *c.* cu două pense Satinski; *d.* clampare laterală cu o pensă Satinski.

Clamparea vasului pentru întreruperea totală a circulației se face fie prin aplicarea a două benzi late din cauciuc subțire sau din plastic (fig. 3.7. a), trecute de două ori în jurul vasului pentru a nu leza endoteliul, fie prin două pense Dieffenbach (bull-dog) (fig. 3.7. b) fie cu două pense Satinsky (fig. 3.7. c). La vasele de calibru mai mare, clamparea se poate face lateral, cu pense Satinsky, lăsînd liberă o parte din lumenul vasului care asigură circulația (fig. 3.7. d).

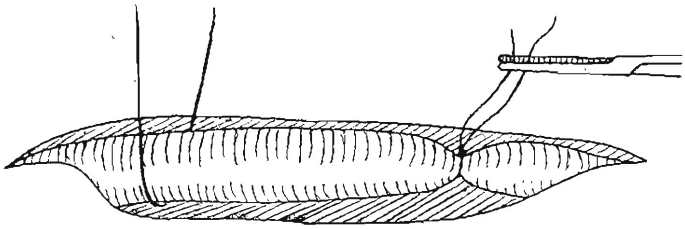

Fig. 3.8. — Incizia vasculară; ligatura venei în capătul distal și încărcarea cu fir de catgut, proximal, în vederea cateterizării.

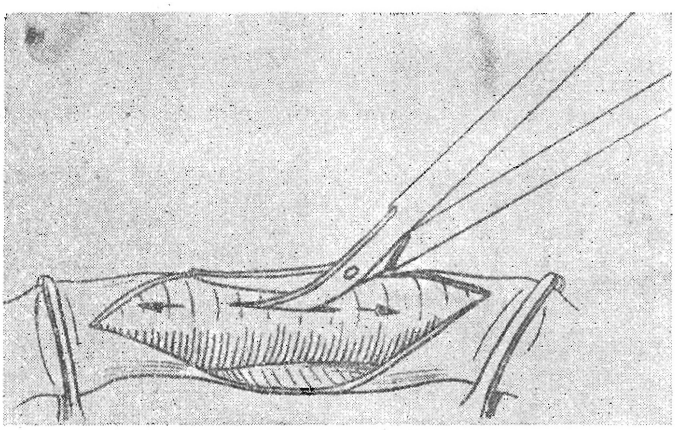

Fig. 3.9. — Incizia vasculară cu foarfecele, longitudinal.

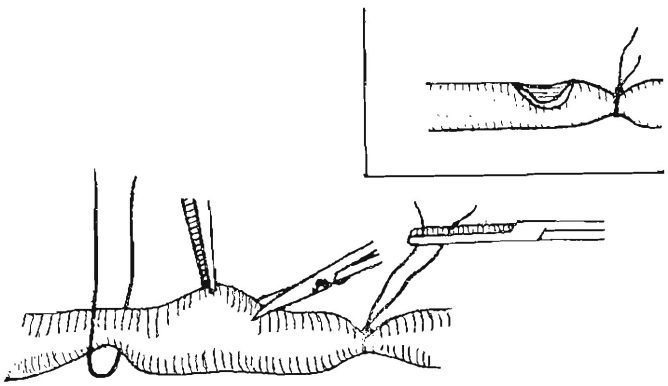

Fig. 3.10. — Incizia laterală, parțială, a unei vene, în vederea cateterizării.

În cazul în care întreruperea circulației se face într-o venă, prin cateterizarea acesteia, după izolarea vasului, capătul distal va fi ligaturat și menținut cu o pensă Kocher iar capătul proximal se va încărca pe un fir de nylon (fig. 3.8).

Incizia vasului se face cu bisturiul cu o lamă foarte ascuțită (vezi fig. 3.6), sau cu un foarfece foarte fin. Dacă incizia inițială nu este suficientă, se va mări cu foarfecele, în lungul vasului (fig. 3.9) pe distanța dorită.

Incizia transversală parțială se face, mai ales la vene, în scopul introducerii unui cateter pentru perfuzie. Cu o pensă anatomică fină, se prinde peretele venos și se ridică ușor în sus, formînd un mic con. La baza conului, spre partea lui distală, se face o mică incizie, cu vîrful unor foarfece fine (De Martel), folosite în chirurgia vasculară; incizia interesează toată grosimea peretelui, proporțional cu lumenul cateterului (fig. 3.10).

În cazul în care incizia laterală se face pentru efectuarea unei anastomoze vasculare, se recomandă excizia unei porțiuni din peretele vascular, pentru a asigura un bun drenaj sanguin.

Incizia transversală totală are indicații rare (endarterectomii, grefe etc.) și se face fie cu bisturiul, fie cu foarfecele bine ascuțite.

e) Incizia nervilor are indicații numai în cazul efectuării de grefe nervoase. Secțiunea accidentală a unui trunchi nervos impune sutura lui (vezi sutura nervoasă).

Secțiunea nervului se face cu un bisturiu cu lamă ascuțită (sau cu o lamă de ras sterilă), strict perpendicular pe axul său longitudinal, în țesut sănătos (fără leziuni axonale), iar tehnica este descrisă mai departe.

3. INCIZIA VISCERALĂ

Incizia viscerală se referă la incizia practicată pe viscere, atît pe cele parenchimatoase cît și pe cele cavitare. Deoarece ea se adresează, în cea mai mare parte, specialiștilor din diverse ramuri chirurgicale, în cele ce urmează, ne vom referi numai la generalități privind incizia viscerelor.

Înainte de efectuarea oricărei incizii viscerale, se va avea grijă ca marginile inciziei să fie izolate de restul cavității respective, pentru a preveni contaminarea acesteia cu produse patologice. În acest scop, în jurul viitoarei incizii viscerale se așează cîmpuri moi sau meșe din tifon.

a) Incizia organelor parenchimatoase presupune o bună evidențiere a acestora.

Indicațiile unor asemenea incizii sînt:

— evacuarea de colecții intraparenchimatoase;
— extragerea de calculi din organele respective;
— ablația de tumori parenchimatoase;
— amputații parțiale sau rezecții (segmentoctomii, lobectomii).

Tehnica este în funcție de organul care urmează a fi incizat.

— Evitarea, pe cît posibil, a hemoragiei intraoperatorii, se realizează prin clamparea temporară a pedicului vascular al organului respectiv, acolo unde este posibil.

— Incizia se face cu un bisturiu cu lamă foarte ascuțită sau, mai bine, cu bisturiul electric care realizează, în același timp, și hemostaza vaselor mici.

Traseul inciziei se recomandă să urmeze zonele de vascularizație mai slabă, pentru a diminua sîngerarea. În cazul în care se fac segmentectomii sau lobectomii, incizia se face prin septurile respective, avînd grijă să se evidențieze și să se penseze vasele, pentru efectuarea hemostazei.

b) Incizia organelor cavitare se face în scop explorator sau în vederea rezecției. Înainte de a fi incizate, se va avea în vedere ca interiorul acestora să fie cît mai gol. Acest deziderat se realizează prin spălături preoperatorii, prin aspirația intraoperatorie sau prin clamparea, între două pense, a zonei respective, pentru a evita scurgerea conținutului acestor organe în seroasele care le adăpostește.

Tehnica este relativ asemănătoare pentru toate organele cavitare:

— După evidențierea organului respectiv și stabilirea locului inciziei, se trec 2 fire de ață, de o parte și de alta a viitoarei incizii; firele se prind cu 2 pense Kocher și se țin în ușoară tensiune.

— Cu bisturiul, se incizează peretele pe toată grosimea lui, de la seroasă pînă la mucoasă inclusiv (fig. 3.11). În momentul în care se incizează mucoasa, se va aspira și restul conținutului rămas în organul respectiv. Marginile inciziei se pot prinde cu aceleași fire de ață sau cu 2 pense Allis sau Chaput, pentru ca restul timpilor operatori să se poată desfășura mai ușor.

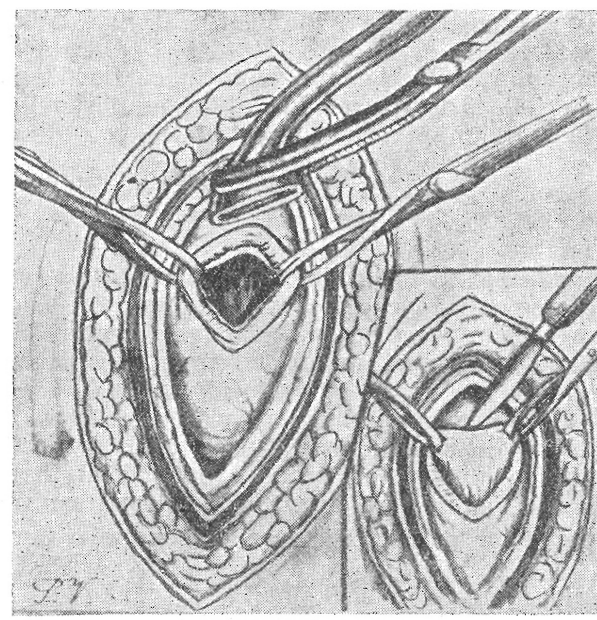

Fig. 3.11. — Incizia unui organ cavitar; incizia stomacului pentru gastrostomie (după Țurai).

Dacă incizia organului respectiv se face în scopul rezecției unei porțiuni din acesta, mai ales la cele cu o vascularizație submucoasă bogată

(stomac), după incizia seroasei și a stratului muscular, se va face hemostaza vaselor submucoase, cu fire transfixiante de catgut (fig. 3.12) și, numai după aceea, se va secționa mucoasa. Datorită laxității sale, mucoasa se poate secționa cu foarfecele.

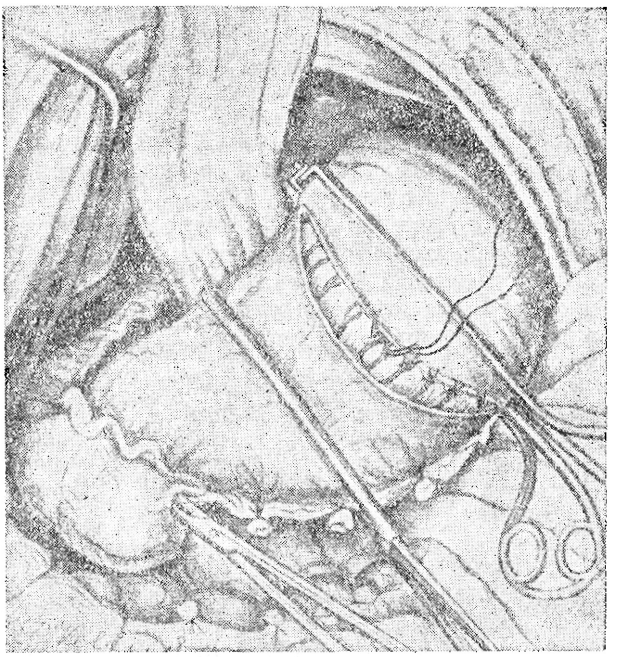

Fig. 3.12. — Incizia unui organ cavitar; hemostaza vaselor submucoase gastrice (după Țurai).

INCIDENTE ȘI ACCIDENTE

Lipotimii ale bolnavilor care se operează. Acestea pot apărea în cazul anesteziilor locale sau regionale, fie ca urmare a emoțiilor față de actul operator, fie ca urmare a efectului hipotensor sau sensibilizant al anesteziculuí. Se remediază prin resuscitare și instalarea unei perfuzii intravenoase cu soluție glucozată izotonică și prin administrarea de oxigen pe sondă endonasală.

Ieșirea din planul de efectuare a inciziei și urmarea unui alt traiect, se produce în situația în care pielea nu este bine întinsă, cînd bisturiul nu este bine ascuțit și cînd „scapă" alături de traiectul care trebuie urmat. Se poate corecta imediat, prin revenirea la traseul inițial cu inconvenientul că cicatricea nu va mai fi dreaptă.

Secționarea unor formațiuni vasculare sau nervoase subiacente se produce cînd nu se cunoaște bine anatomia zonei de operat sau cînd există anomalii în distribuția acestora. În cazul secționării de vase, se va face hemostaza imediat. Secțiunea unui trunchi nervos impune sutura lui, pentru a preveni tulburările de sensibilitate și de motilitate consecutive.

Lezarea unor organe profunde se produce în cazul operării unor bolnavi emaciați, cu perete subțire, sau în cazul cînd bisturiul este foarte ascuțit, iar chirurgul apasă tare asupra lamei. Aceasta se poate solda cu urmări mai mult sau mai puțin grave, în funcție de organul lezat și de mărimea leziunii.

COMPLICAȚII

În cadrul inciziilor pot apărea complicații precoce sau tardive, unele dintre ele fiind comune multor intervenții operatorii, motiv pentru care nu vom aminti decît unele dintre ele:

Infecția plăgii se produce în cazul nerespectării regulilor de asepsie și antisepsie precum și în cazul infectării peretelui cu conținut septic din diverse cavități. Se procedează la drenajul colecției respective.

Tulburări de motilitate sau sensibilitate au loc în cazul nerecunoașterii intraoperatorii a secționării de tendoane sau nervi ceea ce obligă la reintervenții.

Hemoragii postoperatorii rezultate, mai ales, după incizii ale unor organe parenchimatoase, cînd se interceptează vase de calibru mai mare care au fost comprimate de procesul patologic respectiv (colecție lichidiană, tumoare) și care se dilată după aceea; sau cînd derapează ligaturi de pe anumite vase. În unele situații se impune reintervenția pentru hemostază.

Eviscerația se produce în situația desunirii suturilor parietale care interesează toată grosimea peretelui, inclusiv peritoneul; are cauze multiple și se produce în primele 4—6 ore de la intervenția operatorie.

Eventrația este o complicație tardivă în care efortul joacă rol preponderent și în care pielea și peritoneul nu sînt interesate.

BIBLIOGRAFIE

1. ACHACH P. — Chirurgie de la peau, în: Nouveau traité de technique chirurgicale, vol. VII, Ed. Masson et Cie, Paris, 1974, p. 125—127.
2. BROWN L. — A vascular clam utilizing sponge rubber. *Arch. Surg.*, 1961, 6, p. 645—649.
3. OKINCZYC J. — Regulile mărunte ale chirurgiei desăvîrșite, Ed. J. Léon, București, 1945, p. 33—34.
4. ROB CH., SMITH R., DUDLEY H. — Operative Surgery. General principles, breast and hernia. Ed. Butterworth, Londra, 1977, p. 17—26.
5. TĂTARU C. — Morfologia pielii, în: Dermatologie și venerologie, Ed. Medicală, București, 1958, p. 32—53.
6. VEAU V., D'ALLAINES F. — Pratique courante et chirurgie d'urgence, Ed. Masson et Cie, Paris, 1924, p. 8.

IV. HEMOSTAZA CHIRURGICALĂ (definitivă)

Hemostaza reprezintă, în termeni generali, oprirea sîngerării. Aceasta se poate face spontan — prin mijloace proprii de care dispune organismul — și artificial — prin intervenții temporare sau definitive făcute asupra vasului care sîngerează.

Hemostaza temporară se folosește în urgențe, ca prim ajutor pentru oprirea unei sîngerări, aplicînd diverse mijloace de compresiune locală sau la distanță; ea se poate efectua și la locul accidentului, de orice persoană pregătită în acest sens.

Hemostaza definitivă (chirurgicală) se realizează prin obliterarea vasului care a sîngerat, folosind cauterizarea, tamponarea, sutura sau ligatura lui. În anumite situații se pot folosi metode de excepție. Pentru efectuarea hemostazei definitive este nevoie de anumite materiale, de respectarea asepsiei și antisepsiei și de personal medical specializat, care să poată rezolva complet și competent orice sîngerare.

Cauterizarea și sutura vaselor sînt descrise în capitolele respective (vezi capitolul: Cauterizarea și sutura vasculară). În acest capitol, ne vom ocupa numai de tamponare, de ligatura vaselor și de unele metode de excepție.

TAMPONAREA

Tamponarea este o metodă de hemostază chirurgicală care se aplică în cazul sîngerării unor suprafețe sau cavități mici și care se realizează prin umplerea acestora cu meșe sterile, pentru o perioadă de 48 ore.

INDICAȚII

— Sîngerări în masă din zone superficiale, în urma unor debridări sau decolări de țesuturi.

— Sîngerarea suprafeței unor cavități în urma enucleerii de formații tumorale (loja prostatei după adenomectomie, de ex.).

— După evacuarea unor colecții sau decolarea unor tumori din țesuturi parenchimatoase (chisturi).

— Epistaxis prelungit ca manifestare a unor afecțiuni hematologice (leucemii, trombopenii).

— Ca prim-timp, în atoniile uterine post-partum, cu metroragii abundente, pînă la efectuarea histerectomiei.

CONTRAINDICAȚII

— Sîngerări intracavitare produse prin lezarea unor vase mari care nu pot fi comprimate în acest mod.

MATERIALE NECESARE

— Meșe sterile din tifon, de diferite lățimi și lungimi, în raport cu volumul cavității sîngerînde.

— Cîmpuri moi, sterile, din tifon, de diverse dimensiuni.

— Sacul Mickulicz (vezi fig. 4.1).

TEHNICA

După evacuarea cavității respective de cheaguri sau de corpuri străine, se umple cu meșe, uniform îndesate cu ajutorul unei pense anatomice lungi, începînd din profunzime către suprafață și avînd grijă să se introducă în toate fundurile de sac sau în cavitățile anexe, pînă ce cavitatea se pune în tensiune.

Se începe cu introducerea capătului meșei pînă în profunzimea cavității, din aproape în aproape și se continuă cu restul ei, treptat, pînă se umple toată cavitatea. Dacă o singură meșă nu este suficientă, se pot folosi mai multe meșe. În acest caz, capătul primei meșe rămîne deasupra inciziei, la tegumente și se fixează cu o pensă de către ajutor, pentru a nu fi antrenat în cavitate, în timpul introducerii celei de a doua meșe. Dacă se folosesc mai mult de două meșe se procedează identic și cu capetele superficiale ale celorlalte meșe care se introduc în cavitate.

Pentru a identifica ordinea introducerii meșelor, capetele din exterior se ligaturează cu 1, 2, 3 fire de ață, în raport cu numărul meșelor introduse. O manevră mai simplă constă în a coase meșele cap la cap, pentru a nu le încurca atunci cînd trebuie scoase.

În scopul creșterii efectului hemostatic, meșele sau cîmpurile pot fi înmuiate, înainte, în apă oxigenată. Ele vor rămîne pe loc, fără a fi mobilizate, 48—72 de ore, în funcție de gravitatea sîngerării.

Înainte de a fi scoase, se recomandă să se umezească cu apă oxigenată, pentru a ușura dezlipirea lor și a evita mobilizarea trombilor care s-au format și astupă vasele secționate.

AVANTAJE

— Permite efectuarea hemostazei unor suprafețe mari sau în cavități unde nu se pot aplica ligaturi ale vaselor.

— Asigură o bună hemostază dacă tamponamentul este făcut corect și lăsat timp suficient pentru a se forma trombii în vasele lezate.

DEZAVANTAJE

— Nu permite drenajul secreţiilor în cazul unor cavităţi infectate.
— Favorizează apariţia infecţiei în cazul în care nu se respectă o asepsie riguroasă.

VARIANTE DE TEHNICĂ

Pansamentul compresiv se utilizează pentru hemostaza rănilor superficiale a unor segmente de membre şi realizează astuparea vaselor prin apăsarea pe care o exercită asupra ţesuturilor.

Tehnica este simplă. După tratarea plăgii, se aplică un pansament steril care se fixează cu un bandaj făcut în raport de segmentul lezat şi care se strînge mai mult decît de obicei.

Pentru a fi eficient un astfel de pansament trebuie să îndeplinească două condiţii:

— să comprime ţesuturile pînă la oprirea hemoragiei, dar fără să jeneze circulaţia în segmentul distal;
— să fie menţinut, ca atare, timp de 48 de ore, după care se va scoate.

Sacul Mickulicz (fig. 4.1), este un cîmp moale din tifon, circular, cu un diametru de 40—60 cm care are cusută o meşă în centrul său pentru

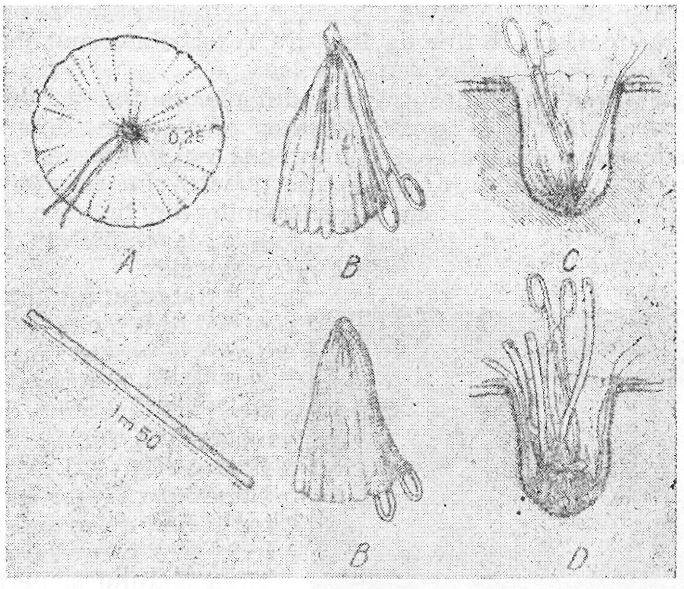

Fig. 4.1. — Tamponarea unei suprafeţe sîngerînde cu sacul Mickulicz: *a.* sacul Mickulicz; *b.* prinderea sacului cu pensa şi întoarcerea lui; *c.* aşezarea sacului în cavitate; *d.* umplerea sacului cu meşe.

a ajuta la extragerea sacului din cavitate. Se utilizează pentru tamponarea unor suprafeţe sau cavităţi mai mari (de exemplu în exereze pelvine laborioase cu sîngerări în masă) şi are avantajul că, pe lîngă tamponament, asigură şi un grad de drenaj al secreţiilor.

Pentru montarea acestui sistem, se prinde capătul meşei fixate în centrul cîmpului, cu o pensă lungă şi se ridică în sus, în aşa fel ca sacul întors să îmbrace pensa (fig. 4.1, b). Se prind marginile cîmpului şi se introduce capătul pensei care-l fixează, pînă în fundul cavităţii, după care se desface cîmpul, aşezîndu-l peste suprafaţa cavităţii respective (fig. 4.1, c) şi se umple cu meşe (fig. 4.1, d).

Scoaterea meşelor se face în ordine inversă introducerii lor, treptat (în cîteva zile), avînd grijă să nu mobilizăm trombii formaţi. La sfîrşit, se scoate şi sacul, trăgînd de meşa fixată în centrul lui, după ce am avut grijă să-l îmbibăm cu apă oxigenată pentru a nu mobiliza cheagurile formate. Uneori, extragerea sacului se poate face treptat, în cîteva zile, mai ales cînd devine aderent de pereţii ţesuturilor vecine.

LIGATURA VASULUI

Ligatura vasului secţionat reprezintă mijlocul cel mai eficace de realizare a hemostazei definitive dintr-o plagă. Ea trebuie preferată faţă de alte procedee şi făcută ori de cîte ori este posibil.

MATERIALE NECESARE

Pentru hemostaza definitivă a vaselor secţionate sînt necesare: pense de hemostază, foarfece şi fire de ligatură rezorbabile sau nerezorbabile, ambele fiind produse biologice sau sintetice.

— Pensele pentru hemostază sînt diferite, în funcţie de vasul secţionat şi de profunzimea la care se lucrează. Ele au fost descrise la capitolul „Instrumentarul chirurgical", împreună cu foarfecele.

— Firele pentru ligatura vaselor secţionate sînt rezorbabile (catgut, derivaţi de acid poliglicolic) sau nerezorbabile (in, bumbac, mătase, nylon, dacron etc.). Ele sînt descrise amănunţit la capitolul „Sutura chirurgicală".

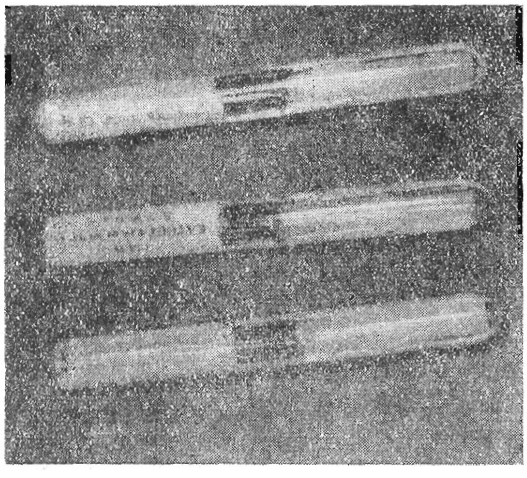

Fig. 4.2. — Tuburi cu catgut chirurgical.

Catgutul este materialul rezorbabil cel mai folosit pentru ligatura vaselor mici, subcutanate şi submucoase. Se livrează sterilizat, în tuburi de sticlă, numerotat în funcţie de grosimea firului (fig. 4.2). Este suplu, se manevrează uşor şi este rezistent. Are dezavantajul că prin hidratare se umflă, produce slăbirea nodului şi permite reluarea hemoragiei. De aceea, nu se foloseşte decît pentru ligatura vaselor de calibru mic care se obliterează repede. Datorită capacităţii sale de a fi rezorbit de către ţesuturi, se foloseşte şi în plăgile infectate sau cu potenţial infecţios.

Dintre materialele nerezorbabile, cel mai frecvent, pentru ligaturi, se folosește nylonul: este suplu, elastic, rezistent și ușor de procurat. Deoarece, datorită elasticității sale, nodul se poate slăbi, trebuie făcute totdeauna 3—4 noduri. Se mai pot folosi și alte fire, cu aceleași rezultate, dar care se procură mai greu. Nylonul se livrează în pachete (cluci) din care se rulează pe bobine pentru a fi sterilizate (fig. 4.3).

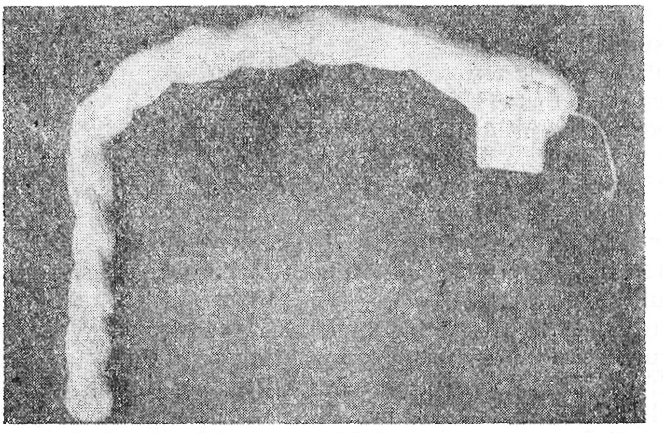

Fig. 4.3. — Pachet (clucă) cu fir de nylon, nesteril.

Grosimea firului de ligatură se alege în raport de calibrul vasului, în mod direct. Condiția de bază este ca să aibă rezistență. Pentru aceasta, înainte de folosire, ajutorul are obligația de a-l încerca, prin tracțiune, deoarece în timpul manevrelor de preparare și sterilizare, rezistența lui poate diminua.

MECANISMUL OBLITERĂRII VASULUI

Mecanismul obliterării vasului ligaturat se face prin modificarea tunicilor lui. Astfel, sub influența strîngerii nodului, tunica internă și cea medie se rup, iar marginile lor se răsfrîng și se acolează în lumenul vasului. Tunica externă este mai rezistentă și ea este strînsă de fir, asigurînd, astfel, stabilitatea nodului (fig. 4.4). Datorită modificărilor produse prin leziunile tunicilor, în lumenul vasului ligaturat începe formarea unui tromb, care aderă la perete și asigură obliterarea lui.

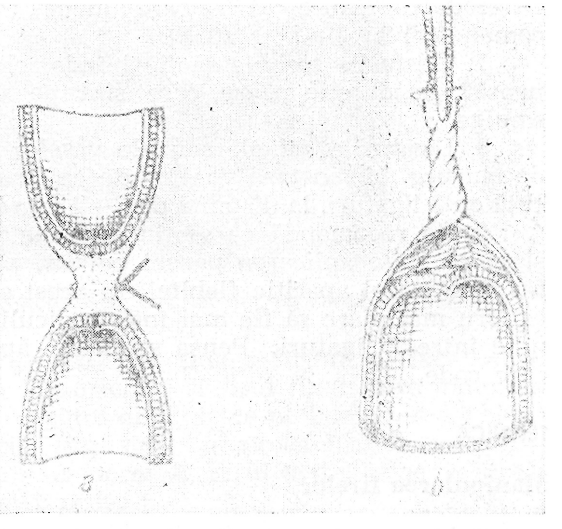

Fig. 4.4. — Mecanismul obliterării vasului ligaturat.

PRINCIPII

Efectuarea unei bune hemostaze cere respectarea unor anumite reguli:

1. Pensa care se aplică pe vasul secționat sau care urmează a fi secționat, se alege în funcție de calibrul și de situația vasului. Ea trebuie să aibă vîrful subțire pentru ca să prindă numai vasul, fără țesut din jur, să permită trecerea firului sub el și ligatura întregii circumferințe. Pentru vasele superficiale, pensa Kocher îndeplinește toate dezideratele.

2. Ligatura vaselor secționate se va face imediat după terminarea inciziei, pentru următoarele considerente:

— eliberează cîmpul operator de instrumente;

— permite izolarea marginilor plăgii și păstrarea asepsiei;

— în timpul manevrelor, evită smulgerea penselor aplicate pe vase și sîngerarea plăgii.

3. Înainte de orice ligatură, cel care o face este obligat să încerce rezistența firului respectiv, pentru a nu avea surprize în timpul strîngerii nodului (se rupe firul).

4. Nodul, pentru vasele superficiale, se orientează de partea opusă pielii pentru a nu jena avivarea marginilor acesteia, atunci cînd se suturează. Pentru vasele de pe panta inciziei sau din profunzime, nodul va privi fundul plăgii.

5. În mediul septic se va folosi material rezorbabil, corespunzător calibrului vasului, deoarece, prin resorbția lui de către țesuturi, nu va putea întreține infecția.

6. Numărul de noduri este în funcție de calitatea materialului de sutură și de calibrul vasului. Cînd se folosește material nerezorbabil, sînt suficiente 2 noduri pentru vasele mici și 3 pentru celelalte. Cînd folosim catgut, este bine să se facă 3 noduri, de rutină, deoarece în contact cu secrețiile din plagă, catgutul se umflă și slăbește rezistența nodului. Pentru nodurile făcute cu fire care alunecă (mătase, mersilen) unii autori recomandă chiar 4 noduri (2, 6).

7. Gesturile trebuie să fie blînde, elegante, să nu se tragă de vasul pensat sau de alte pense, care sînt pe vasele vecine, pentru a nu le smulge.

8. Ligaturile dificile sau ale vaselor mari este bine ca să fie făcute de chirurg. Hemostaza vaselor de calibru mare se recomandă să fie făcută cu 2 ligaturi, la distanță de 3—4 mm una de alta.

9. Se recomandă ca secțiunea venelor să fie făcută între 2 ligaturi și să se evite aplicarea pensei pe vas, pentru a nu zdrobi tunicile și a favoriza astfel apariția flebitei. În acest sens se obișnuiește ca venele de calibru mai mare să fie mai întîi pediculizate și apoi ligaturate și secționate între 2 ligaturi. Pensa se poate aplica numai pe capătul vasului care cade.

TEHNICĂ

Manipularea firelor

Bobina se ține, de obicei, în mîna stîngă. Cu o pensă, se prinde capătul firului și se desface, permițînd astfel derularea lui. Capătul liber

al firului se trece fie între medius și inelar, fie între inelar și auricular și se prinde între index și police (fig. 4.5).

Dacă operatorul dorește să facă ligaturile, capătul liber al firului, prins într-o pensă Péan, se transmite în mîna dreaptă a operatorului după care desfacem pensa iar bobina i se prezintă în mîna stîngă (dacă face nodul cu mîna stîngă, se prezintă invers).

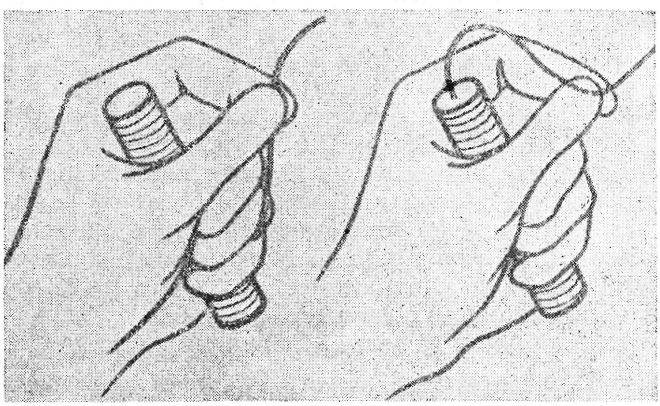

Fig. 4.5. — Modul de ținere a bobinei și derularea firului.

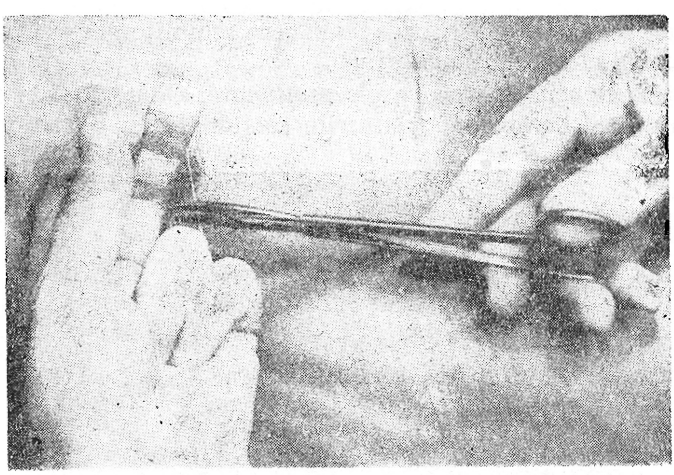

Fig. 4.6. — Modul de secționare a firului de pe bobină.

Dacă ligatura se face cu fire izolate, secțiunea firului se face între bobină, fixată în palmă de inelar și auricular și firul fixat între index și medius, pentru ca după secțiune, capătul eliberat de pe bobină să nu sară și să se atingă de obiecte nesterile (fig. 4.6). Lungimea firului este proporțională cu profunzimea la care se lucrează. Firul astfel tăiat, se prezintă operatorului fie cu mîna, fie cu pensa.

— Secționarea firelor înnodate se face fie de operator, fie de ajutor și întotdeauna cu vîrful foarfecelor. Pentru firele din suprafață se

folosesc fie foarfece drepte fie curbe iar pentru cele din profunzime, numai foarfece lungi și curbe.

Secționarea capetelor de la nod este variabilă: pentru firele nerezorbabile secțiunea lor se face la rasul nodului pentru a lăsa minimum de material nerezorbabil în plagă; pentru firele rezorbabile capetele se lasă ceva mai lungi (3—4 mm) pentru a evita desfacerea nodului cînd se umflă catgutul. De asemenea, pentru unele fire din material plastic care au tendința să alunece și să desfacă nodul, capetele se taie mai lungi.

Pentru a fi secționate, capetele firului se prind între index și police și se ține în tensiune ușoară, fără a trage de nod. În cazul nodurilor de pe buzele plăgii, capetele sînt orizontale, iar pentru cele din profunzime se țin vertical. Și într-un caz și în altul, foarfecele se orientează cu convexitatea spre nod, fie alunecînd cu lamele întredeschise la vîrf, de-a lungul firului pînă la rasul nodului, unde se opresc și îl secționează, fie deschizînd foarfecele după ce am ajuns lîngă nod. Pentru a nu secționa nodul sau a lăsa capete mai lungi, în cazul folosirii de fire rezorbabile, după ce am atins nodul cu convexitatea foarfecelor, fie le retragem puțin în sens invers, fie le înclinăm lamele foarfecelor la 45° pe fir. *Capătul rămas liber după secționare se aruncă în pubelă pentru a debarasa cîmpul operator de resturi.*

Tehnica efectuării nodurilor

Efectuarea hemostazei chirurgicale cere anumite gesturi, atît din partea operatorului cît și a ajutorului:

a) *Aplicarea penselor pe vasele secționate.* Odată incizia făcută, chirurgul și ajutorul comprimă țesuturile secționate cu o compresă, fără a



Fig. 4.7. — Modul de prezentare a pensei pentru hemostază (după Orsoni).

freca, în scopul de a opri sîngerarea. În timp ce tamponează vasul secționat, ajutorul îi prezintă pensa hemostatică ținînd-o de vîrf pentru ca operatorul să o prindă de cele două inele ca să poată manipula (fig. 4.7). Dacă ajutorul este autorizat să facă și el aceste manevre, servirea penselor se face de către cel care instrumentează.

În executarea acestui timp operator trebuie respectate trei reguli:

— pensa nu trebuie pusă la întîmplare pe țesutul care sîngerează ci numai sub controlul vederii;

— brațele pensei se plasează pe capătul secționat, perpendicular pe direcția vasului (sau a jetului de sînge) pentru a prinde toată circumferința lui;

— vîrful pensei trebuie să depășească ușor grosimea vasului pentru a putea efectua o bună ligatură.

În situația în care trebuie secționate vase de calibru mai mare, acestea se izolează, mai întîi și apoi se pensează sau se secționează între două ligaturi.

b) *Prezentarea pensei* pentru ligatura vasului (fig. 4.8).

Se prinde pensa de inele, se ridică și se ține în așa fel ca vîrful să fie spre ajutor, cît mai vizibil, pentru a putea trece nodul dincolo de el. Pensele de pe buzele plăgii dinspre operator se prezintă cu vîrful spre ajutor pentru ca nodul să fie orientat în interior; pensele de pe partea ajutorului se prezintă cu vîrful orientat spre dreapta sau spre stînga operatorului. În ambele situații, pensele nu trebuie răsucite, basculate brutal sau tras de ele pentru a exterioriza vîrful cu orice preț, deoarece se pot smulge. Pentru o mai mare rapiditate, se recomandă ca ligaturile să se facă pe o parte, începînd de la un unghi al inciziei spre celălalt și să se continue de partea cealaltă.

În cazul în care, cu același fir, se ligaturează două vase apropiate, pensele se prezintă avînd vîrfurile apropiate unul în fața celuilalt.

Pensele din profunzimea plăgii operatorii se prezintă vertical sau ușor oblic, în mod asemănător ca mai sus, fără însă a trage de ele sau a le răsuci.

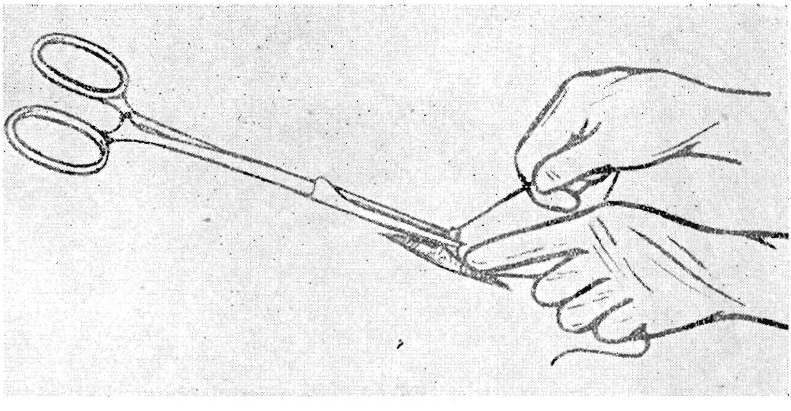

Fig. 4.8. — Prezentarea pensei pentru ligatura vasului — firul se trece sub vîrful pensei.

c) *Trecerea firului în jurul pensei.* Această manevră se poate face fie cu mîna, înconjurînd pensa cu capătul liber al firului și apoi alunecînd firul sub vîrful pensei, fie prinzînd capătul liber al firului cu o pensă anatomică și trecîndu-l întîi pe sub vîrful pensei de pe vas și apoi înconjurînd pensa cu firul.

Trecerea firului în jurul pensei din profunzimea plăgii se face fie cu o pensă anatomică lungă, fie cu o pensă Overholt care prind capătul liber al firului, înconjoară cu el pensa hemostatică, după care se execută nodul. În situații mai grele, se poate înconjura pensa și executa prima buclă, larg, după care bucla se conduce cu pensa lungă la vîrful pensei care strînge vasul secționat și apoi se strînge.

d) *Executarea nodului.* Pentru ca nodul să fie solid și să nu se desfacă trebuie să aibă cel puțin 2 bucle (prima buclă se poate face chiar înainte de a trece firul sub vîrful pensei). În raport de modul de executare a buclelor, s-au descris multe tipuri de noduri care au primit diverse denumiri: oblic, drept, marinăresc, nod-cheie etc., fiecare dintre ele fiind mai ușor sau mai greu de executat, mai sigur sau mai puțin sigur, în raport de experiența celui care le face.

Pentru a înțelege mai bine modul de execuție a nodurilor precizăm de la început cîteva lucruri:

— capetele firului văzute dinspre cel care execută nodul sînt: unul drept (negru) și altul stîng (alb) (fig. 4.9);

— pe figură pediculul de legat este reprezentat perpendicular pe planul paginii, iar nodul este paralel cu pagina ceea ce nu este chiar exact în spațiu (în plagă);

— fiecare din cele două capete poate deveni anterior sau posterior celuilalt, atunci cînd se încrucișează pentru a executa buclele.

Vom prezenta, pe scurt cîteva *tipuri de noduri* cu avantajele și dezavantajele lor:

a) *Nodul oblic* este alcătuit din două bucle diferite ca orientare:

— prima buclă aduce firul alb (stîng) posterior și-l încrucișează pe cel negru (drept) posterior, apoi anterior, și iese tot posterior;

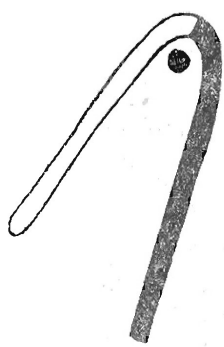

Fig. 4.9. — Firul de ligatură cu cele două capete: stîng (alb) și drept (negru).

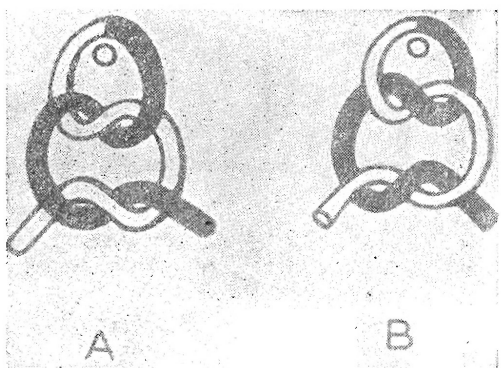

Fig. 4.10. — Nodul oblic: *A.* firul alb (stîng posterior) și *B.* firul alb (anterior) (după Orsoni).

— a doua buclă aduce firul alb anterior care-l încrucișează pe cel negru posterior și iese anterior (fig. 4.10 a).

În varianta cu firul alb anterior, execuția are loc în același mod, cu deosebirea că se schimbă poziția firelor (fig. 4.10 b).

Pentru executarea acestui tip de nod, capătul liber al firului, lăsat lung, în funcție de profunzimea la care se face ligatura, se prinde între policele și indexul stîng după care se încrucișează, formînd prima buclă (fig. 4.11 a, b, c, d, e).

A doua buclă se execută în mod asemănător, dar în sens invers.

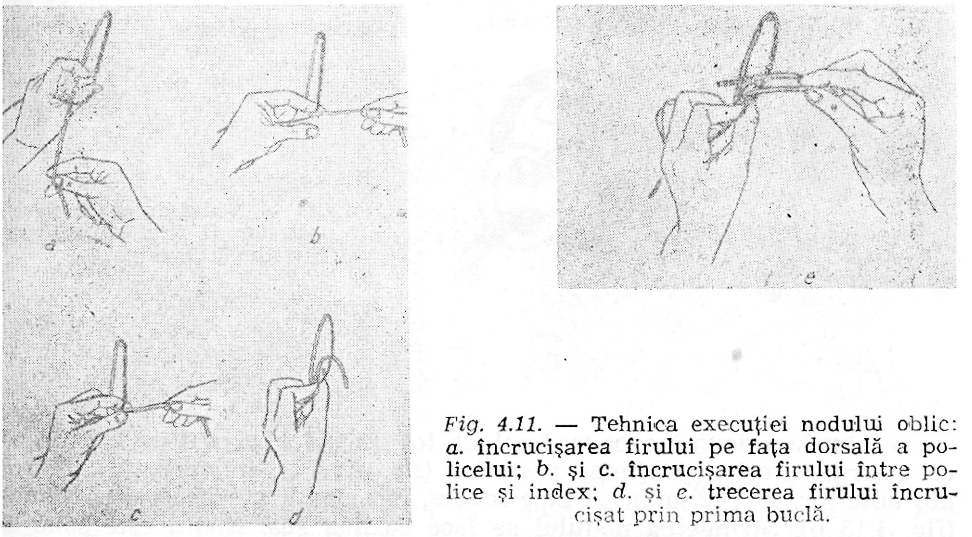

Fig. 4.11. — Tehnica execuției nodului oblic: *a.* încrucișarea firului pe fața dorsală a policelui; *b.* și *c.* încrucișarea firului între police și index; *d.* și *e.* trecerea firului încrucișat prin prima buclă.

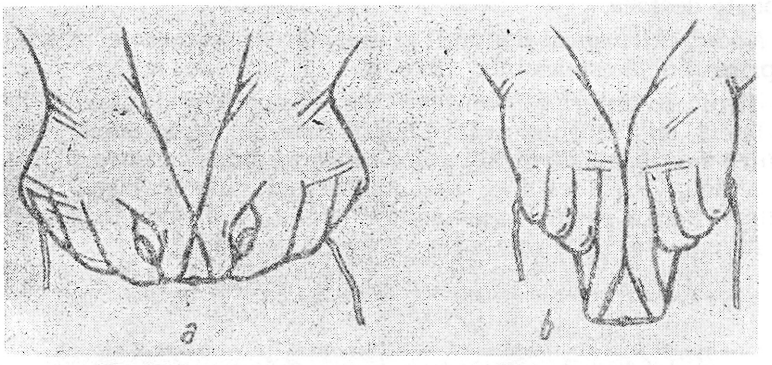

Fig. 4.12. — Strîngerea nodului în mod clasic: *a.* între police (la suprafață); *b.* între indexuri (în profunzime).

În mod clasic, firul se strînge simetric între vîrful policelor (la suprafață) sau al indexurilor (în profunzime) (fig. 4.12). Strîngerea buclelor se face progresiv și continuu, nu în sacade, cu aceeași intensitate, pînă cînd avem senzația tactilă că orice efort, cît de mic, nu poate să strîngă mai mult. În acest moment, se scoate pensa și se păstrează tensiunea capetelor firelor, care se aduc paralel; se încrucișează apoi pentru a doua buclă, în sens invers și se strînge în mod asemănător, fixînd prima buclă. În acest moment, nodul este terminat și nu se mai poate relaxa. Pentru siguranță, datorită faptului că nodul se poate desface uneori (mai ales la firele

rezorbabile sau pe pediculi vasculari mari), se mai face încă o buclă care se alătură celei de a doua, fără a fi strînsă cu aceeași intensitate, deoarece nu mai strînge nodul și se poate rupe.

b) *Nodul drept* este format din două bucle cu orientare asemănătoare:

— prima buclă începe cu firul alb posterior care îl înconjoară pe cel negru, anterior, și sfîrșește posterior;

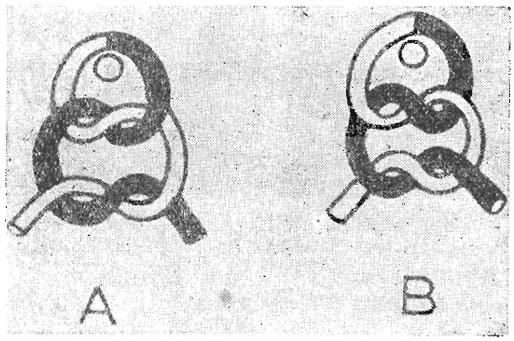

Fig. 4.13. — Nodul drept: *A.* firul alb posterior; *B.* firul alb anterior (după Orsoni).

— bucla a doua începe cu firul alb tot posterior, care îl înconjoară pe cel negru, anterior și ajunge posterior (fig. 4.13 a). În varianta cu firul alb anterior, încrucișarea se face invers, dar nodul are aceeași structură (fig. 4.13 b). Strîngerea nodului se face ca mai sus. Nodul este solid și nu se poate desface.

c) *Nodul chirurgical* denumit și marinăresc se caracterizează prin faptul că prima buclă este dublă:

— firul alb anterior înconjoară pe cel negru și după ce a ieșit anterior în buclă, mai înconjoară încă odată firul negru, în același mod, în așa fel ca în prima buclă firul alb trece de 3 ori peste cel negru (fig. 4.14 a);

— a doua buclă se face asemănător celor de mai sus. Varianta cu firul alb posterior se face asemănător (fig. 4.14 b), dar încrucișînd firele în sens invers.

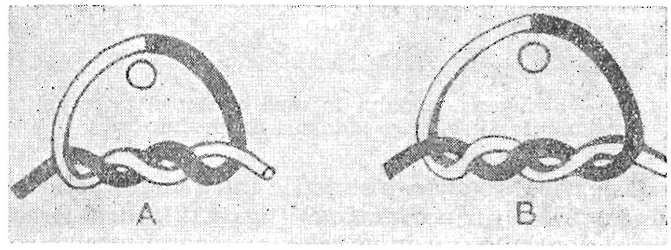

Fig. 4.14. — Nodul chirurgical: *A.* firul alb anterior; *B.* firul alb posterior (după Orsoni).

d) *Nodul „cheie"* (după Orsoni) este denumit astfel deoarece autorul îl socotește a fi cel mai bun. Se mai numește și nodul lui R. Toupet care l-a introdus în chirurgie și i-a pledat cauza. Este alcătuit obligatoriu din

3 bucle care, după firul care o formează, poartă denumirea de bucla stîngă sau dreaptă. Astfel, bucla făcută cu firul alb se numește buclă stîngă iar cea cu firul negru, buclă dreaptă;

— în prima buclă stîngă, făcută cu firul alb anterior, acesta încrucișează capătul negru odată anterior și odată posterior apoi se încrucișează anterior cu el însuși (fig. 4.15 a). În varianta cu firul alb posterior (fig. 4.15 b), încrucișarea cu firul negru se face posterior, apoi anterior

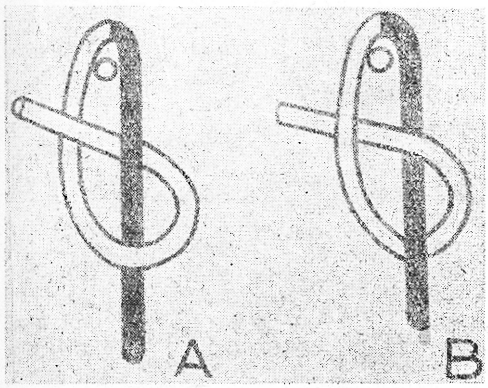

Fig. 4.15. — Nodul „cheie" — prima buclă stîngă (după Orsoni): *A.* firul alb anterior; *B.* firul alb posterior.

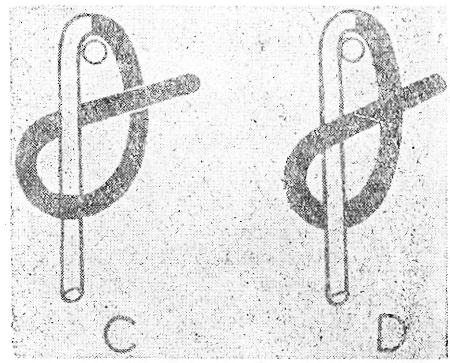

Fig. 4.16. — Nodul „cheie" — prima buclă dreapta (după Orsoni): *C.* firul negru anterior; *D.* firul negru posterior.

și apoi iar posterior cu firul alb. În acest fel poziția inițială a firelor nu se schimbă. Bucla dreaptă este orientată invers (fig. 4.16 a, b);

— bucla a doua se face la fel ca și prima (fig. 4.17 a, b, e, f) cu firul de aceeași parte (buclă pură) sau de partea opusă (buclă mixtă) (fig. 4.17 c, d, g, h);

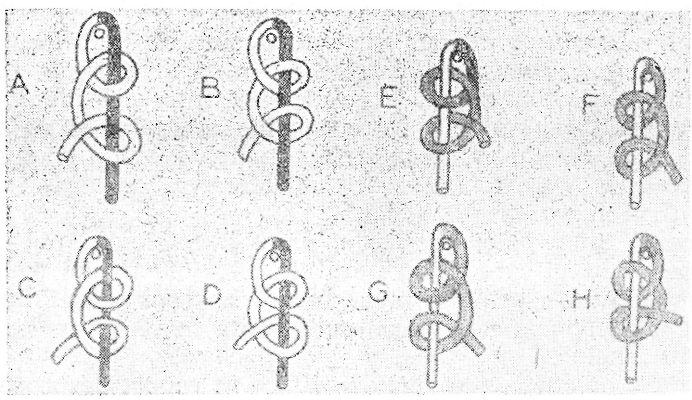

Fig. 4.17. — Nodul „cheie" — bucla a doua (după Orsoni): *A, B, E, F.* bucla pură (cu firul de aceeași parte); *C, D, G, H.* bucla mixtă (cu firul de partea opusă).

— a treia buclă se face cu firul opus primelor două, în așa fel ca să nu permită desfacerea nodului (fig. 4.18).

Strîngerea buclelor se face lăsînd pe loc mîna cu firul care nu a participat la buclă, strîngînd de firul care a făcut bucla și împingînd, în același timp, cu indexul sau policele, bucla spre vasul care trebuie ligaturat (fig. 4.19), în același mod ca mai sus. În acest fel, bucla alunecă ușor în jurul vasului pînă se strînge complet. Dacă se trage concomitent

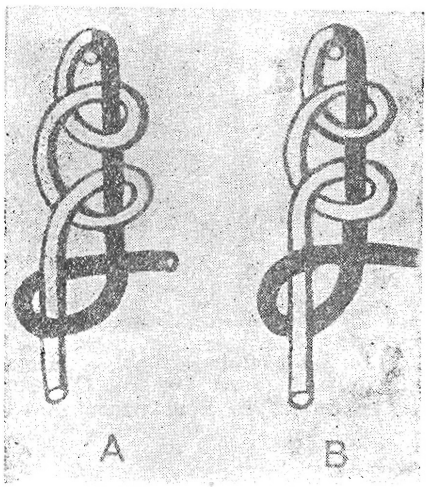

Fig. 4.18. — Nodul „cheie" — bucla a treia (după Orsoni): *A.* firul alb devine posterior; *B.* firul negru devine posterior.

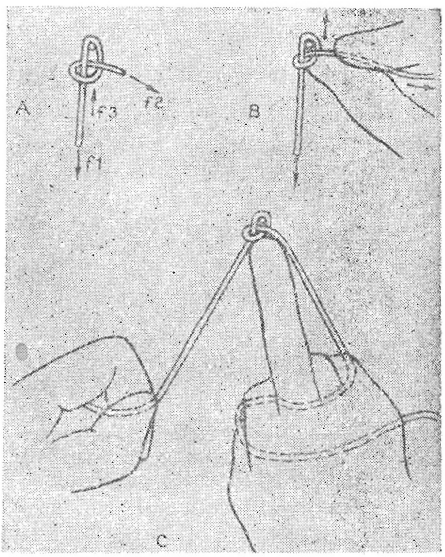

Fig. 4.19. — Modul de strîngere a buclelor pentru nodul „cheie" (după Orsoni).

de ambele capete și se împinge și bucla cu indexul, atunci strîngerea se face fără alunecarea firului în jurul vasului.

e) În afara nodului descris pentru executarea buclelor, acestea se mai pot face și prin *manevra Pauchet*, cu mîna în pronație (fig. 4.20 a) sau în supinație (fig. 4.20 b). Se trec degetele între cele două capete ale firului, se prinde capătul alb între medius și inelar și se trece prin bucla astfel formată, după care se strînge nodul. Bucla a doua se execută identic iar cea de a treia în sens invers. Manevra cu mîna în supinație interesează firul negru.

f) În cazul unor *plăgi profunde*, unde degetele nu pot ajunge, se pot folosi pense lungi care prind unul din capetele firului (celălalt fiind ținut în mînă), îl trece printr-o buclă făcută în jurul pensei, după care o strînge (fig. 4.21). Bucla următoare se execută în sens invers, sau ca în cazul nodului „cheie".

În practică, efectuarea nodurilor se face în raport de profunzimea la care se lucrează, de natura vasului lezat și de experiența chirurgului. Procedeul clasic, așa cum a fost descris, nu se poate aplica în mod corect, decît în plăgile superficiale. Pentru cele profunde, nodul se poate strînge



Fig. 4.20. — Manevra Pauchet pentru executarea nodului: *A.* cu mîna în pronație; *B.* cu mîna în supinație.

destul de bine, conducînd bucla cu indexul unei mîini și trăgînd de capetele firului; în timp ce se efectuează bucla a doua, firele trebuiesc ținute în oarecare tensiune, în așa fel ca să nu smulgă capătul vasului.

AVANTAJE

— Nodul drept și cel chirurgical sînt cele mai bune deoarece, odată strînse, nu se mai slăbesc.

— Nodul „cheie" pare să fie tot așa de solid dar cu obligația de a stabiliza primele două bucle făcute în același sens, cu cea de a treia orientată în sens invers.

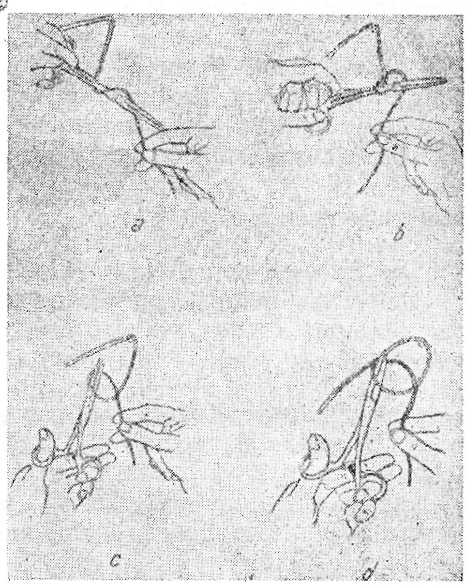

Fig. 4.21. — Manevra de efectuare a nodului cu pensa.

DEZAVANTAJE

— Nodul oblic se poate slăbi și chiar desface dacă nu i se face obligatoriu și cea de a treia buclă.

— Nodul chirurgical se strînge mai greu deoarece prima buclă este dublă (are 5 încrucișări ale firelor).

— Primele 3 noduri (oblic, drept și chirurgical), pentru a fi strînse corect, obligă la tracțiunea capetelor între police (la suprafață) sau între indexuri (în profunzime); de aceea, în inciziile mici, sub 16—20 cm lungime, este dificil de lucrat deoarece este necesară introducerea ambelor mîini în plagă (după procedeul clasic). De asemenea, strîngerea corectă a acestor tipuri de noduri necesită încrucișarea mîinilor: capetele firelor fiind cînd într-o parte, cînd în alta.

— Nodul „cheie" este mai ușor de strîns în profunzime dar suprapunerea firelor din bucle nu asigură o strîngere corectă a vasului și, în plus, bucla se poate slăbi foarte ușor. Pe de altă parte, el are obligatoriu 3 bucle pentru a nu se desface ceea ce duce la creșterea volumului lui și a materialului străin din plagă.

Chirurgul sau ajutorul, vor face nodul a cărui tehnică o stăpînesc cel mai bine, ținînd seama de avantajele și dezavantajele descrise mai sus.

METODE DE EXCEPȚIE

În anumite situații, cînd nu se poate ligatura un vas, sau dacă plaga nu se poate tampona, recurgem la unele metode de excepție ca: forcipresura cu pensa pe loc, capitonajul, obliterarea vasului prin corpi străini, sutura în masă a țesuturilor și embolizarea.

FORCIPRESURA CU PENSA PE LOC

Este indicată în cazul în care un pedicul vascular este imposibil de ligaturat, datorită profunzimii sau raporturilor sale anatomice. Aceste situații le întîlnim în operațiile laborioase sau în cele atipice (nefrectomii dificile, histerectomii pe cale vaginală etc.).

Materiale necesare

Se folosesc pense lungi și solide (Mickulicz, pensă de pedicul renal etc.) ale căror inele să rămînă la exterior.

Tehnică

Se prinde capătul vasului sau al pedicului și se strînge bine pensa pe el. Uneori, sînt necesare 2—3 pense. În asemenea situații, ele se orientează astfel încît să nu fie răsucite, se alătură și se izolează cu meșe de marginile plăgii, avînd grijă să fie protejate de lovituri sau tracțiuni. Pentru mai multă siguranță, inelele se pot fixa cu un fir de ață groasă, ca să nu se desfacă.

Pensele rămîn pe loc 48—72 de ore iar scoaterea lor se face cu multă delicatețe, fără nici un fel de tracțiune, deoarece pot smulge capătul necrozat al vasului. Mai întîi, se slăbesc brațele pensei și se urmărește dacă vasul mai sîngerează; în acest caz se strînge pensa la loc și se mai așteaptă 48 de ore. Dacă vasul nu mai sîngerează pensa se retrage din plagă, cu gesturi delicate, pentru a nu leza țesuturile din jur. Bolnavul se urmărește foarte bine și la cele mai mici semne de sîngerare, se reintervine de urgență.

CAPITONAJUL

Metoda constă în apropierea suprafețelor sîngerînde ale unei cavități mici, în scop hemostatic, cu fire de catgut. Asemenea situații se întîlnesc după scoaterea unor tumori din parenchime.

Tehnică

Se trec fire de catgut, cu acul, prin pereții cavității de o parte și de alta și se înnoadă strîns, căutînd să-i apropiem cît mai mult. Se realizează o alipire a lor sau rămîne un mic spațiu în care se coagulează sîngele ce se adună și prin compresia ușoară a țesuturilor realizează hemostaza.

Dezavantaje

— Pereții cavităților parenchimatoase sînt foarte friabili și se pot rupe cînd strîngem nodul, mărind sîngerarea.

— Elasticitatea pereților cavității, de multe ori, este diminuată, datorită inflamației din jur, cesa ce face apropierea dificilă.

OBLITERAREA VASELOR PRIN CORPI STRĂINI

Este o metodă hemostatică care se întrebuințează în chirurgia craniană.

Materialele pe care le utilizează sînt: ceară specială care se solidifică în contact cu aerul, fragmente de os, catgut sau balon de cauciuc ce obliterează lumenul arterei după umflarea lui (4).

Tehnică

Tehnica hemostazei constă în introducerea, în orificiile osoase prin care trec arterele perforante craniene, în diploie sau într-un sinus deschis, a unuia din materialele de mai sus, în raport de calibrul vasului ce sîngerează. În trecutul apropiat se folosea frecvent catgutul și fragmentele de os. Astăzi, se folosește o ceară specială, sterilă care face masă cu suprafața sîngerîndă a osului și se întărește rapid în contact cu aerul.

Pentru vase de calibru mai mare se folosesc balonașe de cauciuc, atașate la catetere vasculare (tip sonda Fogarty), care se introduc în lumenul vasului și prin umflare, produc obliterarea lui și formarea unui cheag ce oprește hemoragia (4).

SUTURA ÎN MASĂ A ȚESUTURILOR

Se practică în caz de sîngerare în masă a unor țesuturi sau organe cînd nici una din metodele descrise nu dau rezultate. Aceasta se întîlnește mai ales la indivizi cu tulburări de coagulare sanguină.

Tehnica

Se suturează marginile plăgii cu fire nerezorbabile trecute în „X" ceva mai la distanță, în așa fel ca să prindem în sutură toată grosimea peretelui, după care se string firele. Trebuie evitate vasele, nervii sau alte organe din vecinătate. Sutura poate rămîne ca atare pînă la vindecarea plăgii.

EMBOLIZAREA

Este o metodă de hemostază definitivă selectivă care, prin intermediul unui cateter vascular, se adresează direct vasului ce sîngerează.

Se aplică în eroziuni arteriale din cadrul ulcerelor gastro-duodenale, în hemoragia după ablația polipilor rectali, în hemoragii din neoplasmele organelor parenchimatoase (ficat, creier, rect), în sîngerarea unor angioame mici sau chiar în caz de hemoptizii.

Tehnica

Sub ecranul radiologic, se plasează un cateter în artera erodată. Prin cateter se introduce, la locul leziunii, o substanță sintetică rezorbabilă (spongel) fragmente de cheag autolog, bile sterile din plumb, mici fragmente de mușchi, care realizează obturarea arterei și oprirea hemoragiei.

Tehnica solicită o aparatură mai specială, dar evită o intervenție chirurgicală care uneori poate avea urmări neplăcute, sau chiar grave pentru bolnav.

ÎNGRIJIRI POSTOPERATORII

Îngrijirile postoperatorii urmăresc obiectivele operației de bază.

În cazul în care intervenția operatorie s-a făcut pentru rezolvarea chirurgicală a unor plăgi vasculare sau a unor hemoragii de diverse cauze, îngrijirile postoperatorii au în vedere:

— refacerea masei sanguine prin transfuzii de sînge izogrup sau de masă eritrocitară precum și a volumului circulant prin perfuzii de soluții cristaloide sau macromoleculare;

— oxigenoterapia pe sondă nazală pînă la rezolvarea tulburărilor respiratorii (polipnee, dispnee);

— imobilizarea segmentului respectiv, cu atele gipsate sau Krammer, la bolnavii cu leziuni vasculare;

— scoaterea treptată a mețelor, în caz de hemostază prin tamponare și numai după umezirea lor prealabilă;

— slăbirea treptată a penselor de forcipresură lăsate pe loc și urmărirea atentă a bolnavilor după scoaterea lor. Această manevră, ca și deme-

șarea, se va face la primele ore ale dimineții pentru a avea posibilitatea reintervenirii de urgență, în cazul unor hemoragii secundare.

COMPLICAȚII

Complicațiile sînt cele ale operației efectuate pentru afecțiunea respectivă la care se adaugă unele complicații ce pot apărea ca urmare a tehnicilor defectuoase de hemostază:

— hemoragia secundară imediată este de cele mai multe ori urmarea derapării unei ligaturi sau a slăbirii unui nod incorect efectuat; în funcție de mărimea vasului și de gravitatea hemoragiei, uneori este nevoie de reintervenție de urgență;

— hemoragia secundară tardivă apare la cîteva zile postoperator și are drept cauză leziuni de decubit ale vaselor mari prin tuburile de dren, eliminarea escarelor în urma folosirii electrocoagulării vaselor, neobliterarea lumenului vascular după scoaterea penselor de forcipresură sau a meșelor de tamponament; hemoragia secundară poate pune de asemenea problema reintervenției de urgență;

— hematoame apărute ca urmare a unei hemostaze neîngrijite; la rîndul lor acestea se pot infecta și pot compromite cicatrizarea plăgii cu consecințele respective (eviscerații, eventrații, fistule etc.) sau pot comprima alte formațiuni anatomice vecine.

BIBLIOGRAFIE

1. ATANOV IV. P. — Local homostatic therapy of gastroduodenal hemorrhage, *(Engl. Abstr.), Sov. Med.*, 1977, 9, p. 48—54.
2. DETRIE PH. — Petite chirurgie, Ed. Masson et Cie, Paris, 1977, 9—13.
3. FRANK P., TONGIO J., WENGER J. J., CINQUALBRE J., DUPUYRON J. P. — Les embolisations artérielles dans le traitement de hémorragies digestives, *Chirurgie*, 1977, *103*, 1, 45—60.
4. LONGO V. J. — Ballon occlusion of the renal artery, *J. Urol.*, 1977, *118*, 6, 1 074—1 075.
5. OKINCZYC J. — Regulile mărunte ale chirurgiei desăvîrșite, Ed. J. Leon, București, 35—44.
6. ORSONI P. — Manuel de l'aide en chirurgie, ed. a 2-a, Ed. Masson et Cie, Paris, 1976, 23—93.
7. OWEN C. A. jr. și colab. — Surgical hemostasis, *J. Neurosurg.* 1979, *51*, 2, 137—142.
8. PARC R., BIGOT J. M., CHERMET J., TUBIANA J. M. — L'apport de l'embolisation artérielle en chirurgie générale, *Chirurgie*, 1977, *103*, 2, 34—44.
9. ROB CH., SMITH R., DUDLEY H. — Operative Surgery. General principies, breast and hernia, Ed. Butterworth, Londra, 1977, 1—5.
10. ROUX G., MARCHAL G. — Petite chirurgie, Ed. Masson et Cie, Paris, 1960, p. 112—116.
11. SEVCUNENCO N. V., MAXIMENCO N. A. (sub red.) — Chirurgia operatorie și anatomie topografică, Ed. de Stat pentru Literatură Științifică, București, 1954, 66—67.
12. SIMICI P. — Patologie chirurgicală și mică chirurgie pentru cadre medii, Ed. Medicală, București, 1974, 273—276.
13. ȘUTEU I., SOARE M. — Chirurgie generală — lucrări practice, I.M.F., București, 1979, 149—151.
14. ȚURAI I. — Mica chirurgie fiziopatologică, Ed. Medicală, București, 1960, 260—262.
15. VEAU V., D'ALLAINES F. — Pratique courante et chirurgie d'urgence, Ed. Masson et Cie, Paris, 1924, 9—11.

V. CAUTERIZAREA

Cauterizarea (gr. kauterion=fier înroşit) este o metodă terapeutică foarte veche, care constă în arderea mai mult sau mai puţin superficială a ţesuturilor, cu ajutorul unor mijloace fizice sau chimice, în scop revulsiv, distructiv sau hemostatic. Se ştie încă din antichitate că arderea plăgilor atone sau infectate, cu fierul roşu, aducea, de multe ori, vindecarea lor. Astăzi, aceste practici sînt părăsite. Ţesutul necrozat poartă numele de escară şi se elimină în cîteva zile, în funcţie de profunzime; sub ea rămînînd ţesut cicatriceal sănătos.

MIJLOACE FOLOSITE

Pentru cauterizare se folosesc mijloace fizice şi chimice. Mijloacele fizice sînt reprezentate de căldură, frig şi electricitate. Cele chimice (substanţe caustice) sînt reprezentate de acizi, baze sau săruri metalice ale unor acizi. În funcţie de mijloacele folosite, s-au definit şi metodele de cauterizare aşa cum vom vedea mai jos.

PRINCIPIUL METODEI

Indiferent de mijloacele folosite, principiul cauterizării constă în coagularea proteinelor celulare, cu distrugerea structurilor afectate de procesul patologic, pînă în ţesutul sănătos.

INSTRUMENTAR

Primele şi cele mai simple cautere au fost confecţionate din fier. Ele aveau forme diferite, în funcţie de necesităţi, şi se înroşeau în jar. Cu timpul, în funcţie de metoda folosită, instumentele pentru cauterizare au evoluat. Astăzi, cele mai utilizate sînt cele care folosesc curentul electric şi mai puţin căldura sau frigul. Descrierea lor se va face la fiecare metodă de cauterizare.

INDICAȚII

Indicațiile cauterizării au variat în funcție de metoda folosită. Unele dintre ele nu se mai folosesc astăzi fiind înlocuite cu medicamente sau cu alte mijloace terapeutice, a căror acțiune este mult mai eficientă. Dintre indicațiile cauterizării menționăm:

— revulsii pe zone dureroase ca urmare a bolii reumatismale, a pleuritelor sau a nevralgiilor (metodă depășită);

— excizia sau distrugerea unor tumori vegetante benigne sau maligne ale tegumentelor sau mucoaselor (veruci, papiloame, botriomicoame, angioame intradermice, polipi etc.);

— cauterizarea bazei de implantare a unor tumori benigne sau maligne, după rezecția lor, a mugurilor de granulație din plăgile cronice, precum și a unor plăgi mușcate (mușcătura de șarpe);

— incizia unui furuncul antracoid, a unor colecții septice sau a unor țesuturi parenchimatoase;

— hemostaza definitivă a vaselor de calibru mic.

CONTRAINDICAȚII

— nevii pigmentari sau tumorile melanice nu se cauterizează deoarece pot degenera sau disemina;

— hemostaza vaselor mijlocii și mari;

— în caz de stări febrile, cardiopatii etc.

ACȚIUNEA

Acțiunea agenților cauterizanți la nivelul țesuturilor produce o serie de modificări reprezentate prin:

— necroza țesuturilor la locul de aplicare, delimitată de o zonă de vasoconstricție;

— oprirea sîngerării la nivelul vasului lezat prin coagularea albuminelor din vase și din țesuturile vecine (zona de tromboză);

— vasodilatație la distanță (acțiune revulsivă), ca urmare a unor reflexe neuromusculare.

INCIDENTE ȘI ACCIDENTE

— Dureri la locul cauterizării; de aceea, înainte de executarea manevrei, regiunea pe care se operează va fi anesteziată corespunzător.

— Arsuri tegumentare în jurul zonei care se cauterizează, dacă pielea nu s-a uscat după degresarea făcută cu benzină sau eter sau după dezinfecția cu alcool sau tinctură de iod.

— Hemoragii secundare după eliminarea escarelor rezultate în urma necrozelor tisulare, mai ales în cauterizări întinse ale suprafețelor mucoase, hemoragii care apar după 5—7 zile.

— Infecții secundare ale țesuturilor distruse, cu supurații de vecinătate sau la distanță, ca urmare a evoluției procesului infecțios sau a nerespectării regulilor de asepsie și antisepsie. Pentru evitarea acestei complicații, zona cauterizată superficial se va parsa septic.

— Explozii ale aerului din încăpere în cazul în care în sălile de operații se folosesc anestezice volatile și inflamabile (eter, ciclopropan, fluothan, pentran). În asemenea situații se contraindică folosirea electrocauterului.

CAUTERIZAREA PRIN CĂLDURĂ (TERMOCAUTERIZAREA)

Cauterizarea prin căldură sau termocauterizarea (gr. thermé=căldură) se realizează cu ajutorul unui electrod metalic din platină, adus la incandescență prin arderea unui amestec de vapori de benzină și aer. Este o metodă tehnică veche, depășită astăzi, datorită folosirii altor instrumente dar pe care o descriem pentru larga sa utilizare în trecut.

INDICAȚII

Indicațiile metodei au fost și rămîn foarte largi:

— revulsii tegumentare (puncte de foc) superficiale sau profunde în caz de artroze, pleurite sau nevralgii;

— distrugerea unor tumori vegetante cutanate sau mucoase (veruci, papiloame, polipi), a mugurilor exuberanți dintr-o plagă, sau a unor plăgi ulcerate atone;

— incizia unor colecții purulente superficiale sau a unor abcese viscerale profunde;

— hemostaza unor suprafețe sîngerînde.

CONTRAINDICAȚII

— nu se aplică pe tegumentele proaspăt degresate cu benzină sau eter sau badijonate cu alcool sau tinctură de iod, întrucît poate produce arsuri în zonele respective.

INSTRUMENTAR

Instrumentarul clasic folosit în acest scop este termocauterul Paquelin (fig. 6.1) care este alcătuit din 3 părți:

— cauterul este o cameră de platină de diverse forme (cuțit, vîrf bont, ansă etc.) în legătură cu un mic cilindru de aramă nichelată, învelit într-un mîner izolant și care se continuă cu un tub de cauciuc;

— flaconul de amestec este făcut dintr-o sticlă incasabilă sau din metal, de formă cilindrică sau paralelipipedică, cu o capacitate de 200—300 ml. Gîtul flaconului este străbătut de un dop de cauciuc fixat etanș, prin care trece o canulă metalică cu două brațe. La unul din brațe se fixează tubul de cauciuc, care continuă camera de platină, iar la celălalt se adaptează sistemul de presiune;

— sistemul de presiune este format dintr-o pară dublă de tip Richardson (una care se comprimă și alta rezervor) în legătură cu un tub de cauciuc care se fixează la celălalt braț al canulei metalice ce străbate dopul rezervorului.

Astăzi, se folosesc termocautere la care incandescența se obține cu ajutorul curentului electric care înroșește o rezistență de diverse forme și dimensiuni cu care se coagulează țesuturile respective (fig. 5.2); acestea sînt comode și ușor de manevrat.

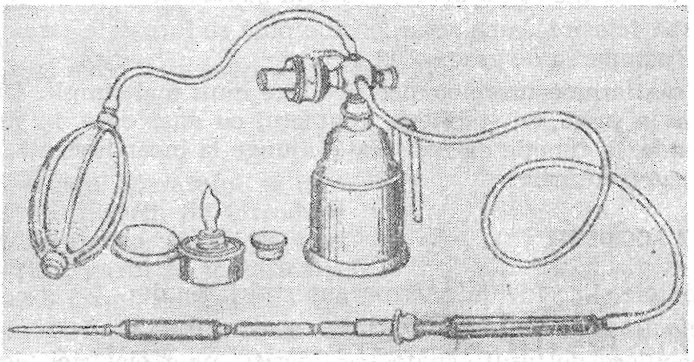

Fig. 5.1. — Termocauterul Paquelin.



Fig. 5.2. — Termocauterul electric; în dreapta are sistemul de alimentare la rețea iar în stînga este rezistența și ansa care se înroșește.

TEHNICĂ

— Se pune amestecul volatil în rezervor (benzină + eter sau benzină + alcool), cam 1/3 din capacitatea sa, după care se montează aparatul.

— Se încălzește lama de platină pînă la roșu, la flacăra unei lămpi de spirt.

— În momentul cînd lama de platină a ajuns la incandescență se pompează aer în rezervor: în acest fel, vaporii ajung în cauter și, prin arderea lor, îi mențin incandescența. Combustia vaporilor se recunoaște după perceperea unui mic șuerat în camera de platină. Nu se pompează

aer prea mult în flacon, deoarece se poate sparge para de cauciuc sau amestecul volatil lichid poate fi pompat în cauter, răcind, în acest fel, lama.

— Cu lama incandescentă se cauterizează țesuturile și suprafețele sîngerînde sau se incizează diverse colecții supurate.

— După folosire, lama se arde bine pînă se înroșește tare și se întrerupe brusc pomparea de gaze.

Folosirea termocauterelor electrice este mult mai simplă. După introducerea lor în priză, se stabilește contactul cu ansa care, în jur de 20—30 de secunde, în funcție de rezistență, ajunge la incandescență, după care se coagulează țesuturile.

INCIDENTE ȘI ACCIDENTE

Incidentele și accidentele termocauterizării țin de:

— defecțiuni de tehnică și reglaj a aparaturii;

— coagulare de țesut sănătos cu apariția unor cicatrici vicioase;

— lezarea unor formațiuni învecinate.

CAUTERIZAREA PRIN FRIG (CRIOCAUTERIZAREA)

Criocauterizarea (gr. kruos=frig; therapea=tratament) se realizează cu ajutorul frigului, avînd la bază vasoconstricția pe care o produce la nivelul vaselor mici, precum și necroza țesuturilor sub acțiunea temperaturilor scăzute care pot ajunge pînă la —80°C. Este puțin dureroasă, suportabilă chiar fără anestezie (frigul produce anestezie) și realizează cicatrici mici, limitate strict la locul de aplicare al cauterului, suple și neretractile. Se aplică mai ales în dermatologie.

MIJLOACE FOLOSITE

Pentru realizarea temperaturilor scăzute s-au folosit diverse substanțe, care s-au abandonat treptat datorită slabei lor eficiențe:

— clorura de etil (Kelenul) sub formă de pulverizații;

— clorura de etil și metil (amestec Bengué);

— aerul lichid care este foarte greu de manipulat.

Astăzi, se folosește anhidrida carbonică obținută prin lichefierea bioxidului de carbon la o presiune de 50 de atm. și la 15°C sau la 36 atm. și 0°C, îmbuteliată în tuburi speciale. În contact cu aerul, prin evaporare, ea se solidifică sub formă de zăpadă.

INDICAȚII

— tratamentul angioamelor plane intradermice, a petelor pigmentare, a acneei, a tatuajelor, a peladei și a lupusului eritematos sau tuberculos;

— cauterizarea verucilor, a cheloidului, a corpilor cornoși, a epitelioamelor cutanate superficiale limitate.

INSTRUMENTAR

Criocauterul este de forma unui proiectil, alcătuit din două părți (fig. 5.3):

— corpul rezervorului format dintr-un cilindru cu pereții subțiri, din argint sau din piele, care este aseptizabil;

— vîrful, de diverse forme, prevăzut cu un dispozitiv pentru măsurarea presiunii exercitate asupra tegumentelor.

TEHNICĂ

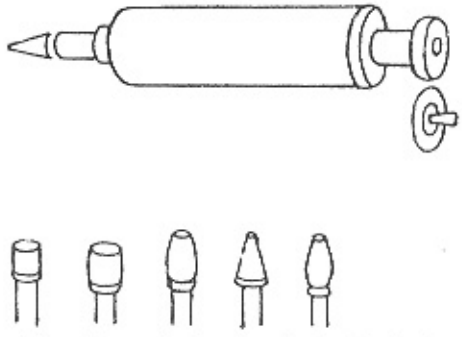

Fig. 5.3. — Criocauterul de tip Lortat-Jacob: sus — criocauterul montat; jos — tipuri de vîrfuri.

— Incărcarea aparatului se face în momentul utilizării. Se introduce CO_2 lichid în rezervor; în contact cu pereții acestuia, gazul se solidifică și se depune sub formă de fulgi de zăpadă. Se adaugă 2—3 cm^3 de acetonă, care dizolvă zăpada de pe pereți și formează un amestec care atinge temperaturi pînă la —80°C și care se menține timp de 10 minute.

— Manipularea aparatului se face prin aplicarea vîrfului direct pe piele, în zona de cauterizat și apăsarea tubului. Presiunea de întrebuințare este indicată de dinamometru și variază de la 0—2 kg.

— Durata aplicării depinde de rezultatele urmărite. Astfel:

• o ședință slabă durează 5—6 secunde, fără a exercita nici o presiune asupra rezervorului. Se produce o anemie a tegumentelor care apare sub forma unor pete albe, urmată imediat de o hiperemie accentuată, fără a lăsa cicatrici. Se folosește pentru tratarea angioamelor plane intradermice, a petelor pigmentare, a peladei și a lupusului în cîteva ședințe;

• o ședință medie durează în jur de 15—20 de secunde, la presiunea de 1 kg. Imediat după aplicare, pielea devine dură și albă, apoi își reia aspectul normal, pentru ca după o oră să apară roșeață, edem și flictene, care durează 14—48 de ore. După 10—15 zile apare o cicatrice decolorată, suplă plană. După procedură, se aplică un pansament steril și badijonări cu antiseptice slabe.

INCIDENTE

— Aplicarea pe o durată mai mare de timp poate produce necroze profunde cu apariția unor cicatrici dure.

— Aderența cauterului la mucoase care nu au fost bine uscate înainte de aplicarea lui.

CAUTERIZAREA PRIN ELECTRICITATE (ELECTROCAUTERIZAREA)

Electrocauterizarea este metoda cea mai folosită în chirurgie și se realizează cu ajutorul curentului electric de înaltă frecvență. În raport

de intensitatea și frecvența curentului electric, se obține fie o acțiune coagulantă, fie secțiunea țesuturilor.

AVANTAJE

— Se efectuează rapid, scurtînd timpul operator.

— În același timp poate să secționeze țesuturile și să realizeze și hemostaza.

— Nu lasă material străin în plagă.

— Împiedică diseminarea neoplazică prin acțiune coagulantă asupra limfaticelor.

DEZAVANTAJE

— Apariția reacțiilor de resorbție proteică (resturi de țesut necrozat).

— Sîngerare secundară după eliminarea escarei dacă trombii nu au aderat la pereții vaselor secționate.

INDICAȚII

— Hemostaza vaselor mici dintr-o plagă.

— Exereza unor formațiuni tumorale ale tegumentelor sau mucoaselor (veruci, polipi, papiloame).

— Cauterizarea bazei de implantare a unor polipi sau tumori maligne, după electrorezecția lor.

— Incizia furunculului antracoid, a unor colecții purulente superficiale, a abceselor viscerale profunde sau a unor organe cu conținut septic.

CONTRAINDICAȚII

— Hemostaza vaselor mijlocii, mai ales în profunzime.

— Folosirea în cazul anesteziilor generale cu substanțe anestezice volatile și inflamabile (eter, ciclopropan, fluothan, penthran).

INSTRUMENTAR

— Electrocauterul se compune din mai multe părți:

— sursa de electricitate, care este totdeauna rețeaua electrică de curent alternativ;

— un transformator cu rezistențe reglabile care furnizează curent de o anumită tensiune și intensitate, necesar scopului urmărit (coagulare sau rezecție) (fig. 5.4);

— electrodul pozitiv (activ), de forme și mărimi diferite (ac, lamă, glob, ansă) în raport cu scopul urmărit (fig. 5.5). Cu cît el este mai ascuțit, cu atît este mai bun efectul de secțiune; pentru coagulare se folosesc deci electrozi cu suprafață mai mare;

— electrodul negativ (neutru) care este o placă metalică de 15/20 cm, din cositor sau plumb și care se pune în contact cu tegumentele bolnavului (fig. 5.6);



Fig. 5.4. — Aparat pentru electrocoagulare: transformatorul cu doi electrozi: pozitiv (dreapta) și cel negativ, placa (în stînga).

— șnururile de legătură dintre electrozi și aparat; șnurul la care se fixează electrodul activ, este prevăzut cu un mîner care are o pedală cu ajutorul căreia se poate restabili sau întrerupe curentul electric. La alte aparate mai vechi, pedala este pe circuit separat și manevrată cu piciorul.



Fig. 5.5. — Cutie cu diverse tipuri de electrozi activi (pozitivi) folosiți pentru electrocauterizare și electrorezecție.

Superioritatea și folosirea electrocauterului pe scară largă, față de alte mijloace, se datoresc:

— capacității de reglare a incandescenței cu ajutorul reostatului;

— rapidității cu care acționează, fără a-și modifica puterea de cauterizare sau de incizie;

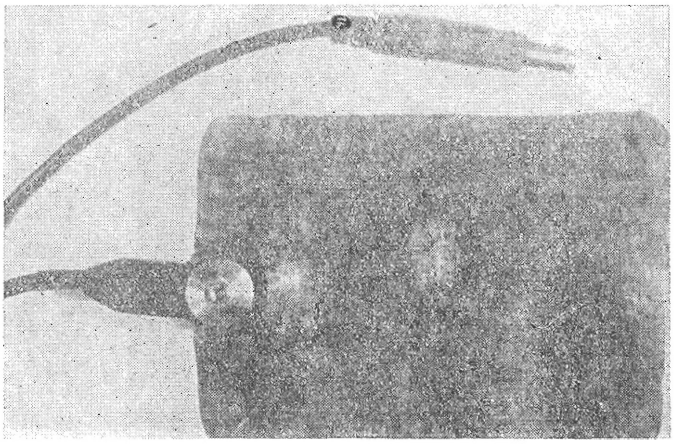

Fig. 5.6. — Electrodul negativ (placa).

— coagulărilor sau secțiunilor fine pe care le poate face;

— posibilității ca electrozii activi și șnurul de legătură să se poată steriliza (la vapori de formol).

TEHNICĂ

Electrodul neutru (placa de metal) se așează sub bolnav luînd contact strîns, pe toată suprafața lui, cu pielea bolnavului care trebuie să fie uscată.

Electrodul pozitiv se montează la mînerul care se continuă cu șnurul ce se fixează la aparat. Deși sterilizate la vapori de formol, mînerul și șnurul se mai învelesc într-un cîmp steril, special confecționat, care să le izoleze de restul instrumentelor.

a) Pentru hemostaza vaselor mici se prinde vasul în pensă, cît mai precis, pentru a nu zdrobi țesutul din jurul lui. Se folosește curent electric de 5—7 A și 6 V și electrod pozitiv cu suprafață mare. Se prinde pensa în mîna stîngă și se lasă în contact cu țesuturile numai în zona vîrfului care pensează vasul secționat. Cu mîna dreaptă se prinde mînerul care fixează electrodul activ, se atinge pensa cu el și se apasă pe întrerupător, care stabilește contactul electric pentru 1—3 secunde. În acest timp, în raport de intensitatea curentului și de durata aplicării lui, se produce astuparea vasului pensat, prin coagularea albuminelor plasmatice și tisulare, după care se desface pensa. Se poate tampona ușor cu o compresă fără a freca.

b) Pentru electrocauterizarea unei suprafețe sîngerînde sau a bazei de implantare a unei tumori maligne, folosim electrozi activi cu o suprafață

mai mare și curent electric ca pentru hemostază. Se atinge suprafața respectivă cu electrodul pozitiv, din aproape în aproape, pînă ce se realizează o crustă care acoperă toată zona, depășind ușor marginile (în cazul tumorilor maligne). Pentru o bună electrocauterizare, suprafața respectivă trebuie să fie uscată prin tamponarea sa cu o compresă.

c) Pentru secțiunea țesuturilor (bisturiul electric) electrodul activ trebuie să fie subțire, ascuțit, sub formă de lamă sau ac, iar curentul electric să aibă 7,5 A și 6 V. În momentul stabilirii curentului electric, prin țesuturile organismului, la locul de contact cu electrodul activ, se produce diereza (separarea) acestora sub forma unei secțiuni fine, foarte ușor de realizat. În același timp cu fenomenele de diereză se produc și fenomene calorice care asigură hemostaza vaselor mici de pe suprafața incizată. Modificînd calitățile curentului electric, cu același electrod putem efectua și hemostaza.

Cicatrizarea se face „per primam intentionem", cu condiția să se uzeze moderat de electrocoagulare pe marginile plăgii operatorii, în apropierea tegumentelor.

INCIDENTE ȘI ACCIDENTE

Incidentele și accidentele electrocoagulării sînt evitabile dacă se respectă regulile de mai sus. Pot apărea:

— defecțiuni tehnice, ținînd de aparatura folosită;

— coagularea unor zone vecine, sănătoase, prin atingerea lor cu pensa de hemostază, în altă zonă decît a vîrfului (atenție, în special, la marginile cutanate ale plăgii);

— depășirea, la distanță de margini sau în profunzime, a zonei pentru electrocoagulare, cu producerea de necroze, în țesut sănătos, urmate de cicatrici și sfaceluri;

— explozii în cazul folosirii metodei la bolnavi anesteziați cu substanțe volatile și inflamabile.

CAUTERIZAREA CHIMICĂ

Cauterizarea chimică se folosește mai puțin în chirurgie și se realizează cu ajutorul unor substanțe denumite caustice (gr. kaustikos=care arde) sau corosive care, în contact cu țesuturile organismului, produc sfaceluri. Ele acționează prin coagularea, deshidratarea sau oxidarea țesuturilor în funcție de natura substanței caustice.

MIJLOACE FOLOSITE

— Acizi: azotic, fenic (sol. 10%), lactic (sol. 60%), cromic.

— Săruri ale metalelor: nitratul de argint sub formă de cristale, creioane sau soluții (2—20%); clorura de zinc (sol. 10—15%), folosite mai ales în stomatologie.

INDICAȚII

— Cauterizarea unor tumori papilomatoase sau a nevilor simpli.
— Distrugerea mugurilor exuberanți sau a țesuturilor de granulație dintr-o plagă sau de pe traiectul unor fistule.

CONTRAINDICAȚII

— Nu se aplică în plăgile secretante deoarece causticul antrenat pe secreții poate produce leziuni ale părților sănătoase.
— Plăgile supurate întreținute de un corp străin (granulom de fir).

TEHNICĂ

a) Cauterizarea cu acizi a papiloamelor sau a nevilor simpli se face aplicînd, cu o baghetă de sticlă, o picătură de acid, chiar în mijlocul formațiunii. Aceasta se va distruge în 10—14 zile. În tot acest timp, se recomandă aplicarea unui pansament steril, uscat.

b) Distrugerea țesuturilor de granulație dintr-o plagă sau de pe traiectul unor fistule, se face cu ajutorul nitratului de argint sub formă de cristale sau creioane. Pe un stilet butonat sau pe o sondă canelată, se prind cîteva cristale de nitrat de argint care se încălzesc la o flacără de spirt, pînă se formează o perlă. Cu aceasta, se nitratează țesutul de granulație care urmează a fi distrus sau îndepărtat, respectînd marginile plăgii, deoarece distrugerea epiteliului întîrzie cicatrizarea.

După nitratare, plaga se va acoperi cu un pansament uscat. Sînt contraindicate pansamentele umede deoarece dizolvă nitratul rămas în plagă și, prin împrăștierea lui, poate produce arsuri la țesuturile din jur.

Plăgile supurate, întreținute de prezența unui corp străin (fir nerezorbabil) nu se vor nitrata deoarece nu se va obține vindecarea lor. În asemenea situații, plaga va fi debridată și se va extrage corpul străin, după care vindecarea va avea loc în 6—8 zile.

BIBLIOGRAFIE

1. DANICICO D., CHIRILEANU T. — Chirurgia vol. I (sub red. Hortolomei N. și Țurai I.), Ed. Medicală, București, 1955, p. 328—331.
2. IACOBOVICI I. — Propedeutica chirurgicală, Ed. Cartea Românească, S. A. Cluj, 1927, p. 703—711.
3. * * * — Larousse médical illustré, Ed. Librairie Larousse, Paris, 1974.
4. PRIȘCU AL., PALADE R. — Caiet de lucrări practice — Chirurgie și semiologie chirurgicală, I.M.F. București, 1977, p. 121.
5. ROUX G., MARCHAL G. — Petite chirurgie, Ed. Masson et Cie, Paris, 1960, p. 447—456.
6. SIMICI P. — Patologie chirurgicală și mică chirurgie pentru cadre medii, Ed. Medicală, București, 1974, p. 172—174.

VI. DRENAJUL

Drenajul este o metodă chirurgicală prin care se asigură evacuarea, la exterior, a unor lichide patologice din anumite cavități naturale sau postoperatorii, cu ajutorul unor mijloace sau metode speciale.

Conținutul patologic se poate evacua la exterior direct, punînd în contact cavitatea cu exteriorul prin intermediul unui dren, sau indirect, folosind metode chirurgicale de evacuare a cavității patologice în altă cavitate care comunică cu exteriorul. Evacuarea conținutului fiziologic al unei cavități în altă cavitate care comunică cu exteriorul, prin metode chirurgicale, poartă numele de derivație.

În sens larg, dar incorect, drenajul se referă la evacuarea conținutului oricărei cavități din organism. Se vorbește adesea de un drenaj vezical, gastric, biliar, care se confundă cu sondajul pentru evacuarea terapeutică sau exploratorie a lichidelor sau a secrețiilor naturale pe care le conțin aceste cavități.

În sens strict, drenajul chirurgical urmărește evacuarea numai a lichidelor patologice sau prevenirea acumulării acestora în anumite cavități sau interstiții.

Cunoscut încă de pe vremea lui Hippocrate, care l-a folosit pentru tratamentul empiemelor și apoi de Celsus în tratamentul ascitelor, drenajul se perfecționează treptat atît prin mijloacele utilizate, cît și prin metodele folosite. Astfel Chassaignac (1859) introduce tubul gros de cauciuc, Kehrer (1882) mușa de tifon, pe care o introduce mai tîrziu în tubul de cauciuc, iar Keaton (1898) aplică drenajul aspirativ. Pe parcursul timpului, apar și alte materiale (fire de setolină, polietilenă) și metode (drenaj-spălătură) pentru drenaj precum și aparatură specială pentru aspirația reglată a secrețiilor din cavități.

Cu toate acestea, multă vreme, în manualele și tratatele de specialitate, drenajului, ca metodă, i s-a acordat un spațiu destul de redus; se considera că se poate însuși prin transmiterea directă a experienței de la maeștri la elevi, în funcție de fiecare situație în parte; faptul este parțial valabil și astăzi, dar este insuficient pentru pregătirea completă a

unui chirurg. În ultimul deceniu însă, au fost făcute studii și experimentări privind drenajul diferitelor cavități sau asocierea acestuia la diverse tehnici operatorii.

CLASIFICARE

În raport cu scopul urmărit, drenajul se clasifică în:

— profilactic (preventiv); se instituie atunci cînd condițiile operatorii dintr-o plagă (inflamație, hemostază imperfectă, debridări și decolări de țesuturi, durată mare a intervenției etc.) ne fac să bănuim posibilitatea apariției unei infecții sau acumulări de secreții sanguinolente sau seroase. Pe lîngă faptul că aceste secreții se pot infecta secundar, ele destind țesuturile sau pereții cavității respective, împiedicînd cicatrizarea primară;

— curativ (terapeutic); se instituie totdeauna cînd este vorba de evacuarea unor colecții purulente sau de altă natură (ca chistul hidatic, de exemplu), formate în diverse țesuturi sau cavități. În acest fel se asigură diminuarea treptată a cavității respective prin apropierea pereților, umplerea ei cu țesut de granulație și cicatrizarea secundară.

În funcție de modul cum se aplică drenajul poate fi:

— simplu (pasiv), lăsînd lichidele să se scurgă în funcție de legile fizice ale capilarității, ale gravitației și ale mecanicii funcționale a țesutului sau a cavității respective. O variantă a drenajului simplu este *drenajul postural* care constă în poziționarea organismului în așa fel ca să permită o scurgere ușoară a secrețiilor prin tubul de dren, prin simpla acțiune a gravitației;

— aspirativ (activ), acționînd prin intermediul unor aparate care produc o absorbție activă a lichidelor și secrețiilor din cavitate, prin tubul de dren.

După materialul folosit drenajul poate fi făcut cu:

— tuburi de cauciuc sau polietilenă de diferite calibre și forme;

— meșe de tifon de diverse dimensiuni și grosimi;

— mănunchiuri de fire de setolină.

MATERIALE NECESARE

Tuburile din cauciuc sau material plastic (rășini sintetice) sînt cele mai utilizate. Au forme și dimensiuni diferite în raport cu scopul urmărit.

Tuburile din cauciuc s-au folosit de peste un secol, datorită faptului că sînt ușor de procurat și de sterilizat. Dezavantajul lor este că, în funcție de cantitatea crescută de sulf folosită pentru prepararea cauciucului, produc iritația țesuturilor și înnegrirea marginilor plăgii.

Materialul sintetic este mai bine suportat, nu produce iritația țesuturilor iar la temperatura corpului devine mai moale. Astăzi sînt cele mai întrebuințate.

Diametrul tuburilor variază de la 4—20 mm, fiind numerotate de la 1—5 din 4 în 4 mm, în funcție de casa producătoare.

Grosimea pereților tubului este variabilă. Cele subțiri se pot colaba ușor, împiedicînd scurgerea secrețiilor. Pentru a evita acest neajuns, unele tuburi din cauciuc au fost armate cu plasă metalică din aluminiu.

Sterilizarea tuburilor se face fie la auteclav, la 1,5 atm, timp de 30 de minute, fie prin fierbere în apă timp de o oră, fie prin vapori de formol, la rece, timp de 24 de ore, fie prin raze gamma sau prin oxid de etilen.

Pentru a fi eficiente, tuburile prezintă unul sau mai multe orificii laterale, la extremitatea care se introduce în cavitate. Aceste orificii sînt făcute după o linie în spirală, începînd de la o distanță egală cu diametrul tubului, iar lungimea lor nu trebuie să depășească diametrul tubului întrucît nu mai sînt eficiente. De asemenea, numărul orificiilor laterale nu trebuie să depășească 2—3, deoarece scade eficiența drenajului.

Pentru diverse drenaje se folosesc mai multe tipuri de tuburi de dren (fig. 6.1):

— tubul simplu, descris mai sus (fig. 6.1, a), cel mai utilizat în practica chirurgicală;

— tubul în „țigaretă" (fig. 6.1, b); este un tub din cauciuc, al cărui lumen este străbătut de o meșă de tifon care asigură o bună drenare capilară;

— tubul cu lumen dublu (fig. 6.1, c); este format fie din două tuburi (unul mai gros și altul mai subțire) alipite între ele, fie dintr-un tub mai gros în interiorul căruia se află altul mai subțire. Tubul mai gros asigură scurgerea secrețiilor la exterior iar celălalt permite intrarea aerului sau perfuzarea cu lichide a cavității; se folosește în drenajul aspirativ. În capătul tubului subțire, care este la exterior, se poate monta un filtru antimicrobian;

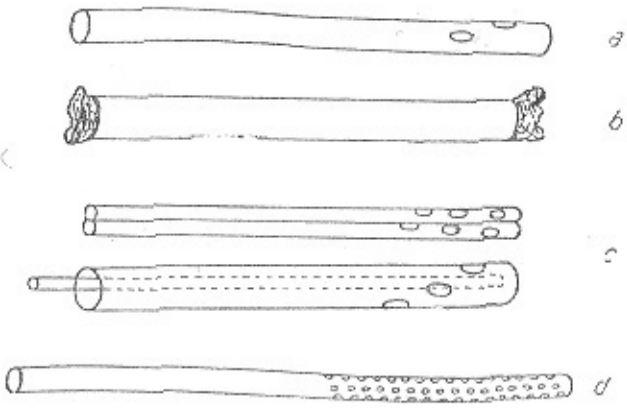

Fig. 6.1. — Diverse tipuri de dren: *a.* tubul simplu din plastic; *b.* tub în „țigaretă"; *c.* tub cu lumen dublu; *d.* tub Rédon.

— tubul Rédon (fig. 6.1, d) este din material plastic, cu peretele mai gros și cu multiple orificii laterale punctiforme; poate fi folosit ca atare în drenajul aspirativ.

Dezavantajele tuburilor de dren sînt următoarele:

— sînt iritante pentru țesuturi; în funcție de materialul din care sînt confecționate, cele mai iritante sînt tuburile din cauciuc, mai puțin cele din polivinil și foarte puțin cele din silastic;

— sînt ușor compresibile, stînjenind scurgerea secrețiilor; de aceea, unele din ele se fac cu pereții mai groși sau se armează cu plase metalice;

— pot produce leziuni de „decubit" la organele vecine, cu apariția de fistule sau hemoragii secundare;

— permit intrarea germenilor din afară, ceea ce poate duce la infectarea țesuturilor respective;

— se pot colmata cu resturi tisulare sau dopuri de fibrină, devenind ineficiente; de aceea permeabilitatea lor trebuie controlată periodic;

— produc reacție din partea țesuturilor și a organelor din jur, ca orice corp străin, fiind izolate de acestea și scăzînd, astfel, capacitatea de drenaj.

Cu toate acestea, tuburile se folosesc cel mai mult pentru drenaj, deoarece se pot procura cu ușurință, sînt netede, moi, ușor de sterilizat și există în obișnuința marii majorități a chirurgilor.

Lamele din cauciuc sau material plastic (fig. 6.2) pot fi netede sau ondulate, de diverse lungimi sau lățimi. Se folosesc mai ales în drenajele superficiale sau ca dren transfixiant. Ca o variantă, se pot folosi bucăți din mănușile de cauciuc sub formă de lame.

Avantaje:

— nu se pot colaba și nu se pot colmata;

— nu aderă la țesuturile vecine și nu pot fi izolate ca tuburile;

— cele ondulate permit și intrarea aerului, asigurînd o mai bună evacuare a secrețiilor.



Fig. 6.2. — Lamă ondulată din cauciuc; jos — vedere din profil.

Dezavantaje:

— odată cu aerul permit și intrarea germenilor în plagă;

— nu se pot folosi în drenajul aspirativ.

Tifonul se folosește sub formă de meșe (fitil), împăturite în așa fel ca să nu conțină scame la exterior. Se confecționează meșe de diverse lățimi și lungimi, în funcție de scopul urmărit.

Avantaje:

— asigură drenajul secreţiilor prin capilaritate;

— pe lîngă drenaj are şi un rol hemostatic prin tamponare.

Dezavantaje:

— se îmbibă rapid cu fibrină care astupă ochiurile ţesăturii, micşorînd sau chiar anihilînd funcţia capilară a meşei;

— poate face oficiul de dop, astupînd orificiul cavităţii şi permiţînd dezvoltarea infecţiei în cavitate.

O formă particulară a drenajului prin meşe din tifon, este reprezentată de sacul Mickulicz, care are şi rol hemostatic. Astăzi se foloseşte din ce în ce mai rar.

Firele de setolină sau de *nylon* se folosesc în mănunchiuri mici; grupate în acest fel, formează o serie de spaţii capilare.

Se aplică mai ales în drenajul subcutanat şi au mai multe avantaje:

— nu irită ţesuturile şi nu se înmoaie;

— se extrag uşor deoarece nu aderă la plagă;

— permit o bună cicatrizare a plăgii.

Din cele de mai sus reiese clar că nu există un „dren ideal". Pentru ca acesta să existe, este nevoie ca materialul din care este confecţionat să fie, biologic şi chimic, inert, sterilizabil, netrombogenic, moale dar necompresibil, uşor de obţinut şi capabil de a fi modelat în funcţie de necesităţi. Pînă acum se pare că siliconul întruneşte marea majoritate a acestor calităţi.

Borcanele colectoare pentru secreţiile care se drenează pot fi de diverse forme şi mărimi, adaptate scopului şi cantităţii de secreţii care se



Fig. 6.3. — Aspirator portabil tip I.T.M.

evacuează. În ele se introduc lichide antiseptice, peste care se scurg secreţiile.

Pentru drenajul cavităţii toracice se folosesc sisteme speciale de borcane colectoare (vezi drenajul toracic).

Tuburile de legătură între dren și borcanele colectoare sînt confecționate din cauciuc sau material plastic care, în mod obligatoriu, trebuie să fie sterile.

Sistemul de aspirație (sursa de vid) poate fi centrală, cu post de aspirație la patul bolnavului sau se pot folosi aspiratoare portabile, cu presiune reglabilă (fig. 6.3).

Pentru aspirații reduse, din spații decolate, care nu necesită o presiune negativă mare (eventrații voluminoase, mamectomii lărgite etc.) se pot folosi pompe de vid din material plastic (fig. 6.4) care se instalează la patul bolnavului. Ele sînt prevăzute cu două tuburi: unul care se racordează la tubul de dren și altul prin care se evacuează aerul. Prin turtirea vasului din plastic aerul este evacuat; se comprimă apoi tubul liber cu o clemă, realizînd astfel vid în pompă care servește și de vas colector. Se decomprimă, după aceea, tubul legat de dren.

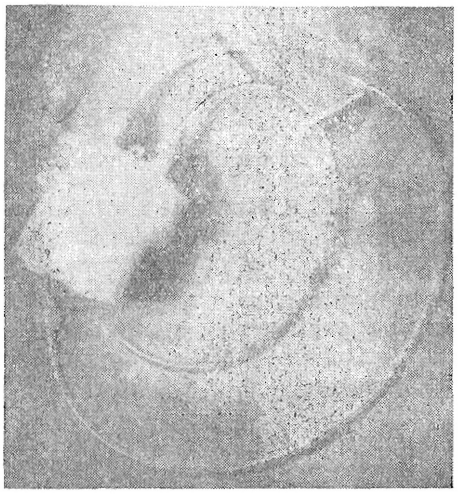

Fig. 6.4. — Pompă de vid din material plastic.

INDICAȚIILE DRENAJULUI

Indicațiile drenajului, deși s-au redus în parte, datorită progreselor asepsiei și îmbunătățirii tehnicilor operatorii, ele rămîn necesare în situații bine stabilite.

În funcție de scopul urmărit, indicațiile drenajului sînt profilactice (posibilitatea sau certitudinea infectării unei plăgi accidentale sau operatorii) sau terapeutice (posibilitatea sau certitudinea unei retenții septice sau aseptice). Dacă pentru drenajul terapeutic opiniile sînt unanime, pentru cel profilactic sînt încă discuții privind necesitatea și durata lui, deoarece prezintă și dezavantaje.

În asemenea situații, chirurgii se conduc după afirmația lui L. Tait: „în caz de incertitudini este mai bine să se dreneze".

Indicații profilactice

Scopul drenajului profilactic constă în prevenirea formării sau infectării infecțiilor fluide (serozități, sînge, bilă, puroi, conținut intestinal) în diverse plăgi sau cavități. În acest sens, drenajul profilactic se instituie în următoarele situații:

— plăgi contuze, delabrante care au fost contaminate cu corpuri străine și care au necesitat debridări întinse. În asemenea situații, pe lîngă scurgerile posibile de lichide, plăgile trebuie considerate de la început ca fiind infectate;

— în zone care au necesitat decolări întinse sau în zone neacoperite de peritoneu unde se pot produce scurgeri seroase abundente ca de exemplu: loja renală, zona retropancreatică, pelvisul;

— suturi sau anastomoze nesigure la viscere cavitare, datorită hemoragiilor mici pe tranșă, tensiunii suturii, infecțiilor sau tarelor organice ale bolnavului (hipoproteinemii, diabet) care ar permite apariția de fistule sau dezuniri cu scurgeri de lichide în peritoneu;

— prevenirea peritonitei generalizate, în intervenții pe abdomen, fie prin scurgeri de lichide după decolări din parenchime (scurgerea de bilă prin canalicule aberante din patul vezicular după colecistectomii), fie prin desfacerea unor suturi digestive. Acest lucru este posibil numai dacă drenul rămîne eficient și asigură scurgerea tuturor secrețiilor la exterior, fără ca el să fie izolat de epiploon sau de ansele intestinale sau să se colmateze cu eventuale detritusuri;

— favorizarea obliterării unor cavități; în acest caz, este vorba de cavitățile restante după evacuarea unor colecții superficiale sau viscerale, care au încă potențial secretor și ai căror pereți sînt supli și se pot alipi.

În urma observațiilor clinice și experimentale, o serie de autori (5, 8, 17) au demonstrat apariția infecțiilor în plăgile drenate profilactic în proporție de 1,5—5%, atunci cînd ele nu necesitau drenaj.

Indicații terapeutice

Drenajul terapeutic urmărește evacuarea unor colecții patologice din țesuturi și organe și împiedicarea diseminării acestora. Se instituie în caz de:

— infecții sau colecții ale părților moi (abcese, flegmoane, gangrenă gazoasă, panariții);

— colecții supurate în diverse cavități seroase (pleură, peritoneu, sinoviala articulară), parenchime (ficat, pancreas) sau spații celuloase (ischio-rectal, pelvi-subperitoneal);

— revărsate ale unor organe cavitare (bilă, suc gastric, conținut intestinal) în caz de perforare a acestora;

— intervenții pe organe cu inflamații acute sau cu conținut purulent (apendicită acută, colecistite acute, piosalpingite etc.);

— în intervenții pe pancreas, sau în cazuri de pancreatită acută; în asemenea situații, se asigură evacuarea secrețiilor pancreatice care, prin enzimele ce le conțin, ar produce leziuni la organele din jur sau ar permite formarea de colecții purulente care s-ar răspîndi apoi în peritoneu;

— revărsate pleurale infectate, colecții închistate, pneumotorax, precum și în toate intervențiile pe organele toracice.

CONTRAINDICAȚII

Contraindicațiile drenajului sînt de principiu și se referă la inoportunitatea drenării unor plăgi accidentale sau operatorii, care nu pun probleme de infectare sau de secrețiii postoperatorii.

AVANTAJE

În situațiile bine indicate, drenajul prezintă multiple avantaje:

— previne acumularea de secrețiii în cavitate sau în plagă;

— asigură evacuarea secreţiilor patologice şi împiedică difuziunea lor în ţesuturile vecine;
— scurtează timpul de vindecare al plăgilor infectate;
— permite diminuarea şi închiderea unor cavităţi patologice.

DEZAVANTAJE

În afară de avantaje, drenajul are şi unele dezavantaje:
— prin comunicarea cu exteriorul, drenul favorizează infectarea plăgilor; de aceea, totdeauna capătul superficial al drenului trebuie să fie sub un pansament steril;
— irită ţesuturile prin care trece, de maniera oricărui corp străin;
— traiectul său constituie un punct slab al peretelui sau poate favoriza instalarea unei fistule.

MECANISM DE ACŢIUNE

Drenajul simplu se supune atît unor legi mecanice ale fizicii cît şi dinamicii şi morfologiei cavităţii pe care o drenează.

Legile mecanice care guvernează drenarea secreţiilor din cavităţi sînt: gravitaţia şi capilaritatea.

— După legea gravitaţiei, lichidele şi secreţiile se adună în partea declivă a unei cavităţi. Concluzia practică este ca drenul să fie aşezat decliv. Tot pe acest principiu se bazează şi drenajul „postural" după care bolnavul se aşează într-o poziţie, de aşa manieră ca să uşureze scurgerea şi acumularea colecţiilor lichidiene în zona cea mai declivă. Aceasta însă, nu se aplică întocmai pentru orice fel de cavitate, întrucît, în cazul seroaselor, intervin anumite legi ale dinamicii acestor cavităţi.

— Legea capilarităţii se aplică la drenajul cu meşe şi cu fire de setolină. Ochiurile ţesăturii din tifon, ca şi mănunchiul de fire din setolină, realizează un sistem capilar în care lichidele urcă spre suprafaţă, de acolo fiind absorbite de vata hidrofilă din pansament. Dezavantajul meşei din tifon constă în faptul că ochiurile sale se astupă repede, cu fibrină (în primele 24 de ore) şi drenul se transformă într-un dop care înfundă rana şi produce retenţia secreţiilor în cavitate. Pentru a prelungi drenarea capilară a meşelor, se recomandă ca acestea să fie umezite, în prealabil, în ser fiziologic.

Legile dinamicii cavităţii seroase care se drenează (mişcările pe care le execută sau la care este supusă) fac să modifice şi, uneori, chiar să anuleze legile mecanice ale fizicii, enunţate mai sus.

— Presiunea negativă (aspiraţia) care se formează în cavităţi acţionează asupra lichidelor conţinute, în funcţie de cavitatea respectivă. Astfel, presiunea negativă care se formează în pleură, în timpul inspiraţiei, prin mărirea diametrelor cuştii toracice, face ca aerul să intre în pleură şi să fie evacuat parţial în expiraţie. Dacă tuburile comunică direct cu exteriorul, se instalează pneumotoraxul; acesta colabează plămînul şi face imposibilă evacuarea lichidelor. Pentru aceasta, drenajul pleural se face în vas închis, cu sau fără aspiraţie, dar totdeauna cu toracele închis (vezi tehnica la capitolul „drenajul cavităţii toracice"). În cazul seroasei peritoneale, aspiraţia pe care o exercită diafragmul în timpul expiraţiei,

induce o presiune negativă, care face ca lichidele să urce pînă în spațiul subfrenic.

— Presiunea pozitivă a cavității peritoneale din timpul inspirației sau a efortului de tuse, face ca lichidele să fie evacuate din peritoneu chiar atunci cînd ele nu ajung în contact cu tubul de dren, sau sînt în zone mult mai declive decît capătul exterior al drenului (exemplu: drenajul pelvisului cu tub scos în fosa iliacă).

Morfofiziologia cavității drenate ajută sau împiedică scurgerea secrețiilor din ea:

— Structura scheletului și dispoziția musculaturii determină, în cavitate, formarea de zone cu anumite curburi. Astfel, în peritoneu există șanțurile paravertebrale și concavitatea pelvină, iar în pleură există domul, șanțurile paravertebrale și curbura coastelor. În conformitate cu legea gravitației, lichidele se adună în spațiile declive, în funcție de poziția bolnavului: în pleură ele ajung pînă la dom și în șanțurile paravertebrale dacă bolnavul este în decubit dorsal; în peritoneu se acumulează în spațiul subfrenic deoarece curbura toracică este mai declivă decît cea sacrată în această poziție. De aceea, la drenarea acestor cavități trebuie să ținem seama de locul unde plasăm tuburile (uneori se scot prin lombă).

— Capacitatea de secreție a fibrinei și de alipire a cavităților și seroaselor inflamate sau care sînt în contact cu un corp străin, face ca drenajul să devină nefuncțional. Faptul că, la scurt timp după instalare, tubul de dren nu mai evacuează secrețiile, se explică fie prin colmatarea lui cu dopuri de fibrină din secrețiile cavității sau a seroasei inflamate, fie prin izolarea lui de restul seroasei de către ansele intestinale și epiploon, care se aglutinează în jurul lui. De asemenea, această alipire rapidă a seroaselor inflamate explică și formarea colecțiilor închistate (pleurezia interlobară, abcesele peritoneale din mezenter), care fac ca secrețiile să nu mai ajungă în zonele declive.

Cunoașterea acestor mecanisme obligă ca, la instituirea oricărui drenaj, să se respecte o serie de principii.

PRINCIPIILE DRENAJULUI

Pentru a fi eficient, drenajul unei colecții sau cavități trebuie să țină seama de localizarea colecției, de legile care guvernează evacuarea secrețiilor, de dinamica și morfofiziologia acelei cavități, de cantitatea și calitatea secrețiilor și de posibilitatea de refacere a acestora.

Poziționarea drenului se face în funcție de localizarea colecției și de mecanismul de drenaj.

În colecțiile superficiale sau în cele în care secrețiile se adună decliv, capătul interior al drenului se așează în partea de jos a cavității, permițînd evacuarea tuturor secrețiilor (fig. 6.5, a).

În cavitățile în care secrețiile se adună decliv, dar evacuarea lor se face prin presiunea pozitivă din cavitate (drenajul pelvisului), drenul trebuie să ajungă pînă în partea cea mai de jos a colecției (fig. 6.5, b), în așa fel ca, între capătul drenului și fundul cavității să nu rămînă spațiu în care să se rețină secrețiile. Deci, în majoritatea cazurilor, drenul trebuie să fie așezat decliv.

Lumenul tubului trebuie să fie în funcție de consistența secrețiilor. În cazul evacuării de secreții vîscoase, bogate în fibrină, care pot obstrua lumenul, se folosesc tuburi groase. Pentru colecții lichidiene fluide sau seroase se pot folosi tuburi cu lumen mai îngust, lame ondulate sau chiar drenajul filiform, urmărindu-se ca drenul să fie funcțional și eficient.

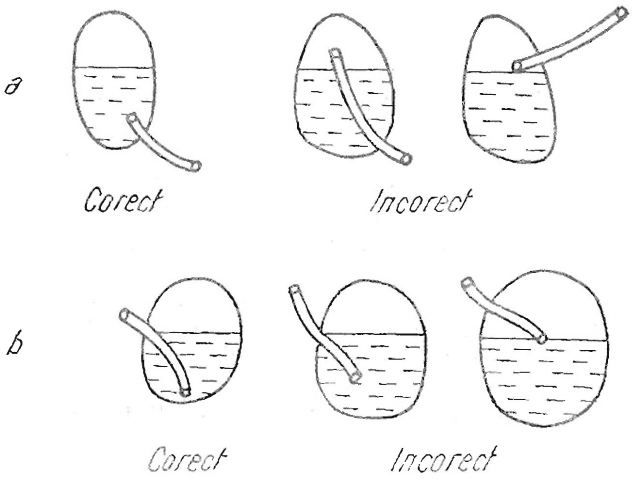

Fig. 6.5. — Poziționarea tubului de dren: *a.* în colecții superficiale; *b.* în colecții profunde.

Traiectul drenului din cavitate pînă la tegumente trebuie să fie cît mai scurt și nu mai larg decît grosimea tubului, pentru a împiedica scurgerea secrețiilor pe lîngă el; trebuie să fie fără cuduri, pentru a face ca secrețiile să nu stagneze prea mult în contact cu pereții tubului, evitînd precipitarea lor (fig. 6.6).

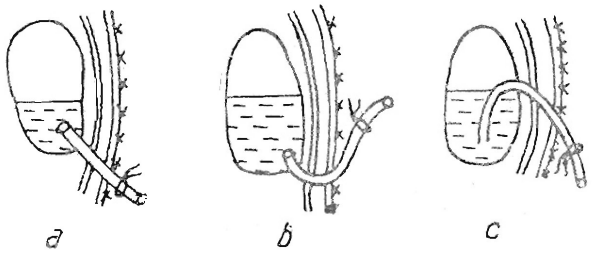

Fig. 6.6. — Traiectul tubului de dren: *a.* corect; *b.* și *c.* incorect.

În traiectul său pînă la exterior, drenul trebuie să evite vecinătatea vaselor sanguine, a trunchiurilor nervoase sau a organelor, deoarece le poate comprima sau chiar ulcera.

De asemenea, nu este indicat ca drenul să fie scos prin plagă, deoarece o poate infecta prin secrețiile care se scurg pe lîngă el și scade rezistența cicatricii operatorii ducînd la apariția de eventrații. De aceea,

se recomandă ca drenul să fie scos printr-o contraincizie, respectînd principiile de mai sus.

Fixarea drenului la tegumente este o regulă care trebuie respectată întotdeauna. Drenul lăsat liber poate să iasă din cavitate înainte de a-și îndeplini rolul pentru care a fost instalat, iar pe de altă parte, poate fi aspirat în interiorul cavității, obligînd la o nouă intervenție pentru extragerea lui. Fixarea se poate face fie cu fire de ață trecute prin piele și apoi înnodate în jurul tubului, a pachetului de fire de setolină sau trecute prin grosimea lamei, fie cu un ac de siguranță trecut prin dren (în acest caz nu se previne ieșirea drenului prin cavitate).

INCIDENTE ȘI ACCIDENTE

— Drenul nu evacuează secrețiile. Aceasta se poate datora fie instalării defectuoase a lui în cavitate, fie izolării lui de către organele din jur, fie obstruării lumenului cu cheaguri de sînge, sfaceluri sau dopuri de fibrină. În asemenea situații se procedează la repoziționarea drenului sau la dezobstrucția lui prin aspirație cu seringa Guyon.

— Ieșirea drenului din cavitate se poate întîmpla fie datorită nefixării lui la piele, fie smulgerii intempestive în timpul pansamentelor sau mobilizării bolnavului, fie plasării capătului intern prea aproape de tegumente și fixării lui cu o buclă largă. Se încearcă repunerea lui pe același traiect.

— Lezarea unor vase sau nervi, în momentul transfixierii drenului spre exterior. În cazul lezării unui inel se scoate drenul prin alt traiect. Dacă s-au lezat vase sanguine acestea trebuie descoperite și ligaturate întrucît hemoragia nu se oprește.

— Compresiuni asupra unor traiecte nervoase sau pachete vasculare din apropierea traiectului drenului. În acest caz se va scoate prin alt traiect, dacă se observă intraoperator, sau se va renunța la drenaj cît mai repede, postoperator.

— Intrarea drenului în cavitate este un accident neplăcut care se produce datorită nefixării lui la piele sau unei fixări incorecte; aspirația drenului se produce prin dinamica respectivei cavități. Pentru scoaterea lui este nevoie de reintervenție chirurgicală. În scopul identificării drenului în cavitate se face o radiografie a regiunii (de aceea se cere ca orice dren să fie radio-opac). De asemenea, pentru a evita intervenții „albe", pentru drenuri care nu au fost puse sau au fost scoase și s-a uitat de ele, în protocolul operator se trece numărul și plasarea drenurilor iar în foaia de observație, la evoluția zilnică, se trece data cînd a fost scos fiecare dren.

ÎNGRIJIRI POSTOPERATORII

Funcționalitatea drenului se apreciază urmărind zilnic cantitatea și aspectul secrețiilor. În cazul în care, deși în cavitate există secrețiile sau potențial secretor și drenul nu le evacuează, trebuie procedat la dezobstrucția lui, fie aspirînd cu o seringă prin capătul său exterior, fie mobilizînd puțin drenul, tracționînd 1—2 cm spre exterior.

Suprimarea drenajului se face în funcție de:

— diminuarea netă (pînă aproape de dispariție) a cavității secreției-lor, ținînd seama de faptul că orice plagă secretă atîta timp cît are un dren (reacție de corp străin);

— schimbarea aspectului calitativ al secrețiilor (rozate sau seroase);

— dezinfiltrarea plăgii și a țesuturilor din jur;

— profunzimea plăgii: în plăgile profunde este bine ca drenul să fie suprimat treptat, în 2—3 zile de la dispariția secrețiilor, pentru a permite țesutului de granulație să umple fundul plăgii.

Drenajul preventiv se suprimă după 24—48 de ore în funcție de evoluția plăgii.

După înlăturarea drenului, supravegherea bolnavului și a plăgii trebuie făcute cu multă atenție.

COMPLICAȚII

— Infectarea traiectului drenului se face în cazul în care secrețiile se scurg pe lîngă el. Este cazul drenajului prin meșe din tifon, scoase prin plagă, care transmit infecția din cavitate la marginile inciziei. Se mai poate întîmpla și la drenurile scoase prin contraincizie, în cazul formării unui traiect mai larg decît diametrul tubului, permițînd astfel scurgerea secrețiilor pe lîngă dren.

— Infectarea secundară, exogenă, a cavității, prin lipsa de protecție a capătului exterior a drenului sau prin prelungirea nejustificată a drenajului.

— Hernierea de anse intestinale în lungul traiectului drenului sau volvularea lor în jurul tubului, cu instalarea unei ocluzii care cere rezolvare chirurgicală.

— Ulcerații ale organelor cavitare se produc în cazul unor tuburi rigide care apasă pe viscere fixe (duoden, coledoc, rect, vezică, canal toracic), dînd naștere unor leziuni de „decubit" urmate de fistule care își varsă conținutul în cavitatea respectivă, producînd peritonite sau alte revărsate (chilotorax). În asemenea situații se intervine de urgență.

— Ulcerații ale unor vase mari din vecinătatea tubului datorită unor compresiuni prelungite, urmate de necroze și apariția de hemoragii care obligă la intervenții de urgență și reanimare susținută.

— Fistulizarea este consecința unui drenaj ineficient al cavității respective, suprimat prea rapid sau cu un traiect prea larg al tubului. Necesită aproape întotdeauna rezolvare chirurgicală.

— Abcese reziduale, în cavități, ca urmare a unui drenaj ineficient.

TEHNICI DE DRENAJ

1. Drenajul cavităților superficiale

Cavitățile superficiale ale părților moi pot fi urmarea evacuării unor colecții purulente (abcese, panariții, adenoflegmoane), a unor intervenții care necesită decolări întinse (eventrații voluminoase, mamectomii lărgite) sau a extirpării unor tumori (chiste, lipoame etc.). În ase-

menea situații, pe lîngă faptul că în aceste cavități se menține potențialul secretor, nu există posibilitatea de a le desființa fie datorită secrețiilor care se adună, fie dificultății de a le apropia pereții. De aceea, în toate cazurile de acest fel, drenajul se impune.

Materialele folosite sînt:

— tuburi de diverse calibre și sisteme pentru colecțiile purulente;

— mese din tifon pentru cavitățile care au necesitat debridări și unde nu se poate face o hemostază minuțioasă;

— lame din cauciuc sau fire de setolină pentru cavitățile mici sau cele cu conținut seros sau sero-sanguinolent;

— sursă de vid, în cazul drenajului aspirativ.

Tehnică

În toate situațiile, drenajul trebuie să respecte principiile de mai sus.

— În cazul drenajului cu tuburi, lame din cauciuc sau fire de setolină, acestea se așează în profunzimea cavității, în așa fel ca să ajungă în partea cea mai declivă a ei. Se recomandă ca, în cazul inflamației accentuate a părților moi, pe care se face incizia, scoaterea drenului să fie făcută printr-o contraincizie la cîțiva centimetri de marginile plăgii, în așa fel ca tubul să nu fie cudat sau să treacă în apropierea unor formațiuni vasculo-nervoase.

Se secționează pielea cu bisturiul și, cu o pensă Kocher curbă se face un mic inel care ajunge în cavitate. Capătul tubului care va fi scos la exterior se taie în „bizou" și se prinde în pensă, după care se trece prin tunelul format. Se poziționează tubul de dren în cavitate și apoi se fixează la piele. În cazul folosirii unor tuburi de calibru mai mic sau a celor de tip Rédon, acestea se pot scoate, la exterior, cu ajutorul unui



Fig. 6.7. — Ac pentru transfixia tubului Rédon (montat la tub).

ac de grosimea tubului respectiv, cu vîrful triunghiular. Capătul dinspre tub este prevăzut cu un ghivent care-l înșurubează în lumenul drenului iar capătul triunghiular străpunge grosimea peretelui datorită vîrfului său ascuțit trăgînd astfel după sine și drenul, asigurînd un traiect etanș (fig. 6.7).

Pentru drenarea eficientă a cavităților adînci sau a spațiilor cu decolări întinse, se folosește drenajul aspirativ. Tubul de dren (cu lumen dublu sau de tip Rédon) se racordează la un sistem de aspirație cu presiune *negativă*, reglată între 15—30 cm apă. Se pot folosi aspiratoare portabile.

— În cazul drenajului cu meșe din tifon, capătul lor se plasează inițial în porțiunea cea mai profundă, cu ajutorul unor pense anatomice lungi și apoi se continuă să se așeze, în cavitate, din profunzime spre suprafață, umplînd fundurile de sac ce comunică larg cu cavitatea și îndesînd meșele în așa fel ca să realizeze o tensiune moderată asupra suprafeței interne a cavității (în acest fel, ele devin și hemostatice). După plasarea primei meșe, capătul ei rămîne în afara marginilor plăgii și se marchează cu o ligatură cu ață. Peste ea se așază meșa următoare. Scoaterea lor se va face în ordinea inversă așezării. Se poate ca meșele să fie cusute cap la cap și, în acest caz, la exterior rămîne un singur capăt care iese prin incizie, între două fire de sutură mai distanțate, pentru a nu strangula meșa în momentul extragerii ei.

Dezavantajele constau în posibilitatea de transmitere a infecției la marginile plăgii, întîrzierea cicatrizării și reținerea de secreții în plagă, după scoaterea meșei, care se „stoarce" între marginile plăgii, în momentul extragerii sale.

Suprimarea drenajului cu tub se face după ce cavitatea nu mai secretă decît foarte puțin seros sau serosanguinolent. În cazul drenajului preventiv al unei plăgi nesupurate, drenul se scoate după 24—48 de ore.

Meșa se suprimă după 24 sau cel mult 48 de ore. În acest ultim caz, ea se mobilizează puțin după 24 de ore, deoarece efectul capilarității este net diminuat prin astuparea ochiurilor țesăturii de către fibrina care se depune în jur. Înainte de a scoate meșa se recomandă ca ea să fie dezlipită cu blîndețe de marginile plăgii pentru a nu produce dureri sau sîngerări (se umezește în prealabil cu apă oxigenată).

Incidente și accidente

— Instalarea defectuoasă fie prin deplasarea drenului în zone care nu permit evacuarea colecțiilor, fie prin cuduri ale tubului în drumul său spre exterior; se încearcă repoziționarea lui prin mobilizare atentă.

— Colmatarea tubului de dren cu secreții vîscoase, cu sfaceluri sau cu cheaguri de sînge, ceea ce necesită dezobstrucția lui.

— Retenția de secreții în cavitate prin menținerea îndelungată a meșelor care se acoperă cu fibrină și se transformă în dopuri.

— Ieșirea drenului din cavitate.

Complicații

— Infectarea traiectului drenului se face mai rar dacă este scos prin contraincizie și mai frecvent cînd el este scos prin marginile plăgii mai ales în cazul drenajului cu meșe.

— Fistulizarea reprezintă urmarea unui drenaj ineficient al cavității, sau a unui drenaj suprimat prea devreme.

— Infecția exogenă a cavității se produce ori de cîte ori drenajul se prelungește sau se permanentizează.

2. Drenajul cavității toracice

Drenajul cavității toracice obligă la cunoașterea anumitor reguli pe care chirurgul trebuie să și le însușească și să le respecte întocmai. El se face fie ca urmare a unor intervenții pe organele din torace, fie ca timp separat pentru evacuarea unor revărsate pleurale.

Scopurile urmărite prin drenajul cavității toracice sînt:

— evacuarea produselor lichidiene (seroase, sanguinolente, purulente) din pleură;

— eliminarea aerului din pleură și desființarea spațiului aerian dintre pleură și plămîn, care să permită reexpansionarea acestuia și menținerea reexpansionării;

— realizarea unui echilibru mediastinal normal (după rezecții pulmonare);

— aprecierea cantității și controlul pierderilor sanguinolente postoperatorii.

Indicații:

— revărsate pleurale: aeriene, hemoragice, chiloase sau purulente;

— după orice traumatism toracic care are drept rezultat pneumotoraxul;

— colecții pulmonare (abcese, chisturi hidatice) care se evacuează operator;

— segmentectomii, lobectomii, pneumonectomii;

— decorticări pleuropulmonare.

Contraindicații:

— pleurezia cu exsudat steril poate beneficia și de alte posibilități terapeutice (puncție evacuatorie).

Materiale necesare:

Materialele necesare drenajului pleural sînt în funcție de intervenție și de tipul de drenaj:

— tuburi de dren cu lumen între 0,6—1 cm din material plastic și mai rar din cauciuc, cu mai multe orificii laterale; se pot folosi tuburi special confecționate, model Toty (fig. 6.8);

— sondele Pezzer, se folosesc mai rar;

— tuburi intermediare, de lungimi diferite, care fac legătura între tubul de dren și vasul colector;

— sistemul de aspirație, fie de la rețeaua centrală fie de la un aspirator portativ și reglabil;

— borcane colectoare; acestea pot fi unice sau multiple, în funcție de tipul de drenaj folosit, prevăzute cu dopuri de cauciuc prin care trec 2 sau 3 tuburi de sticlă.

Borcanul tip Beclère (fig. 6.9) se folosește pentru drenajul simplu, pasiv. Unul din tuburile de sticlă care străbate dopul este scurt și comunică cu aerul atmosferic, iar celălalt este lung ajungînd pînă la fundul borcanului unde pătrunde cam 1,5—2 cm în lichidul antiseptic (150—200 ml) și se pune în legătură cu drenul toracic.

Sistemul cu 2 borcane (fig. 6.10) permite un drenaj pasiv, puțin eficace. Borcanul în legătură cu drenul de la bolnav are 2 tuburi scurte și în el se acumulează lichidele drenate din pleură. Aerul care iese odată

cu secreţiile este evacuat în al doilea borcan, prin tubul de sticlă lung care se afundă 1,5 — 2 cm (nu mai mult) în lichidul antiseptic şi de aici iese în atmosferă. Acest borcan îndeplineşte rolul de supapă hidrostatică. Accentuăm asupra faptului ca tubul lung să nu fie introdus prea mult în lichid pentru ca rezistenţa coloanei de lichid pe care trebuie să o învingă aerul evacuat din pleură să fie cît mai mică (14).

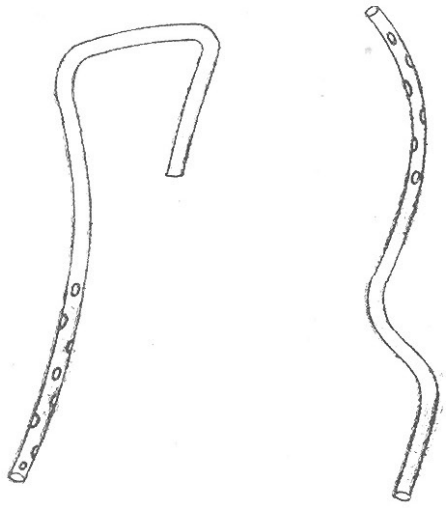

Fig. 6.8. — Tuburi pentru drenajul toracelui, model Toty (după O. T. Iliescu).

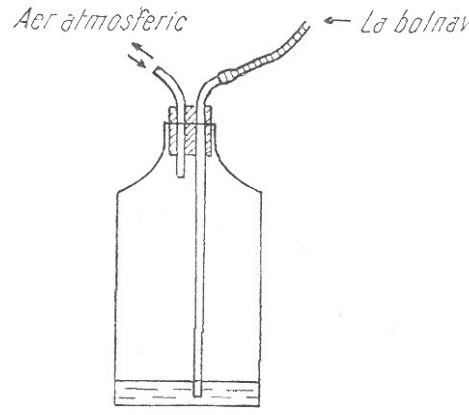

Fig. 6.9. — Borcan colector tip Beclère

Sistemul cu trei borcane a fost preconizat de Sweet şi modificat de Mathey şi Galey (fig. 6.11). El se foloseşte pentru aspiraţia activă:

— primul borcan (a) este identic cu cel de tip Beclère în care se colectează lichidele;

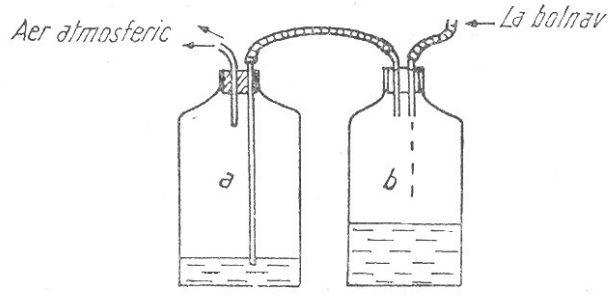

Fig. 6.10. — Sistemul cu două borcane pentru aspiraţie pasivă: *a.* supapa hidrostatică; *b.* borcan colector (după O. T. Iliescu).

— borcanul intermediar (b) este plin cu apă şi are dopul străbătut de 3 ţevi: două scurte, care comunică cu primul şi ultimul borcan, în legătură cu aerul de deasupra lichidului şi alta cu secţiunea de 1 cm², gra-

dată în cm, care pătrunde cu un capăt în lichidul din borcan, iar cu celălalt capăt comunică cu aerul atmosferic;

— ultimul borcan (c) este gol și are două țevi scurte: una în legătură cu borcanul b și alta cu sursa de vid.

În mod obligatoriu, tot sistemul de drenaj (tuburi de dren, tuburile intermediare și borcanele colectoare) trebuie să fie sterile. De asemenea trebuie cunoscută exact cantitatea inițială de lichid antiseptic din borcan, pentru ca prin diferență, să cunoaștem cantitatea de lichide drenate într-un anumit interval de timp.

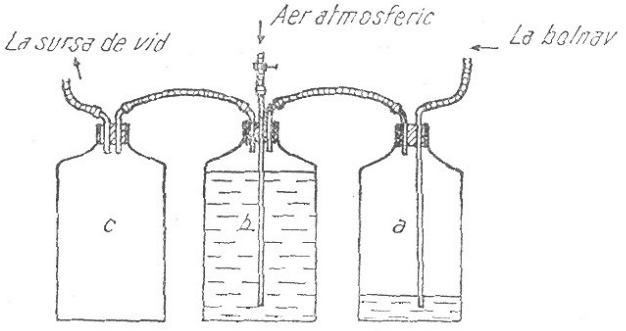

Fig. 6.11. — Sistemul cu trei borcane pentru aspirație activă preconizat de Sweet și modificat de Mathey și Galley (după O. T. Iliescu): *a.* borcanul colector; *b.* borcanul intermediar; *c.* borcanul legat la sursa de vid.

Tehnică

Drenajul cavității toracice presupune o serie de manevre care se execută în raport cu intervenția efectuată și cu tipul de drenaj folosit (pasiv sau aspirativ).

Drenajul, ca timp separat, instalat pentru evacuarea unor revărsate pleurale lichidiene sau aeriene necesită pleurotomie în spațiul intercostal corespunzător (vezi „Pleurotomia" la capitolul XIV). În urma unor intervenții pe torace deschis, drenajul se instalează înaintea închiderii cavității toracice.

— *Drenajul pasiv* (cunoscut sub numele de drenaj sub apă, drenaj simplu, drenaj de tip Beclère, drenaj tip Bulau, sifonaj etc.), constă în evacuarea secrețiilor și a aerului, într-un borcan, în legătură cu drenul și cu aerul atmosferic (vezi fig. 6.9). Este indicat a se efectua în caz de pneumotorax sau pentru aspirarea secrețiilor pleurale inflamatorii, întrucît eficiența să este redusă. Secrețiile și aerul evacuate în timpul expirației ajung în lichidul antiseptic din borcanul colector și fac să crească volumul lichidului din borcan, aerul ieșind prin tubul care comunică cu exteriorul. În timpul inspirației, lichidul din borcan urcă prin tubul de sticlă aproximativ 5—18 cm corespunzător valorilor negative din cavitatea pleurală, cifre ce corespund presiunii negative realizate în torace, fără să permită aerului să intre în pleură, astfel ca pînă la reexpansionarea completă a plămînului, asistăm la oscilații ale lichidului din bor-

can. În momentul în care lichidul din borcan nu mai oscilează cu mișcările respiratorii, nu mai crește nici volumul lui, semn că secrețiile s-au evacuat și plămînul a ajuns la peretele toracic, se impune suprimarea drenajului.

— *Drenajul aspirativ* este cel mai folosit și cel mai eficient în chirurgia toracică, avînd indicațiile cele mai largi. Se folosește aspirația activă cu 3 borcane, cea pasivă cu 2 borcane fiind foarte puțin eficientă și pentru aceasta foarte rar utilizată.

În aspirația activă, secrețiile și aerul sînt absorbite din torace și ajung în primul borcan: secrețiile se adună în acesta, iar aerul este absorbit în borcanul b și apoi în c. În timpul funcționării este absorbit în sistem și aer atmosferic, prin țeava lungă, gradată, din mijlocul dopului borcanului b, ceea ce face ca lichidul să barboteze și aspirația realizată efectiv la bolnav să fie mai redusă decît cea din sistemul central. Dacă țeava este introdusă mai mult în lichidul din borcan, crește rezistența la admisiunea de aer atmosferic, deci aspirația la bolnav se intensifică și aerul barbotează mai mult. Dacă țeava pătrunde mai puțin în lichidul din borcan, aerul atmosferic este admis mai ușor, lichidul barbotează mai puțin, deci aspirația la bolnav se reduce. Dacă secțiunea țevii este de 1 cm^2, lungimea introdusă în lichid, în cm, ne indică valoarea în cm de apă, a presiunii negative realizată în sistem.

— În exerezele pulmonare întinse se utilizează sistemul de *drenaj aspirativ cu reechilibrare automată a presiunilor*, deoarece drenajul simplu ca și cel aspirativ predispun la deplasări mari ale mediastinului, cu consecințe grave. El a fost preconizat de Mathey și Galey și folosește 3 borcane (fig. 6.12);

— borcanul din mijloc (b) servește drept borcan colector și are 3 țevi: cea din mijloc în legătură cu tubul de dren de la bolnav, iar cele din margini în legătură cu celelalte borcane;

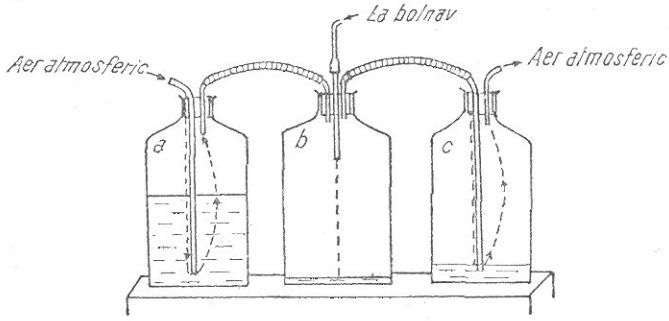

Fig. 6.12. — Sistem de drenaj cu reechilibrare automată a presiunilor (după O. T. Iliescu): *a.* borcan cu rol de supapă inspiratorie; *b.* borcan colector; *c.* borcan cu rol de supapă expiratorie.

— borcanul (a) este aproape plin cu lichid antiseptic și are încă o țeavă lungă pînă în fundul lui, în legătură cu aerul atmosferic. El servește de supapă inspiratorie, permițînd intrarea, cu dificultate, a aerului în borcanul (b), numai în caz de presiuni intratoracice negative mari;

— borcanul (c) este în legătură cu aerul atmosferic printr-o țeavă scurtă și cu borcanul (b) printr-o țeavă lungă ce pătrunde cîțiva centimetri în lichidul antiseptic de pe fundul borcanului, realizînd o presiune redusă la evacuarea aerului din borcanul (b). El are rolul de supapă expiratorie. Secrețiile și aerul ajung în borcanul din mijloc, aerul fiind evacuat prin borcanul (c) la exterior. În cazul unor creșteri bruște de presiune intratoracică (tuse, strănut) se permite numai evacuarea aerului din borcanul (c). În cazul scăderii bruște a presiunii intratoracice (deplasare mare și bruscă a mediastinului) se permite intrarea unei cantități de aer prin borcanul (a), în care țeava este cufundată în apă 10—15 sau chiar 20 de cm, pentru a crea o rezistență mai mare la intrarea aerului din atmosferă, în sistemul de aspirație.

În timpul funcționării, apa din cele două borcane extreme are oscilații sincrone cu respirația, dar în sens invers și reprezintă valorile presiunilor negative ce se realizează în cavitatea pleurală în cei doi timpi respiratori: inspirație și expirație.

Suprimarea drenajului

Suprimarea drenajului se face cu multă grijă pentru a nu permite intrarea aerului în pleură. Principiul constă în a menține plămînul la perete, prin crearea unei presiuni negative crescute în pleură. În acest sens, bolnavul face o inspirație profundă și rămîne în apnee sau își pensează nasul cu indicele și policele și face mișcarea de expirație forțată, în timp ce se extrage tubul de dren. Imediat după extragere, se presează orificiul cu o compresă sterilă pentru a strica paralelismul planurilor și se strînge bursa cu firul din jurul tubului, după care se aplică un pansament steril.

Incidente și accidente

— Șocul pleural se produce la perforarea pleurei, cînd nu a fost anesteziată, în cazul unei pleurotomii minime, putînd ajunge la sincopă cardio-respiratorie.

— Lezarea pachetului vascular intercostal produce hemoragii ce nu pot fi oprite decît prin descoperirea și ligatura vasului lezat.

— Lezarea parenchimului pulmonar se poate produce în timpul introducerii tubului cu o pensă. În funcție de gravitatea leziunii, poate să apară tuse de intensitate variabilă, cu spute hemoptoice și chiar pneumotorax.

— Turtirea tubului în spațiul intercostal, în caz de retracții ale toracelui, făcînd drenajul ineficient: în acest caz, se recomandă pleurotomia cu rezecție parțială de coastă (pe o lungime de 2—3 cm).

— Ieșirea tubului în cazul în care nu s-a fixat la perete sau a fost smuls prin mișcări intempestive ale bolnavului.

— Retenția de secreții, fie prin plasarea defectuoasă a tubului în torace, fie prin obstrucția orificiilor laterale. În acest caz, se impune desobstruarea tubului cu seringa Guyon sau suprimarea drenului și plasarea tubului în alt spațiu intercostal (de obicei supraiacent).

Complicații

— Infecția exogenă a pleurei drenate se produce în cazul prelungirii nejustificate a drenajului, cu germeni de infecție secundară (pio-

cianic, stafilococ auriu, b. colli) care necesită, de obicei, intervenții suplimentare.

— Tulburări de ritm cardiac ce apar în cazul în care tubul jenează mecanic mișcările cordului, producînd aritmii (tahicardie sau brahicardie). Ele sînt reversibile după scoaterea tubului și nu se produc dacă se fixează tubul la peretele intern al toracelui.

— Embolia cerebrală este o complicație rară, gravă și mortală, care apare în cadrul altor complicații ale drenajului.

3. Drenajul cavității abdominale

Drenajul cavității abdominale se face după unele intervenții chirurgicale, în scop profilactic sau terapeutic. Datorită legilor dinamicii cavității peritoneale, pe de o parte, și proprietăților secretorii absorbante și plastice ale peritoneului, pe de alta, drenajul cavității abdominale nu se supune legilor mecanice ale gravitației și ale capilarității. Pentru aceasta, încă de acum 100 de ani, Von Ott și Delbet (1887), apoi Halsted (1898), Yates (1905) și alții (cit. de 1, 5, 8, 10, 11, 16) au arătat că drenajul peritoneului, mai ales în inflamațiile acute generalizate ale acestuia, este, practic, o imposibilitate, deoarece, în decurs de cîteva ore, drenul este încapsulat și izolat de restul cavității. Pe parcurs, „drenajul — spălătură" al peritoneului a început să dea rezultate (5, 6, 7, 12), deși, în ultima perioadă, mulți autori au renunțat și la acest tip de drenaj.

Experiența clinică a demonstrat însă că, drenajul capătă indicații profilactice sau terapeutice în funcție de anumite intervenții (10, 17, 21).

Indicații profilactice

— decolări întinse în intervenții pe organe retroperitoneale sau neacoperite de peritoneu (pancreas posterior, rect, vezică, nefrectomii pe cale anterioară, colecistectomii);

— suturi precare ale organelor cavitare care ar permite dezuniri și scurgeri de lichide în peritoneu;

— prevenirea peritonitei generalizate în operații pe organe cu colecții septice (piocolecist, piosalpinx etc.).

Indicații terapeutice

— colecții supurate în peritoneu sau în organele parenchimatoase;

— perforarea unor organe cavitare (stomac, duoden, intestin, colecist, apendice, salpinge) și revărsarea conținutului lor în peritoneu;

— intervenții pe organe cu inflamații acute sau cu conținut purulent (apendicită acută flegmonoasă sau gangrenoasă, piosalpinx etc.);

— intervenții pe organe parenchimatoase (pancreas, ficat) ale căror secreții s-ar putea aduna în peritoneu și suprainfecta.

Materiale necesare

Acestea sînt în funcție de tipul de drenaj folosit:

— tuburi de dren cu diametrul între 0,6—1 cm, din material plastic (cauciucul se folosește numai în absența tuburilor din plastic);

— tuburi speciale duble, unul din ele cu orificii laterale mai multe, pentru drenajul aspirativ;

— tuburi intermediare pentru legătura cu vasele colectoare, în drenajul cu spălătură a peritoneului;

— tuburi în „T“ (Kehr) pentru drenajul căilor biliare extrahepatice;
— borcane colectoare sterile;
— sistem de aspirație de la rețeaua centrală, sau un aspirator portabil;
— soluții pentru spălarea peritoneului; se folosește soluție fiziologică în care se pot dizolva antibiotice de tipul penicilinei (1 milion u.i./litru) sau a Kanamicinei (25 mg/l).

Tehnică

— *Plasarea drenului* se face în funcție de natura intervenției și topografia organului operat (fig. 6.13).

Astfel, drenul se *plasează:*

— subhepatic, în intervențiile pe stomac, duoden, vezicula biliară, căile biliare extrahepatice, fața inferioară a ficatului;

— în loja splenică, după splenectomii sau intervenții pe coada și corpul pancreasului;

— în fundul de sac Douglas, în intervențiile din etajul abdominal inferior, colectomii, sfera genitală;

— în „drenajul-spălătură“ al peritoneului, se plasează câte un dren în hipocondruri (drept și stîng), prin care se perfuzează soluția pentru spălare și alte două drenuri colectoare: unul în fundul de sac Douglas scos prin fosa iliacă dreaptă și altul paracolic stîng, scos prin fosa iliacă

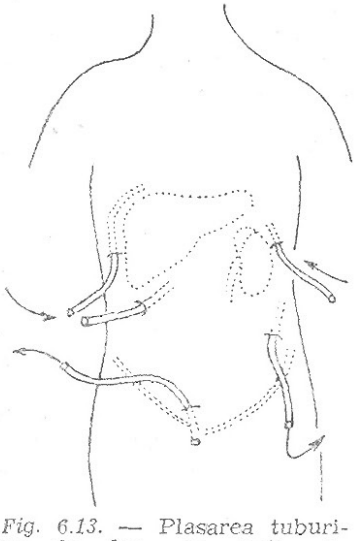

Fig. 6.13. — Plasarea tuburilor de dren în peritoneu: *a.* subhepatic; *b.* în loja splenică; *c.* în fundul de sac Douglas; *d.* în hipocondrul drept; *e.* paracolic stîng.

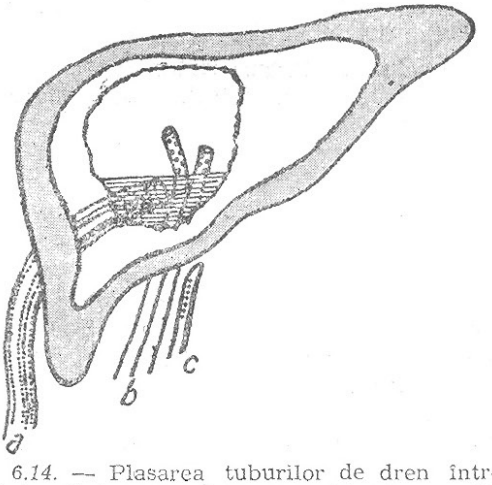

Fig. 6.14. — Plasarea tuburilor de dren într-o cavitate dintr-un organ parenchimatos: *a.* tub gros pentru drenarea secreților; *b.* tuburi subțiri pentru spălarea cavității; *c.* tub subhepatic pentru drenajul peritoneal.

stîngă; conform declivității, drenurile din fundul de sac Douglas se pot scoate prin șanțul parieto-colic sau în regiunea lombară;

— în cavitatea al cărei conținut purulent s-a evacuat, în funcție de poziția și de profunzimea cavității în organul parenchimatos, respectînd principiul *declivității* și în funcție de vîscozitatea secreților (fig. 6.14). La

ficat drenajul poate fi trecut prin ligamentul rotund (după tehnica prof. dr. D. Burlui) (vezi fig. 6.15);

— transperineal, în amputațiile de rect;

— transvaginal, pînă în fundul de sac Douglas, în colpotomii făcute pentru drenajul pelvisului (vezi „Colpotomia").

— *Traiectul drenului* trebuie să respecte principiile enunțate mai sus. În plus, el nu trebuie să treacă prin alte zone pe care le-ar putea contamina (transpleuro-diafragmatic).

— *Drenajul simplu* acționează pe principiile enunțate mai sus, în care rolul principal îl joacă dinamica cavității abdominale. Drenul este fixat la piele și acoperit cu un pansament steril care se schimbă de fiecare dată cînd se îmbină cu secreții, pentru a nu irita tegumentele.

— *Drenajul-spălătură* datează de la începutul acestui secol și este indicat în peritonitele acute generalizate, în pancreatitele acute hemoragice. Astăzi se folosește spălătura intra- și postoperatorie a peritoneului care, pe lîngă efectul mecanic de înlăturare a resturilor și secrețiilor patologice, are și un efect bacteriostatic prin antibioticul care se introduce în soluție.

Perfuzia cu soluție fiziologică și antibiotice, în cazul peritonitelor acute generalizate se introduce în ritm de 60—70 picături/min. prin cele 2 tuburi plasate în hipocondrul drept și stîng; după ce spală o parte din suprafața peritoneului, soluția este absorbită de celelalte două tuburi, plasate în spațiul parieto-colic stîng și fundul de sac Douglas și drenată la exterior. Tuburile inferioare sînt prevăzute cu mai multe orificii laterale, pentru a nu fi obstruate fie cu fibrină, fie prin alipirea anselor.

În cazul pancreatitelor acute hemoragice, se plasează două tuburi de dren subțiri între foițele mezocolonului transvers, scoțîndu-le prin cele două hipocondruri (tubul stîng se poate plasa la baza mezenterului). Prin ele se perfuzează soluția salină cu antibiotice (ca mai sus) corticoizi și novocaină, sol. 1%, la temperatura de 10—15°C, în ritm mai rapid la început (60 pic./min.) și apoi mai lent (10—15 pic./min.) timp de 5—8 zile. Alte două tuburi (plasate în flancul stîng și fundul de sac Douglas) colectează lichidele prin aspirație lentă.

Drenajul colecțiilor din organele parenchimatoase se poate face simplu sau folosind aspirația. Tuburile de dren se plasează în cavitate fie decliv, transparenchimatos (vezi fig. 6.14), fie, în cazul ficatului, prin permeabilizarea ligamentului rotund, după metoda prof. dr. D. Burlui (3) (fig. 6.15), după care se racordează la un sistem de aspirație la presiune mică. Aceasta este valabilă numai pentru cavitățile ai căror pereți sînt supli. În anumite situații, în cavitate se pot perfuza și soluții cu antibiotice.

Suprimarea drenajului

De obicei, tubul de dren peritoneal, după 24 de ore începe să devină ineficient, dacă permeabilitatea lui nu este asigurată prin aspirație continuă.

Suprimarea drenajului peritoneal se face respectînd principiile diminuării secreției și a modificării aspectului ei patologic. Aceasta se realizează de obicei în 3—5 zile. De asemenea, menținerea unui dren se face atîta vreme pînă trece perioada critică referitoare la desfacerea

unei suturi a tubului digestiv sau a unui alt organ cavitar (în medie 4—6 zile).

Incidente și accidente

— Retenția de secreții prin poziționare greșită, prin colmatarea drenului sau prin izolarea lui de restul cavității, datorită alipirii anselor; se mobilizează tubul și se scurtează.

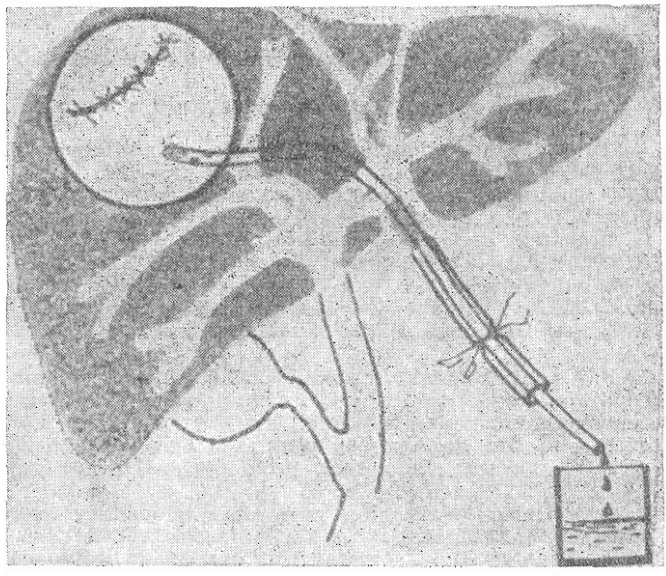

Fig. 6.15. — Drenajul unui chist hidatic hepatic făcut transligamentar (*metoda* Burlui).

— Ieșirea drenului din cavitate sau intrarea lui în cavitate, datorită greșelilor semnalate mai sus.

— Compresiuni pe organele sau vasele vecine printr-un traiect inadecvat al drenului. Pot fi comprimate vasele iliace, coledocul, anse intestinale etc. Fenomenele se remit după scoaterea drenului, dacă între timp nu apar alte complicații.

Complicații

Ulcerații ale organelor cavitare din jur, prin apăsare continuă asupra lor și apariția de fistule. S-au citat cazuri de ulcerații duodenale, intestinale și vezicale prin tuburi de dren rigide care au exercitat presiuni îndelungate, cu producerea de zone ischemice și necroze (13).

— Hernii pe traiectul tubului de dren. De fapt, este vorba de eviscerații de anse care se strangulează pe traiectele largi ale unor tuburi de dren, producînd ocluzii ce necesită intervenții de urgență.

— Ulcerații ale vaselor pe care le comprimă, urmate de hemoragii interne care impun intervenție de urgență.

— Abcese reziduale, datorită drenajului ineficient, sau prin alipirea anselor.

Drenajul, indiferent de tipul folosit, de cavitatea căreia i se adresează sau de mijloacele întrebuințate, trebuie bine instalat și urmărit continuu pentru a-și realiza scopurile pentru care a fost instituit.

BIBLIOGRAFIE

1. BERGER P., CLOWES G., GALL F. — State of the Art of Surgery, 1979/1980, Springer Verlag, Berlin—Heidelberg—New York, p. 70—72.
2. BURGHELE TH. — Drenajul sub depresiune. *Chirurgia (Buc.)*, 1960, nr. 6, 917—920.
3. BURLUI D., ROȘCA M. — Chirurgia chistului hidatic hepatic, Ed. Medicală, București, 1977, p. 70—76.
4. CARPINIȘAN C., STAN A. — Patologia chirurgicală a toracelui, Ed. Medicală, București, 1971, p. 41—44.
5. CERISE E. — Drains in abdominal surgery; their use and abuse. Practice of Surgery, vol. II, Ed. C. V. Mosby, St. Louis, 1975, p. 215—236.
6. CURIE D. J. — Continous peritoneal lavage. *Surg. Gyn. Obst.* 1972, 135, 951—955.
7. CONSTANTINESCU P., CALLIANI S., DUMITRIU C. — Drenajul cavității peritoneale în urgențele abdominale. *Chirurgia (Buc.)*, 1957, 5, 741—743.
8. DAVIS CHRISTOPHER — Textbook of Surgery, ed. a XI-a, Ed. W. B. Saunders Company, Philadelphia, 1977, p. 334—339.
9. DÉTRIE PH. — Petite chirurgie, Ed. Masson et Cie, Paris, 1976, p. 37—43.
10. DUTHIE H. L. — Drainage of the abdomen. *N. Engl. J. Med.*, 1972, 287, 1 081—1 084.
11. FĂGĂRĂȘANU I., ALOMAN D., GRIGORESCU A. — Problema drenajului în chirurgia etajului abdominal superior. Comunicare, Congresul al XI-lea Național de chirurgie, București, 28—31 V., 1964.
12. FĂGĂRĂȘANU I. — Du drainage ou plutôt de non-drainage après les opérations de l'étage supérieur abdominal. Probleme de chirurgie și anatomie clinică, Ed. Acad. R. S. România, 1980, p. 217—218.
13. HUBARD J. G. și colab. — Bladder perforation secondary to surgical drains. *J. Urol.*, 1979, 121, 4, 5 211, 5222.
14. ILIESCU T. O., BRAND L. — Drenajul și procedeele adjuvante în chirurgia toracelui, I.M.F. București, 1968.
15. JUVARA I., PRIȘCU AL., TEJU G., VASILESCU D. — Chistul hidatic pulmonar, Ed. Medicală, București, 1958.
16. LOUIS J. C. și colab. — Study of various drainage systems. *Acta Urol. belg.*, 1979, 47, 1, 52—61.
17. NORA P. F., VANESCO R. M., BRANDSFELD J. J. — Prophylactic abdominal drains. *Arch. Surg.*, 1972, 105, 1, 173—175.
18. PETRESCU C. — Drenajul pleural, în: Îndreptar de urgențe traumatologice, Ed. Medicală, București, 1975, p. 412—414.
19. ROUX G., MARCHAL G. — Petite chirurgie, Ed. Masson et Cie, Paris, 1950, p. 135—142.
20. SIMICI P. — Patologie chirurgicală și mică chirurgie pentru cadre medii, Ed. Medicală, București, 1974.
21. TURAI I., CONSTANTINESCU O., CONSTANTINESCU S. M., TARBU I., MIHAILESCU M., MURGU L. — Problema drenajului în peritonite, *Chirurgia (Buc.)*, 1963, 3, 321—324.
22. TURAI I. — Mica chirurgie fiziopatologică, Ed. Medicală, București, 1960, 40—47.
23. GREWE H. E., KREMER K. — Atlas of surgical operations, 1980. Georg Thieme Verlag, Stuttgart, New-York — Drenage, p. 13.

VII. SUTURA CHIRURGICALĂ

Sutura chirurgicală (cusătura chirurgicală) este reprezentată de totalitatea manevrelor de refacere anatomică a continuității planurilor unei plăgi și de menținerea lor în contact, cu ajutorul unor materiale resorbabile sau neresorbabile, în scopul cicatrizării țesuturilor. Acțiunea materialului folosit este temporară, menținînd tensiunea o durată variabilă de timp, în funcție de viteza de cicatrizare a țesuturilor, după care materialele se resorb sau sînt înlăturate.

Cunoscută din cele mai vechi timpuri și apărută ca o necesitate de reparație a unor pierderi tisulare diferite, pe anumite întinderi, sutura chirurgicală s-a perfecționat treptat, în pas cu instrumentarul și cu materialele de sutură.

PRINCIPIILE SUTURĂRII ȚESUTURILOR

Pentru ca țesuturile secționate să formeze o cicatrice solidă, rapidă și funcțională, la suturarea lor se cere respectarea următoarelor principii:

— asepsie și antisepsie perfectă a pielii, a instrumentelor și a materialelor de sutură, pentru evitarea infectării țesuturilor;

— hemostaza riguroasă, prin ligatura fiecărui vas în parte, care să nu permită formarea de colecții sanguine sau seroase între marginile plăgii și care să pună sutura în tensiune. Hemostaza efectuată cu firul de cusătură, prezintă riscul unui pas de ac incorect, sau riscul ca vasul să rămînă între două puncte de sutură, ceea ce va permite reluarea sîngerării în orice moment, cu formarea unui hematom care va compromite sutura fie prin tensiunea pe care o exercită, fie prin suprainfectarea și formarea unui abces. Acest tip de hemostază are indicații în situații reduse și bine precizate (vezi capitolul „Hemostaza chirurgicală");

— marginile plăgii să fie regulate și bine vascularizate; în cazul plăgilor contuze se va proceda mai întîi, la regularizarea marginilor acestora cu îndepărtarea zonelor sfacelate, insuficient irigate și anfractuoase. Prinderea în sutură a unei astfel de zone va avea drept urmare necroza ei și compromiterea suturii respective;

— respectarea vascularizației zonei sau a segmentului pe care se face sutura; acest imperativ este cu atît mai important cu cît sutura se face pe viscere cavitare, la care devascularizarea marginilor duce la apariția de necroze și desuniri ale suturilor. De aceea, un dubiu cît de mic asupra vascularizației unei astfel de zone va trebui să conducă, de îndată, la recupa zonei respective pînă în țesut bine vascularizat. Pentru același motiv, firele de sutură se vor trece pe cît posibil, paralel cu vasele zonei de suturat;

— reconstituirea planurilor se face din profunzime spre suprafață, cosînd împreună marginile fiecărui strat anatomic, în parte; cu alte cuvinte, sutura trebuie să pună în contact țesuturi cu structură asemănătoare; numai în acest fel se poate obține o cicatrice de calitate; punerea în contact a unor țesuturi cu structuri diferite, duce la formarea unei cicatrici de calitate slabă, nefuncțională și inestetică;

— în situațiile în care rezistența țesuturilor este diminuată sau sutura este supusă unor tracțiuni sau tensiuni, se recomandă ca ea să fie făcută în două planuri; așa se procedează la sutura unor viscere cavitare, mai ales a celor cu conținut aseptic;

— sutura trebuie să asigure o etanșeitate perfectă; acest principiu este ușor de respectat, dacă suprafețele de suturat sînt congruente, dacă se realizează o bună afrontare a lor și dacă punctele de sutură sînt trecute corect;

— în cazul suturărilor unor organe cavitare (tub digestiv, vase, conducte musculare etc.), cusătura trebuie să asigure păstrarea unui lumen nemodificat sau cu diminuări minime de calibru, fie folosind fire izolate (firul continuu îngustează lumenul), fie folosind anumite artificii de tehnică specifice fiecărui organ;

— strîngerea firelor trebuie făcută progresiv, pentru a nu se rupe și nu prea tare, pentru a menține vascularizația țesuturilor prin care trec și a nu le tăia; practica dă obișnuința strîngerii firelor. În cazul suturilor cu fir continuu, după trecerea prin țesuturi, firul se ține în tensiune pentru a nu se slăbi sutura;

— între mișcările chirurgului și cele ale ajutorului, trebuie să fie o perfectă concordanță pentru a realiza o sutură elegantă și desăvîrșită.

CLASIFICAREA SUTURILOR

Suturile se clasifică în funcție de mai mulți parametri:

a) **După momentul efectuării ei,** în funcție de timpul scurs de la producerea plăgii, sutura este:

— *primară,* cînd se efectuează pe plagă curată, la scurt interval (pînă la 6 ore) de la producerea ei;

— *primară întîrziată;* se aplică la plăgile cu potențial supurativ; firele trecute prin marginile plăgii nu sînt înnodate decît după 2—3 zile, dacă nu apare infecția; odată cu descoperirea antibioticelor, utilizarea acestui tip de sutură a scăzut foarte mult: se poate aplica la plăgi delabrante, contaminate cu germeni telurici;

— *secundară,* se aplică în cazul plăgilor infectate, după aseptizarea lor.

b) **În funcție de lungimea firului folosit** pentru executarea suturii, se deosebesc:

— *suturi discontinue*, făcute cu puncte separate; firul de cusătură se înnoadă și se secționează după fiecare trecere prin țesuturi; se mai poate face cu ajutorul agrafelor;

— *suturi continue*, făcute pe toată lungimea plăgii, cu un singur fir lung, fără a fi secționat decît la terminarea suturii; acest tip de sutură poartă numele de „surjet" și se întrebuințează de obicei la țesuturi profunde (peritoneu, tub digestiv); are dezavantajul că îngustează lumenul organelor cavitare sau a conductelor musculare.

c) **După numărul straturilor** pe care le suturează la același țesut, suturile se împart în:

— *suturi într-un strat (monoplan)*, la care marginile țesutului se unesc printr-un singur strat de fire;

— *suturi în mai multe planuri (de obicei duble)* la care țesuturile se refac prin două sau mai multe straturi de fire suprapuse.

d) **În raport de natura materialului folosit** suturile pot fi:

— *resorbabile*, care s-au făcut cu materiale ce se resorb de către țesuturi, (catgut, polimeri sintetici, materiale adezive), în timp de cîteva săptămîni sau luni;

— *neresorbabile*, făcute cu materiale care rămîn ca atare (nylon, mătase, in, bumbac, fire metalice, alte materiale sintetice) și care prin trecerea și prezența lor în țesuturi, produc o ușoară reacție din partea acestora, pentru un timp de 5—7 zile.

MATERIALE NECESARE

Pentru efectuarea unei suturi sînt necesare instrumente chirurgicale, fire pentru sutură, agrafe metalice de tip Michel și materiale adezive.

Instrumentarul necesar executării unei suturi chirurgicale se compune din:

— *ace* curbe (Hagedorn) sau drepte, cu urechi duble sau atraumatice, de diverse curburi, forme și grosimi, în funcție de țesutul care trebuie refăcut; pentru sutura țesuturilor fine (vase, nervi, organe cavitare, seroase etc.) se folosesc ace cu vîrful rotund și bine ascuțit, fine și cu curbura corespunzătoare profunzimii la care se lucrează și a regiunii respective; la sutura mușchilor, a aponevrozelor, a țesutului subcutanat sau a tegumentelor, folosim ace cu vîrful triunghiular și bine ascuțite, pentru a pătrunde ușor prin aceste structuri fără a le rupe. În suprafață se lucrează foarte bine cu ace mai puțin curbe.

Astăzi, se tinde din ce în ce mai mult, să se înlocuiască acele de tip Hagedorn cu ace atraumatice, deoarece, trecerea prin țesuturi a acelor Hagedorn care sînt mai grosolane și de calibre inegale, împreună cu firul încărcat în urechile sale, își dublează grosimea (fig. 7.1) produce rupturi ale țesutului (fig. 7.2), în timp ce acul atraumatic este mai fin, de grosime egală cu firul montat în continuitate în capătul său și produce leziuni limitate, diminuînd mult riscul producerii unei hemoragii sau a infecției;

— *ace mecanice* de tip Reverdin, Bergeret sau cu pedală, cu întrebuințări mai limitate, datorită traumatizării țesuturilor prin care trec de două ori;

— *aparate de sutură mecanică;*

— *port ace,* pense anatomice și chirurgicale, pensă pentru agrafe.

Descrierea acestora, modul lor de folosire, avantajele și dezavantajele au fost expuse la capitolul „Instrumentarul chirurgical".

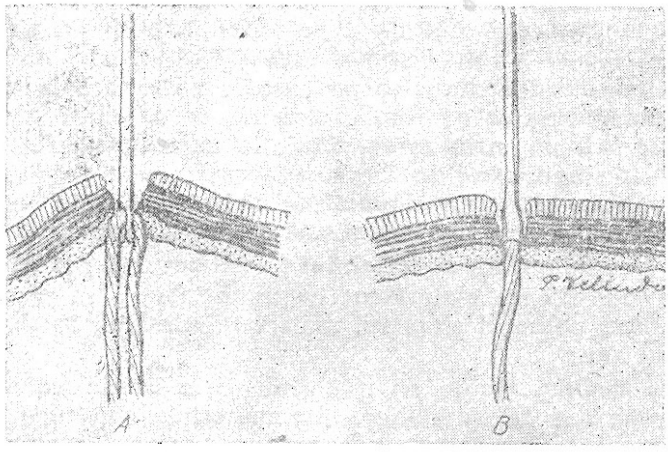

Fig. 7.1. — Ac Hagedorn (A) și atraumatic (B) încărcate cu fire, la trecerea lor prin țesuturi (după P. Simici).



Fig. 7.2. — Leziuni microscopice produse prin trecerea acelor Hagedorn (A) și atraumatice (B) prin țesuturi (după P. Simici).

Firele pentru sutură sînt identice cu cele care se folosesc pentru efectuarea ligaturilor vasculare. Unele din ele sînt confecționate din materiale care, după un interval de timp variabil sînt resorbite de țesuturi (fire resorbabile), iar altele din materiale care nu se resorb (fire neresorbabile, „pierdute"). Datorită calităților deosebite ale substanțelor din care sînt fabricate, firele neresorbabile ocupă primul loc în ierarhia materialelor de sutură.

Grosimea lor este în funcție de țesutul care se suturează: subțiri pentru seroase, mucoase și vase; mijlocii pentru tendoane și mușchi și groase pentru aponevroză și oase.

Alegerea firului pentru cusătură se face, pe de o parte în raport cu calităţile lui (rezistenţă, timp de resorbţie) de a asigura afrontarea şi contenţia suprafeţelor suturate pînă la constituirea cicatrizării definitive, iar pe de alta, în raport de tracţiunea la care sînt supuse ţesuturile şi de calităţile biologice ale acestora de a se cicatriza într-un anumit interval de timp. Cercetări experimentale (7) au demonstrat că intestinul se consolidează cam 50—75% în primele 7 zile, 70—90% în 14 zile şi 100% în a 21-a zi, în timp ce aponevrozele îşi recuperează soliditatea în aproximativ 40% în primele 2 luni, 60—80% în 4 luni şi 80—100% în 6 luni. Iată de ce, pentru sutura aponevrozelor trebuie folosite numai fire neresorbabile.

a) *Firele resorbabile* folosite pentru cusătura diverselor ţesuturi confecţionate fie din material biologic (catgut, aponevroze, piele, tendoane), fie din material sintetic (acid poliglicolic).

Catgutul este materialul resorbabil încă cel mai folosit pentru ligaturi şi cusături chirurgicale. Foarte multă vreme s-a susţinut originea engleză a denumirii (cat = pisică; gut = intestin), dar niciodată el nu s-a fabricat din intestine de pisică. Astăzi, se consideră (4) că este un cuvînt de origine arabă (Kitgut = coardă de vioară). În adevăr, după preparare, catgutul seamănă cu o coardă de vioară.

Se prepară din submucoasa intestinului de oaie (strat foarte bogat în ţesut conjunctiv şi ca atare rezistent) şi în mai mică măsură din a celui de porc. Lotul de animale destinat preparării acestui produs se creşte în condiţii speciale, cît mai ferit de infestare cu paraziţi sau cu sporii unor germeni anaerobi. După răzuirea mucoasei şi musculoasei, submucoasa se taie în laniere subţiri care se răsucesc, pentru a le creşte rezistenţa. În funcţie de numărul de laniere dintr-un fir, se procedează la numerotarea grosimii catgutului, începînd de la 0000 (cel mai subţire) pînă la 4 (cel mai gros). Tot pentru a-i creşte rezistenţa şi timpul de resorbţie, catgutul se tratează cu diverse substanţe (săruri ale acidului cromic, săruri de iod) devenind *catgut cromat* sau *iodat*. Acesta din urmă nu se mai foloseşte, deoarece, pe baza unor cercetări experimentale pe animale s-a dovedit a fi generator de tumori maligne. Catgutul cromat este mai puţin suplu, devenind sîrmos, mai greu de înnodat şi traumatizant pentru ţesuturi.

Sterilizarea catgutului este un timp foarte important, deoarece materia primă poate conţine spori ai bacilului tetanic, foarte rezistenţi la sterilizarea prin căldură, putînd produce „tetanosul chirurgical". De aceea sterilizarea catgutului se face prin tindalizare.

Se livrează bobinat pe tuburi de sticlă sau de material plastic, în lungime de 0,50—1 m, înfiolate într-un lichid conservant şi antiseptic, care-i menţine supleţea.

Resorbţia catgutului, de către ţesuturi, depinde de grosimea firului, de modul de tratare şi de vascularizaţia ţesutului respectiv. Ea începe prin hidratarea firului care se manifestă prin umflarea lui, producînd astfel o slăbire a nodului (de aceea se recomandă să se facă 3—4 noduri). Urmează apoi reacţia tisulară care, sub acţiunea macrofagelor, dezagregă şi digeră catgutul (proteină animală), puţin cîte puţin, absorbind resturile. În medie, catgutul simplu se resoarbe în 14—21 de zile, iar cel cromat în 2—3 luni (13,15).

Dezavantajele folosirii catgutului:

— imbibiția catgutului cu lichide, produce umflarea lui, ceea ce duce la slăbirea nodurilor și a suturilor, împiedicînd sau prelungind cicatrizarea;

— sterilizarea lui solicită multiple operațiuni, iar uneori poate fi imperfectă, generînd infecții cu germeni anaerobi;

— ca orice proteină străină, are acțiune alergizantă de diverse grade, mergînd de la edemul plăgii sau mici seroame, pînă la reacții cutanate, ca urmare a sensibilizării organismului.

Datorită calităților tot mai evidente ale materialelor biologice vegetale și a celor sintetice, aria de utilizare a catgutului se restrînge treptat. Se folosește în realizarea hemostazei subcutanate și submucoase, pentru sutura mușchilor și a țesutului subcutanat, în chirurgia plastică, oftalmologică și urologică, în plăgile supurate, și mai rar, în chirurgia generală.

Aponevroza sau pielea umană se întrebuințează foarte rar pentru sutură, sub formă de fîșii subțiri, care se prelevează chiar în cursul intervenției.

Tendoanele de cangur și de ren se foloseau în trecut, destul de rar, (datorită dificultăților de procurare) și fără a avea avantaje deosebite în afara unei resorbții lente.

Firele resorbabile din material sintetic sînt de folosință recentă (1970) și au la bază acidul poliglicolic (5) cunoscut și sub denumirea comercială de Ercedex, Dexon sau Vicryl. Sînt fine, maleabile, în mediul umed se umflă și au o rezistență mai mare de 1,5—2 ori decît catgutul cromat de același calibru. Resorbția lor este regulată și se face total într-un interval de 40—50 de zile fără a provoca inflamație sau granulom de corp străin, ceea ce îi conferă calități de a fi considerat ca cel mai bun material pentru sutură.

Indicațiile folosirii firelor resorbabile:

— suturi profunde;

— suturi ale mucoaselor, mușchilor, grăsimii și parenchimelor care nu sînt supuse unor tracțiuni deosebite;

— suturi în zone cu potențial infecțios, deoarece firele neresorbabile întrețin infecția.

b) *Firele neresorbabile* utilizate pentru cusături chirurgicale sînt, la rîndul lor, confecționate fie din material biologic (in, bumbac, mătase) fie din material sintetic (nylon, dacron, mergilen, teral, prolen etc.), fie din metale.

Firul de in se obține din planta cu același nume și are aspect de cablu datorită răsucirii ușoare. Pentru a fi folosit în chirurgie, firul se calibrează cu rigurozitate, se apretează și se impregnează pentru a înlătura neregularitățile, scamele și efectul de capilaritate după care se sterilizează la autoclav la 1,5 atm. (126°C) timp de 40—60 min., (ca și celelalte fire neresorbabile). Este suplu, rezistent, bine tolerat de țesuturi și nu derapează. În țesuturi, produce o congestie care persistă 20—30 de zile în funcție de tipul de cusătură folosit, după care se poate elimina lent, mai ales dacă este folosit la suturi digestive, unde rămîn adevărate cratere ce pot ajunge la fistulizare (7). De aceea, suturile sînt înconjurate de aderențe.

Firul de bumbac se procură mai ușor, este asemănător celui de in dar mai puțin tolerat de țesuturi. Prezintă unele inconveniente legate de capilaritate (ceea ce favorizează fistulizarea în cazul firelor perforante) și de faptul că este iritant pentru țesuturi, pentru care sutura cu fire de bumbac este înconjurată și ea de aderențe. Nodul este rezistent, dar prin strîngere poate tăia țesuturile.

Firul de mătase naturală este folosit în chirurgie de foarte multă vreme (în China se folosește de peste 2500 de ani). Se prepară din produsul viermilor de mătase (Bombix mori) prin răsucire sau țesut (în „tresă", în „șiret") numerotate de la 0000—6. Are calități deosebite datorită rezistenței crescute, absenței efectului de capilaritate și unei foarte bune toleranțe tisulare (produce o reacție tisulară scăzută care retrocedează în jur de 20 de zile) (12).

Setolina sau „crinul de Florența" se prepară din glande sericigene ale viermilor de mătase, prin tratare cu diverse substanțe. Este mai puțin bine calibrat, foarte bine tolerat și nu alunecă aproape deloc. Se conservă în fiole cu alcool glicerinat pentru a-i menține suplețea și se întrebuințează pentru sutura pielii și a aponevrozelor, precum și pentru drenajul filiform. Se procură cu multă greutate.

Firele neresorbabile din material sintetic sînt uniforme, rezistente și bine tolerate de către țesuturi (11), calități ce le fac să fie foarte mult utilizate ca material de sutură în chirurgie. Dezavantajul constă în faptul că au o elasticitate mare, ceea ce duce la riscul alunecării și desfacerii nodurilor (se evită prin folosirea constantă a 3—4 noduri).

Nylonul este un fir sintetic țesut (în „șiret") care se folosește frecvent, datorită supleței, rezistenței, toleranței foarte bune, sterilizării eficiente și ușurinței de procurare. Prepararea lui cere multiple operațiuni după care dispare, în special, efectul de capilaritate. Numerotarea se face de la 5 (cel mai gros), pînă la 10 (cel mai subțire) și se livrează sub formă de jurubițe.

Crinul de nylon este preparat din același material ca și nylonul, dar în loc să fie țesut sau răsucit, este neted (monofil) și tras în secțiuni foarte fine (de la 6 zero pînă la 2). Este rezistent și foarte bine tolerat.

Dacronul este tot un fir sintetic, poliester (ester tereftalic) asemănător cu nylonul, dar ceva mai rezistent și bine tolerat. Se poate prepara împreună cu nylonul (Mersylene, Terylene) sau poate fi îmbrăcat în teflon (Tevdek, Polydek) ori silicon (Tyeron) (4, 5, 15). Sînt fire rezistente, suple, relativ elastice, ușor de înnodat, fără să lezeze țesuturile din jur. Împreună cu derivații de polipropilen, se pot prepara sub formă de monofil și calibra pînă la grosimi foarte mici (șase zero), fiind întrebuințate pentru suturi foarte fine de vase, nervi etc.

Firele metalice se prepară din oțel inoxidabil, bronz sau argint, prin trefilare, ca orice sîrmă, de grosimi corespunzătoare scopului urmărit (*i*). Datorită soliditătii pe care o oferă și menținerii în contact a țesuturilor, se folosesc pentru apropierea pereților abdominali în caz de eventrații voluminoase, sau eviscerații, precum și la sutura oaselor fracturate.

— Firele de oțel sînt fabricate ca orice sîrmă, prin trefilare, de grosimi diferite (0,15—0,70 mm). Sterilizarea se face foarte bine la 180°C

timp de o oră, la pupinel și se pot steriliza de mai multe ori. Se folosesc fie ca monofil, fie sub formă de cablu (aceleași diametre ca și cele monofil). Acestea din urmă au avantajul că sînt suple și se pot înnoda fără să se rupă.

— Firele de bronz se folosesc de mult cu indicații asemănătoare ca și cele din oțel. O indicație suplimentară o au în repararea dehiscențelor palatului dur. Au secțiuni între 1/10—8/10 mm și același mod de sterilizare ca și firele de oțel.

— Firele de argint sînt foarte bine tolerate dar foarte scumpe. Se foloseau mai ales în chirurgia infantilă în special la prematuri.

Avantajele firelor metalice constau în toleranța bună și în soliditatea pe care o prezintă în apropierea și menținerea în contact a țesuturilor.

Dezavantajele se datoresc manipulării lor mai greoaie și faptului că, ținute prea mult timp, pot genera mici traiecte fistuloase care se vindecă greu.

Indicațiile folosirii firelor neresorbabile:

— suturi ale țesuturilor care sînt supuse unor tracțiuni puternice (aponevroze, tendoane, oase, piele);

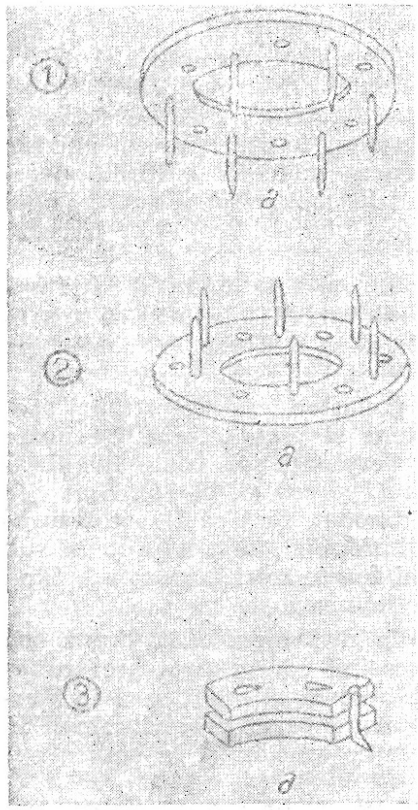

Fig. 7.3. — Inele Nakayama.

— sutura sero-musculo-seroasă a unor organe cavitare precum și pentru sutura totală (mai rar);

— în chirurgia vasculară (cele monofil);

— sutura țesuturilor cu capacitate mică de resorbție.

Dezavantajele folosirii firelor neresorbabile:

— nu se folosesc în plăgi supurate sau cu potențial infecțios deoarece întrețin supurația;

— în urma reacției țesuturilor față de corpul străin, pot apărea granuloame care nu se vindecă decît prin scoaterea firelor.

Agrafele metalice tip Michel se folosesc pentru contenția marginilor cutanate ale pielii și au fost descrise la capitolul „Instrumentarul chirurgical".

Inelele Nakayama sînt din metal inoxidabil, de diverse diametre, corespunzătoare calibrului unor vase sanguine și formate din două bucăți care se fixează împreună (fig. 7.3). Se folosesc pentru sutura capetelor unor vase secționate și în suturi digestive.

Materialele adezive. În ultimul deceniu s-au cercetat o serie de sub-

stanțe adezive ale căror proprietăți fiziologice conferă posibilitatea de menținere a apropierii țesuturilor secționate și a formării unor cicatrice funcționale. Pentru aceasta, sînt necesare 2 condiții:

— țesuturile să nu fie în tensiune;

— substanța să fie tolerată de către organism.

Cel mai mult s-au folosit compuși cianoacrilați, uneori cu rezultate bune. De obicei, ele se aplică peste sutura unui organ abdominal, pe su-



Fig. 7.4. — Fiole cu catgut.

prafața uscată. Aceste materiale sînt încă în fază de început și nu au intrat în uzanța curentă.

Prezentarea firelor și altor materiale de sutură. Firele pentru ligaturi vasculare sau sutura țesuturilor se prezintă sub mai multe aspecte, în funcție de natura lor, de destinația pe care o au și de casa care le-a produs.

Firele resorbabile se prezintă:

— bobinate pe tuburi de plastic sau de sticlă, închise în fiole de sticlă în care se găsește un lichid antiseptic ce le menține suplețea, avînd lungimi între 0,5—1 m (fig. 7.4);

— încolăcite și introduse în fiole de sticlă, sau în pungi de staniol sterile, închise ermetic, împreună cu lichidul antiseptic;

— montate pe ace atraumatice și închise ermetic în pungi de plastic sau staniol, împreună cu lichidul antiseptic.

Firele neresorbabile a căror sterilizare este mai ușoară, se livrează sub forma de jurubițe din care se prepară bobinele ce urmează a fi sterilizate la autoclav, sau se livrează gata sterilizate la raze gamma sau oxid de etilen. În acest caz, ele se găsesc în pungi duble, din material plastic, ca atare sau montate pe ace atraumatice, înșirate pe un mic cartonaș, avînd notate pe el natura, lungimea și grosimea firului precum și dimensiunile acului la care sînt montate (fig. 7.5) sau în tuburi de sticlă.

Agrafele Michel se prezintă înșirate pe o sîrmă în „U" după care se sterilizează la pupinel.

Firele metalice se prezintă ca orice sîrmă încolăcită sau secționată pe lungimi mici, sterilizată tot la pupinel.

Materialele adezive se livrează sterilizate, în tuburi închise ermetic.

Reacția locală a țesuturilor față de firele de sutură este în funcție de calitățile lor, resorbabile sau neresorbabile.

Față de catgut, reacția normală constă în apariția de histiocite, limfocite, fibroblaste, puține leucocite polimorfonucleare și puține capilare de neoformație care încep să se matureze. Cînd începe absorbția, mononuclearele se atașează de suprafața suturii și invadează toate fisurile



Fig. 7.5. Pungi din plastic și tub de sticlă ce conțin ace atraumatice sterile.

existente. Polimorfonuclearele devin predominante și lor li se alătură mononuclearele. În cîteva săptămîni, zona suturii cu catgut este reprezentată de o masă de mononucleare în a căror citoplasmă se identifică granulații provenite din absorbția catgutului.

Față de materialele neresorbabile, țesuturile reacționează prin apariția de fibroblaste, histiocite și limfocite și mai rar celule gigante și neocapilare. Intensitatea reacției la suprafața suturii poate fi mică, cu un strat subțire de celule și să persiste ani de zile. Uneori, firele sînt separate prin reacții de tip granulomatos, alcătuite din țesut fibros, matur, nespecific (6, 10, 11, 13).

CONDIȚII DE EFECTUARE

Efectuarea unei suturi este un act care incumbă responsabilitatea chirurgului. Pentru ca o sutură chirurgicală să aibă drept rezultat o cicatrice rezistentă și funcțională, se cere ca ea să se efectueze în condițiuni optime. Astfel:

— orice sutură trebuie făcută în unități sanitare care să asigure respectarea cu strictețe a asepsiei și antisepsiei și care să poată furniza materialele necesare;

— chirurgul care suturează trebuie să cunoască bine anatomia regiunii respective, pentru a putea identifica și prepara corect planurile care urmează a fi suturate; acest fapt este cu atît mai necesar în plăgile

accidentale, cu secțiuni mari de părți moi, retractile (mușchi, tendoane), pe zone cu o mobilitate și funcționalitate specială (mîna);

— suprafețele care urmează a fi suturate trebuie să fie libere, neaderente de planurile vecine și de dimensiuni egale; cusătura executată pe țesuturi în tensiune este sortită eșecului prin desfacere în cîteva zile; de asemenea, sutura unei plăgi cu margini inegale, pe lîngă rezultatul inestetic, pericliteză și etanșeitatea ei.

INDICAȚII

Sutura chirurgicală este actul care urmează, logic, oricărei incizii operatorii sau unui traumatism care a produs plăgi; sînt indicate a fi suturate:

— țesuturile secționate în scopul unor intervenții operatorii;

— plăgile accidentale recente, neinfectate, după curățirea lor și regularizarea marginilor;

— mușchi, tendoane și nervi secționați, chirurgical sau accidental, pentru restabilirea funcției acestora;

— vase sanguine, conducte musculare (uretere, uretră, esofag, intestine), organe cavitare (stomac, vezică sau plămîn), secționate sau rezecate parțial, pentru restabilirea continuității și refacerea capacității acestora.

CONTRAINDICAȚII

Contraindicațiile cusăturii chirurgicale sînt relativ reduse și ele se referă mai ales la o serie de complicații majore, în special cele infecțioase, care pot urma acestui act. Nu se sutureză:

— plăgile infectate, decît după completa lor curățire și apariția de țesut sănătos de granulație;

— inciziile făcute pentru evacuarea colecțiilor purulente;

— traiectele fistuloase excizate;

— plăgile vechi (peste 6—8 ore), contuze, delabrante, cu țesuturi devitalizate și cu potențial infecțios.

ANESTEZIA

Anestezia, în cazul suturilor chirurgicale este în funcție de tipul intervenției operatorii. În cazul suturii unor plăgi accidentale, se face anestezie locală sau regională, în raport cu localizarea plăgii, întinderea și gradul leziunilor și durata intervenției operatorii.

TEHNICA

Orice sutură chirurgicală, impune mai întîi, din partea chirurgului, cunoașterea manipulării instrumentelor și a înnodării firelor. Acestea au fost descrise în capitolele respective.

Cusătura chirurgicală se începe de la un capăt și se continuă pe toată lungimea plăgii. În suturile peretelui abdominal se recomandă să se înceapă totdeauna de la ombilic, deoarece, în această zonă, ansele se apropie mai mult de perete și pot fi prinse în sutură.

Pentru ca marginile plăgii să se apropie mai mult și să fie egale ca lungime, se poate trece, de la început, cîte un fir, sau se aplică cîte o pensă în fiecare unghi al plăgii. După înnodarea firelor, ajutorul le ține în tensiune (fig. 7.6).

Tehnica cusăturii chirurgicale propriu-zise cuprinde mai mulți timpi, în funcție de materialul folosit (fire, agrafe, fire metalice, substanțe adezive).

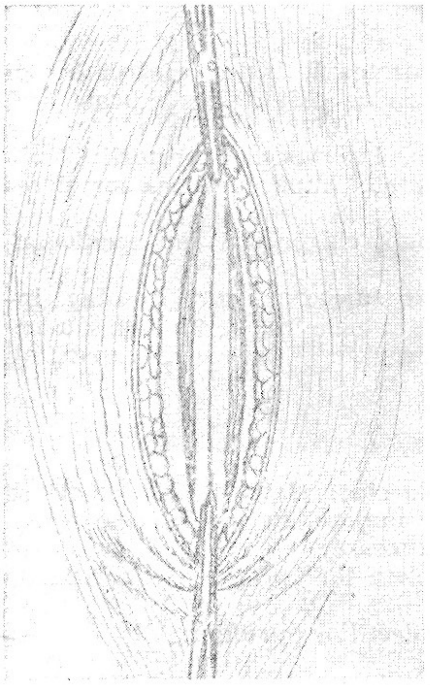

Fig. 7.6. — Tracțiunea divergentă a unghiurilor plăgii pentru apropierea marginilor.

Tehnica suturii cu fire

Sutura cu fire resorbabile și neresorbabile poate fi discontinuă sau continuă.

a) **Sutura discontinuă** este alcătuită din puncte separate, înnodate după fiecare trecere prin țesuturi. Ea cuprinde următorii timpi principali:

1. Trecerea acului și a firului de sutură prin buzele plăgii sau prin marginile țesutului secționat.

Pentru trecerea acului Hagedorn sau atraumatic prin marginile plăgii, acesta se fixează în brațele port acului, spre vîrful său, perpendicular sau oblic, în funcție de locul unde se efectuează sutura și la 2—3 mm sub ureche (în porțiunea plată a acului). Ajutorul prinde bobina sau capătul lung al firului împreună cu port acul, în mîna dreaptă, iar celălalt capăt al firului îl prinde între indexul și policele stîng, îl sprijină pe vîrful port acului (între vîrf și locul unde este fixat acul) și îl fixează în urechea acului prin apăsare perpendiculară pe lamele urechii (vezi figura 1.56).

Capătul scurt al firului nu trebuie să depășească 1—2 cm, pentru a nu se înnoda la trecerea prin țesuturi și a lăsa un tunel cît mai îngust. Astfel pregătit, port acul încărcat se înmînează chirurgului, cu brațele lungi în mîna dreaptă a acestuia. Capătul lung al firului se ține de către ajutor, pentru a nu se agăța de alte instrumente din plagă, sau pentru a nu fi scos de chirurg în timpul trecerii firului prin țesuturi. Cu o pensă chirurgicală pe care o ține în mîna stîngă, chirurgul prinde stratul respectiv (peritoneu, aponevroză, piele, vas, intestin etc.) și îl evidențiază bine, după care acul pătrunde perpendicular prin toată grosimea stratului respectiv fără a lăsa spații libere, în care se pot aduna secreții sero-sanguinolente (fig. 7.7). Se exceptează de la această regulă sutura sero-musculo-seroasă, care nu trebuie să fie transfixiantă în lumenul intestinal, pentru a evita fistulizarea. O dată ieșit prin stratul res-

pectiv, vîrful se fixează cu pensa și se prinde apoi cu portacul, după care se scoate acul, respectînd curbura acestuia, pentru a nu leza țesutul prin care trece. Manevra trebuie să fie blîndă, fără tracțiuni inutile, sau smulgerea acului. Se încearcă apoi marginea opusă a aceluiași strat, în același mod, urmînd mișcarea inversă (din profunzime spre suprafață).

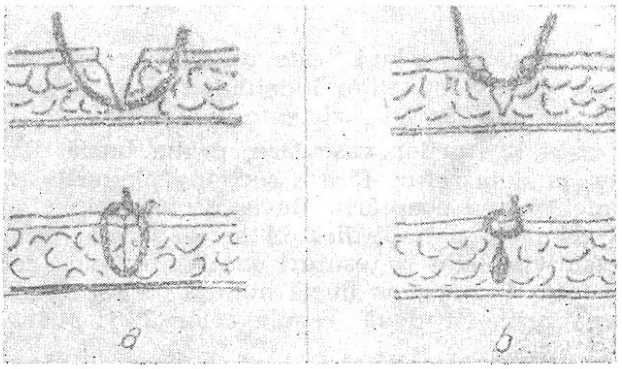

Fig. 7.7. — Modul de transfixie a acului prin grosimea unui țesut: *a.* bine; *b.* rău.

Distanța de la marginea secțiunii pînă la locul de transfixie a acului este variabilă, în funcție de țesut, dar nu trebuie să fie mai mare de 3—5 mm, deoarece se aduce o cantitate prea mare de țesut în nod care, prin strîngere, poate fi lezată.

Trecerea firului în cazul folosirii acelor tip Hagedorn sau a acelor atraumatice, urmează exact drumul parcurs de ac. La acul Hagedorn, după scoaterea lui din țesut, se continuă tracțiunea ușoară a firului pînă iese singur din ac.

Cînd se folosește acul Reverdin sau Bergeret, după trecerea lui prin țesut, cu urechea închisă, se deschide urechea și se încarcă firul, de fiecare dată. Ajutorul prinde capătul liber al firului cu o pensă anatomică, îl ține în tensiune perpendicular pe direcția acului și îl introduce în urechea lui care se găsește de partea stîngă, la 1—1,5 cm de vîrf, fie direct, fie prin ușoară alunecare de la vîrf spre bază, după care operatorul închide urechea acului și îl scoate din țesut, respectînd curbura (vezi fig. 7.13). Firul trebuie introdus bine pînă în fundul urechii, deoarece altfel poate fi pensat în momentul închiderii acului; acest fapt poate duce la agățarea firului, la ruperea țesutului sau la ieșirea firului din ac. Se procedează asemănător și de partea opusă, dacă marginile plăgii nu se pot transfixia dintr-o dată. Menționăm faptul că firul se prinde cît mai aproape de vîrful pensei pentru ca distanța dintre fir și vîrful acesteia să fie cît mai mică, astfel ca să nu lezeze țesuturi sau organe vecine în momentul încărcării acului.

Punctele următoare se trec în același mod, la distanță egală, în funcție de condițiile care trebuie să le realizeze sutura. Astfel, pentru organele cavitare (vase, intestine) ele se trec mai apropiate (3—4 mm), pentru a asigura o bună etanșare a suturii, în timp ce pentru alte țesuturi (aponevroză, piele) se pot trece mai distanțate (10—15 mm). O distanță

prea mică expune la necroză prin compresiune, iar una prea mare, la apariția de fistule.

2. Apropierea marginilor plăgii (afrontarea) se poate face fie cu firul de cusătură, dacă țesuturile nu sînt în tensiune, fie cu o pensă anatomică sau chirurgicală, în așa fel ca să nu se suprapună, respectînd fiecare strat anatomic. Coaptarea marginilor se menține pînă se termină nodul.

3. Înnodarea firului este un timp esențial care are drept scop menținerea, pentru un timp îndelungat a apropierii suprafețelor, în scopul formării unei cicatrici rezistente.

Ca și în cazul ligaturilor vasculare, prima buclă numită de apropiere, se strînge pînă la refuz, fără a secționa planurile și are misiunea de a asigura menținerea coaptării. Bucla următoare, numită de sprijin o menține pe prima și o împiedică să se slăbească. Pentru sutura cu catgut, cu fire sintetice sau la țesuturi care sînt supuse tensiunii, se recomandă să se facă și o a treia buclă numită de securitate, care garantează menținerea primelor două (regula celor 3 S: strînge, sprijin, siguranță).

Se folosește nodul drept sau cel chirurgical deoarece acestea prezintă mai multă soliditate. Prima buclă va fi strînsă cu vîrful degetelor, ținînd capetele firului în tensiune, tot timpul, pentru a nu slăbi nodul. Cea de a doua buclă va fi făcută cu firele ținute în tensiune și dusă pînă lîngă prima buclă în așa fel ca să o fixeze pe aceasta. Numai după terminarea celei de a doua bucle se poate slăbi tensiunea capetelor firului. Bucla a treia este numai de apropiere și nu trebuie strînsă tare deoarece se poate rupe. Toate aceste manevre se fac cu blîndețe, progresiv, fără tracțiuni inutile sau mișcări intempestive pentru a nu rupe țesuturile sau firele.

În cazul în care tensiunea plăgii este mare și bucla primului nod tinde să se relaxeze, după strîngerea ei, chirurgul o poate menține cu vîrful unei pense Péan, pînă se ajunge cu cea de a doua buclă, la vîrful pensei, după care se retrage pensa. Fixarea primei bucle cu pensa se va face cu blîndețe fără a scămoșa sau rupe firul.

Înnodarea firelor la piele trebuie făcută în așa fel, ca nodul să fie plasat lateral față de linia de incizie, pentru a nu apăsa pe o zonă sensibilă și a împiedica firele să intre în plagă. Manevra de lateralizare a nodului este simplă: după strîngerea primei bucle, se ține capătul inferior al firului fixat cu indexul, lîngă nod, iar capătul superior se trage spre cel care execută nodul; o dată cu această manevră, bucla devine laterală și se păstrează astfel prin menținerea tensiunii firelor (fig. 7.8).

După terminarea nodului, capetele firului se secționează. În cazul suturilor profunde, capetele secționate trebuie să fie scurte pentru a nu se interpune nici între marginile stratului suturat și a împiedica formarea cicatricei, și nici între diverse straturi, făcînd oficiu de dren și permițînd apariția de fistule. Ele se taie la rasul nodului sau la 1 mm distanță de nod, cînd s-au folosit fire neresorbabile și la 2—3 mm de nod pentru ligaturile cu catgut, deoarece, prin umflarea lui, în urma hidratării, nodul de catgut se poate desface. La suprafață, capetele nodului se lasă mai lungi, spre a fi reperate mai ușor cînd se scot firele.

Variante tehnice ale suturii discontinui. 1. Sutura cu fire în „U" se execută astfel: se trece firul prin ambele margini ale plăgii și apoi se revine, de aceeași parte, lîngă locul de pornire, trecînd firul în sens invers (fig. 7.9). Nodul se face, deci, lateral. Față de direcția marginilor plăgii, firul poate fi paralel cu ele („U" culcat) sau perpendicular pe ele („U" vertical). Cel mai mult se folosește prima variantă care este și he-

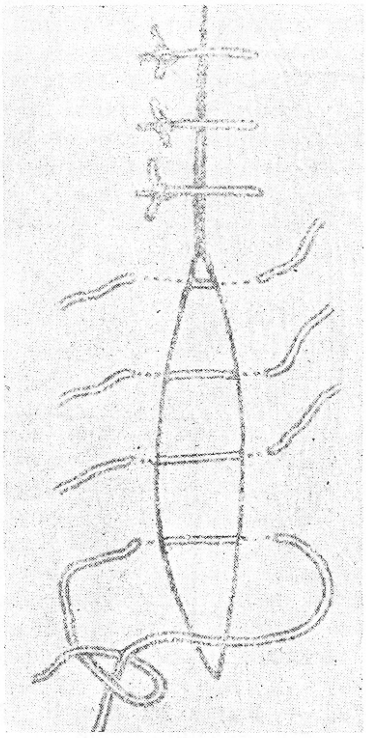

Fig. 7.8. — Sutura discontinuă: jos — prima buclă; sus — nodul plasat lateral.

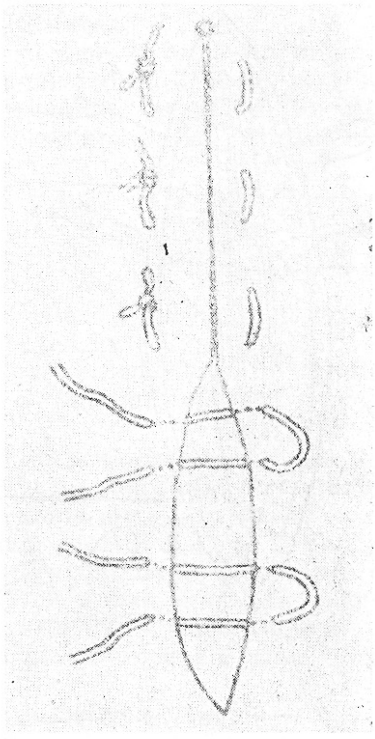

Fig. 7.9. — Sutura discontinuă cu fire în „U".

mostatică. Varianta cu firul vertical se folosește la sutura tegumentelor trecînd primul fir la distanță iar la întoarcere acul se trece strict prin marginile plăgii (firul Blair-Donatti). Se aplică la anastomoza vasculară, la sutura organelor parenchimatoase, la întărirea altor tipuri de sutură sau pentru a apropia planuri mai îndepărtate.

2. Sutura capitonantă se execută la perete, cu fire trecute în „U" vertical, cu scopul de a apropia marginile plăgii. Se aplică pentru prevenirea eviscerațiilor postoperatorii cînd nu avem alte posibilități sau pentru apropierea țesutului aponevrotic (capitonaj) cu scopul de a desființa spațiul mort. Primul fir se trece la distanță de marginea plăgii (2—3 cm) și prinde și aponevroza la 0,8—1 cm de margine. La întoarcere, firul trece cît mai aproape de marginea inciziei tegumentare (0,3—0,5 cm), încarcă marginile aponevrozei și iese de partea cealaltă a inciziei tegumentare, la aceeași distanță și la același nivel cu punctul de întoarcere.

Între buclele formate de o parte și de alta a inciziei, se pot așeza suluri din tifon (Bourdonnet), pe care se strîng firele, după ce s-a cusut aponevroza cu fire separate. Strîngerea firelor nu trebuie să fie prea brutală pentru a nu comprima și devitaliza țesuturile. La sfîrșit, între firele capitonate, se suturează pielea cu fire izolate (fig. 7.10).

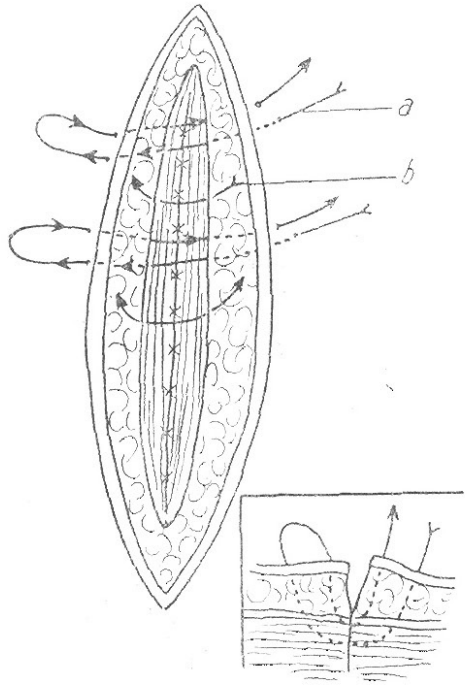

Fig. 7.10. — Sutura capitonantă: *a.* fire în „U" vertical; *b.* sutura aponevrozei cu fire izolate. În cartuș — vedere din profil.

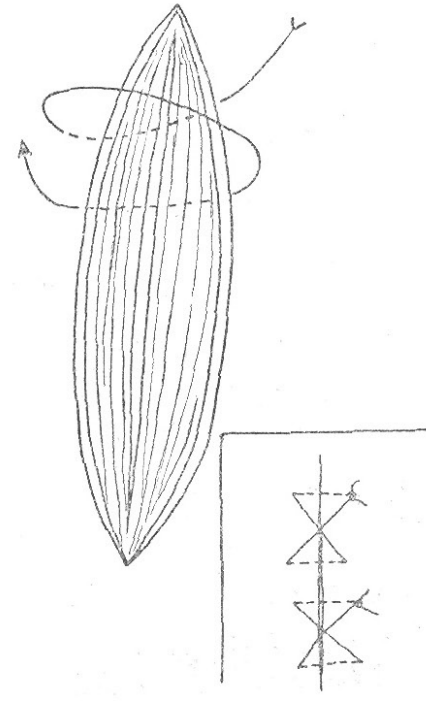

Fig. 7.11. — Sutura cu fire în „X". În cartuș — sutura terminată.

3. Sutura cu fire în „X" este tot o sutură discontinuă care se execută trecînd acul de două ori prin marginile plăgii, la distanță de 1—1,5 cm (fig. 7.11), capetele firului rămîn de o parte și de alta a plăgii iar nodul se face la mijlocul distanței. Are avantajul că este hemostatică și dezavantajul că strîmtează marginile plăgii. Se folosește în unele anastomoze digestive, la sutura peritoneului și în cazul unor sîngerări în țesuturi la care nu se pot repera capetele vasului secționat.

b) **Sutura continuă** poartă numele de „surjet" și se execută, în continuare, cu același fir, pe toată lungimea plăgii. Se folosește mai ales la seroase (peritoneu, pleură), la sutura intradermică (sutură estetică) și mai puțin la anastomozele digestive. Are avantajul că se execută mai repede decît sutura cu puncte separate.

Dezavantajele constau în faptul că cedarea unui punct de sutură are drept consecință dehiscența întregii suturi, iar pe de altă parte, în

cazul aplicării ei la anastomoze digestive, se strîmtorează lumenul tubului.

Pentru executarea acestei suturi, se pot folosi atît ace drepte sau curbe (Hagedorn, atraumatice), cît și ace mecanice (Reverdin, Bergeret) pregătite și manevrate ca mai sus. Firul trebuie să fie destul de lung pentru a termina sutura și a permite înnodarea capetelor lui. De obicei, el este aproximativ de 3 ori mai lung decît lungimea plăgii.

Sutura cu fir continuu cuprinde mai mulți timpi.

1. Fixarea primului punct se face la unul din unghiurile stratului ce urmează a fi suturat, printr-un nod cu 3 bucle, păstrînd capătul scurt al firului pe o pensă. Prin tracțiune ușoară de această pensă, de către ajutor, se evidențiază mai bine marginile stratului respectiv și se obține o apropiere mai ușoară a lor.

2. Realizarea suturii. În cazul suturii cu ac Hagedorn sau atraumatic, operatorul fixează fiecare margine a stratului cu o pensă anatomică sau chirurgicală și trece cu acul prin ele, la același nivel, după care trage firul pînă la refuz. În acest moment, firul este preluat de ajutor și ținut în tensiune, pînă ce chirurgul efectuează bucla următoare pe care ajutorul o strînge ținînd mereu firul în tensiune (fig. 7.12, a). Astfel se asigură etanșeitatea suturii și efectuarea hemostazei marginilor plăgii. Se repetă manevra pînă se ajunge la unghiul celălalt al plăgii unde se termină sutura (fig. 7.12, b).

În situația în care sutura se efectuează cu acul Reverdin, după terminarea primului nod, chirurgul trece acul prin marginile stratului ce urmează a fi suturat. Ajutorul ține firul în mîna stîngă, în tensiune, cu ultimele degete. Cu o pensă anatomică prinde capătul lung al firului pe care îl face să alunece între indexul și policele stîng, după care îl încarcă în urechea acului. După trecerea capătului lung prin marginile plăgii, trage firul ușor cu indexul și mediusul stîng pînă se strînge bucla, după care prinde firul cu ultimele degete și manevra se repetă pînă la capăt (7.13).

3. Terminarea suturii se face printr-un nod care are o anumită execuție: el se poate face cu ultima buclă, sau după strîngerea ei.

— În cazul cînd se face cu ultima buclă, se prinde capătul lung al firului în mîna dreaptă, iar mîna se ține întinsă pe index sau indexul și mediusul mîinii stîngi și se tracționează ușor, de ambele fire ale buclei, pentru a strînge sutura (fig. 7.14, *a*). Cu ultima buclă (ambele fire) considerată un capăt al firului și cu capătul lung al firului se execută un nod drept din 3 bucle; trebuie avut grijă ca după prima buclă a nodului, să se tracționeze uniform de ambele fire ce alcătuiesc ultima buclă a suturii, ținută permanent între ultimile degete ale mîinii stîngi, pentru ca strîngerea firului să fie egală și să nu permită slăbirea tranșei (fig. 7.14, *b*). La sfîrșit, se secționează firele de la capetele suturii (de început și de terminare).

— Dacă terminarea suturii se face după strîngerea ultimei bucle, se mai trece o dată firul prin unghiul plăgii și se formează o nouă buclă cu care se termină nodul ca mai sus, de data aceasta, ținînd firele ultimei bucle în tensiune egală, cu degetele, deoarece posibilitatea de slăbire a suturii este mai mică. După aceea se secționează capetele firelor.



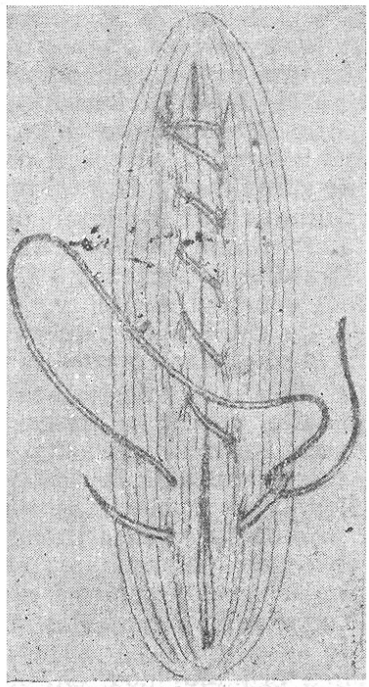

Fig. 7.12. — Sutura continuă cu acul Hagedorn: *a.* ținerea firului în tensiune; *b.* continuarea suturii.



Fig. 7.13. — Sutura continuă cu acul Reverdin: modul de încărcare a firului și menținerea sa în tensiune.

Variante tehnice ale suturii continue. 1. Surjetul întrerupt (cusătura cojocărească) se execută ca și cel simplu, cu deosebirea că, după fiecare trecere a acului prin țesuturi, acesta se scoate prin interiorul buclei (fig. 7.15). Se consideră că, în acest fel, sutura este și hemostatică, față de surjetul simplu. În cazul anastomozelor digestive, acțiunea hemostatică a unei astfel de suturi este discutabilă.

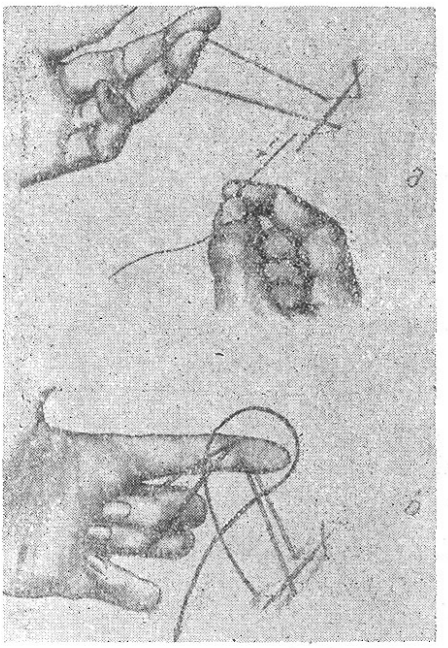

Fig. 7.14. — Terminarea suturii continue: *a.* strîngerea ultimei bucle a suturii; *b.* prima buclă a nodului.

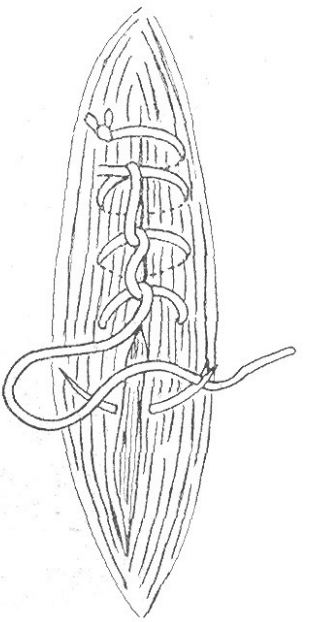

Fig. 7.15. — Sutura în surjet întrerupt („cojocărească").

2. Sutura intradermică („estetică") se folosește la tegumente, în scopul de a obține o cicatrice suplă și cît mai puțin vizibilă. Se folosește un fir subțire, neresorbabil, care se trece strict intradermic, alternativ pe fiecare buză a plăgii, la același nivel și fără a ieși la suprafață (fig. 7.16). Se începe la 1 cm de unul din unghiurile plăgii, capătul firului fiind fixat, fie printr-un nod, fie la o plăcuță de plumb (sterilă), pentru a permite strîngerea și apropierea marginilor. Firul este ținut în tensiune moderată fără a încreți plaga. La sfîrșit, se fixează printr-un alt nod sau la o altă plăcuță de plumb, care se turtește pe fir ca la sistemele de sigilii cu plumbi. Alteori, se obișnuiește ca nodurile de început și de sfîrșit, să fie făcute la piele.

3. Sutura în bursă se aplică pentru înfundarea unor bonturi (apendice, intestin), după ce, în prealabil, au fost suturate sau ligaturate. Se trece un fir continuu sero-musculo-seros, circular, la distanță egală cu 1/2—1/3 din grosimea bontului, în jurul acestuia. În timp ce chirurgul înfundă bontul cu o pensă Péan, ajutorul face prima buclă a nodului și strînge firul în jurul pensei, continuînd manevra și după scoa-

terea ei, pînă ce suprafeţele suturate se alipesc şi menţin bontul în interiorul bursei. Se termină nodul şi se secţionează capetele firelor (fig. 7.17).

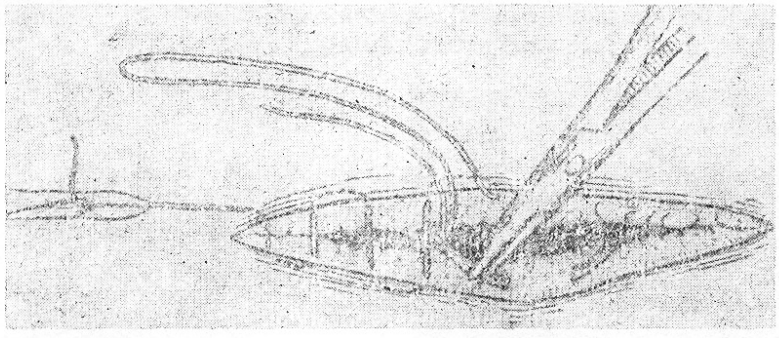

Fig. 7.16. — Sutura intradermică.

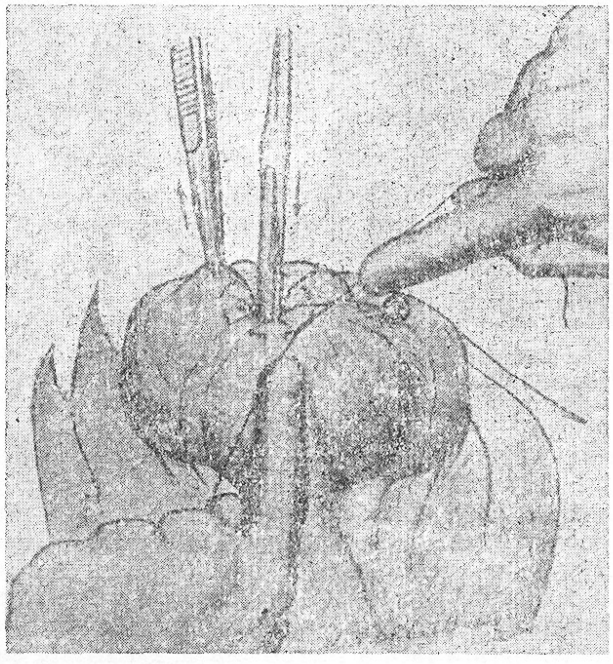

Fig. 7.17. — Sutura în bursă (înfundarea bontului apendicular) (după P. Simici.).

Tehnica suturii cu agrafe

Cusătura cu agrafe Michel se aplică, la ora actuală, mai ales la piele şi se foloseşte mult în chirurgia de urgenţă. În mod experimental s-a aplicat la cîine (6, 10) pentru sutura intestinelor, iar în ultimul timp s-a trecut şi la om (în S.U.A. şi U.R.S.S.).

Are avantajul că se execută rapid, este regulată, conservă vascularizația, nu face granuloame, nu lasă cicatrice.

Dezavantajul constă în faptul că se pot desface ușor și nu dau suturii soliditatea oferită de fire.

Tehnica de aplicare a agrafelor comportă următorii timpi:

— pentru prima agrafă, ajutorul alipește marginile plăgii cu două pense chirurgicale; la următoarele, chirurgul prinde marginile cu o pensă chirurgicală, cît mai aproape de ultima agrafă pusă;

— se prinde agrafa în șanțurile pensei de pus agrafe și se așază perpendicular pe direcția plăgii, după care se strînge pensa cu degetele (fig. 7.18). În acest moment, dinții agrafei pătrund în piele și fixează marginile. Distanța dintre agrafe este în jur de 1 cm (mai mică decît între fire, deoarece agrafele se pot desface ușor).

Pentru scoaterea agrafelor se introduc brațele mici ale pensei și se apropie. În acest moment, curbura agrafei se redresează și brațele ei execută o mișcare de basculare, făcînd să iasă dinții din piele (fig. 7.19).

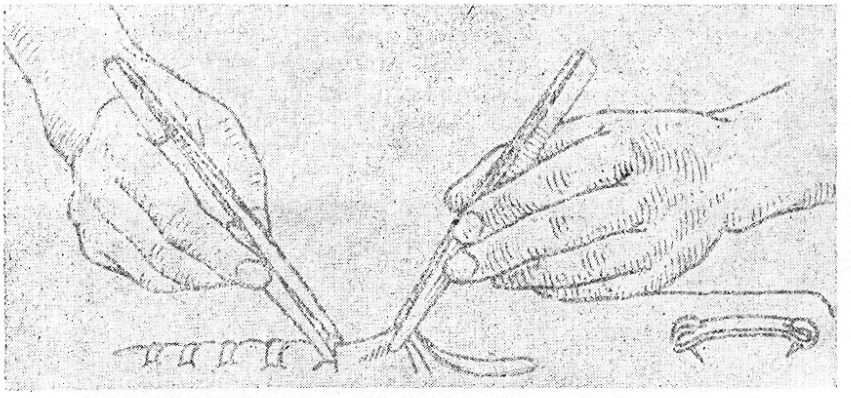

Fig. 7.18. — Sutura pielii cu agrafe Michel: apropierea marginilor plăgii cu aplicarea agrafei.



Fig. 7.19. — Scoaterea agrafelor Michel.

Tehnica suturii cu fire metalice

Sutura cu fire metalice este indicată la perete pentru apropierea marginilor plăgii și menținerea coaptării pînă la formarea cicatricei, în scopul de a preveni evisceratia postoperatorie. Se aplică la bolnavii denutriți, obezi, cu tare organice și la tușitorii cronici, care au fost operați

pentru urgențe chirurgicale precum și pentru menținerea coaptării unor fracturi osoase.

Metoda este cunoscută de multă vreme și a fost aplicată pentru sutura diverselor incizii, în diferite intervenții chirurgicale. Thoma Ionescu a utilizat acest tip de sutură chiar și în refacerea peretelui, după cura operatorie a herniei.

Firele metalice se trec la distanță de marginile plăgii (3—5 cm) prin toată grosimea peretelui, la distanță de 5—6 cm unul de altul.

Pentru trecerea firelor prin perete s-au imaginat diverse procedee. Noi vom descrie procedeul folosit de P. Simici la sutura peretelui abdominal:

— Cu un ac gros de puncție, pătrundem prin toată grosimea peretelui, de o parte a plăgii, pînă ce vîrful acului a ieșit prin peritoneu.

— Ajutorul introduce capătul firului metalic în lumenul acului și îl menține în această poziție.

— Se extrage acul, cu blîndețe, în timp ce ajutorul împinge firul metalic ca să nu iasă din lumenul acului.

— Se procedează identic și de partea opusă.

— Strîngerea firelor se face cu ajutorul unor piulițe speciale: mai întîi se trece firul printr-o rondelă din metal care se aplică pe piele, apoi printr-o piuliță specială prevăzută cu un șurub lateral (fig. 7.20).

— Se trage capătul firului pînă la 0,5—1 cm în afara piuliței, după care se fixează cu ajutorul șurubului, strîns cu o șurubelniță. În acest



Fig. 7.20. — Sutura cu fire metalice. *a.* plăcuțe; *b.* fir; *c.* rondele și șuruburi; *d.* montaj final al firului trecut prin rondele și fixat în șuruburi.

fel firul nu poate ieși din locașul respectiv. Pentru mai multă siguranță se îndoaie capătul firului deasupra piuliței.

— După terminarea suturii planurilor (peritoneu și aponevroză) se apropie marginile plăgii și se fixează în mod asemănător de partea opusă (fig. 7.21). În situații deosebite (peritonite purulente) peretele nu se mai

suturează și se menține apropiat cu ajutorul acestor sîrme, permițînd atît drenajul cît și cicatrizarea în timp, „per secundam".

Avantajul metodei constă în faptul că realizează o apropiere fără să zdrobească țesuturile, firul este lipsit de efectul de capilaritate, iar scoaterea sa se face simplu, fără a pune probleme deosebite.

În lipsa sistemului de fixare descris, se pot răsuci capetele firelor, ca la orice sîrmă, pînă se apropie marginile plăgii.

Tehnica suturii cu materiale adezive

Materialele adezive au intrat de curînd în practica suturii chirurgicale. Se folosesc atît pentru realizarea unor suturi profunde cît și superficiale, de seroase, sau de margini care nu sînt în tensiune. Se mai folosesc pentru sutura unor suprafețe parenchimatoase de dimensiuni reduse.

Avantajul constă în faptul că nu se mai introduc materiale străine în țesutul respectiv, evitînd în acest fel, înțeparea unor vase și formarea de hematoame profunde sau parenchimatoase.

Tehnica constă în aplicarea unui strat subțire de substanță adezivă (kanakonlit) pe suprafața țesutului sau a organului respectiv, după ce a fost uscată cu o compresă. Întinderea substanței trebuie să fie cît mai uniformă. Se așteaptă cîteva minute pînă ce substanța începe să se întărească și apoi se alipesc marginile sau suprafețele respective, după care se comprimă moderat, pentru a le ține în contact alte cîteva minute (se aseamănă cu tehnica lipirii petecelor la camerele de bicicletă).

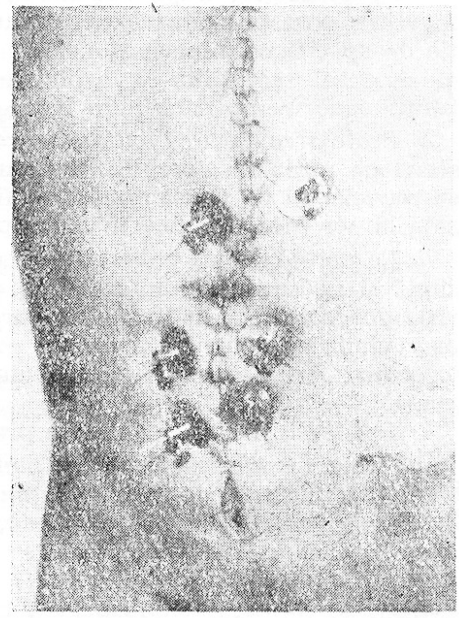

Fig. 7.21. — Sutură cu fire metalice, după reintervenție.

Unii chirurgi (1, 7, 16) aplică astfel de substanțe la nivelul unor suturi vasculare, intestinale sau parenchimatoase, care sînt mai laxe sau la suturi care au fost făcute cu fire distanțate, datorită unei vascularizații mai slabe a zonei respective.

Sutura secundară se face pe plăgile infectate, după ce supurația a trecut, plaga nu mai prezintă secreții și cultura din plagă rămîne sterilă.

Pentru ca sutura să asigure o bună cicatrice, se excizează marginile plăgii care sînt căptușite cu țesut de granulație, sau se chiuretează numai țesutul de granulație pînă ce ajungem la țesut sănătos, viu, bine vascularizat.

Se trece apoi la evidențierea și izolarea marginilor fiecărui plan în parte, excizînd resturile tisulare devitalizate sau microgranuloamele din grosimea fiecărui strat, asigurînd hemostaza vaselor mai importante, prin ligaturi cu catgut subțire.

Sutura profundă se face cu fire resorbabile (catgut cromat) avînd grijă să asigurăm drenajul secreţiilor printr-o lamă, tub subţire sau fire de setolină. Pielea se coase cu fire izolate nerezorbabile, trecute la distanţă mai mare decît la sutura „per primam".

ÎNGRIJIRI POSTOPERATORII

În principiu, după realizarea unei cusături chirurgicale, se asigură îngrijire corespunzătoare organului pentru care s-a intervenit, în funcţie de specificul intervenţiei. Se va avea grijă de funcţionarea drenajului şi aspectul secreţiilor, a aspiraţiei, reluarea alimentaţiei şi a tranzitului, urmărirea constantelor biologice etc.

Protejarea suturii cutanate se face prin aplicarea unui pansament steril pe masa de operaţie. Pentru observarea evoluţiei vindecării plăgii, se recomandă ca pansamentul să fie scos după 24—48 de ore şi plaga lăsată la aer (nu se aplică în cazul plăgilor drenate sau care secretă).

La perete, se va palpa zilnic cusătura efectuată. Ea trebuie să rămînă suplă şi nedureroasă. În cazul în care bolnavul face febră, iar plaga devine dureroasă şi infiltrată, se vor scoate unul-două fire şi se va desface uşor plaga cu o pensă, pentru a evacua colecţia sero-hematică, înainte de infectare. Această manevră trebuie repetată cu grijă, fără a suprainfecta plaga.

Scoaterea firelor. Firele din profunzime nu se scot.

Firele de cusătură, de la piele, se scot după 4—12 zile. În zonele bine vascularizate (cap, gît, faţă), firele se pot scoate după 2—4 zile. În zonele mai puţin vascularizate, se scot după 6—8 zile, iar în zonele supuse tensiunii (cot, genunchi) sau la bolnavii denutriţi, caşectici, neoplazici, se vor scoate după 10—12 zile.

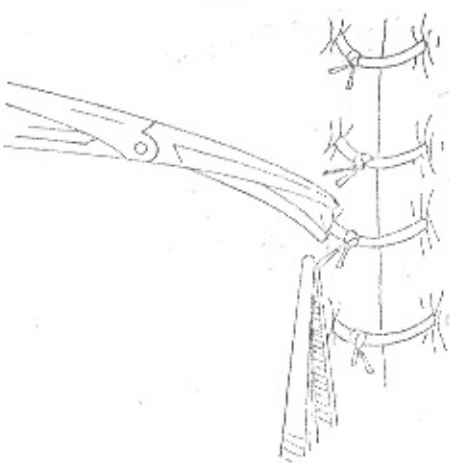

Fig. 7.22. — Tehnica scoaterii firelor la piele.

Firele metalice pentru apropierea peretelui se scot după 10—14 zile, dacă s-a făcut şi sutura aponevrozei sau după 20—25 de zile, în cazul în care ele singure asigură apropierea peretelui, timp necesar pentru ca cicatricea să dobîndească oarecare rezistenţă.

Pentru scoaterea firelor, se prinde unul din capete cu o pensă Kocher sau Péan şi se trage uşor în sus. Cu vîrful foarfecelor, se pătrunde în bucla firului sau, dacă foarfecele sînt boante, se aşază vîrful lor perpendicular pe fir şi se secţionează sub nod, după care se extrage firul. După ce s-a scos, firul trebuie să aibă 3 capete (2 din exterior şi unul din ţesuturi) (fig. 7.22).

Scoaterea agrafelor se face cu pensa de pus şi scos agrafe. Se introduc braţele mici ale pensei, la mijlocul agrafei şi se apropie. În acest

moment, curbura agrafei se redresează și brațele ei execută o mișcare de basculare, făcînd să iasă dinții săi din piele (vezi fig. 7.19).

Firele metalice se eliberează de la capătul scurt, din piuliță, se îndreaptă, se dezinfectează cu alcool sau se secționează la rasul pielii și se extrag cu blîndețe.

După scoaterea firelor, bolnavul va fi sfătuit să *evite eforturile* mari și bruște pentru o perioadă mai îndelungată de timp, în funcție de lungimea suturii și de forțele care se exercită asupra ei.

COMPLICAȚII

Complicațiile suturilor se datoresc unor tehnici defectuoase, unor hemostaze insuficiente, efortului, precum și vitalității scăzute a țesutului. Ele pot fi imediate sau tardive.

Complicații imediate

Desfacerea suturii are loc mai ales prin cedarea rezistenței țesuturilor. Se mai poate produce și prin desfacerea sau ruperea firelor de sutură (în cazul firului continuu); desfacerea suturii se poate face, uneori, pe o lungime apreciabilă.

În urma acestei complicații, apar eviscerații (la perete), hemoragii (în cazul suturilor vasculare), fistule urmate de peritonite (la nivelul suturilor tubului digestiv).

Hematoame interstițiale și la nivelul suturii, care pun marginile plăgii în tensiune și comprimă vasele din jurul marginilor plăgii, contribuind la dehiscența ei. Ele se produc fie în urma unei hemostaze precare, fie a înțepării unor vase din apropierea marginilor plăgii.

Infecții ale plăgii, datorită nerespectării regulilor de asepsie și antisepsie.

Complicații tardive

Eventrația se produce, de obicei, în urma cedării rezistenței țesuturilor ca urmare a scăderii troficității acestora sau a unor eforturi mari.

Granuloamele de corp străin, formate în jurul firelor neresorbabile, atît superficiale cît și profunde; cele superficiale fistulizează la piele, iar cele profunde sînt izolate de țesuturile din jur și se evacuează, de cele mai multe ori, la nivelul tubului digestiv.

Cicatricele vicioase (hipertrofice, cheloide) sînt urmarea fie a unei defecțiuni de afrontare a pielii fie a hiperreactivității tisulare a bolnavului operat.

BIBLIOGRAFIE

1. BLOUSTEDT B. și colab. — Suture materials and wound infection, *Acta Chir. Scand.*, 1978, 5, 269—274.
2. CHABAL J. — Les sutures chirurgicales. *Lyon chir.*, 1974, 70, 5, 354—355.
3. DANICICO D., CHIRILEANU T. — Cusătura chirurgicală. În: Chirurgie, vol. I, (Hortolomei M. — Țurai I.), Ed. Medicală, București, 1955, p. 337—345.

4. DAVIS-CHRISTOPHER — Textbook of Surgery, W. B. Saunders Company, Philadelphia, 1977, p. 330—334.
5. DÉTRIE PH.— Petite chirurgie, Ed. Masson et Cie, Paris, 1976, p. 9—13.
6. GOLIGHER J. C. și colab. — Experience with the Russian model 249 suture give for anastomosis of the rectum. *Surg. Gynec. Obstet.*, 1979, 148, 4, 516—524.
7. NECULA T. — Teză de doctorat, I.M.F. București, 1973.
8. OKINCZYC J. — Regulile mărunte ale chirurgiei desăvîrșite. Ed. J. Léon, București, 1945, p. 43—62.
9. ORSONI P. — Manuel de l'aide en chirurgie, Ed. Masson et Cie, Paris, 1976, p. 109—119.
10. PATEL J. C., CHAMPAULT G., GOT CL., ROCHE Y. J., KAPRON M. A. — Sutures mécaniques intestinales. Aspects macroscopiques et histologiques, *J. Chir. (Paris)*, 1977, *114*, 1—2, 95—106.
11. POSTLETHWART R. W. — Five Years study of tissue reaction to synthetic sutures. *Ann. Surg.*, 1979, 190, 1. 54—57.
12. PÉRISSAT J. — Les fils synthétiques à resorbtion lente en chirurgie digestive. In: Actualités chirurgicales, 79-e Congrès français de chirurgie, Ed. Masson et Cie, Paris, 1978, p. 99—108.
13. ROUX G., MARCHAL G. — Petite chirurgie, Ed. Masson et Cie, Paris, 1960, p. 121—134.
14. SALTHOUSE T. N., WILLIAMS J. A., WILLIGAN D. A. — Relationship of celular enzyme activity to catgut and collagen suture absorbtion, *Surg. Gynec. Obstet.*, 1969, 129, 691—693.
15. SIMICI P. — Elemente de chirurgie intestinală, Ed. Medicală, București, 1976, p. 54—59.
16. TALAKOV A. A. — Material for surgical sutures (Engl. Abstr.), *Khirurgia (Sofia)*, 1978, *31*, 5, 412—415.
17. ȚURAI I. — Mica chirurgie fiziopatologică, Ed. Medicală, București, 1960, p. 33—40.

VIII. SUTURA MUSCULARĂ

Acțiunea traumatismelor asupra musculaturii scheletice poate avea o serie de repercusiuni manifestate prin: rupturi, secțiuni, zdrobiri, dilacerări, desinserții.

Secțiunea sau ruptura musculară poate fi parțială (interesează numai o parte din fibre) sau totală (interesează toată grosimea mușchiului) și se fac accidental sau voluntar (pentru a mări o cale de acces în intervențiile operatorii). Secțiunea mușchiului poate fi transversală sau oblică, pe cît vreme ruptura lui este totdeauna neregulată. Și într-un caz și în altul, capetele mușchiului se îndepărtează, destul de mult, mai ales în cazul secțiunii totale.

Sutura musculară trebuie făcută cît mai aproape de momentul producerii secțiunii sau a rupturii, pentru a împiedica formarea cicatricelor perilezionale. Rupturile vechi presupun tehnici speciale de sutură care, de multe ori, necesită plastii sau intervenții pe tendoane și nu vor fi abordate în acest capitol.

NOȚIUNI DE ANATOMIE

Mușchii scheletici (somatici), după forma lor sînt lungi, lați, scurți și circulari, iar grosimea lor este variabilă în raport cu numărul fibrelor care îi alcătuiesc.

Macroscopic, sînt formați din fascicule longitudinale, în alcătuirea cărora intră fibrele musculare. La exterior, sînt înveliți de o fascie cu structură conjunctiv-fibroasă, de grosimi diferite, care trimite septuri ce înconjură fasciculele, menține forma și ajută la alunecarea mușchilor în timpul contracției, iar uneori constituie chiar formațiuni pentru fixarea lor. Fascia poate învelì un singur mușchi sau o grupă de mușchi, trimițînd septuri între ei, septuri în care se află situate pachete vasculo-nervoase. Structura fibro-conjunctivă a fasciei îi conferă rezistență, favorizînd sutura mușchiului secționat.

OBIECTIVE

Obiectivele suturii musculare sînt:
— refacerea continuității musculare pentru menținerea funcției segmentului respectiv;
— asigurarea hemostazei;
— împiedicarea formării de eviscerații, eventrații sau cicatrice dureroase.

INDICAȚII

— Rupturi musculare recente sau vechi, posttraumatice, sau în urma unor contracții brusce.
— Secțiuni musculare accidentale sau intraoperatorii.
— Dilacerări musculare pe suprafețe mici care le permit avivarea.

CONTRAINDICAȚII

— Traumatisme musculare vechi (peste 7—8 ore de la producerea lor) cu plăgi delabrante sau infectate.
— Dilacerări întinse cu distrucții mari de substanță musculară.

CONDIȚII DE EFECTUARE

— Asepsie perfectă.
— Hemostază riguroasă a zonei traumatizate și a plăgii.
— Sacrificiu cît mai redus de țesut muscular, în cazul rupturilor și dilacerărilor.
— Capetele musculare suturate să fie bine vascularizate și să nu fie în tensiune.
— Sutura tegumentară să nu se suprapună peste cea musculară pentru a nu se cicatriza împreună.

MATERIALE NECESARE

— Instrumentar obișnuit la care se adaugă depărtătoare Volkmann.
— Catgut gros (nr. 2 sau 3), simplu sau cromat.

PREGĂTIRE PREOPERATORIE

Pregătirea preoperatorie se referă la traumatismele accidentale și vizează:
— raderea părului din jur și curățirea regiunii;
— premedicarea bolnavului cu barbiturice și mialgin.

ANESTEZIE

Anestezia este locală sau regională.

POZIȚIA BOLNAVULUI

Poziția bolnavului va fi totdeauna în decubit, cu plaga bine expusă vederii.

Succesiunea timpilor este în funcție de natura traumatismului (accidentală sau operatorie) și de aspectul leziunii (secțiune, ruptură, dilacerare).

Identificarea capetelor mușchiului secționat. În anumite situații este necesară prelungirea inciziei cutanate pînă dincolo de locul unde s-au retractat capetele secționate. Aceasta se face, pe cît posibil, în așa fel ca sutura tegumentară să nu se suprapună peste cea musculară.

Dacă mușchiul este rupt sau dilacerat se procedează la regularizarea *marginilor și a suprafețelor,* prin excizia zonelor devitalizate, după care se face hemostaza riguroasă a suprafețelor, prin ligaturi cu catgut sau fire în „X".

Se așază segmentul respectiv în *poziție de maximă relaxare* care să permită condiții optime de apropiere a capetelor musculare.

Sutura mușchiului se face cu fire de catgut gros (nr. 2 sau 3), de preferință cromat, cu fire în „U" sau „X", care să prindă fascia pe înveliș și cît mai mult din grosimea mușchiului. Dacă există posibilitatea, se pot folosi tendoane fine de cangur.

Se trece firul prin unul din capetele mușchiului, la distanță de 2—3 cm de margine, trecînd prin fascie, prinzînd cît mai mult din fibre și se scoate pe suprafața de secțiune. La același nivel, se înțeapă suprafața capătului opus și se scoate la distanță egală, de partea cealaltă, după care se înțeapă perpendicular pe direcția fibrelor, la 2—3 cm lateral și se trece firul în sens invers, ajungînd cu el în apropierea capătului inițial

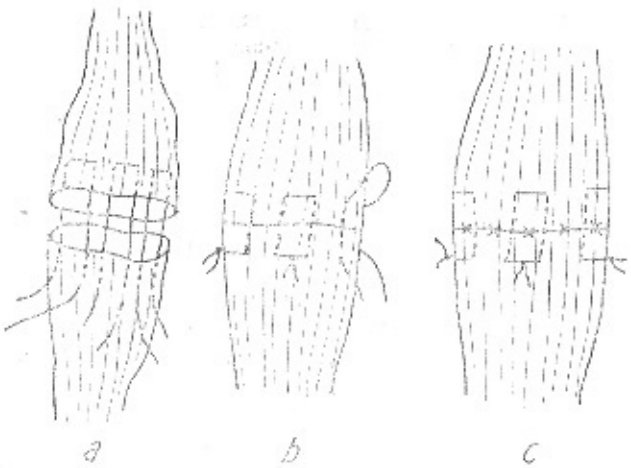

Fig. 8.1. — Sutura musculară cu fire în „U": a. trecerea firelor; b. apropierea capetelor și strîngerea firelor; c. sutura fasciei cu fire în „X".

(fig. 8.1, a). Se procedează identic de jur împrejurul secțiunii. Se va avea în vedere respectarea pediculilor vasculari pentru a nu produce hematoame precum și a filetelor nervoase pentru a nu produce nevroame.

Înnodarea firelor se face cu blîndețe, fără tracțiune, pentru a nu produce disocierea fibrelor (fig. 8.1, b).

Sutura fasciei musculare este obligatorie, ea aducînd un plus de rezistență cusăturii. Se face cu fire izolate de catgut sau cu fire în „X", care se pot plasa chiar între firele trecute în „U" (fig. 8.1, c).

Drenajul plăgii este oglibatoriu în caz de rupturi și dilacerări.

Sutura tegumentelor este bine să nu se suprapună celei musculare, pentru a nu face cicatrice comună care să producă tulburări de contractilitate.

Variante de tehnică

— În situația în care au fost secționați mușchi înveliți de aponevroză, iar capetele lor s-au retractat, firele în „U" se vor trece în bloc, prin aponevroză și prin fibrele musculare, în același mod ca mai sus (fig. 8.2).

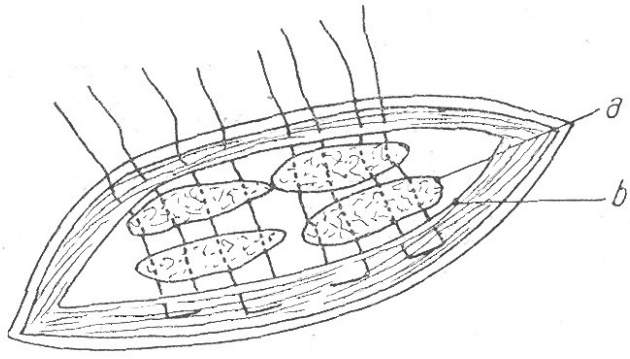

Fig. 8.2. — Sutură musculară în caz de secțiune transversală: se suturează în bloc, împreună cu aponevroza; *a.* fascicul muscular; *b.* aponevroză.

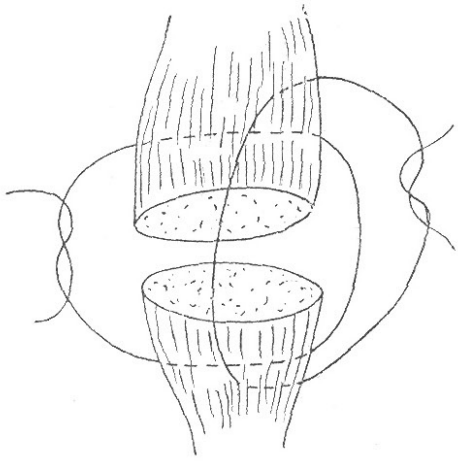

Fig. 8.3. — Sutura musculară „în bloc", cu fire totale.

La sfîrșit, se aplică fire neresorbabile numai pe buzele aponevrozei, între firele în „U". Mușchii cu aceeași funcție se pot sutura în bloc.

— Dacă s-au produs *secțiuni aponevrotice cu disocierea fibrelor* musculare în lungimea lor, simpla sutură a marginilor aponevrotice cu fire neresorbabile este suficientă.

— *În secțiuni parțiale* ale mușchilor, unii chirurgi nu fac nici un fel de sutură, lăsînd să se formeze cicatricea. Alții, recomandă sutura cu fire în „X" a porțiunii secționate, după efectuarea hemostazei pe tranșe.

— *Sutura în bloc* cu fire trecute în sistemul meridianelor, prin toată grosimea mușchiului, se aplică la mușchi de grosime mică. Se trec 2—4 fire, la distanță de 3—4 cm de marginea secțiunii și se înnoadă lateral (fig. 8.3). Dacă secțiunea este în apropierea tendonului, se poate prinde și porțiunea cranială a acestuia.

— În cazul *dilacerărilor mari* de substanță musculară, este nevoie de alungirea mușchiului prin operații plastice la nivelul tendonului sau chiar de mioplastii.

ÎNGRIJIRI POSTOPERATORII

Imobilizarea regiunii pe atele, în cazul secțiunii mușchilor membrelor, în poziție de repaus, pentru un interval de timp de 10—12 zile, în funcție de gradul secțiunii musculare.

Tratament cu antibiotice, în cazul secțiunilor sau a rupturilor accidentale.

Mobilizarea pasivă timp de alte 10—14 zile.

Masaje, fizioterapie și reluarea treptată a mișcărilor în cazul secționării, în bloc, a unor grupe musculare.

COMPLICAȚII POSTOPERATORII

Hematoame la nivelul suturii, ca urmare a unei hemostaze insuficiente sau a înțepării unor vase din interstițiile musculare. În acest caz, sutura se poate pune în tensiune și se compromite.

Infecția plăgii, frecventă în traumatismele accidentale, poate avea repercusiuni asupra rezistenței suturii, producînd desfacerea firelor și îndepărtarea capetelor. Se va proceda la sutură secundară.

Cicatrice vicioase, aderente la țesuturile din jur și la piele, care, pe lîngă deformări ale zonei respective, pot duce la tulburări de contracție a mușchiului și la contracții dureroase ce antrenează și tegumentul supraiacent. Se previne prin sutura fiecărui strat, în așa fel ca să nu se suprapună cu sutura musculară.

BIBLIOGRAFIE

1. BICKHAM W. S. — Operative Surgery, vol. II, Ed. W. B. Saunders Company, 1939, p. 423—429.
2. MAREȘ E., ATANASESCU S., ȘUTEU I. — Plăgile părților moi, în: Chirurgia în campanie, vol. II, Ed. Militară, București, 1956, p. 15—32.
3. OBERLIN S. — Traité de technique chirurgicale (Patel), vol. I, Ed. Masson et Cie, Paris, 1955, p. 72—78.
4. GREWE H. E., KREMER K. — Atlas of surgical operations, 1980, Georg Thieme Verlag Stuttgart, New York — Suturi de mușchi, p. 29.

IX. SUTURA DE TENDON

Tendonul poate fi secționat total sau parțial, oblic sau transversal, mai aproape sau mai la distanță de fibrele musculare și aproape totdeauna accidental.

Sutura tendonului poate fi imediată (în primele 4—6 ore de la producerea secțiunii), secundară precoce (în primele 4—6 săptămîni) și secundară tardivă (între 6 săptămîni și 18 luni). Sutura primitivă a tendonului dă rezultatele cele mai bune dacă este făcută corect, în afara cazurilor de infecție a plăgilor. De acest fel de sutură ne vom ocupa în cele ce urmează, deoarece sutura secundară poate ridica probleme deosebite de tehnică, fiind necesare alungiri de tendoane sau chiar grefe, ceea ce depășește obiectivul volumului de față.

NOȚIUNI DE ANATOMIE

Tendonul continuă fibrele musculare pînă la inserția pe os. El are o structură longitudinală asemănătoare cu a mușchiului și este alcătuit din:

— peritendon la exterior (peritenonium extern); acesta este o fascie de înveliș alcătuită din țesut conjunctiv lax, asemănătoare cu perinisium, din care pleacă septuri (endotendon) ce separă fasciculele tendinoase în grosimea cărora se află situate vase și nervi;

— fasciculele tendinoase sînt alcătuite din fibre tendinoase lungi, paralele, groase și rezistente la tracțiune bruscă, separate de endotendon;

— paratendonul este alcătuit din țesut celular, în care alunecă tendonul;

— teaca sinovială căptușește șanțurile osteofibroase și prezintă, pe interior, o teacă seroasă ce îmbracă tendonul în același sistem în care peritoneul acoperă viscerele, fiind umezită de lichidul sinovial.

OBIECTIVE

Obiectivul principal pe care îl urmărește intervenția chirurgicală este *refacerea continuității tendonului* pentru asigurarea funcției segmentului respectiv și împiedicarea hipotrofiei sau atrofiei mușchiului.

INDICAȚII

Sutura primară este indicată ori de cîte ori este posibil, avînd certitudinea că plaga cutanată se va vindeca „per primam". Se va ține seama de funcționalitatea segmentului respectiv și de trebuințele profesionale ale pacientului, deoarece amînarea suturii primare a unui tendon poate produce îngreunarea reparării lui secundare, cu consecințe nefaste asupra funcționalității datorită:

— redorii articulațiilor prin lipsa de mișcare a lor;

— degenerescenței capetelor tendonului lezat (în special a capătului proximal);

— atrofiei mușchiului ce se inseră prin tendonul respectiv (datorită nefuncționalității sale).

Sutura secundară se recomandă în situația plăgilor vechi, infectate, sau cînd nu există condiții optime pentru efectuarea unei suturi primare corecte.

CONTRAINDICAȚII

Sutura primară este contraindicată în:

— plăgi contuze cu zdrobiri întinse de țesuturi, cu smulgeri sau dilacerări de tendoane, cu fracturi deschise și cu lipsuri tegumentare;

— plăgi cu leziuni vasculare care compromit irigația segmentului distal față de leziunea tendinoasă;

— condiții de lucru necorespunzătoare: instrumentar neadecvat, chirurg neexperimentat și asepsie precară.

PRINCIPII

Pentru buna reușită a intervenției se cere respectarea mai multor principii:

— Asepsie riguroasă pentru evitarea oricărei infecții, cît de mici. Orice intervenție se va efectua în sala de operații aseptice.

— Tehnică chirurgicală simplă și cît mai adecvată, folosind manevre blînde, instrumente tăioase, fără lezarea peritendonului și cu menajarea oricărui milimetru de tendon.

Incizii minime, dar suficiente pentru evidențierea capetelor tendonului, fără tracțiune. Uneori se fac lateral de marginea tendonului sau după linii diferite de proiecția cutanată a acestuia.

— Hemostază provizorie prin compresiune la distanță, pînă la terminarea operației și hemostază minuțioasă în plagă.

— Chirurg bun cunoscător al anatomiei regiunii respective, ajutat totdeauna de un cadru medical.

— Sutura capetelor tendonului să fie făcută fără tensiune, folosind material rezistent, neresorbabil și neiritabil și avînd grijă să se asigure o cît mai bună coaptare a capetelor, fără interpunere de material străin (nodul se va plasa la distanță de capetele suturate, pe cît posibil).

— Dacă s-a lucrat pe tendon învelit într-o teacă sinovială, sutura acesteia se impune.

— Sutura, pe cît posibil, a nervului secționat, pentru a preveni formarea nevroamelor.

— Evitarea plasării suturii tendonului în același plan cu sutura tegumentară, pentru a preîntîmpina formarea de cicatrici vicioase.

MATERIALE NECESARE

Sutura tendoanelor cere unele materiale mai speciale față de alte suturi:

— bisturiu cu lame fine, foarfece fine (curbe și drepte) și ascuțite;

— pense fine care să nu zdrobească țesuturile (Halsted, Leriche), depărtătoare Volkmann, răzuțe pentru tendoane ale flexorilor care sînt fixați de tecile fibroase;

— ace fine atraumatice cu fire subțiri (în funcție de grosimea tendonului secționat), dar rezistente. Se mai folosesc fire metalice din oțel inoxidabil sau aliaje din molibden-crom-nichel, care se pot scoate după un interval de timp variabil necesar formării unei cicatrici solide.

PREGĂTIREA PREOPERATORIE

Pregătirea preoperatorie presupune:

— curățirea regiunii prin spălare, radere și antiseptizare;

— premedicarea bolnavului (luminal, mialgin);

— hemostază provizorie a segmentului respectiv prin bandaj cu o fașă elastică, pînă la evidențierea tuturor țesuturilor și prepararea capetelor pentru sutură;

— izolarea, cu cîmpuri, a plăgii.

ANESTEZIA

În plăgi mici se recomandă anestezia regională. În operații mari, laborioase, cu pierderi mari de țesuturi se preferă anestezia generală.

POZIȚIA BOLNAVULUI ȘI CHIRURGULUI

Poziția bolnavului va fi totdeauna în decubit, cu zona lezată expusă cît mai bine vederii. În cazul suturării tendoanelor la membrul toracic, acesta va fi așezat pe o măsuță, la nivelul mesei de operație, respectînd toate regulile de asepsie și antisepsie; în acest mod se oferă condiții bune de lucru pentru chirurg și ajutor, fiind așezați unul în fața celuilalt.

Chirurgul se așază în partea cea mai comodă efectuării manevrelor, de preferat pe scaun și avînd posibilitatea să-și sprijine mîinile pe masă. Ajutorul stă de partea opusă.

TEHNICĂ

În funcție de natura traumatismului și de aspectul leziunilor, sînt mai mulți timpi operatori.

Descoperirea capetelor tendonului secționat. În cazul în care capătul proximal s-a retractat, se încearcă o serie de manevre de flexie-extensie, insistînd, în special, asupra flexiei, pînă ce capătul tendonului apare în plagă. Dacă manevra nu a reușit, se mărește incizia cutanată în așa fel ca să nu coincidă cu traiectul tendonului. Se preferă incizia în „U", culcat pe direcția tendonului, marginea ei depășind lateral marginea acestuia. Capătul, astfel evidențiat, se ancorează cu un fir atraumatic.

Inventarierea leziunilor celorlalte formațiuni vecine. Plaga se va curăți și apoi se vor rezolva celelalte leziuni (suturi de vase, nervi etc.).

Prepararea capetelor tendonului presupune excizia elementelor devitalizate și regularizarea marginilor cu ajutorul unui bisturiu bine ascuțit și mai puțin cu foarfecele care zdrobește țesuturile. Se va evita sacrificiul mare de substanță, mai ales în secțiunile transversale, pentru a nu face suturi în tensiune, pentru a evita traumatizarea capetelor prin prinderi brutale cu pensa sau zdrobirea lor. Dacă tendonul se află într-o teacă sinovială și este fixat de teaca fibroasă, se va elibera cu ajutorul răzușei pentru tendon, fără a produce alte leziuni.

Sutura capetelor tendonului se face după mai multe procedee în funcție de grosimea tendonului, fiecare cu avantajele și dezavantajele lui.

a) Procedeul Sterling Bunnell (în cască). Fiecare extremitate tendinoasă este traversată de două ori cu același fir transversal, după două meridiane perpendiculare unul pe altul (fig. 9.1). Se folosește la tendoane subțiri.

b) Procedeul M. Iselin se aplică la tendoane mai groase și folosește firul în „X", pentru fiecare capăt. Se trece acul transversal prin toată grosimea capătului distal, la 0,5—1 cm de margini, după care se înțeapă oblic în direcția unghiului opus. Se trece firul, oblic, în capătul opus, începînd cu unghiul de aceeași parte și iese la aceeași distanță (0,5—1 cm) de partea opusă; urmează trecerea transversală a firului, apoi oblic, prin unghiul opus, după care se completează „X"-ul și la capătul distal (fig. 9.2).

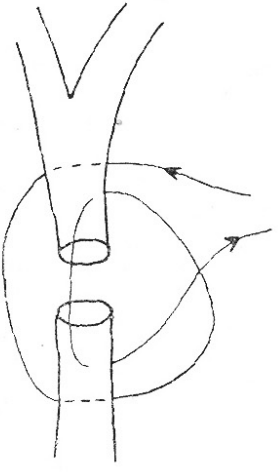

Fig. 9.1. — Sutura de tendon — procedeul Sterling-Bunnell.

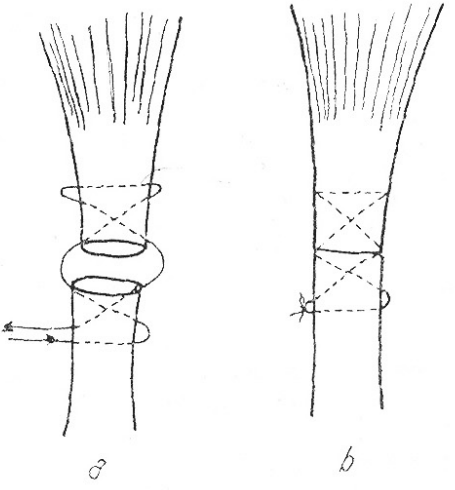

Fig. 9.2. — Sutura de tendon — procedeu M. Iselin: *a.* trecerea firului în „X" prin capetele tendonului; *b.* coaptarea capetelor și înnodarea firului.

c) Procedeul obișnuit: se trece un fir prin toată grosimea unui capăt de tendon, apoi prin celălalt capăt (fig. 9.3, a). Se trec apoi fire de afrontare prin marginile capetelor (fig. 9.3, b). Procedeul se aplică la sutura tendoanelor groase, care nu culisează în teci sinoviale.

d) Procedeul Cunéo (în laset de cizmar): se trece firul, la început transversal, la 1,5 cm de marginea secțiunii, apoi se fac o serie de X-uri, la 5 mm distanță, în fiecare capăt (fig. 9.4, a). Nodul se face după ce capetele tendonului s-au apropiat și segmentul s-a pus în poziție de maximă relaxare (fig. 9.4, b).

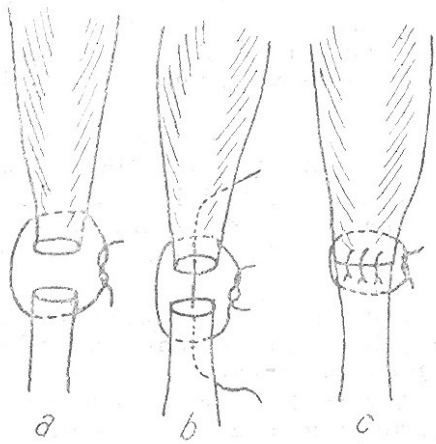

Fig. 9.3. — Sutura de tendon — procedeu obișnuit: *a.* trecerea firului prin toată grosimea tendonului; *b.* fire de afrontare trecute prin margini; *c.* sutura terminată.

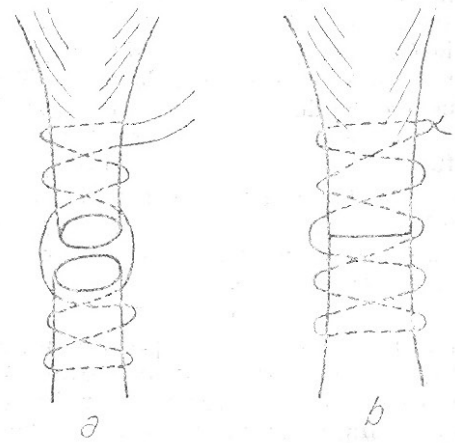

Fig. 9.4. — Sutura de tendon — procedeu Cunéo: a. trecerea firului în „laset de cizmar"; *b.* apropierea capetelor și înnodarea firului.

e) Procedeul cu fire în „U". Firul se trece dintr-un capăt în altul, la 5—8 mm de margini, apoi se înțeapă tendonul transversal și urmează drumul invers (fig. 9.5, a). Se trec 2—4 fire de acest fel, în funcție de grosimea tendonului.

f) Procedeul Decker și Vredan folosește un singur fir pe care-l ancorează lateral, de fiecare parte, pentru a-i da o mai mare soliditate. Acul pătrunde prin suprafața de secțiune, iese lateral la 4—6 mm, face o buclă, apoi traversează tendonul, face o nouă buclă și iese tot prin capătul secționat; pătrunde apoi prin suprafața de secțiune a celuilalt capăt, procedînd în același mod (fig. 9.6). Are dezavantajul că nodul se interpune între capetele secționate, îngreunînd cicatrizarea.

g) Secțiunile oblice de tendoane se sutureză prin fixarea (la început) a celor 2 unghiuri, cu fire simple, apoi se trec fire care prind cele două margini de o parte și de alta (fig. 9.7).

h) În cazul secțiunii unor tendoane subțiri, în mod excepțional, se poate face sutura prin superpoziția capetelor, cu fire transfixiante, prin grosimea ambelor capete suprapuse (fig. 9.8, a) sau cu fire trecute prin marginile laterale ale ambelor capete suprapuse (fig. 9.8, b).

i) Secțiunile incomplete de tendoane se pot lăsa ca atare (dacă sînt mici) sau se pot sutura cu un fir, asemănător secțiunilor oblice.

Sutura tecii sinoviale sau a paratendonului (aparatul de alunecare) se va face totdeauna, cînd este posibil, deoarece evită cicatricea aderențială la piele. După 3—4 săptămîni, cînd cicatricea tendonului se consideră, prac-

tic, definitivă, și se reiau mișcările segmentului respectiv, ea se desprinde din țesuturile din jur și permite lunecarea tendonului.

Sutura planurilor superficiale se va face, pe cît posibil, de așa manieră ca să nu se suprapună celor profunde.

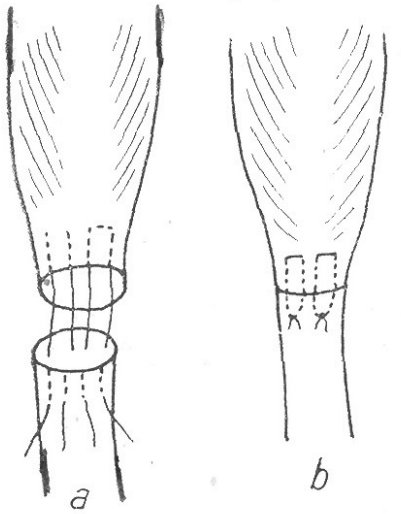

Fig. 9.5. — Sutura de tendon cu fire în „U": *a.* trecerea firelor; *b.* sutura terminată.

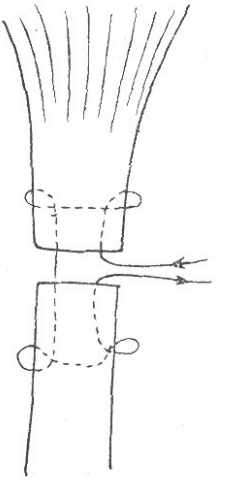

Fig. 9.6. — Sutura de tendon — procedeu Decker și Vredan.

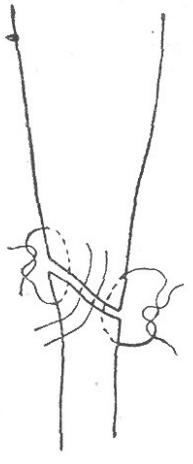

Fig. 9.7. — Sutura de tendon „secționat oblic".

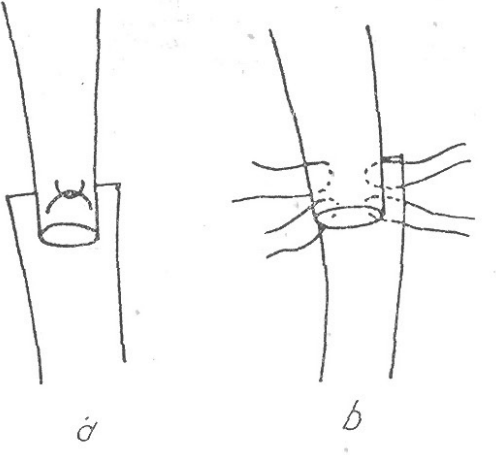

Fig. 9.8. — Sutura unui tendon subțire prin suprapunerea capetelor: *a.* cu fir transfixiant total; *b.* cu fire transfixiante la margine.

INCIDENTE ȘI ACCIDENTE

Lezarea vaselor din jur, cu formarea de hematoame secundare care favorizează infecția.

Dilacerarea capetelor tendonului în momentul strîngerii firelor; este un accident grav, care compromite sutura primară și obligă la tenoplastii sau sutură secundară.

INGRIJIRI POSTOPERATORII

Imobilizarea segmentului respectiv, în poziție de relaxare, prin bandaj strîns sau aparat gipsat, timp de 10—15 zile.

Reluarea mișcărilor, la început pasiv, apoi activ, cu amplitudini crescînde.

Masaje musculare, fizioterapie.

COMPLICAȚII

Infecția plăgii cu compromiterea suturii primare. Se va recurge la sutură secundară după 15—18 luni, cînd cicatricea a devenit suplă.

Necroza capetelor și compromiterea suturii are loc în cazul plasării de fire dese, pe o distanță mare și strînse prea tare; aceste fire produc devascularizări ale tendoanelor.

Cicatrici aderente la țesuturile din jur, ca rezultat al suprapunerii suturilor diverselor straturi.

Reducerea funcției segmentului respectiv, în urma sacrificiului mare de țesut tendinos și a suturilor făcute în tensiune, ca scurtarea tendonului.

BIBLIOGRAFIE

1. BICKHAM S. W. — Operative Surgery, vol. II, Ed. W. B. Saunders Co., Philadelphia, 1939, p. 434—441.
2. BRĂTIANU S. — Histologie, vol. 1, Ed. Medicală, București, 1957, p. 307—313.
3. KLEINERT E. H., SCHEPEL S., GILL T. — Flexor tendon injuries, *Surg. clin. N. Amer.*, 1981, aprilie, 267—286.
4. OBERLIN S. — Traité de technique chirurgicale, vol. I, Ed. Masson et Cie, Paris 1955, p. 8 082.
5. RADULESCU A., BACIU C. — Ortopedie chirurgicală, vol. I, Ed. Medicală, București, 1956, p. 277—279.
6. TEODORIU T., BORȘ P. — Chirurgia traumatismelor mîinii, Ed. Medicală, București, 1958, p. 238—242.
7. GREWE H. E., KREMER K. — Atlas of Surgical operations, 1980, Georg Thieme Verlag Stuttgart, New York. Suturi de tendon, p. 33—36.

X. SUTURA VASCULARĂ

Traumatismele vasculare pot îmbrăca aspecte multiple (secțiuni, rupturi, contuzii, zdrobiri, lipsă de substanță etc.), ceea ce impune găsirea unor soluții optime de reparare a acestora și de restabilire a circulației sanguine. Metodele de reparare a peretelui vasului constau în: sutură, aplicarea unui „patch", intubație, grefoane biologice sau sintetice, pontaje etc. Unele dintre acestea pot fi efectuate numai de un specialist bine pregătit în chirurgia vasculară; necesită, de asemenea, un instrumentar corespunzător, ceea ce depășește obiectivele capitolului de față.

Dintre traumatismele vasculare, cele care pot fi rezolvate în timp util, cu instrumentar mai puțin specializat și de către orice chirurg, sînt secțiunile de vase, accidentale sau intraoperatorii. Acestea pot fi longitudinale, oblice sau transversale și pot interesa circumferința (în totalitate sau parțial). Sutura vaselor lezate are indicații în funcție de calibrul vasului, natura leziunii și tulburările de irigație pe care le produce prin întreruperea fluxului sanguin. Ea nu este lipsită de riscuri, antrenînd frecvent complicații.

NOȚIUNI DE ANATOMIE

Vasele sanguine cuprind artere, arteriole, capilare, venule și vene. Capitolul de față se adresează vaselor care au calibrul peste 2 mm.

Arterele sînt ca niște tuburi cu dimensiuni între 1—8 mm, cu direcție rectilinie, și care se divid în colaterale ce se anastomozează între ele.

Venele însoțesc arterele, se aplatizează în stadiul de vacuitate și sînt mai boselate atunci cînd sînt pline cu sînge. Ele formează două sisteme: unul superficial, subcutanat și altul profund, care însoțește arterele.

În principiu, peretele lor este alcătuit din trei tunici: *internă* (endartera sau endovena), formată dintr-un endoteliu, sub care se găsește o rețea de fibre elastice și colagene, care-i conferă rezistență; *mijlocie*, alcătuită din fibre musculare netede așezate circular; *externă* (adventicea), în structura căreia intră fibre elastice și colagene, vase (vasa vasorum) și rețeaua de fibre nervoase.

Arterele și venele, împreună cu nervii, formează pachete vasculo-nervoase care, în drumul lor, intră în raport cu oasele și cu articulațiile, cu interstițiile musculare și cu pielea.

Vasele terminale au importanță deosebită în vascularizația unui segment și dispoziția lor trebuie bine cunoscută în caz de lezare a acestora.

OBIECTIVE

Sutura vasculară are drept obiective:
— oprirea hemoragiei;
— refacerea continuității vasului secționat;
— asigurarea irigației corecte a segmentului distal de leziune.

MATERIALE NECESARE

In afara instrumentarului obișnuit oricăror intervenții operatorii mici, sînt necesare: ace atraumatice, cu fire de la 000 la 00000000 (8 zero), în funcție de calibrul vasului, pense vasculare (Dieffenbach, De Bakey, Horsley, Satinski, Mosquitto), ulei de parafină steril, depărtătoare Volkmann, port ace fine, pense anatomice fine.

PRINCIPII

— Asepsie riguroasă pentru evitarea oricărei infecții, ceea ce ar produce scăderea rezistenței suturii.

— Se vor folosi incizii mari care să permită o bună disecție a capetelor vasculare deasupra și sub leziune.

— Manevrele de izolare, pensare și sutură a vasului sanghin trebuie să nu lezeze endoteliul și intima, pentru a evita apariția trombozei și a menține rezistența peretelui.

— Controlarea permeabilității vasculare a capătului distal (lăsat liber, trebuie să se scurgă sînge prin el), pentru a vedea dacă nu este trombozat.

— Menținerea, pe cît posibil, a lumenului vascular la dimensiuni normale, pentru a nu produce modificări de debit circulator.

— Utilizarea de fire monofil, care sînt mai puțin traumatizante pentru țesuturile prin care trec.

— Evitarea interpunerii adventicei între marginile plăgii arteriale care, pe de o parte împiedică o bună avivare a marginilor, iar pe de alta constituie un factor de trombozare. Idealul este ca endoteliul unui capăt să se suprapună endoteliului celuilalt capăt vascular.

— Cînd coexistă fracturi, repararea vasculară se va face după ce s-a asigurat o bună imobilizare osoasă prin metode sîngerînde.

— Terapia anticoagulantă, antibioterapia și terapia cu vasodilatatoare sînt obligatorii 7—10 zile. Heparinoterapia se începe intraoperator, prin injectarea în capătul distal al arterei în scopul prevenirii trombozării vaselor mici.

INDICAȚII

Sutura vasculară este indicată în:
— leziuni ale vaselor mari care nu pot fi ligaturate;

— lezarea vaselor terminale a căror ligatură ar produce tulburări de irigație a segmentului respectiv, ajungînd la necroze;
— transplantarea de organe;
— tratamentul anevrismelor;
— în circulația extracorporeală.

În capitolul de față ne referim numai la sutura vaselor care au suferit traumatisme operatorii sau accidentale și care necesită repararea peretelui cu restabilirea fluxului sanguin.

CONTRAINDICAȚII

Nu se suturează vasele de calibru mic a căror contribuție în circulația segmentului respectiv este mică și poate fi preluată de colaterale.

PREGĂTIRE PREOPERATORIE

Pregătirea preoperatorie în cazul traumatismelor vasculare accidentale este de scurtă durată și are în vedere:
— oprirea hemoragiei prin aplicarea unui garou deasupra leziunii, sau a unui bandaj elastic care se va slăbi la 15—20 minute și se va scoate după identificarea vasului lezat;
— raderea părului din jurul leziunii și asepsie riguroasă a plăgii și în jurul ei;
— instalarea unei transfuzii sanguine, în funcție de cantitatea sîngelui pierdut, urmată de perfuzii cu lichide, pentru completarea volumului circulator;
— administrarea de sedative și analgetice.

În cazul plăgilor vasculare intraoperatorii, aceste pregătiri nu mai sînt necesare.

ANESTEZIE

Se poate folosi anestezia regională sau generală, în funcție de gradul leziunilor. Anestezia locală nu oferă condiții optime pentru sutura vasului.

POZIȚIA BOLNAVULUI ȘI CHIRURGULUI

Poziția bolnavului este totdeauna în decubit, cu plaga bine expusă vederii, asemănătoare ca în cazul suturii de tendon.

Chirurgul se așază în poziție comodă, iar ajutorul în fața lui.

TEHNICA

Descoperirea vasului în amonte și sub leziune și *clamparea* lui cu o pensă Dieffenbach (bull-dog) sau De Bakey (fig. 10.1). Pentru a diminua la maximum traumatismul asupra pereților vasului, brațele pensei se pot îmbrăca cu două tuburi de cauciuc (fig. 10.2). În lipsă de pense corespunzătoare, clamparea vasului se poate face cu o lamă de cauciuc fixată cu o pensă orientată cu brațele paralel cu axul vasului, pînă ce sîngerarea încetează (fig. 10.3).

Vena se clampează cu pensa Satinsky (vezi fig. 10.6). În cazul plăgilor laterale ale venelor mari, se clampează numai o parte din lumen (fig. 10.5), iar în plăgi transversale se clampează între 2 pense.

Eliberarea vasului de o parte și de alta a leziunii, pe o lungime de aproximativ 2 cm, cu respectarea fiecărei colaterale. Dacă există o colaterală în imediata apropiere a plăgii, ea se va descoperi, se va ligatura și secționa.

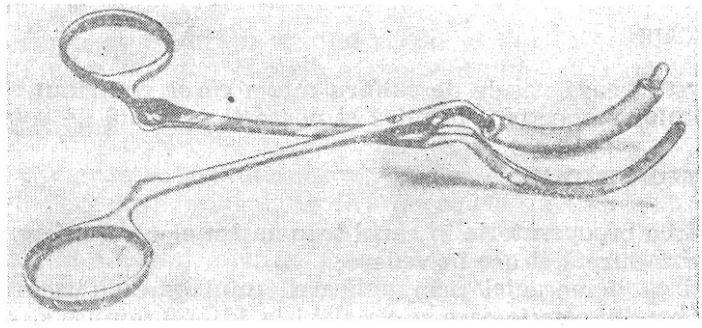

Fig. 10.1. — Pensa Horsley pentru clampaj arterial.

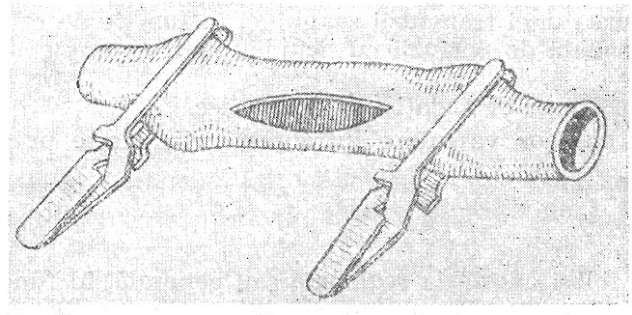

Fig. 10.2. — Clamparea arterei cu 2 pense Dieffenbach (bull-dog).

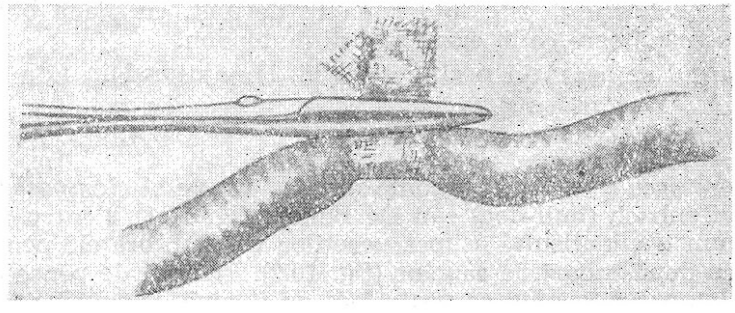

Fig. 10.3. — Clamparea arterei cu o lamă de cauciuc fixată cu o pensă.

Regularizarea marginilor capetelor vasculare, în cazul plăgilor contuze, cu sacrificiu cît mai redus de perete, dar pînă la țesut sănătos. Se va exciza plusul de adventice pentru a nu fi prins în plagă.

Sutura vasului se va face în funcție de natura plăgii.

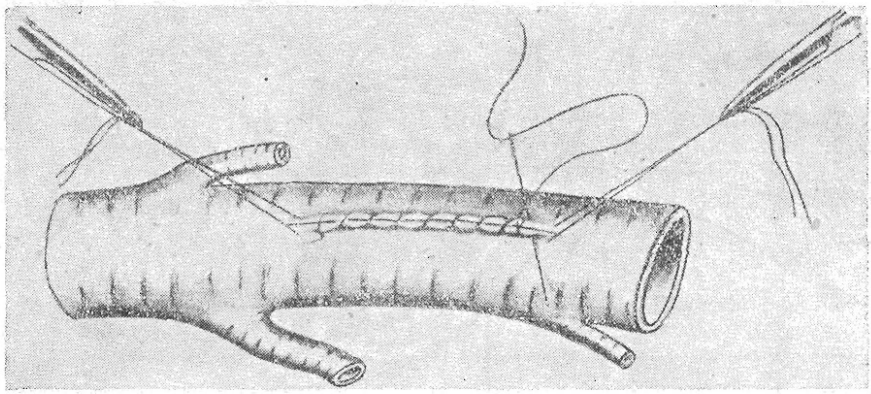

Fig. 10.4. — Sutura longitudinală a unei plăgi arteriale laterale, cu fir continuu.

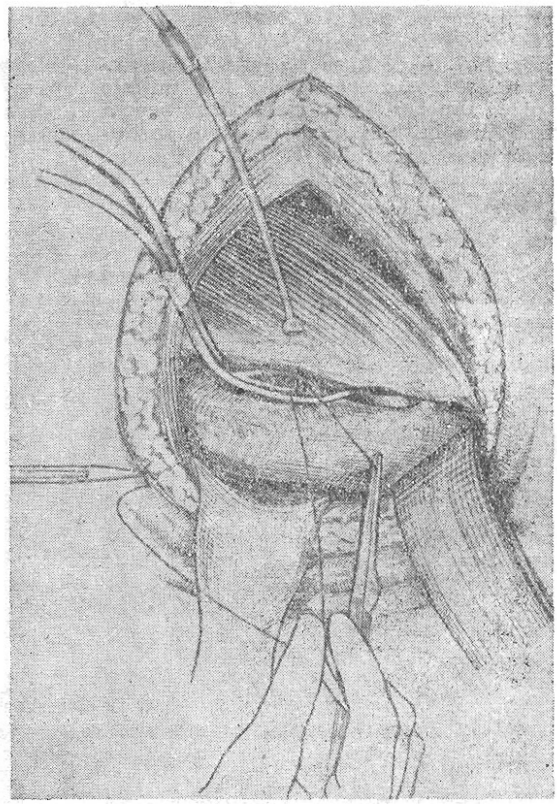

Fig. 10.5. — Clamparea laterală a venei și sutura sa longitudinală, cu fir continuu.

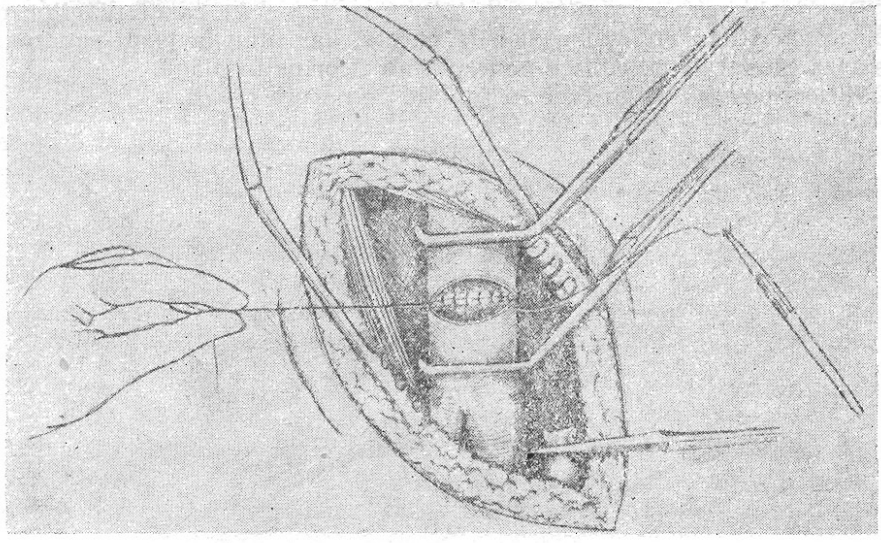

Fig. 10.6. — Clamparea cu pensa Satinski a capetelor venei secţionate şi sutura lor cu fir continuu (în plagă este suturat planul profund) (după Patel).

Fig. 10.7. — Sutura vasculară circumferenţială: *a.* trecerea a 2 fire iniţiale între capetele secţionate; *b.* trecerea a 3 fire iniţiale între capetele secţionate (sus) şi sutura vasului între ele.

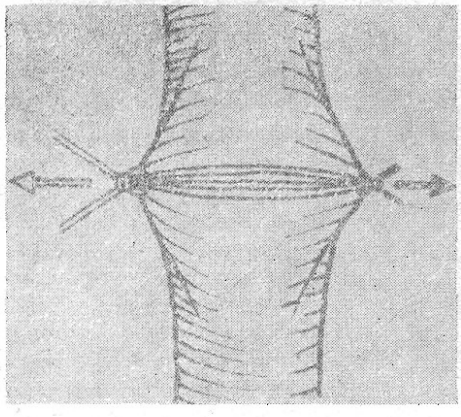

a

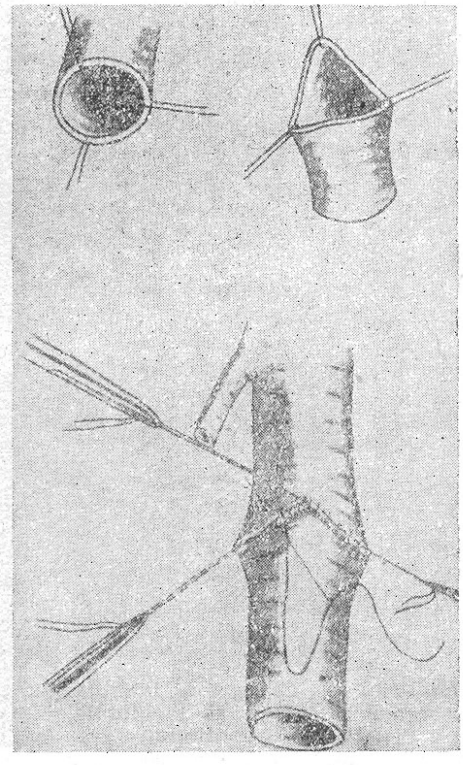

b

a) Sutura longitudinală se face cu fire izolate sau cu surjet, încărcînd ambele buze ale plăgii, la distanță de 1—1,5 mm de marginile lor și trecînd firele la distanță, nu mai mare, de 2 mm (fig. 10.4 și 10.5). Ea se explică numai la vase de calibru mare (aortă, cavă, iliace, femurale, humerale), deoarece la cele de calibru mic strîmtorează lumenul. În plăgile laterale, cu pierdere de substanță, se aplică un „patch".

b) Sutura oblică se face în același stil și are avantajul că nu produce modificări mari ale lumenului. În sutura cu fire în „U" se mai poate face o sutură de întărire cu fir continuu, trecut strict prin marginile plăgii, pe deasupra primei suturi.

c) Sutura circumferențială (termino-terminală) se aplică secțiunilor totale transversale ale vaselor mari și mijlocii dar se poate aplica și vaselor mici (sutura se va face numai sub microscop). Ea se execută cu fire separate, simple sau în „U" sau cu surjet. Pentru soliditatea

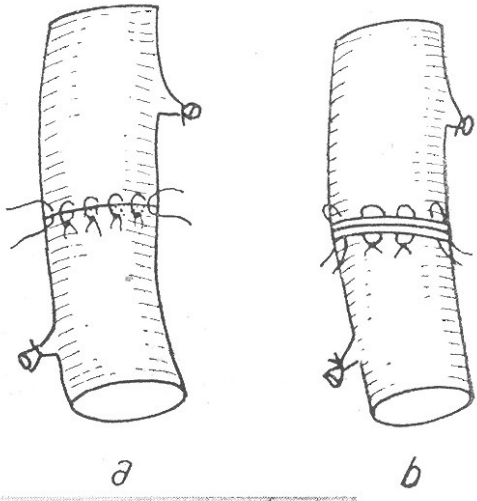

Fig. 10.8. A. — Sutura vasculară circumferențială cu fire izolate: *a.* simple; *b.* în „U".

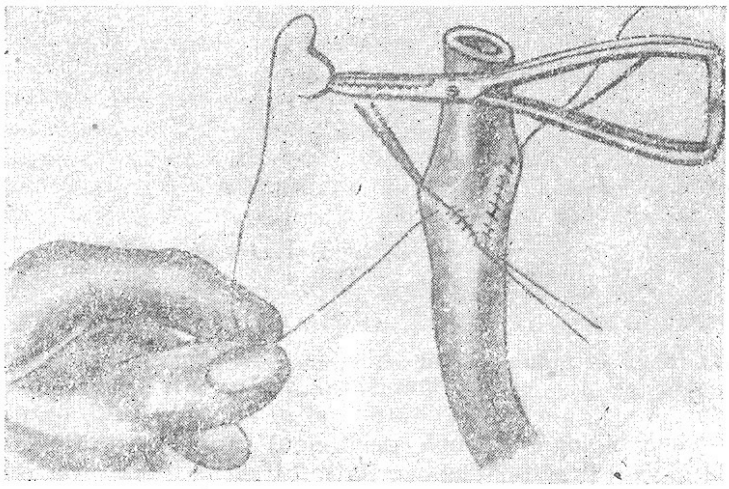

Fig. 10.8. B. — Sutura vasculară circumferențială cu fir continuu (surjet).

suturii, pentru ușurarea manevrelor și pentru calibrarea circumferințelor capetelor vasculare, se trec două sau trei fire lungi printr-un capăt și altul și se înnoadă. În acest fel, circumferința se împarte în tot atîtea segmente (fig. 10.7, a și b). Se suturează circumferința între două fire de tracțiune, (o jumătate din circumferință sau o treime din ea), trecînd firele la distanțele de mai sus; fire izolate (fig. 10.8, A), sau surjet (fig. 10.8, B).

În cazul suturii cu surjet, ajutorul ține în tensiune firul care apropie capetele, are grijă ca buclele să vină paralele și să nu se suprapună, iar tracțiunea se exercită uniform, fără a produce rupturi în pereții arterei. Capătul terminal al surjetului se solidarizează cu capătul inițial al firului, din următoarea treime sau hemicircumferință.

Variante de tehnică

a) La copii se recomandă ca sutura circumferențială să se facă cu fire izolate. În situații deosebite, se poate face numai pe o hemicircumferință cu surjet, iar pe cealaltă cu fire izolate, pentru ca, odată cu creșterea copilului, lumenul vascular să nu se stenozeze.

b) Pentru vasele mici, sutura se face cu fire 000000 (6 zero) sau 00000000 (8 zero), la distanță de 1 mm, și se întărește prin învelirea

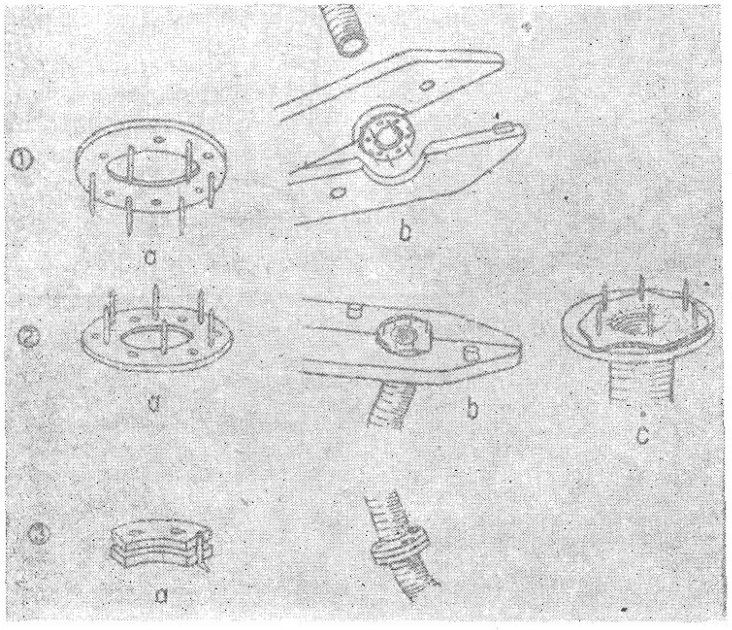

Fig. 10.9. — Sutura vasculară circumferențială cu aparatul Nakayama (după Patel).

sa într-un țesut biologic (pleură, peritoneu) sau inert (teflon), sau prin aplicarea de biocoli (metil-2-cianoacrilat).

c) Sutura instrumentală folosește inele metalice de diverse mărimi, prinse în cîte un clește. Inelul încarcă unul din cele două capete

arteriale și îl fixează cu ajutorul unor dinți metalici după care, cele două inele care fixează capetele secționate se alipesc iar dinții unuia trec prin orificiile celuilalt și se îndoaie la exterior (fig. 10.9). Procedeul este descris de Nakayama și prezintă o serie de avantaje:

— timp scurt de clampare a vasului (sub 10 min.) și de realizare a suturii;

— absența suintării în momentul declampării;

— tehnică simplă și ușor de efectuat.

Dezavantajele constau în faptul că:

— nu se pot aplica la vase de calibru sub 2 mm și la vase cu pereții alterați;

— granulomul din jurul inelelor este mult mai mare decît cel din jurul firelor.

ÎNGRIJIRI POSTOPERATORII

Segmentul respectiv va fi ținut în *repaus fără a efectua mișcări* bruște de elongație, flexie și extensie.

Heparinoterapia este obligatorie, pentru a preveni coagularea în vasele distale și de calibru mic.

Se administrează *antibiotice (7—10 zile)* pentru a preveni infecția plăgii și vasodilatatoare, care să asigure un flux sanguin suficient pentru a preveni staza.

COMPLICAȚII POSTOPERATORII

Hemoragia secundară imediată este datorată unui defect de sutură. Ea apare imediat după declampare și se remediază prin aplicarea unor fire izolate, la locul hemoragiei.

Hemoragia secundară precoce este consecința unui defect de hemostază, de sutură vasculară sau de heparinoterapie intempestivă. Atitudinea este promptă și în raport de cauza care produce sîngerarea.

Ischemia acută precoce este urmarea trombozei la nivelul suturii sau distal de ea. Se reintervine de urgență, se recontrolează permeabilitatea suturii și se tentează dezobstrucția după care se reface sutura.

Ischemia tardivă apare după un timp variabil și este tot cauză de tromboză constituită lent. Impune reintervenția și dezobstrucția vasului.

Infecția plăgilor este o complicație redutabilă deoarece, în majoritatea cazurilor, compromite sutura vasculară prin dehiscența suturii sau instalarea trombozei.

REZULTATE

Rezultatele suturilor vasculare sînt bune dacă sînt făcute cu respectarea principiilor de mai sus, asigurînd vascularizația la segmentul respectiv sau circulația normală în vasele de calibru mare.

BIBLIOGRAFIE

1. BALLINGER F. W., DRAPANS TH. — Practice of Surgery, vol. I, Ed. C. V. Mosby Co. St. Louis, 1972, p. 122—127.

2. BICKHAM S. W. — Operative Surgery, vol. II, Ed. W. B. Saunders, 1935, p. 1—40.
3. CORMIER M. J., SAUTOT J., TRILEUX CL., ARNULF G. — Nouveau traité de technique chirurgicale, vol. V, Ed. Masson et Cie, Paris, 1970, p. 42—92.
4. FONTAINE J., FOUCHER G., PLOT C. J. — Les microanastomoses vasculaires à l'aide d'appareil de suture mécanique. *J. chir. (Paris)*, 1971, 101, 3, 315—324.
5. KUNLIN J., KUNLIN A., RICHARD J., TREGONET T. — Greffes et anastomoses veineuses par suture suspendue à anneau, *J. chir. (Paris)*, 1963, *85*, 3, 305—508.
6. OBERLIN S. — Traité de technique chirurgicale, vol. I, Ed. Massoa et Cie, Paris, 1942—1944, p. 87—90.
7. RIMNICEANU C. — Histologia, vol. I, capitolul: „Aparatul circulator", Ed. Medicală, București, 1957, p 383—393.
8. SCARE M. — Traumatismele vaselor, în: „Îndreptar de urgențe traumatologice", Ed. Medicală, 1975, p. 166—179.
9. TESTUT L., LATARJET A. — Précis d'anatomie déscriptive, Ed. G. Doin, Paris, 1940, p. 294—295; 339—340.

XI. SUTURA NERVOASĂ

Leziunile traumatice ale nervilor periferici sînt foarte variate, mergînd de la simple contuzii (neurapraxie) care se recuperează spontan în 4—6 săptămîni, la secțiunea axonilor cu păstrarea tecilor (axonotmesis) și pînă la secțiunea completă a nervului (neurotmesis). În urma acestor leziuni apar o serie de transformări histologice în structura nervului și a fibrilelor sale, de care trebuie ținut seama la reparația acestuia.

Sutura unui nerv secționat are la bază capacitatea lui de regenerare. Ea este foarte delicată și de multe ori cu rezultate nesatisfăcătoare; se poate face imediat (sutura primară) sau întîrziat (sutura secundară), în funcție de condițiile operatorii și de aspectul plăgii. Sutura secundară poate fi precoce (în primele 25—30 de zile) sau tardivă (peste 30 de zile de la traumatism).

Din punct de vedere tehnic, sutura secundară se apropie mult de sutura primară, dar depășește cadrul volumului de față, deoarece, datorită degenerării axonale sau nevromului, leziuni care se pot întinde pe distanță de cîțiva centimetri, sînt necesare rezecții de nerv, care necesită grefă.

Înainte de orice manevră de sutură, bolnavul va fi examinat în amănunțime pentru a cunoaște toate leziunile senzitive și motorii pe care le prezintă.

NOȚIUNI DE ANATOMIE

Nervul periferic este reprezentat de totalitatea fibrelor nervoase care au o funcție bine precizată. Fibrele nervoase reprezintă prelungirile neuronului și ele sînt grupate în fascicule care reprezintă „unitatea chirurgicală" (1) a nervilor periferici. Repararea nervului, fascicul cu fascicul, prezintă o mare dificultate, datorită faptului că fibrele nervoase pot trece ușor dintr-un fascicul în altul, dar cu aceeași funcție (în cadrul nervilor micști).

Fiecare fascicul de fibre este învelit de o teacă conjunctivo-fibroasă ce alcătuiește *perinervul*, în interstițiile căruia circulă elementele vascu-

lare. La exterior, această teacă învelește tot nervul, devine mai groasă, cu structură lamelară concentrică și poartă numele de *epinerv* (nevrilem).

Rapoartele strînse pe care le au cu vasele sanguine și cu mușchii fac ca, în traumatismele acestora, să fie interesate și elementele nervoase.

Leziunile care au loc în capetele secționate sînt reprezentate de degenerescența walleriană, prezentă totdeauna în capătul distal unde este mai rapidă și mai extensivă și de degenerescența retrogradă, care se petrece în capătul proximal; aceasta este inconstantă, mai ales în caz de zdrobiri ale nervului. Paralel cu acest fel de degenerescență, care interesează teaca de mielină, are loc proliferarea celulelor tecii Schwann, care obstruează tecile nelocuite și formează un țesut conjunctiv cicatriceal, alungit — gliomul — țesut ce ocupă primii centimetri ai capătului distal. Aceste fenomene sînt terminate cam după trei săptămîni (21—25 zile).

Din capătul proximal, axonii cresc spre cel distal, începînd din săptămîna a 4-a (cu viteza medie de 1,2 mm/zi); dacă suprafețele sînt apropiate și bine orientate, prelungirile lor pătrund în tecile goale și, în timp, reușesc să regenereze fibra secționată. Dacă distanța dintre capete este mare și gliomul a reușit să obstrueze tecile goale, axonii înaintează dezordonat în țesutul cicatriceal învecinat și formează un *nevrom* ce umflă capătul proximal. Aceste elemente trebuie cunoscute și avute în vedere la sutura nervilor.

OBIECTIVE

Obiectivele urmărite de sutura nervoasă constau în:

— refacerea continuității nervului pentru asigurarea regenerării lui și a transmiterii influxului nervos;

— evitarea apariției nevromului care produce dureri locale;

— prevenirea degenerescenței musculare prin absența inervației.

INDICAȚII

— Sutura nervoasă este indicată pentru orice întrerupere parțială sau totală a continuității nervului, cu un diametru de cel puțin 3 mm (2), în scopul de a preveni constituirea nevromului și apariția leziunilor trofice musculare.

— Sutura primară se indică în toate situațiile în care plaga este recentă, nu este anfractuoasă, iar leziunea nervoasă nu prezintă lipsuri de substanță.

— Sutura secundară precoce se recomandă după vindecarea plăgii pentru faptul că nevrilemul este mai rezistent.

CONTRAINDICAȚII

— În plăgile anfractuoase, infectate, nu se recomandă sutura nervoasă, deoarece reacția fibroblastică consecutivă invadează aria de sutură, și, în urma compresiei, se compromite regenerarea și recuperarea funcțională a nervului.

— Leziunile nervoase prin strivire sau compresie nu se suturează imediat, deoarece secționarea numai a axonilor permite regenerarea fibrelor nervoase.

— În leziuni nervoase, cu lipsuri mari de substanță, nu se fac suturi, deoarece capetele vor fi în tensiune; în asemenea situații, se fac grefe.

PRINCIPII

Sutura nervoasă este o chirurgie indirectă deoarece se lucrează numai pe țesutul înconjurător (epinerv) și nu pe fibrele nervoase care sînt foarte fragile. Pentru aceasta, în asemenea situații este important de a fi îndeplinite o serie de principii:

— Respectarea cu strictețe a regulilor de asepsie și antisepsie, pentru evitarea infecției secundare generatoare de țesut fibros cicatriceal (nervul rezistă la infecții) ale țesutului din jur.

— Hemostază minuțioasă a plăgii, pentru prevenirea hematomului care poate exercita compresiuni asupra nervului și poate oferi condiții pentru dezvoltarea infecției.

— În cazul leziunilor complexe, se rezolvă mai întîi fracturile osoase, prin fixarea lor cu tije sau șuruburi și după aceea, suturile nervoase și celelalte leziuni.

— Asigurarea, pe cît posibil, a rapoartelor capetelor secționate pentru respectarea funcției fibrelor (senzitive, motorii), mai ales în cazul secțiunii nervilor micști. În acest scop, se va căuta ca trunchiul nervos să nu fie cudat sau rotat.

— Materialul de sutură să fie foarte fin (mătase opt zero sau nylon 10 zero), pe ace sertisate. Este de preferat ca sutura să se efectueze sub microscop binocular, pentru a respecta fibrele nervoase.

— Afrontarea capetelor nu trebuie făcută cu brutalitate și niciodată în tensiune. Pentru aceasta se vor folosi pense foarte fine, care să nu zdrobească țesuturile, fire tractoare sau ace fine. După sutură, nervul se va așeza într-un pat muscular bun, departe de focarul de fractură.

— Evitarea suprapunerii sau alăturării suturilor straturilor învecinate sau suturii cutanate, pentru a împiedica formarea unei cicatrici fibroase sclerozante.

MATERIALE NECESARE

— bisturiu cu lamă fină și bine ascuțită, foarfece fine, pense, depărtătoare Volkmann;

— ace atraumatice cu fire de mătase între opt zero și șase zero sau nylon între opt zero și zece zero, catgut, ață;

— comprese din tifon, ser fiziologic călduț.

PREGĂTIREA PREOPERATORIE

Pregătirea preoperatorie este de scurtă durată, asemănătoare cu cea din cazul suturii de tendon sau mușchi și necesită:

— curățirea și antisepsia regiunii;

— premedicarea bolnavului;

— hemostază provizorie prin aplicarea unui bandaj compresiv (bandă elastică Esmarch) pînă la identificarea formațiunilor lezate.

ANESTEZIA

Anestezia generală este de preferat, deoarece oferă liniște operatorie, intervenția fiind migăloasă și, de multe ori, de lungă durată.

În cazul în care nu se poate beneficia de anestezie generală, se folosește anestezia regională (plexală, rahidiană, peridurală).

POZIȚIA BOLNAVULUI ȘI CHIRURGULUI

Poziția bolnavului este în decubit, cu plaga expusă cît mai bine vederii, ca și în cazul suturii de tendon.

Poziția chirurgului va fi cît mai comodă (de preferat va sta pe un scaun) pentru a-și putea sprijini mîinile pe masă, în așa fel ca să aibă siguranță cît mai mare a mișcărilor. Operația se va face totdeauna cu un ajutor care va sta în fața operatorului.

TEHNICĂ

Tehnica suturii nervoase primare este în funcție de natura și gradul leziunilor.

1. **Sutura nervului secționat transversal,** presupune mai mulți timpi:

Incizia pielii este necesară pentru descoperirea capetelor secționate și pentru inventarierea altor leziuni. Ea se plasează în lungul proiecției tegumentare a nervului (la nivelul articulațiilor se face paralel cu interlinia articulară) și trebuie să depășească proximal și distal capetele secționate pentru a permite o bună expunere a lor și o eventuală disecție dacă va fi necesară (disecția nervului pe o distanță de 10 cm permite alungirea lui cu 1 cm) (4).

Toaleta plăgilor contuze cu excizia marginilor devitalizate, hemostază perfectă și inventarierea leziunilor.

Evidențierea capetelor secționate și disecția nervului cu păstrarea colateralelor musculare (dacă este cazul). Tot în acest timp, se pregătește patul muscular în care se va așeza nervul.

Pregătirea suprafețelor de secțiune se face numai în cazul în care cele două capete prezintă leziuni contuze și necesită secționarea lor în țesut sănătos. Înainte de aceasta este bine ca să se orienteze direcția normală a trunchiului nervos pentru a nu fi rotat.

Regularizarea suprafețelor se face prin secționarea lor cu bisturiul cu lamă fină și bine ascuțită sau cu o lamă de ras sterilă prinsă într-o pensă Péan. Important este faptul ca secțiunea să fie perpendiculară pe traiectul nervului, în țesut sănătos și cu cît mai puțin sacrificiu din capete. Pentru aceasta, unii autori (5) recomandă înfășurarea capetelor într-o bandă de celofan fixată lateral cu o pensă în „L" (fig. 11.1) și secționarea simultană a benzii și nervului.

Apropierea celor două capete se face fără răsucire, în așa fel ca suprafețele lor să ajungă și să se mențină în contact, fără a fi în tensiune. În acest sens, capetele se reperează cu 2 ace fine (fig. 11.2, a) sau cu 2 fire subțiri (fig. 11.2, b), trecute la 2—3 cm de locul viitoarei suturi. Orientarea unei poziționări corecte se face după direcția vaselor „vasa nervorum" și după structura fasciculelor nervoase.

Sutura nervului se face cu fire izolate trecute numai prin epinerv și prin interstițiile dintre fascicule, fără a pătrunde între fibrele nervoase.

Firele se trec cît mai apropiate pentru a asigura o bună continență care să împiedice pătrunderea țesutului conjunctiv de neoformație între suprafețele de secțiune (fig. 11.3). Înnodarea firului se va face de așa manieră ca să pună în contact cele două suprafețe secționate, după care se taie cît mai aproape de nod.

După ce s-a suturat fața anterioară a secțiunii, se păstrează firele marginale, care se pun pe pense și se sutureză apoi fața posterioară, în

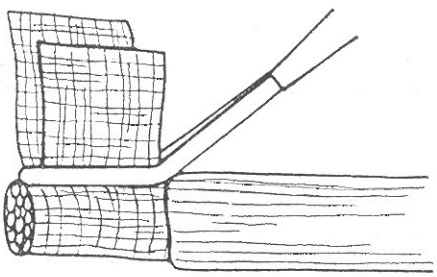

Fig. 11.1. — Sutura nervoasă: regularizarea suprafețelor prin secționarea capetelor înfășurate într-o bandă de celofan.

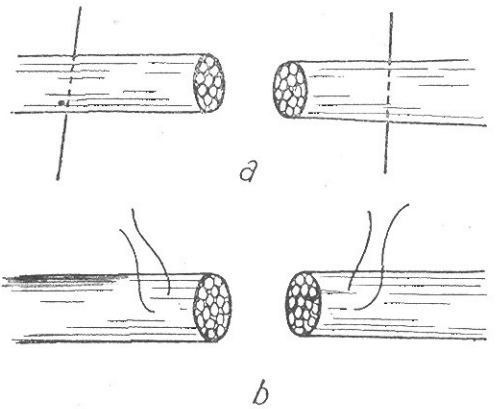

Fig. 11.2. — Sutura nervoasă: repararea capetelor secționate și punerea lor în poziție (fără rotație): *a.* cu ace fine; *b.* cu 2 fire subțiri.

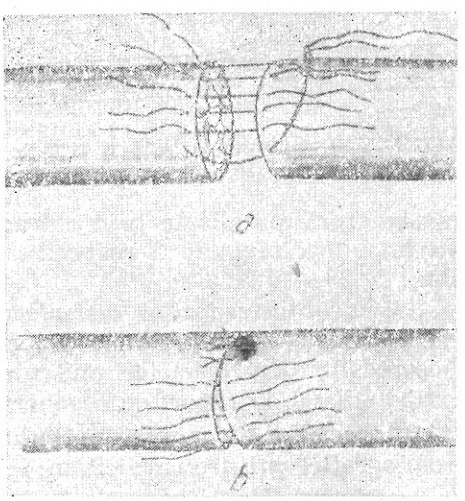

Fig. 11.3. — Sutura nervului secționat transversal: *a.* trecerea firelor prin epinerv; *b.* apropierea capetelor și înnodarea firelor.

așa fel ca torsiunea nervului să nu strice reperele și să nu producă traumatisme.

La sfîrșit, nervul se așează în patul muscular pregătit, care se sutureză prin cîteva fire de catgut. Alți autori (4, 5) recomandă înmanșonarea suturii în fibrină sau silastic, pentru a ușura direcționarea pătrunderii axonilor în capătul distal.

2. **Sutura nervului secționat oblic** respectă aceiași timpi ca mai sus. Dacă suprafețele sînt regulate, nu necesită prepararea lor.

Orientarea traiectului fibrelor este mai ușoară, deoarece există posibilitatea de suprapunere mai exactă a capetelor secțiunii.

Sutura se face ca și la secționarea transversală, numai la nivelul epinervului. Pentru întărirea suturii, unii autori recomandă trecerea unui fir transfixiant prin toată grosimea celor două capete (fig. 11.4), fir care nu se strînge tare.

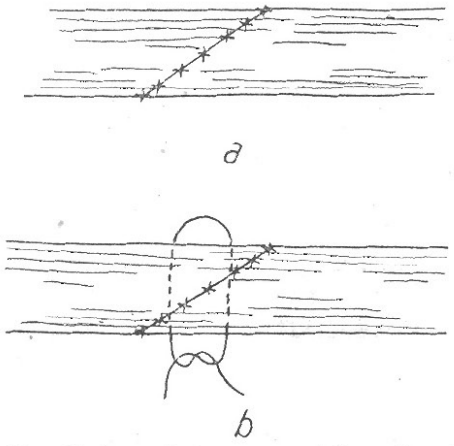

Fig. 11.4. — Sutura nervului secționat oblic: *a.* cu fire izolate trecute prin epinerv; *b.* se adaugă un fir transfixiant pentru întărirea suturii.

3. *Sutura parțială a nervului* este obligatorie și se adresează numai porțiunii secționate. Respectă, în principiu, aceiași timpi de mai sus. Menținerea continuității unei porțiuni din traiectul nervului, ușurează orientarea traiectului fibrelor.

— *Sutura* se face numai pe porțiunea lezată, în același mod ca mai sus, realizînd o angulare a porțiunii ce păstrează continuitatea nervului, în funcție de pierderea de substanță (fig. 11.5).



Fig. 11.5. — Sutura parțială a nervului.

ÎNGRIJIRI POSTOPERATORII

Îngrijirile postoperatorii urmăresc realizarea celor mai bune condiții pentru menținerea suturii și a troficității musculare. Se va avea în vedere:

Evitarea elongației nervului suturat, mai ales dacă se află în apropierea unei articulații precum și a musculaturii paralizate prin refracția celei antagoniste. În acest scop, se va imobiliza segmentul respectiv pe o atelă, sau într-un aparat gipsat, timp de 20—30 de zile.

Prevenirea redorilor articulare și a atrofiei musculare prin mobilizarea pasivă a articulațiilor și prin masaje și faradizări ale mușchilor. Aceste stimulări electrice musculare se vor începe proximal și se vor extinde distal, în raport cu regenerarea nervului.

Aprecierea regenerării nervului printr-o serie de teste clinice și electromiografice printre care citãm:

— testul Tinel: percuția în lungul traiectului nervului suturat produce senzația de curent electric la nivelul la care a ajuns progresiunea axonilor dinspre capătul proximal;

— testul Minor: reapariția transpirației cutanate în teritoriul reenervat;

— electromiografia arată tendință de dispariție a potențialelor de fibrilație și pozitiv monofazic, pe măsura regenerării fibrilelor nervoase.

Reeducarea musculară se face în perioada de recuperare, prin creșterea treptată a amplitudinii mișcărilor active și prin masaje. De asemenea, trebuie acordată atenția corespunzătoare reeducării sensibilității.

COMPLICAȚII POSTOPERATORII

Infecția plăgii cu formarea de cicatrici aderente sau compromiterea suturii; se previne prin asepsie riguroasă și antibioterapie.

Nevromul apare în suturi defectuoase cînd capetele nu au fost bine afrontate, sau cînd firele au fost trecute printre fibrilele nervoase. Se rezolvă prin sutură secundară sau grefă.

Cicatrici vicioase, mai ales cînd se asociază cu fracturi, nervul fiind prins în calusul osos ceea ce necesită viscerolize secundare.

Modificări de sensibilitate sau motricitate în segmentul respectiv datorită unor tulburări de regenerare nervoasă.

REZULTATE

Rezultatele sînt încurajatoare mai ales pentru recuperarea sensibilității la vîrste tinere (sub 20 de ani) și mai puțin încurajatoare pentru recuperarea motorie, pe măsura înaintării în vîrstă sau a suturării tardive (peste 2 luni). Sutura corectă aduce un plus de rezultate încurajatoare, mai ales dacă se face sub microscop, respectînd fibrilele nervoase.

BIBLIOGRAFIE

1. BICKHAM S. W. — Operative Surgery, vol. II, W. B. Saunders et Co., Philadelphia, 1933, p. 236—239.
2. MILLESI H. — Reappraisal of nerve repair. *Surg. Clin. N. Amer.*, 1981, aprilie, p. 321—340.
3. NICULESCU T. I. — Histologie, vol. II, Ed. Medicală, București, 1955, p. 34—36.
4. OBERLIN S., BLONDIN-WALTER P. — Opérations sur les nerfs, în: „Traité de technique chirurgicale", vol. I, Masson et Cie, Paris, 1955, p. 152—156.
5. OMER E. jr. — Method of assessment of injury and recovery of peripheral nerves. *Surg. Clin. N. Amer.*, 1981, aprilie, 303—320.
6. OPRESCU I. — Traumatismele nervilor periferici, în: „Îndreptar de urgențe traumatologice", Ed. Medicală, București, 1975, p. 186—191.
7. PATEL J., LÉGER L. — Nouveau traité de technique chirurgicale, Masson et Cie, Paris, 1974, p. 225—244.
8. GREWE H. E., KREMER K. — Atlas of Surgical operations, 1980. Georg Thieme Verlag Stuttgart, New York. Suturi de nervi, p. 29—31.

XII. DESCOPERIRI DE VENE SUPERFICIALE ÎN VEDEREA PERFUZĂRII DE LICHIDE

Venele superficiale reprezintă un capital preţios pentru organismul uman, oferind cel mai uşor mijloc pentru prelevarea de sînge în vederea investigaţiilor de laborator, injectarea de substanţe în scop terapeutic sau explorator, dialize extrarenale repetate, perfuzarea de soluţii în scopul reechilibrării organismului. Pe de altă parte, ele constituie o sursă importantă de material biologic autolog pentru transplante vasculare, by-pass-uri şi repararea unor leziuni arteriale.

Fiecare puncţie sau injecţie intravenoasă reprezintă un traumatism pentru venă, fiind urmat de leziuni parietale sau endoteliale mai mult sau mai puţin grave; uneori, prin repetare îndelungată, se ajunge la tromboze cu obstrucţii complete ale lumenului şi transformarea acestora în cordoane dure. Din aceste motive, situaţiile în care utilizarea venelor, în diferite scopuri, se impune în mod repetat sau pentru perioade îndelungate de timp, se recomandă descoperirea, cateterizarea şi folosirea uneia din vene pentru perioada respectivă, cu menajarea celorlalte.

NOŢIUNI DE ANATOMIE

Sistemul venos superficial este dispus în ţesutul celular subcutanat suprafascial sau, uneori în dedublarea fasciei superficiale, fără să aibă raporturi cu arterele, fiind lipsit de „pompă musculară" care să ajute circulaţia de întoarcere, dar avînd multiple anastomoze cu sistemul venos profund. Datorită acestor anastomoze, în anumite situaţii, dilatarea venelor superficiale constituie un indiciu preţios asupra permeabilităţii şi funcţionalităţii sistemului profund.

Dispoziţia lui este foarte diferită, cu multiple variaţii asupra existenţei, direcţiei, dimensiunilor şi rapoartelor, chiar a trunchiurilor principale, fapt care implică o bună cunoaştere a acestora pentru a putea fi descoperite şi folosite.

Din punct de vedere topografic, cel mai frecvent se folosesc venele superficiale ale membrului superior, mult mai rar ale membrului inferior şi cu totul excepţional alte vene.

INDICAȚII

Tehnicile moderne care folosesc catetere percutanate dispuse pe ac, ghid etc., au redus mult necesitatea acestor descoperiri; cu toate acestea ele își mențin încă utilitatea în anumite situații. Indicațiile descoperirii venelor superficiale sînt date de:

— existența stării de șoc care impune o cale sigură, permanentă și pentru un timp mai îndelungat, de administrare a unor lichide, în scopul reechilibrării organismului;

— prezența colapsului care, datorită colaborării venelor, face imposibilă punctionarea acestora;

— obezitate ce maschează traiectul venelor superficiale și face dificilă reperarea lor, la bolnavi care necesită perfuzări pre- sau postoperatorii repetate;

— bolnavi agitați care trebuie reechilibrați hidroelectrolitic și biologic și care își scot acul din vene, necesitînd puncții venoase repetate;

— stări de nutriție gravă, în care este necesară și o reechilibrare parenterală sau situații în care bolnavii nu se pot alimenta natural;

— aplicarea de cardiostimulatoare la bolnavii cu tulburări grave de ritm cardiac.

CONTRAINDICAȚII

Nu există, practic, contraindicații în descoperirea venelor superficiale, în afara cazurilor de:

— infecții cutanate ale zonei;

— trombozarea venelor respective.

CONDIȚII DE EFECTUARE

De cele mai multe ori, descoperirea venelor superficiale se face în spital, la bolnavi cu afecțiuni cunoscute, la care indicația respectivă s-a stabilit în urma examenului clinic și a probelor de laborator. Se recomandă ca intervenția să fie făcută în sala de operație.

În unele situații (șoc, colaps, traumatisme grave), cînd utilizarea venelor se impune de urgență, descoperirea acestora se poate face și în condiții de dotare mai modestă, dar *numai de către medic*.

Și într-un caz și în altul, respectarea cu rigurozitate a regulilor de asepsie și antisepsie este obligatorie.

OBIECTIVE

Obiectivele pe care trebuie să le avem în vedere la descoperirea venelor superficiale pentru perfuzarea de soluții sau alte lichide, sînt:

— Să fie ușor accesibile descoperirii; în acest scop, ne adresăm venelor care nu prezintă prea multe variații anatomice și care au o topografie constantă.

— Să nu fie lezate formațiunile vecine; de obicei, venele superficiale cele mai folosite nu au rapoarte cu formațiuni anatomice importante, în afara unor ramuri nervoase;

— Să asigure trecerea unui cateter corespunzător și perfuzarea unui debit de lichide convenabil, în raport cu starea bolnavului; pentru aceasta se utilizează vene de calibru mai mare.

Păstrarea celorlalte vene constituie obiectivul de bază.

MATERIALE NECESARE

Materialele care se folosesc în astfel de intervenții, sînt cele necesare pentru asepsie-antisepsie, anestezie, ligaturi, denudare și perfuzare:

— tinctură de iod, cîmpuri de izolare;

— ace, seringi, soluție de procaină sau xilină 1%;

— catgut, aţă, nylon;

— bisturiu, pense anatomice și chirurgicale, pense Halsted drepte sau curbe, depărtătoare Volkmann cu 2—3 dinți, sonde canelate, foarfece fine, comprese;

— catetere din polietilen de diverse diametre corespunzătoare lumenului venei utilizate; acestea pot fi introduse cît mai mult, ajungînd cu vîrful lor într-o venă de calibru mai mare și au avantajul că împiedică coagularea sanguină;

— sursă bună de lumină.

PREGĂTIRE PREOPERATORIE

Bolnavul nu necesită o pregătire specială. Dacă nu impune urgență, i se pot administra sedative (diazepam, mepobramat, luminal), cu 1—2 ore înainte.

Regiunea respectivă se rade de păr, se spală (dacă este necesar) și se badijonează cu tinctură de iod.

OPERAȚIA. POZIȚIA BOLNAVULUI ȘI A CHIRURGULUI

Bolnavul este așezat în decubit dorsal, cu regiunea respectivă expusă vederii. Chirurgul se așează de partea care se operează iar ajutorul, în fața lui.

ANESTEZIE

Se folosește anestezia locală cu procaină sau xilină soluție 1%, injectînd 5—10 ml pe linia de incizie și în jurul venei.

TEHNICI PARTICULARE DE DESCOPERIRE

Din punct de vedere tehnic, orice venă superficială poate fi denudată și folosită pentru perfuzii continui. De obicei, se folosesc venele de la plica cotului sau de la braț, mai rar safena internă, foarte rar safena externă și excepțional alte vene.

Tehnica este aceeași pentru orice venă care se denudează.

Reperajul venei se face pentru fiecare în parte. Se are în vedere originea, dispoziția, traiectul și reperele anatomice. Le vom descrie pentru fiecare venă în parte.

Incizia se poate face longitudinal sau transversal, pe traiectul venei. Preferăm incizia longitudinală plasată deasupra venei, deoarece la bolnavii obezi sau în colaps, oferă condiții mai bune pentru evidențierea ei (fig. 12.1).

Se incizează pielea pînă la țesutul celular subcutanat, pe o lungime de 2—3 cm. De cele mai multe ori nu este necesară hemostaza.

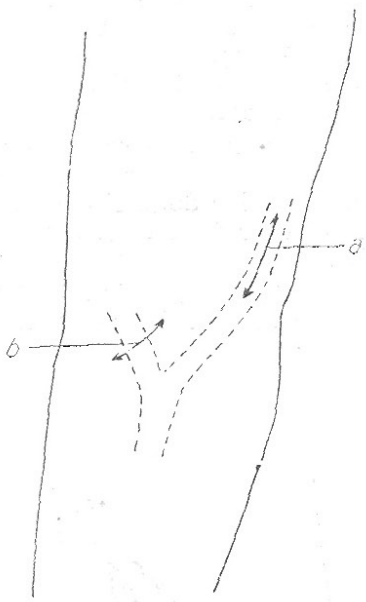

Fig. 12.1. — Incizia pielii în lungul traiectului venei: a. longitudinal; *b.* transversal.



Fig. 12.2. — Izolarea venei din țesutul celular subcutanat cu ajutorul unei pense Halsted.

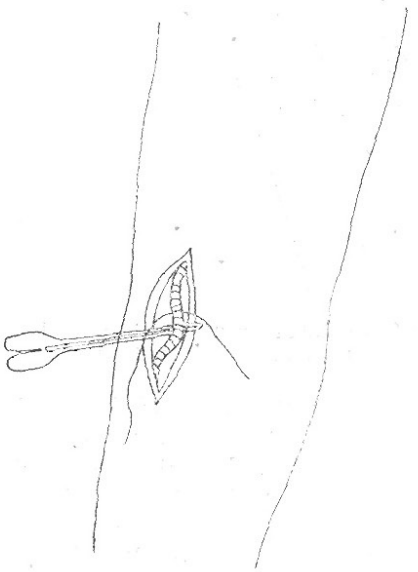

Fig. 12.3. — Încărcarea venei pe o sondă canelată și pe fir.

Descoperirea venei se face prin disecția țesutului celular subcutanat, în lungul venei, cu o pensă fină tip Halsted, prin deschiderea și închiderea brațelor acesteia (fig. 12.2). În momentul în care apare vena, se izolează circular și se încarcă pe un fir de ață sau pe o sondă canelată (fig. 12.3).

Pentru a ușura evidențierea venei, se poate aplica un garou care se ridică în momentul izolării acesteia. Dacă, din întîmplare, în zona respectivă, se găsește vreo colaterală, aceasta se izolează și se secționează, sau, mai bine, se alege un segment de venă fără colaterale.

Ligatura venei în partea inferioară a segmentului izolat, se face cu ață subțire pentru a întrerupe fluxul sanguin din aval.

Încărcarea venei pe un alt fir de ață, care se plasează cranial față de primul (fig. 12.4) și se pune pe o pensă. În acest moment se poate scoate sonda canelată. Prin tracțiune ușoară a celor două fire se evidențiază segmentul de venă izolat care rămîne ușor întins între marginile inciziei sub care se introduce o pensă curbă.

Secțiunea venei se face cu o foarfecă fină, pe aproximativ 1/3 din circumferință, proporțional cu grosimea cateterului. În acest moment apare o picătură de sînge (fig. 12.5).

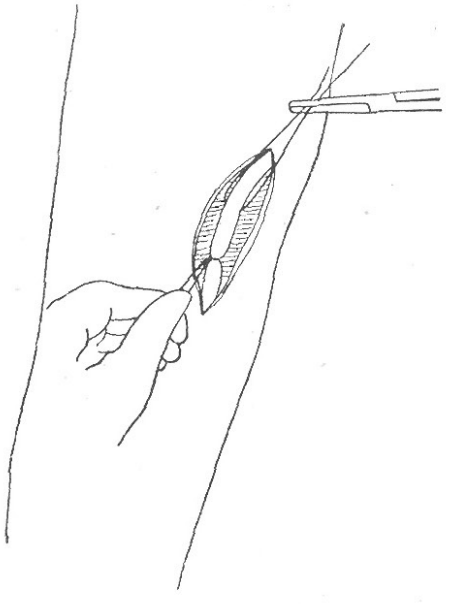

Fig. 12.4. — Încărcarea venei pe al doilea fir și punerea ei în tensiune.

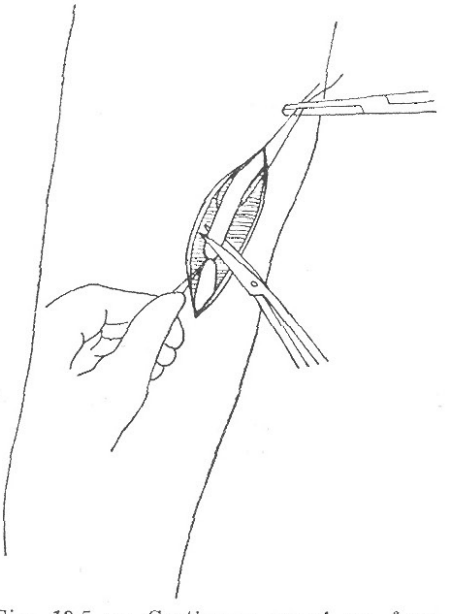

Fig. 12.5. — Secțiunea venei cu foarfecele.

Introducerea cateterului trebuie făcută cu blîndețe. Pentru ușurarea manevrei, se tracționează ușor de firul caudal sau se deschid brațele pensei care etalează vena secționată între ele, basculînd în sus brațul caudal. Prin orificiul creat, se introduce cateterul (fig. 12.6) pe o lungime de 10—20 cm, fără a forța, în așa fel ca vîrful său să ajungă într-o zonă sau într-o venă de calibru mai mare.

Fixarea cateterului la venă se face prin înnodarea firului cranial, în așa fel ca să nu fie lax și să-i permită ieșirea, dar nici să-i diminueze lumenul (12.7). Aceasta se vede prin menținerea aceluiași ritm de perfuzie (picătură) după terminarea nodului.

Sutura plăgii se face cu 2—3 fire de ață, deasupra cateterului care rămîne în polul inferior al inciziei. Cu ultimul fir, se fixează din nou cateterul, la piele, (respectînd aceleași reguli ca mai sus), pentru a preveni ieșirea sa din venă în timpul mobilizării bolnavului (fig. 12.8). Pentru mai multă siguranță, unii chirurgi îl mai fixează cu un fir, la distanță de plagă.

Pansamentul plăgii se face în jurul cateterului, se lipește cu galifix sau cu leucoplast (nu se recomandă înfășarea).

Scoaterea cateterului se face în momentul în care bolnavul este echilibrat sau au apărut complicații. După secțiunea firului care-l fixează la piele, se trage ușor de cateter, pînă se eliberează din ligatura de la venă, după care alunecă ușor. După extragerea lui, se comprimă, pentru cîteva minute, zona respectivă și se aplică un pansament steril.

Se obișnuiește ca vîrful cateterului să fie *secționat steril* și introdus într-un balon cu mediu de cultură, pentru depistarea unei eventuale infecții (septicemii).

1. Vena medio-bazilică

— Origine: este ramura oblică internă a bifurcației venei mediane antebrahiale superficiale.

— Dispoziție: este situată la plica cotului în țesutul celular subcutanat.

— Traiectul este oblic în sus, înăuntru și de la suprafață spre profunzime, ajungînd în șanțul bicipital intern.

— Repere: se găsește situată pe marginea medială a tendonului bicepsului, avînd raporturi cu ramuri ale nervului brahial cutanat intern de care trebuie izolată.

— Poziția membrului superior este în extensie și abducție cu mîna în supinație.

2. Vena medio-cefalică

— Origine: este ramura oblică externă a bifurcației venei mediane antebrahiale superficiale.

— Dispoziție: ca mai sus.

— Traiectul este oblic în sus și în afară.

— Repere: situată pe marginea laterală a tendonului bicepsului (șanțul bicipital extern), avînd raporturi cu ramuri ale nervului musculo-cutanat extern, de care trebuie izolată.

— Poziția membrului: aceeași ca și la precedenta.

Aceste 2 vene sînt foarte accesibile dar, datorită poziției lor, la plica cotului, prin flectarea antebrațului se poate îndoi și comprima cateterul și să diminueze sau chiar să întrerupă scurgerea lichidului de perfuzie. Din aceste motive, se folosesc mai mult venele bazilică și cefalică.

3. **Vena bazilică**

— Origine: este continuarea venei medio-bazilice unită cu vena ulnară superficială.

— Dispoziție: situată inițial în țesutul celular subcutanat, perforează apoi fascia superficială.

— Traiectul este ascendent pe marginea medială a bicepsului și se varsă în una din venele humerale sau în vena axilară.

Repere: se găsește la 3—4 cm cranial și anterior de epicondilul medial, în șanțul bicipital intern, deasupra sau sub fascia brahială, avînd raporte cu nervul brahial cutanat intern, de care se izolează.

— Poziția membrului este aceeași ca mai sus.

N.B.: este cea mai folosită venă superficială a membrului superior, pentru perfuzia continuă și prelungită.

4. **Vena cefalică**

— Origine: rezultă din unirea venei medio-cefalice cu vena radială superficială.

— Dispoziție: situată în țesutul celular subcutanat pe marginea externă a bicepsului.

— Traiectul este ascendent, pe marginea laterală a bicepsului (șanțul bicipital extern) ajunge în spațiul deltopectoral și se varsă în partea superioară a venei axilare.

— Repere: se poate descoperi în șanțul bicipital extern sau în spațiul delto-pectoral.

a) În șanțul bicipital extern, se găsește la 5—7 cm cranial și anterior de epicondilul lateral, în țesutul celular grăsos.

b) În șanțul delto-pectoral, se face o incizie de 6—7 cm începînd de la vîrful apofizei coracoide către unghiul inferior al spațiului. Vena se găsește sub fascie, între marginile celor 2 mușchi.

— Poziția membrului este aceeași ca mai sus.

N.B.: este vena cea mai folosită pentru cardiostimulatoare și cateterism cardiac.

5. **Vena safenă internă**

— Origine: continuă vena dorsală internă a piciorului.

— Dispoziție: se găsește înaintea maleolei interne, în țesutul celular superficial.

— Traiectul este ascendent, aproape vertical, pe fața internă a gambei, genunchiului și coapsei, ajungînd în triunghiul Scarpa unde perforează aponevroza (fascia cribriformis) formînd o crosă care primește un număr de 4—8 colaterale, după care se varsă în vena femurală la aproximativ 3 cm sub arcada inghinală.

— Repere: vena se poate descoperi în orice zonă a traiectului său dar mai frecvent la origine și în triunghiul Scarpa.

a) La origine, se găsește la 1 cm anterior și cranial de marginea maleolei interne, fiind situată chiar pe planul osos și acompaniată de nervul accesor al safenei interne, de care se izolează.

b) În triunghiul Scarpa, incizia se face la 1—2 cm medial de artera femurală și la 3—4 cm sub arcada inghinală, pe o lungime de 8—10 cm. Vena se poate descoperi în traiectul său supra- sau subaponevrotic.

— Poziția membrului pelvin este în extensie, ușoară abducție și rotație externă.

6. Vena safenă externă

Se folosește foarte rar pentru perfuzii și numai în situația în care nici o altă venă superficială nu poate fi denudată.

— Origine: continuă vena dorsală externă a piciorului.

— Dispoziție: se găsește înapoia maleolei externe, la început în țesutul celular subcutanat apoi trece în dedublarea fasciei superficiale și în final subaponevrotic.

— Traiectul este ascendent, în lungul marginii externe a tendonului Achile apoi pe fața posterioară a gambei în șanțul dintre cei doi gemeni (în dedublarea fasciei) și urcă pînă în spațiul poplitcu unde formează o croșă cu concavitatea anterioară și se varsă în vena poplitee. În traiectul său este însoțită de nervul safen extern.

— Repere: vena se poate descoperi în orice punct al traiectului său.

a) Cel mai frecvent și mai ușor se descoperă la origine, printr-o incizie la jumătatea distanței dintre maleola externă și tendonul Achile, unde vena este situată în țesutul celular subcutanat.

b) În 1/3 medie a gambei, incizia se face pe linia mediană, iar vena se găsește în dedublarea fasciei, între cei 2 gemeni.

c) În spațiul poplitcu, incizia se face în mijlocul acestuia, iar vena se găsește sub fascie.

— Poziția bolnavului este în decubit ventral, cu membrul pelvin în extensie.

7. Vena jugulară externă

Se folosește în condiții excepționale cînd toate venele sînt colabate și este necesar un debit mare de lichide pentru reechilibrarea rapidă a bolnavului.

— Origine: se formează din unirea venei maxilare interne cu vena temporală superficială, la nivelul condilului.

— Dispoziție: se găsește pe fața laterală a gîtului, sub mușchiul pielos al gîtului.

— Traiectul este oblic, descendent și înapoi, încrucișînd sternocleidomastoidianul, iar la nivelul claviculei perforează fasciile cervicale superficială și mijlocie și se varsă în vena subclaviculară. Are raporturi cu ramuri ale plexului cervical superficial.

— Repere: vena încrucișează marginea posterioară a sternocleidomastoidianului, cam la jumătatea acestuia, acolo unde ies ramurile plexului cervical superficial (punctul Erb) și trece în fosa subclaviculară. Se descoperă în traiectul său inferior.

— Poziția bolnavului este în decubit dorsal, cu capul rotat de partea opusă și gîtul așezat pe o pernă, astfel ca să se permită flexia capului pe umărul opus.

INCIDENTE ŞI ACCIDENTE

Vena nu poate fi reperată fie datorită abundenţei ţesutului grăsos (la obezi), fie unor anomalii în traiectul său. În acest caz, se recurge la o altă venă mai uşor abordabilă.

Cateterul nu poate fi introdus datorită spasmului venei. Se lasă soluţie de novocaină în plagă, pentru cîteva minute după care spasmul diminuează.

Tot din cauza spasmului, cateterul nu poate progresa: se injectează puţină soluţie de novocaină sau xilină pe cateter. În nici un caz nu se insistă pentru introducerea forţată a cateterului.

Perforarea venei la introducerea cateterului. Aceasta se observă prin faptul că nu mai progresează cateterul în venă, nu vine sînge la aspiraţia cu seringa, iar perfuzia se opreşte. Se scoate cateterul şi se denudează altă venă.

Ruperea venei la introducerea cateterului datorită secţiunii mari a circumferinţei sale, discordanţei dintre lumenul mic al venei şi grosimea mare a cateterului sau manevrelor brutale de tracţiune. Dacă se poate introduce cateterul, se ligaturează vena pe cateter, în mod obişnuit. Dacă vena nu mai poate fi cateterizată, se ligaturează şi se descoperă o alta.

ÎNGRIJIRI POSTOPERATORII

Menţinerea permeabilităţii cateterului se realizează prin asigurarea perfuzării continue de lichide. Tot în acest scop, se injectează 2 000—3 000 UI heparină, de 2—3 ori pe zi, pe cateter, în mod lent, sau se introduce heparina în flaconul de perfuzie, pentru a împiedica formarea eventualelor cheaguri la capătul său endovenos.

Prevenirea scoaterii cateterului se asigură prin menţinerea fixării lui la piele şi sedarea bolnavului.

Evitarea poziţiilor care cudează cateterul şi jenează sau opresc scurgerea lichidelor în situaţia în care cateterul trece pe sub o plică (regiunea cotului). În acest scop, se poate imobiliza segmentul respectiv pe atelă.

COMPLICAŢII

Embolia gazoasă este posibilă în cazul în care se introduce cateterul fără lichid, într-o venă centrală unde presiunea devine negativă în timpul diastolei atriale.

Flebita şi periflebita de cateter apare în menţinerea pentru perioade lungi de timp a cateterului, prin iritarea endovenei. Bolnavul acuză dureri pe traiectul venei şi devine febril. În asemenea situaţii se scoate cateterul şi se aplică terapia anticoagulantă, injectînd prima doză chiar pe cateter. Dacă mai este nevoie de reechilibrare, se denudează o altă venă.

Septicemia este urmarea nerespectării regulilor de asepsie şi antisepsie, atît la introducerea cateterului cît şi la schimbarea flacoanelor de perfuzie. Hemocultura precizează diagnosticul, iar tratamentul ei trebuie să fie foarte energic.

BIBLIOGRAFIE

1. ATANASIU I., MAREŞ E. (sub red.) — Chirurgia în campanie, vol. II, Ed. Militară, Bucureşti, 1956, p. 66—90.
2. DÉTRIE PH. — Petite chirurgie, Masson et Cie, Paris, 1976, p. 50—54.
3. POP D. POPA I. (sub red.) — Sistemul arterial aortic, vol. II, Ed. Medicală, Bucureşti, 1983, p. 261—264.
4. TESTUT L., LATARJET A. — Précis d'anatomie descriptive, Ed. G. Doin, Paris, 1940, p. 344—346; 353—354; 360—361.

XIII. TRAHEOTOMIA

Traheotomia (gr. trakheia=trahee; tomé=secțiune) reprezintă intervenția chirurgicală care constă în incizia traheei în porțiunea sa cervicală, în scopul de a restabili pătrunderea aerului în căile respiratorii, devenită imposibilă. În marea majoritate a cazurilor, traheotomia reprezintă o intervenție de maximă urgență; de aceea, fiecare medic (și în general orice cadru mediu) trebuie să știe să o execute în orice condiții (chiar în afara unei instituții medicale), cu mijloacele elementare pe care le are la îndemînă și în timpul cel mai scurt. De promptitudinea eliberării căilor respiratorii superioare și a pătrunderii aerului în plămîn, depinde viața bolnavului.

De fapt, sub numele de traheotomie se include atît laringotomia intercrico-tiroidiană, care constă în incizia membranei cu același nume, cît și traheotomia propriu-zisă cu variantele ei (înaltă și joasă).

NOȚIUNI DE ANATOMIE

Regiunea laringo-traheală se întinde cranial, de la un plan orizontal prin vertebra a V-a cervicală (polul superior al cartilajului tiroid) iar caudal, pînă la un plan orizontal prin vertebra a II-a toracală (deasupra manubriumului sternal); lateral este delimitată de marginile anterioare ale mușchilor sternocleidomastoidieni.

Ea cuprinde mai multe planuri anatomice, importante de cunoscut datorită formațiunilor pe care le conțin (2, 7).

Pielea este subțire, mobilă, extensibilă și prezintă, uneori, cute transversale structurale și de motilitate.

Țesutul celular subcutanat conține, în grosimea sa, fibre ale mușchiului pielos al gîtului, arteriole provenind din tiroidienele inferioare, vene tributare jugularei externe sau subclaviei, care se anastomozează între ele pe linia mediană, limfatice superficiale care drenează în ganglionii suprasternali și ramuri transversale din plexul cervical superficial.

Fascia cervicală superficială (porțiunea subhioidiană) fixată superior la hioid, se întinde pînă la stern și trimite lateral prelungiri care învelesc mușchii sternocleidomastoidieni.

Mușchii subhioidieni sînt în număr de patru perechi:

— sternocleidomastoidian, este cel mai superficial, subțire și lat ca o panglică, se inserează caudal pe stern și claviculă, iar cranial pe marginea inferioară a hioidului. Direcția lor este oblică de jos în sus și din afară înăuntru, astfel că, în porțiunea inferioară, determină un triunghi isoscel cu baza la stern;

— sternohioidian, situat sub cel precedent, se inserează caudal pe fața posterioară a manubriumului sternal, iar cranial pe o coardă ligamentară care unește cei doi tuberculi ai cartilajului tiroid. Direcția lor este oblică de jos în sus și dinăuntru în afară, astfel că delimitează, între marginile lor interne, un triunghi isoscel cu baza în sus. Între marginile interne ale acestor două perechi de mușchi se delimitează un spațiu romboidal, care este umplut de acolarea fasciei superficiale cu cea mijlocie și care separă pielea cu țesutul subcutanat de primele inele traheale. Aici este locul de electie pentru traheotomie (linia albă subhioidiană);

— tirohioidianul, continuă în sus pe cel precedent, de la coarda tiroidiană pînă la marginea inferioară a corpului și a coarnelor mari ale osului hioid;

— omohioidianul trece pe sub sternocleidomastoidian, traversează în diagonală regiunea subhioidiană și se inserează pe marginea inferioară a osului hioid.

Fascia cervicală mijlocie, de formă triunghiulară, cu vîrful în sus și fixată la hioid, umple spațiul dintre cei doi omohioidieni și se dirijează în jos unde se inserează pe stern, claviculă, prima coastă și pe fascia mușchiului subclavicular, trimițînd expansiuni fibroase pe vasele mari de la baza gîtului (venele subclaviculare, trunchiurile venoase brahiocefalice) pe care le menține deschise, ușurînd astfel scurgerea sîngelui; (în caz de lezare a lor, există pericolul emboliei gazoase).

Stratul retromuscular este reprezentat de laringe, trahee și glanda tiroidă.

— Laringele este alcătuit, în această zonă anterioară, de cartilajele tiroid și cricoid, unite între ele prin membrana crico-tiroidiană de structură fibroasă, care umple spațiul triunghiular cu același nume, lat de 2 cm și înalt de 1,5 cm, locul unde se practică laringotomia intercrico-tiroidiană.

— Traheea cervicală, lungă de 3—4 cm la copil și de 5—6 cm (primele 5—6 inele) la adult, se alungește în timpul extensiei gîtului și se micșorează în flexie. Calibrul ei este de 8—10 mm la copil și 12—14 mm la adult. În porțiunea sa anterioară este în raport cu istmul glandei tiroidiene la nivelul cartilajelor 2 și 3 (la copil este ceva mai jos ca la adult), cu venele tiroidiene inferioare, cu artera tiroidiană mijlocie; inferior este în raport cu trunchiul venos brahio-cefalic stîng. Lateral, este acoperită de lobii glandei tiroide și vine în raport cu nervii recurenți și pachetul vasculo-nervos al gîtului, pachet care se îndepărtează de trahee pe măsură ce urcă spre cap. Posterior, este separată de esofag printr-un țesut celulo-grăsos. În porțiunea sa cranială este foarte aproape

de piele, iar de sub inelul al 3-lea, urmează inflexiunea înapoi a coloanei cervicale, astfel că devine profundă și distanța sa de planurile superficiale se mărește (de aceea există riscul de a ieși din trahee canulele scurte).

CONDIȚII DE EFECTUARE

Locul de electie pentru traheotomie este în regiunea anterioară a gîtului, sub cartilajul tiroidian, deasupra manubriumului sternal, în zona ocupată de laringe și de porțiunea superioară a traheei.

De cele mai multe ori ea se practică de urgență, la locul accidentului, la domiciliul bolnavului sau în spital. În asemenea situații se face fără o pregătire prealabilă a bolnavului, chiar fără anestezie și fără respectarea regulilor de asepsie și antisepsie.

Dacă nu există instrumentar adecvat, ea se poate executa cu orice mijloc pe care îl avem la îndemînă și care permite secționarea planurilor. În asemenea cazuri, chirurgul trebuie să lucreze rapid, metodic și să-și păstreze calmul.

În situația în care intervenția nu necesită urgență mare, ea se face după pregătirea bolnavului, respectînd, cu strictețe, regulile de asepsie-antisepsie și anestezie.

INSTRUMENTAR

Pentru efectuarea unei traheotomii sînt necesare următoarele instrumente:

— bisturiu, pense anatomice și chirurgicale, pense de hemostază;

— comprese din tifon, catgut, ață, bandă elastică sau din tifon cu diametru de 5 mm pentru fixarea sondei, antiseptice, material necesar pentru anestezia locală;

— dilatator Laborde (fig. 13.1) sau Trousseau;

— canula de intubație traheală tip Krishaber (fig. 13.2) sau Sjöberg-Aboulker (fig. 13.3). Instrumentele trebuie să fie bine ordonate pe masă pentru a fi la îndemînă.

Canula Krishaber este cea mai folosită. Este un tub din metal inoxidabil, cu curbură care respectă direcția traheei și este alcătuită din trei părți (vezi fig. 13.2):

— canula externă, prevăzută cu o rondelă (pavilionul) la capătul său extern; aceasta are două inele prin care canula se fixează în jurul gîtului și un buton excentric care fixează pavilionul canulei interne;

— mandrenul este un tub neted care are vîrful rotund, este prevăzut cu două orificii laterale ce depășesc orificiul intern al canulei externe; se mulează perfect în lumenul canulei; permite introducerea cu ușurință a canulei externe în trahee, fără să se producă leziuni ale țesuturilor;

— canula internă prevăzută și ea cu un mic pavilion, se introduce în cea externă, de care se fixează prin butonul excentric; ea poate fi scoasă, curățită de mucozități și introdusă din nou.

Dimensiunile canulei sînt în raport de vîrsta bolnavului. Lungimea variază între 4—5 cm pentru copil și 6—8 cm pentru adult, iar diametrul este cuprins între 5 mm și 13 mm, în raport cu calibrul traheei.

Canula Sjöberg-Aboulker este un tub din cauciuc sau material plastic, de dimensiuni și formă asemănătoare canulei Krishaber, prevăzută în capătul caudal cu un balonet care, prin umflare, se mulează pe peretele traheei, fixînd canula asemănător unei sonde de intubație oro-traheală pentru anestezie. În jurul gîtului se fixează cu o bandă de tifon.

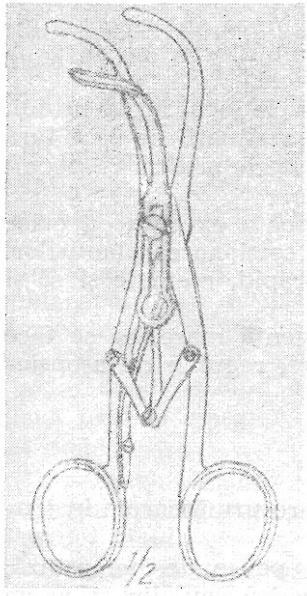

Fig. 13.1. — Dilatator Laborde.

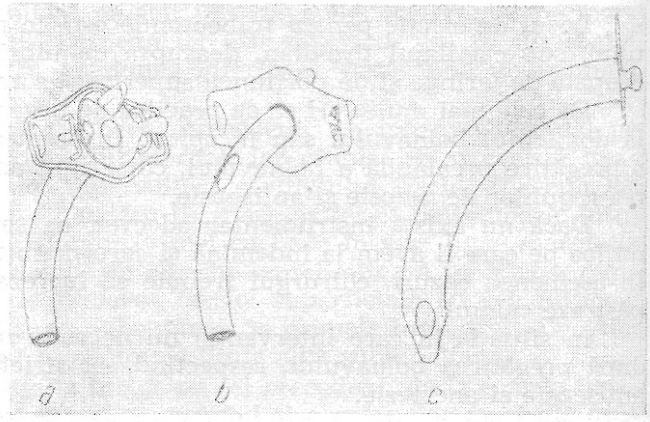

Fig. 13.2.

Fig. 13.2. — Canule tip Krishaber (după Roux-Marchall): *a.* canula externă și internă montate (văzute din față); (sus se vede butonul excentric ce fixează pavilionul canulei interne); *b.* canula internă și externă, montate, văzute din spate; *c.* mondrenul.

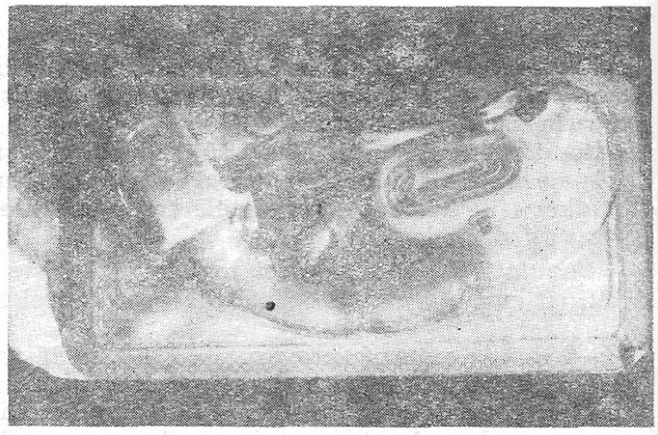

Fig. 13.3. — Canula Sjöberg-Aboulker.

Are avantajul că prezintă un diametru mai mare, nu este prea rigidă, iar capătul intern nu se mișcă în trahee, producînd iritații ale mucoasei și senzația de tuse. Prin umflarea prea tare a balonetului poate produce leziuni de decubit la trahee.

INDICAȚII

Traheotomia are indicații de urgență și indicații terapeutice.

Indicațiile de urgență se referă la cazurile de insuficiență respiratorie acută, obstructivă, indiferent de etiologie, cînd tentativa de dezob-

strucție nu reușește și cînd manevrele de respirație artificială sînt ineficiente, punînd în pericol viața bolnavului, respectiv în cazuri de:

— corpi străini pătrunși în laringe, care produc spasm glotic;

— plăgi ale laringelui cu obstrucția glotei (cheaguri de sînge, fragmente tisulare);

— inflamații acute ale laringelui sau stări alergice, cu edem al glotei (difterie, edeme alergice);

— revărsate faringiene posttraumatice (sînge, secreții) care astupă laringele și nu pot fi aspirate;

— traumatisme toracice cu fracturi costale multiple sau volet costal mobil;

— crize de eclampsie, însoțite de laringospasm;

— sincope anestezice la bolnavi neintubați, cînd secrețiile fac imposibilă respirația artificială sau dezobstrucția căilor aeriene superioare.

Indicațiile terapeutice (act preliminar în unele intervenții pe regiunea gîtului):

— tumori inoperabile ale laringelui (cancer laringian);

— tumori tiroidiene sau ale regiunii cervicale, care comprimă laringele;

— ceme instalate în urma traumatismelor cranio-cerebrale;

— flegmoane ale planșeului bucal (angina Ludwig), cu edem al laringelui și compresie a glotei;

— intervenții pe glanda tiroidă la bolnavi cu stenoze laringiene (se face traheotomie profilactică);

— anestezii generale la bolnavi cu stenoze laringiene sau la cei cu afecțiuni buco-faringo-maxilo-faciale care nu permit intubația.

CONTRAINDICAȚII

Contraindicațiile sînt minime și se referă la situații la care riscurile traheotomiei sînt mari sau actul în sine nu aduce o ameliorare netă:

— vîrste foarte tinere: în general nu se efectuează la copiii sub un an*;

— bronhopneumonii întinse, care mențin și agravează insuficiența respiratorie;

— caşexia foarte avansată din stările terminale ale bolilor consomptive.

PRINCIPII

Efectuarea unei traheotomii cere respectarea unor principii strict necesare, pentru buna reușită a intervenției:

— Operatorul trebuie să fie calm, cu sînge rece, și să nu se precipite în executarea gesturilor, mai ales că intervenția se efectuează uneori în condiții dramatice, pe bolnav agitat și speriat și la care hemoragia vine să facă mai dificilă execuția operației.

---

* În asemenea situații, este indicată „traheotomia albă", care constă în injectarea intravenoasă a 100—200 mg hidrocortizon hemisuccinat care are efecte imediate în edemele glotice infecțioase, virale sau alergice.

— Rapiditate și siguranță în execuția timpilor operatori, cu atît mai mult cu cît urgența situației o cere.

— Instrumentarul trebuie să fie aranjat pe masă și pregătit pentru folosirea urgentă, iar canula să fie cu mandrenul montat.

— Toate inciziile, începînd de la piele, trebuie făcute strict pe linia mediană.

— Incizia traheală să fie proporțională cu diametrul canulei, pentru a preveni unele complicații postoperatorii. Lungimea ei se face în funcție de diametrul canulei pe care o folosim; acest diametru va fi adaptat la calibrul traheei.

Respectarea acestor principii face să scadă mult incidentele și accidentele intraoperatorii.

PREGĂTIRE PREOPERATORIE

Pregătirea preoperatorie, în urgență, constă în dezinfecția tegumentelor gîtului, prin badijonare cu tinctură de iod sau alcool, de la marginea mandibulei pînă la bordul superior al sternului și a claviculei. Se caută să se liniștească bolnavul pentru a-i diminua din spaima pe care o are.

Dacă intervenția nu cere urgență, bolnavul se pregătește ca pentru orice intervenție chirurgicală.

ANESTEZIE

Dacă dezobstruarea căilor respiratorii necesită maximă urgență, nu se face nici un fel de anestezie.

În situația în care obstrucția nu este gravă, se poate face anestezie locală cu xilină sau novocainā, injectînd 10 ml din soluția 0,5—1%, subcutanat și apoi în planurile profunde, lateral.

Dacă traheotomia se face ca timp complementar, în unele intervenții pe regiunea gîtului, atunci se face o anestezie completă a regiunii prin infiltrație cu xilină sau novocainā a tegumentelor, a planurilor profunde și a punctelor Erb (la unirea venei jugulare externe cu marginea externă a sternocleidomastoidianului, locul unde apare plexul cervical superficial).

POZIȚIA BOLNAVULUI

Bolnavul este în decubit dorsal (la pat, pe masa de operație iar în caz de extremă urgență întins la locul accidentului), cu membrele pe lîngă corp. Pentru buna expunere a regiunii antero-inferioare a gîtului, se recomandă așezarea unui sul sub umeri (nu sub gît), care face să se evidențieze mai bine osul tiroid și osul cricoid, iar traheea cervicală se alungește (fig. 13.4).

POZIȚIA CHIRURGULUI

Chirurgul stă la dreapta bolnavului, iar ajutorul este așezat pe partea opusă. În cazul bolnavilor agitați, un alt ajutor stă la capul bolnavului și îl imobilizează fixîndu-i capul cu mîinile la nivelul urechilor

(vezi fig. 13.4), în poziție dreaptă, fără devieri sau rotări, iar un alt ajutor îi imobilizează brațele și coapsele.

TEHNICĂ

Traheotomia se poate executa la nivelul primelor inele traheale (traheotomia înaltă) sau sub istm (traheotomia joasă). În anumite situații, se poate recurge și la laringotomia intercrico-tiroidiană.



Fig. 13.4. — Poziția bolnavului pentru traheotomie.

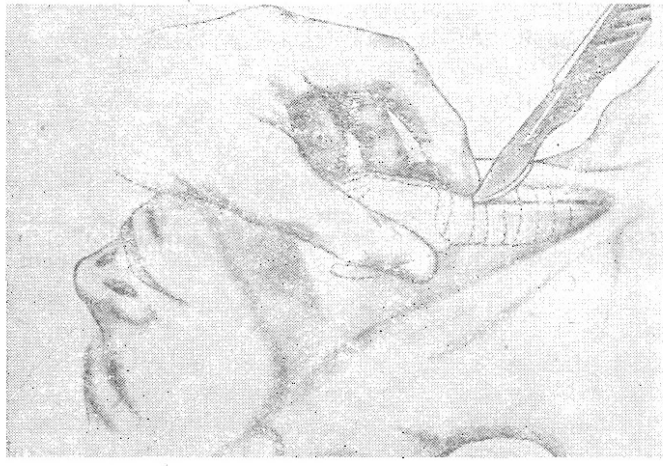

Fig. 13.5. — Fixarea laringelui și a reperelor pentru traheotomie (după Patel).

Fixarea reperelor. Cu mîna stîngă, pe toată durata intervenției, chirurgul fixează laringele între police și medius, iar indexul reperează marginea inferioară a cricoidului (fig. 13.5). Fixarea se face împingînd laringele ușor către înainte, fără a-l comprima, gest important mai ales la copii, care au traheea mai mobilă, sau la persoane cu gîtul scurt și gros.

1. Tehnica traheotomiei înalte

Este traheotomia clasică, recomandată atît la copil cît și la adult și constă în incizia primelor două inele traheale.

Incizia pielii se face pe linia mediană, rapid, pe o lungime de 5—6 cm la adult și 3—4 cm la copil, pornind de la marginea inferioară a

cricoidului și mergînd spre mijlocul furculiței sternale. Se secționează, în același timp și țesutul celular subcutanat. În acest timp, se poate produce o sîngerare mică sau moderată, prin interesarea vaselor subcutanate care se vor tampona sau pensa; în general, sîngerarea se oprește spontan după traheotomie.

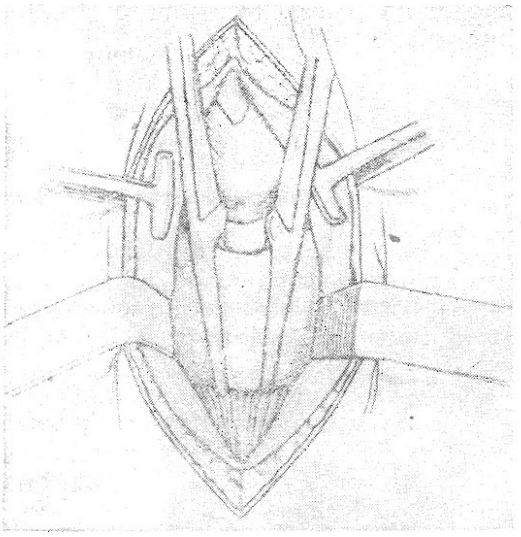

Fig. 13.6. — Traheotomia — depărtarea mușchilor și pensarea istmului tiroidian în vederea secționării lui.

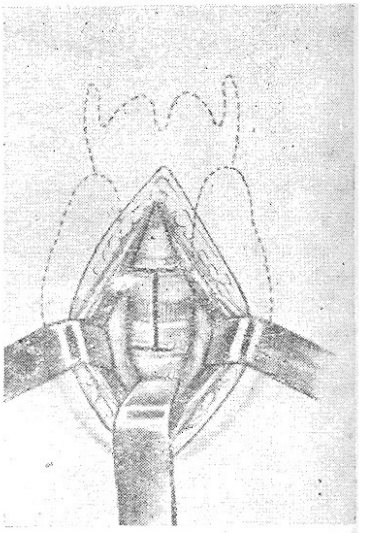

Fig. 13.7. — Reclinarea, în jos, a istmului tiroidian cu un depărtător Farabeuf (după Patel).

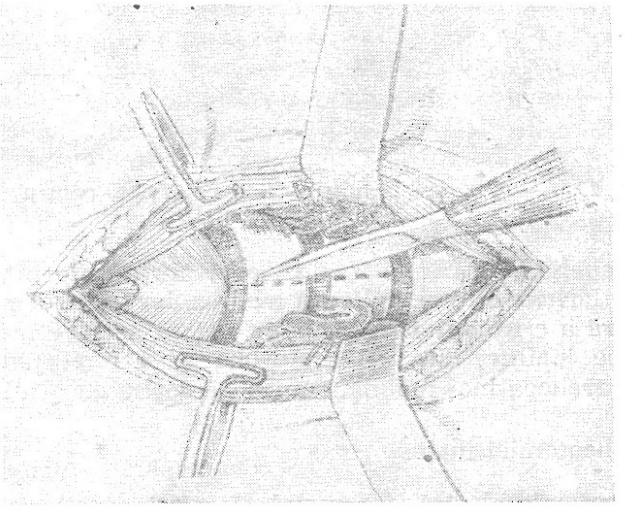

Fig. 13.8. — Traheotomie — după secțiunea istmului tiroidian și ligatura capetelor ce evidențiază bine fața anterioară a traheei și primele 2 inele traheale (linia de incizie a lor este punctată).

Incizia rafeului median al planului musculo-aponevrotic sau disocierea lui și depărtarea mușchilor cu ajutorul depărtătoarelor Farabeuf (fig. 13.6). În acest moment, pe linia mediană apar primele inele traheale acoperite mai mult sau mai puțin de istmul tiroidian.

Reclinarea în jos sau *secțiunea istmului tiroidian.* Dacă istmul nu este prea dezvoltat și mai lax, se poate reclina în jos cu ajutorul unui depărtător (fig. 13.7), ceea ce permite evidențierea primelor 3—4 inele traheale. Dacă istmul este lat sau prea sus și acoperă primele inele traheale, se izolează rapid între două pense Kocher și se secționează (vezi fig. 13.6). În acest moment, fața anterioară a traheei cervicale apare bine, pe toată lungimea sa (fig. 13.8). Alți autori nu secționează istmul și recurg la traheotomia inferioară.

Acest timp poate face să apară sînge în cîmpul operator, sînge care s-ar putea aspira în trahee; de aceea, la selecționarea inelelor traheale, majoritatea autorilor recomandă să se facă rapid hemostaza. Dacă insuficiența respiratorie este foarte gravă, se va renunța la hemostază și se va continua intervenția.

Secțiunea traheei se face strict median, interesînd primele două inele.

Pentru a efectua acest timp în condiții bune, traheea trebuie bine imobilizată. Acest lucru se realizează fie cu policele și mediusul, fie prin trecerea a cîte unui fir de fiecare parte a primului inel traheal (vezi fig. 13.10), fie înfigînd cîte un depărtător cu un dinte de fiecare parte a traheei, iar cu al treilea depărtător se imobilizează laringele pentru a-i delimita mișcările (5). Se disecă cu o pensă închisă, rapid, țesutul celular de pe fața anterioară a primelor trei inele traheale.

Cu bisturiul, bine fixat, al cărui vîrf se introduce aproximativ 3—5 mm în lumen, se secționează vertical, strict pe linia mediană, primele două inele ale traheei (alți autori secționează inelele 2 și 3) (vezi fig. 13.8). În acest moment, se percepe un șuierat puternic produs de pătrunderea aerului în arborele traheo-bronșic, iar respirația se restabilește.

Pentru lărgirea orificiului, în scopul de a permite pătrunderea rapidă a sondei Krishaber în trahee, se pot inciza, parțial, membranele fibroase de deasupra primului inel și de desubtul celui de al doilea inel traheal. În acest fel, incizia ia forma de I (fig. 13.10, *a*). Alteori, se face chiar o mică rondelă sau un mic triunghi pe fața anterioară a acestor inele, care ușurează pătrunderea și menținerea canulei.

Introducerea canulei trebuie făcută ușor, pentru a nu crea căi false. Canula Krishaber cu mandrenul fixat la ea, se prezintă operatorului. Cu vîrful mandrenului, se ridică ușor buza stîngă a inciziei traheale și se introduce cu blîndețe în lumenul traheei. După aceasta, se redresează canula, aducînd pavilionul său pe linia mediană și se împinge ușor în trahee pînă la nivelul pavilionului (fig. 13.9). Dacă inelele au fost ancorate cu fire de ață, tracțiunea acestora face să se lărgească orificiul care permite astfel introducerea ușoară a canulei (fig. 13.10, *b*). Același lucru se obține cu ajutorul depărtătorului Laborde sau Trousseau (vezi fig. 13.10, *b*) pe care unii autori (5) nu-l recomandă, datorită lezării mucoasei prin vîrful brațelor.

După introducerea canulei, se scoate mandrenul și respirația devine mai ușoară. Bolnavul are cîteva chinte de tuse, expulzînd mucozități și

sînge și făcînd eforturi de adaptare la noua situație; pavilionul canulei se va fixa în jurul gîtului, cu bandă de tifon sau șiret, pentru a nu fi expulzată odată cu tusea. Dacă avem posibilitatea, se aspiră secrețiile din trahee cu o sondă introdusă pe canulă.

După cîteva minute se introduce și canula internă care se fixează la pavilionul celei externe cu ajutorul excentricului.



Fig. 13.9. — Traheotomia: introducerea canulei Krishaber în trahee și mișcările care se execută (după Veau).

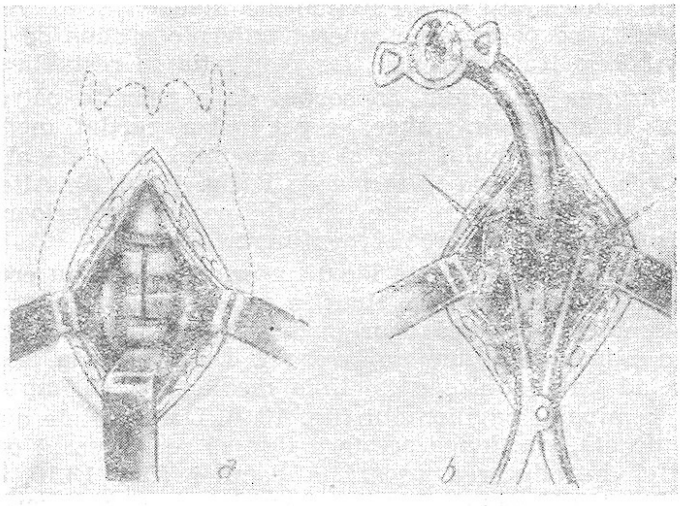

Fig. 13.10. — Traheotomia: *a.* incizia primelor 2 inele traheale și a membranelor fibroase de deasupra și de desubt; *b.* introducerea canulei Krishaber, după îndepărtarea inelelor secționate cu depărtătorul Laborde (se văd și firele de tracțiune fixate pe primul inel traheal) (după Patel).

În cazul folosirii canulei Sjöberg-Aboulker, introducerea ei se face în mod asemănător, după care se etanșează sonda pe trahee prin umflarea cu aer a balonetului din jurul sondei.

Sutura plăgii se face cu două fire de ață, deasupra și dedesubtul canulei pentru a diminua lungimea inciziei cutanate.

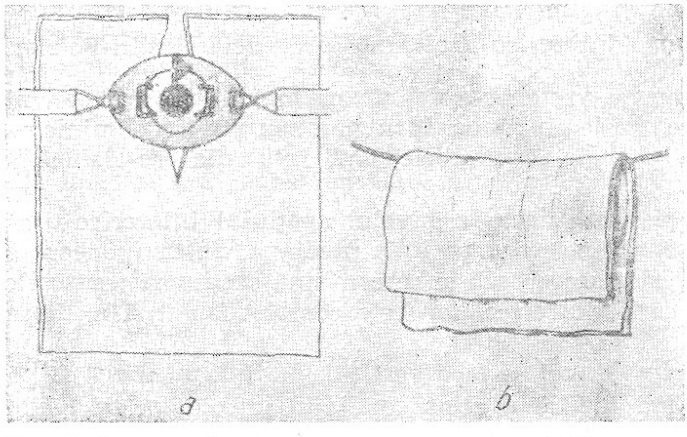

Fig. 13.11. — Traheotomia: *a.* pansamentul plăgii operatorii cu o compresă secționată ce se introduce sub pavilionul canulei; *b.* compresa suspendată pe un șiret care acoperă pavilionul sondei (după Roux-Marchal).

Pansamentul constă în aplicarea a două-trei comprese pe linia de sutură sau dintr-o compresă secționată pe jumătate care se introduce sub aripile pavilionului (fig. 13.11, *a*).

În fața orificiului canulei se plasează o compresă mai mare, suspendată pe o bandeletă sau șiret, în jurul gîtului, umectată cu soluție fiziologică, pentru filtrarea și umezirea aerului (fig. 13.11 *b*).

2. Tehnica traheotomiei joase

Se execută asemănător cu cea precedentă și constă în incizia arcurilor anterioare ale inelelor traheale 4 și 5. Este o traheotomie reglată, folosită ca prim timp pentru intervențiile pe laringe sau tiroidă.

Incizia pielii și a *rafeului median* sînt identice ca în tehnica precedentă. Unii autori (3) recomandă o incizie orizontală, în pliul cervical inferior, de la un sternocleidomastoidian la altul, fiind mai estetică.

După depărtarea laterală a mușchilor se pătrunde în spațiul celular pretraheal în care se întîlnesc venele tiroidiene mijlocii și, uneori, artera tiroidiană mijlocie, ceea ce obligă la manevre blînde și cu instrumente boante. În unghiul inferior al plăgii, mai ales la copii, se găsește trunchiul venos brahio-cefalic stîng, care poate urca pe trahee pînă deasupra incizurii jugulare a sternului (în caz de extensie mare a gîtului).

Reclinarea în sus a istmului tiroidian, după izolarea lui, se face cu ajutorul depărtătoarelor (ca în fig. 13.7), dar nu în sens cranial. În acest fel, traheea devine liberă de la nivelul inelului 3—4 și poate fi secționată.

— Secțiunea traheei se face după tehnica asemănătoare descrisă mai sus, la nivelul inelelor 4 și 5. Se pătrunde cu vîrful bisturiului sub inelul 5, lama fiind orientată cranial și se secționează, cu atenție, inelele 4 și 5.

Introducerea canulei și *timpii următori* sînt asemănători ca la traheotomia înaltă.

3. **Laringotomia intercrico-tiroidiană** (procedeul Butlin-Poirier) (1)

Foarte multă vreme s-a folosit ca metodă de traheotomie la adult, mai ales în cazurile de cancer laringian sau pentru administrarea anesteziei generale pe cale respiratorie, cînd intubația oro-traheală nu era posibilă.

Incizia pielii se face la nivelul spațiului intercrico-tiroidian, pe o lungime de 2—3 cm, strict pe linia mediană. Se tamponează sau se pensează vasele care sîngerează și se continuă secțiunea țesuturilor, cu atenție, pînă ce cartilajul cricoidian este complet izolat și membrana se vede bine.

Incizia membranei se face vertical, pe linia mediană și pe toată lungimea sa. Cînd incizia a atins cartilajul cricoidian, se înclină bisturiul lateral cu 45°, de o parte și de alta, pentru a-i secționa și ligamentele inferioare.

Timpii următori sînt asemănători cu cei de la traheotomie.

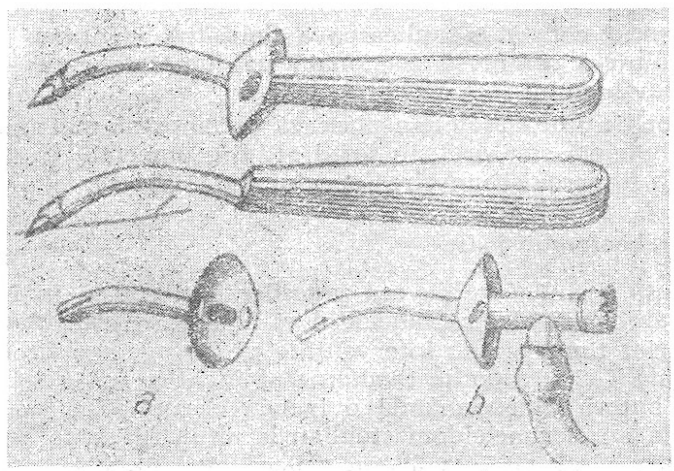

Fig. 13.12. — Canula Butlin-Poirier (după Quénu): *a.* canula propriu-zisă și mandrenul; *b.* adaosul Sebileau-Lemaître.

Pentru anestezia generală, pe această cale, se folosește canula Butlin-Poirier (fig. 13.12, *a*) și adaosul Sebileau-Lemaître (fig. 13.12, *b*) care este o canulă inferioară prevăzută cu un racord care se atașează la capătul de anestezie.

Incizia incorectă a pielii (practicată nu pe linia mediană) se datorește, de cele mai multe ori, rotării laterale a capului bolnavului. De aici, urmează greșeli și incidente: căutarea liniei albe, dilacerări de mușchi hemoragii și chiar lezarea arterei carotide primitive.

Lezarea vaselor din regiune nu prezintă un pericol prea mare, în afara lezării arterei tiroidiene mijlocii și a trunchiului venos brahio-cefalic stîng. Hemoragia acoperă cîmpul operator, întîrzie mersul operației, face imposibilă traheotomia sau, dacă s-a secționat traheea, sîngele poate fi aspirat în ea și accentuează asfixia. Pentru aceasta, hemoragia trebuie oprită imediat prin pensarea vaselor secționate.

Incizia incorectă a traheei, care constă fie în incizii oblice (fig. 13.13), fie în incizii prea superficiale sau profunde, fie în incizii prea scurte sau prea lungi.

În primul caz, introducerea canulei se va face cu mare dificultate deoarece îndepărtarea capetelor inelelor secționate devine foarte dificilă.

În situația unei secționări prea superficiale, mucoasa poate rămîne neincizată iar la tentativa de introducere a canulei, mucoasa va fi decolată și înfundată în lumenul traheei, pe care o va obstrua. Semnul sigur de incizie a mucoasei este constituit de ieșirea aerului din plămîn și de tuse cu expulzarea de mucozități și sînge.

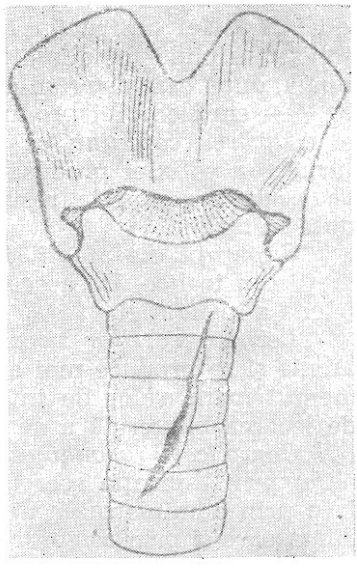

Fig. 13.13. — Secțiune incorectă a inelelor traheei — secțiune oblică și lungă.

Dacă bisturiul este introdus prea mult în trahee se poate leza peretele posterior al acesteia și chiar esofagul. O lezare a esofagului nu se poate evidenția, de obicei, în timpul intervenției, ci postoperator, prin complicații grave, de tipul midiastinitei supurate, care are un prognostic foarte grav.

Lungimea inciziei trebuie să fie adaptată la diametrul canulei și invers. Incizia prea mică duce la compresia cartilajului traheal și a mucoasei de către canulă, care are drept urmare necrozarea lor, urmată de cicatrici retractile stenozante. Incizia prea largă face ca, în timpul expirației, aerul să iasă pe lîngă sondă și, în situația în care plaga este suturată mai strîns, aerul va infiltra țesutul celular al gîtului (în traheotomiile înalte) sau mediastinul anterior (în cele joase); acest incident se evită prin sutura laxă a plăgii.

Introducerea canulei în spațiul pretraheal se datorește ridicării pavilionului la verticală, înainte de pătrunderea canulei în trahee sau a unei insuficiente deschideri a orificiului de traheotomie. În acest caz, nu se percepe zgomotul aerian caracteristic de intrare și ieșire a aerului prin orificiu. Se scoate canula și se recomandă a fi introdusă după lărgirea traheotomiei cu dilatatorul Laborde sau Trousseau.

Accentuarea asfixiei se poate datora mai multor cauze:

— pătrunderii sîngelui (provenit din lezarea vaselor), în trahee; se recunoaște prin apariția unor accese puternice de tuse în timpul cărora sîngele este expulzat prin plaga traheală; se evită printr-o hemostază îngrijită și rapidă și prin aspirarea sîngelui pătruns în trahee cu ajutorul unei sonde sau seringi;

— dacă traheotomia se face pentru sindromul asfixic produs de difterie, se poate ca membranele difterice să ajungă în trahee pînă sub orificiul de traheotomie și să fie împinse cu sonda Krishaber în lumen, producînd astfel obstrucția lui și asfixia; în asemenea cazuri, se scoate sonda, se pune un dilatator și se extrag membranele cu o pensă curbă, lungă, după care aspirăm cu o sondă;

— emfizemului produs prin ieșirea aerului pe lîngă sondă.

Oprirea cordului, ca fenomen reflex produs de hipercapnie sau ca urmare a asfixiei produsă prin una din cauzele de mai sus. Se va proceda, de urgență, la resuscitare cardiorespiratorie, avînd canula introdusă în trahee.

Supurații ale plăgii și țesuturilor din jur, în urma infectării cu secreții din trahee. De aceea, se va avea grijă să se mențină o foarte bună igienă a instalației.

Lezarea corzilor vocale este un accident grav care se soldează cu afonie și se produce mai ales în laringotomia intercrico-tiroidiană, în momentul manevrelor de introducere a canulei. Afonia poate fi produsă și de lezarea bilaterală a nervilor recurenți, în cazul traheotomiilor dificile.

Complicații bronhopulmonare (bronhopneumonii, atelectazii pulmonare) prin aspirația secrețiilor care nu se pot elimina. Prevenirea lor se face prin administrarea de antibiotice, lichefiante ale secrețiilor, bronhodilatatoare și prin asigurarea mișcărilor respiratorii.

Stenozele traheale sau laringiene sînt complicații care apar tardiv și care necesită tratament îndelungat sau reintervenție pentru corecția lumenului.

ÎNGRIJIRI POSTOPERATORII

Imediat postoperator, bolnavul va fi urmărit permanent de către o soră, pînă la reluarea completă a respirației și revenirea lui la starea de conștiență.

În cazul astupării canulei cu secreții, acestea se vor aspira cu o sondă.

Se recomandă ca atmosfera din cameră să fie sterilă și umedă. Aceasta se realizează prin raze ultraviolete, fierberea apei într-un vas, sau prin aparate de aerosoli.

Bolnavului i se vor administra *antibiotice* pentru prevenirea infecțiilor pulmonare.

Canula internă se va scoate ori de cîte ori se umple de secreții, *se va curăța,* steriliza și repune la loc, uscată.

După 3—4 zile se curăță și canula externă. Reintroducerea este ușoară deoarece, după acest timp, orificiul cutaneo-traheal nu se închide.

La toate acestea se adaugă *tratamentul bolii de bază* (difterie, cancer laringian, traumatism toracic etc.) care a generat obstrucția laringiană

și a necesitat traheotomia. Se administrează, de asemenea, bronhodilatatoare, aerosoli cu antibiotice, lichefiante ale secrețiilor bronșice.

Decanularea se va face în momentul în care bolnavul și-a recuperat capacitatea respiratorie, este capabil să tușească fără fenomene de asfixie, să se alimenteze fără tulburări de deglutiție și să respire după obstruarea pavilionului canulei (semn că edemul a cedat); în unele situații (difterie, edeme alergice ale glotei), accasta se realizează după 4—6 zile; în alte cazuri, canularea poate fi de mai lungă durată (10—12 zile după traumatismele toracice) sau chiar definitivă (cancer laringian).

După scoaterea canulei (care se face dimineața cînd tot personalul este prezent, în vederea unei eventuale reintervenții), bolnavul va fi urmărit de o soră, tot timpul, inclusiv în prima noapte.

Închiderea orificiului de traheotomie se face lent, în cîteva zile.

REZULTATELE TRAHEOTOMIEI

Traheotomia are rezultate în funcție de cauza pentru care a fost efectuată.

Imediat după deschiderea traheei și introducerea canulei, se reiau mișcările respiratorii și bolnavul iese din starea de asfixie, de agitație și de spaimă.

Evoluția ulterioară este în funcție de evoluția bolii de bază. Dispariția edemului, regresiunea inflamației, diminuarea durerii și reluarea mișcărilor respiratorii după traumatismele toracice sau după intervențiile pe torace, fac ca fenomenele obstructive traheale să diminueze și bolnavul să fie decanulat rapid.

În cazul comelor după traumatisme cranio-cerebrale, evoluția bolnavului este în funcție de evoluția leziunilor cerebrale.

De asemenea, traheotomia efectuată pentru obstrucția produsă de un neoplasm laringian are prognosticul bolii de bază, cu durata de supraviețuire în funcție de evoluția neoplasmului.

BIBLIOGRAFIE

1. FEY B., MOCQUOT P., OBERLIN S., QUÉNU J., TRUFFERT P. — Traité de technique chirurgicale, Masson et Cie, Paris, 1942—1944, vol. II, p. 16—17; 317—321.
2. PAPILIAN V. — Anatomia omului, vol. II, ed. a V-a, Ed. Didactică și Pedagogică, București, 1979, p. 178—196.
3. REDON H. și colab. — Nouveau traité de technique chirurgicale, vol. I, Masson et Cie, Paris, 1972, p. 27—30.
4. ROUX G., MARCHAL G. — Petite chirurgie — technique médicale courante, Masson et Cie, Paris, 1960, p. 569—573.
5. SEVCUNENCO V., MAXIMENCOV A. — Chirurgie operatoare și anatomie topografică, E.S.P.L.A., București, 1954, p. 201—206.
6. TESTUT L., IACOB O. — Précis d'anatomie topographique, G. Doin, Paris, 1930, p. 179—190.
7. VEAU V., D'ALLAINES F. — Pratique courante et chirurgie d'urgence, Masson et Cie, Paris, 1924, p. 67—72.

XIV. PLEUROTOMIA

Pleurotomia reprezintă actul operator prin care realizăm o comunicare între cavitatea pleurală și exterior.

În funcție de întinderea și gravitatea leziunilor și de complexitatea actului operator, pleurotomia se poate face numai printr-un spațiu intercostal (pleurotomia minimă) sau poate să intereseze și coasta, pe o lungime variabilă (pleurotomia cu rezecție de coastă).

Pleurotomia „minimă" se execută într-un spațiu intercostal, în scop evacuator, numai pe o lungime care să permită introducerea drenului.

Pleurotomia „largă" (cu rezecție de coastă) presupune rezecția unei porțiuni variabile din arcul costal, în scopul lărgirii căii de acces și a facilitării manevrelor de golire a pleurei.

NOȚIUNI DE ANATOMIE

Spațiul intercostal este situat în intervalul dintre două coaste, întinzîndu-se de la ligamentul costo-transversal, la stern, pe toată lungimea coastelor și a cartilajelor de conjugare.

Datorită lungimii, formei, direcției și orientării diverselor coaste, dimensiunile spațiilor intercostale variază. Lungimea spațiilor se mărește de la I—V și diminuează treptat spre spațiul XI. Înălțimea fiecărui spațiu crește dinapoi înainte, în medie ea fiind cuprinsă între 18—20 mm în porțiunea intercostală și scade în cea intercondrală (la nivelul primelor patru spații avînd 15—18 mm, pentru ca în spațiile V și VI să ajungă la 3—4 mm).

Planurile superficiale sînt alcătuite din piele, țesut celular subcutanat și mușchii regiunii antero-laterale a toracelui.

Planurile profunde sînt formate din:

— mușchii intercostali, în număr de 2 pentru fiecare spațiu (mușchi intercostali interni și intercostali externi); sînt subțiri și cu fibrele orientate în sens invers unul față de altul. Sînt acoperiți de mușchii toracici la exterior și de pleura parietală în interior. Spațiul dintre ei se micșorează dinapoi înainte și adăpostește pachetul vasculonervos subcostal;

vena situată superior, artera la mijloc și nervul inferior. În porțiunea mijlocie a coastei, intercostalul intern se inserează și pe buza externă a marginii superioare a coastei, pachetul vasculo-nervos găsindu-se în totalitate în grosimea acestui mușchi;

— mușchii supracostali, variabili ca număr, se inserează pe apofiza transversă și pe fața externă a coastei inferioare;

— mușchii subcostali sînt inconstanți și reunesc fețele interne a două coaste vecine;

— fascia endotoracică este un strat conjunctiv care învelește toată partea costală a toracelui și aderă de pleura parietală;

— pleura parietală acoperă în întregime pereții cavității toracice fiind bogată în receptori nervoși și vase de calibru mic.

INDICAȚII

Pleurotomia minimă are indicații multiple în funcție de cauza care produce insuficiența respiratorie. Astfel:

— pneumotoraxul spontan sau traumatic, cu revărsat aerian voluminos, compresiv, indiferent de forma lui anatomo-clinică;

— traumatisme toracice cu fracturi costale închise sau deschise și leziuni vasculare cu formarea de hemotorax sau hemopneumotorax masiv;

— revărsate pleurale lichidiene recente, seroase sau hemoragice, în cantitate mare, care diminuează excursiile respiratorii ale plămînului;

— afecțiuni pulmonare însoțite de hemoragii pleurale sau de abcedarea, în pleură, a unor supurații pulmonare;

— timp preliminar pînă la rezolvarea definitivă a unor leziuni pleuro-pulmonare.

Pleurotomia cu rezecție de coastă este indicată în caz de:

— revărsate pleurale cu depozite de fibrină sau puroi care obligă la o bună curățire a pleurei;

— pleurezii purulente în mare cavitate care necesită o bună evacuare;

— empieme pleurale cu pahipleurită;

— în orice situație care obligă la lărgirea spațiului intercostal pentru a evita dilacerarea mușchilor și difuzarea infecției la perete.

CONDIȚII DE EFECTUARE

Pleurotomia minimă se efectuează, de cele mai multe ori la bolnavi internați, cu suferință veche, la care starea generală este alterată, dar care pot fi pregătiți pentru actul operator. În anumite situații ca se practică în urgență, cînd impune rapiditate pentru salvarea vieții bolnavilor, așa cum este în cazul pneumotoraxului compresiv, sufocant.

OBIECTIVE

Obiectivele pe care le urmărește sînt:

— evacuarea colecțiilor din pleură;

— diminuarea insuficienței respiratorii pînă la rezolvarea definitivă a leziunilor pleuro-pulmonare;

— reexpansionarea plămînului și menținerea lui în această poziție.

Pentru realizarea obiectivelor de mai sus, trebuie avut în vedere alegerea drenului și plasarea lui.

Alegerea drenului se face în raport de vîrsta bolnavului și de natura colecției. În principiu, este bine ca drenul să aibă un calibru mai mare, pentru a asigura un bun drenaj, atît pentru revărsatele aeriene cît și pentru cele lichidiene viscoase, fără a fi comprimat între coaste. Se recomandă, pentru adulți, un tub nr. 30—32 (Charrière) iar pentru copii nr. 23—26.

Plasarea drenului se face într-o zonă care să permită drenajul eficient al colecției respective, fără a leza formațiuni anatomice importante.

În principiu, se consideră că plasarea tubului în zona declivă a colecției asigură o bună evacuare a acesteia. Noțiunea de declivitate trebuie apreciată însă în funcție de natura lichidului și manifestările clinice ale bolnavului. Din acest punct de vedere se pot ivi mai multe situații:

a) Într-un revărsat recent, în pleură liberă, pe cale de difuziune, care produce fenomene asfixice și la care plămînul nu este acolat la perete, plasarea drenului (deci pleurotomia) se face în plină pungă, fără a ține seama de declivitate, deoarece aspirația va asigura o bună evacuare a pungii iar elasticitatea păstrată a plămînului va permite revenirea lui la perete. În revărsatele aeriene compresive, drenul va fi plasat în spațiul III sau IV intercostal, pe linia medioaxilară.

b) În revărsatele localizate sau închistate, cînd plămînul este parțial alipit la peretele toracic și pleura viscerală rămîne încă suplă, permițînd o bună revenire a plămînului, plasarea drenului se face în funcție de natura lichidului:

— în cazul lichidelor omogene, fără fibrină, drenul se poate plasa în plină pungă, la fel ca mai sus;

— în revărsatele ce conțin depozite de fibrină sau puroi, ca și în revărsatele cronice, purulente, cu pahipleurită, se recomandă ca pleurotomia să se facă în spațiul 7—8 intercostal, pe linia medio-axilară, acolo unde spațiul este mai larg și unde pediculul vasculo-nervos nu poate fi lezat. În asemenea situații, este indicată pleurotomia cu rezecție de coastă, care permite o bună aspirație a conținutului pleural și o așezare corectă a drenului.

Se recomandă drenajul decliv, cu tub la care s-au făcut 2—3 orificii laterale, ultimul fiind așezat în zona declivă, aproape de ieșirea tubului din pleură.

Condiția esențială pentru toate tipurile de drenaj este de a evita, pe cît posibil, pătrunderea aerului în pleură, în timpul manevrelor, pentru a nu colaba plămînul.

INSTRUMENTAR

Pentru efectuarea unei pleurotomii minime sînt necesare următoarele instrumente și materiale:

— bisturiu, pense anatomice și chirurgicale, pense Kocher, foarfece, depărtătoare Volkmann, ace, port ac, ață, catgut;

— sonde Pezzer sau Mallecet, tuburi groase de dren, aspirator, borcane colectoare;

— comprese din tifon, soluții antiseptice, novocaină sau xilină soluție 1%, seringă și ace.

În cazul în care este necesară pleurotomia cu rezecție de coastă, sînt necesare în plus:

— răzușă mică, răzușe Doyen, costotom și pensă ciupitoare de os (Gouge).

PREGĂTIRE PREOPERATORIE

În cazul în care nu necesită urgență, pregătirea preoperatorie a bolnavului se face ca pentru orice intervenție chirurgicală. Se va acorda atenție unei bune preanestezii și sedării bolnavului pentru a diminua reflexele dureroase la deschiderea pleurei.

În situații de urgență, se sedează bolnavul prin injecții i.m. cu Fenobarbital sau Romergan, după care se face toaleta locală și aseptizarea zonei.

ANESTEZIE

Pleurotomia minimă se face cu anestezie locală, folosind novocaina sau xilina în soluție 0,5 sau 1%.

Se infiltrează spațiul intercostal respectiv, pe linia de incizie, pe o lungime de 10—12 cm, strat cu strat, de la piele pînă la pleură inclusiv (vezi fig. 14.2, *c*). Pentru a evita orice durere, se asociază infiltrarea nervului intercostal respectiv, precum și a celui sub- și supraiacent, pentru a cuprinde o zonă cît mai întinsă. Cu o astfel de anestezie se poate practica și pleurotomia cu rezecție de coastă.

La copil, intervenția se va practica sub anestezie generală.

Pleurotomia cu rezecție de coastă se poate face și cu anestezie generală, în raport de complexitatea manevrelor operatorii.

POZIȚIA BOLNAVULUI

Bolnavul este așezat în decubit lateral, de partea opusă puncției, cu membrul superior de partea bolnavă ridicat deasupra capului și susținut de cadrul mesei de operație (fig. 14.1).

POZIȚIA CHIRURGULUI

Chirurgul stă la dreapta bolnavului iar ajutorul de partea opusă.

TEHNICA

1. Pleurotomia minimă

Incizia se face, de preferință, în unul din spațiile intercostale IV—VIII, pe linia medio-axilară. Dacă este vorba de o colecție închistată, incizia se plasează în spațiul cel mai decliv al pungii.

După secțiunea pielii, pe o lungime de 6—8 cm (fig. 14.2, *b*) la distanță egală de marginile coastelor, se secționează țesutul celulo-adipos și se face hemostaza vaselor care sîngerează.

Disocierea musculaturii intercostale se face cu o pensă Kocher sau Péan, cu blîndețe, fără a produce delabrări sau sîngerări (dacă sîngerează mici vase, nu este cazul de hemostază); pînă la nivelul pleurei (fig .14.2, *d*).

Introducerea drenului sau a sondei Pezzer în pleură se face cu ajutorul unei pense Kelly sau Kocher care prinde capătul intern (capătul

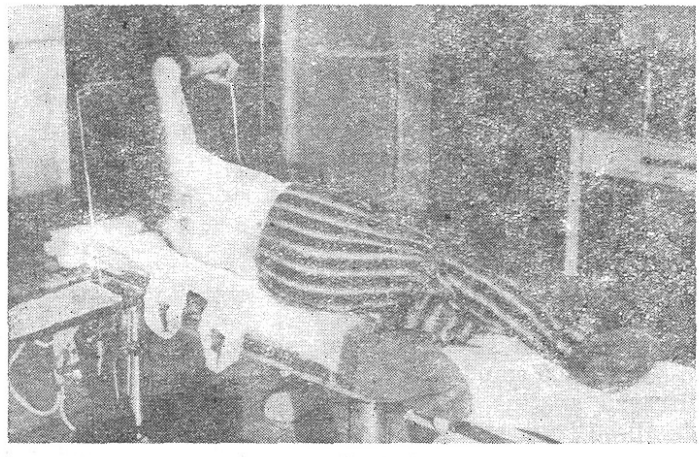

Fig. 14.1. — Poziția bolnavului pentru pleurotomie.

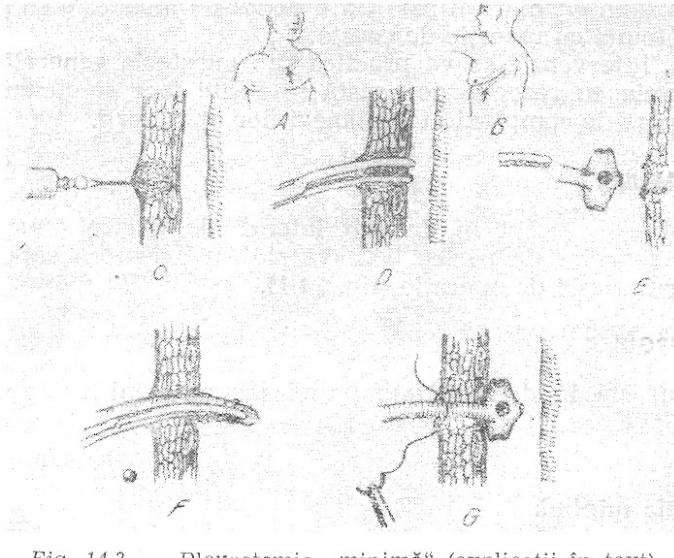

Fig. 14.2. — Pleurotomia „minimă" (explicații în text).

extern este pensat pentru a nu permite intrarea aerului în pleură). În acest fel, la locul unde am disociat musculatura, se perforează pleura cu pensa și se pătrunde pe o lungime de 3—4 cm, în așa fel ca orificiul lateral al drenului să rămînă în pleură. În cazul în care se folosesc sonde

Pezzer sau Mallecot se introduce numai ciuperca, după care se scoate pensa cu grijă fără a scoate sonda (fig. 14.2, *f*).

În jurul tubului de dren se trece un fir de ață intermediară, în bursă, cu capetele lungi care se lasă sub pansament fără a fi strînse (fig. 14.2, *g*) („Fir de așteptare").

Instalarea drenajului se realizează prin montarea capătului extern al drenului la un sistem de borcane pentru aspirația pleurală sau la un sistem de drenaj simplu (valva cu apă tip Beclère) care să asigure evacuarea revărsatului pleural fără a permite intrarea aerului (vezi capitolul „Drenajul"), după care se scoate pensa care colaba drenul. Se va avea în vedere ca înainte de a schimba borcanul de aspirație să se penseze drenul pleural pentru a evita aspirarea aerului în cavitatea pleurală.

2. Pleurotomia prin „trocardizare"

Este o tehnică mai simplă, care constă în introducerea în pleură, a unui dren cu orificii laterale, printr-un trocar de tip Monod (fig. 14.3), de un calibru corespunzător drenului (de obicei nr. 30 pe scara Charièrre).

În acest sens, înainte de a efectua intervenția, se va face proba trecerii drenului prin trocar și măsurarea lui pentru a cunoaște precis pe ce lungime va fi introdus în pleură; de obicei 7—8 cm, în așa fel ca ultimul orificiu lateral să rămînă în pleură, în imediata apropiere a peretelui toracic.

Incizia pielii se face ca și mai sus, pe o lungime de 1 cm, interesînd și țesutul celular subcutanat, pînă la mușchi.

Disocierea musculaturii intercostale se face prin introducerea unei pense, ca mai sus, sau prin trocare de grosimi crescînde, pînă la numărul corespunzător celui prin care se plasează tubul în pleură, după care introducem trocarul.

Introducerea drenului. După scoaterea mandrenului, tubul pensat la capătul exterior se introduce prin trocar pînă la lungimea stabilită dinainte (14.4, *a*). Cu o mînă se fixează drenul, iar cu cealaltă se extrage,



Fig. 14.3. — Trocar tip Monod (după Patel).

cu blîndețe, trocarul prin mișcări ușoare de rotație, fără a scoate și tubul. În momentul în care trocarul a ieșit din torace, se pensează tubul la rasul tegumentelor (fig. 14.4 *b*), se scoate pensa de pe capătul distal al drenului și se continuă scoaterea trocarului pe tubul de dren, după care

acesta se fixează la piele cu două fire de ață legate în jurul lui. Se lasă de asemenea un fir în bursă în jurul tubului de dren.

Instalarea drenajului se face la fel ca mai sus.

3. Pleurotomia cu rezecție de coastă

Incizia se face pe coasta care se va rezeca, pe o lungime de 8—10 cm la nivelul liniei medio-axilare. Se secționează pielea, țesutul celular subcutanat și periostul costal (fig. 14.5).

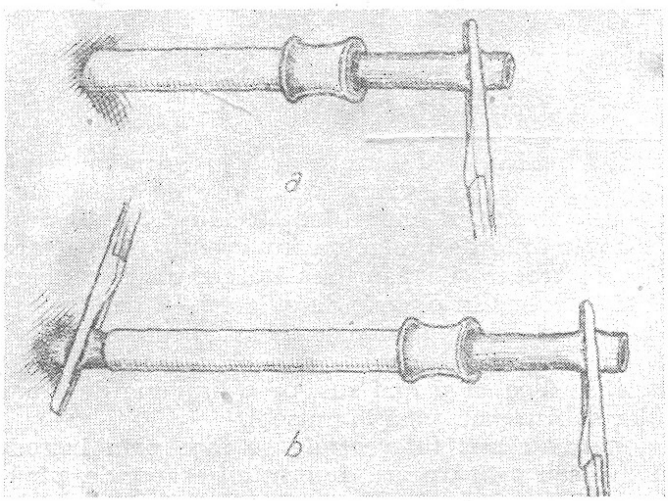

Fig. 14.4. — Pleurotomia prin trocardizare (după Patel): *a.* introducerea drenului prin trocar; *b.* scoaterea trocarului și fixarea drenului.

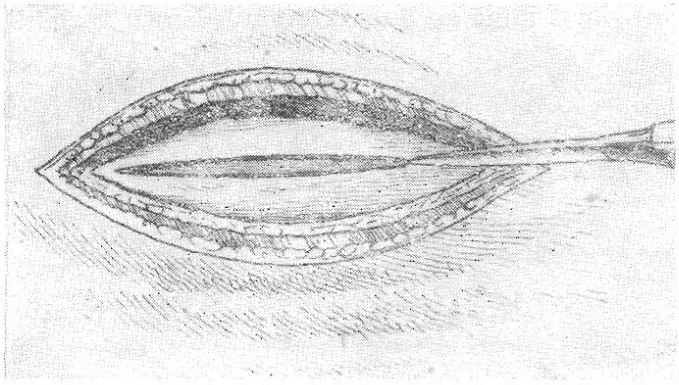

Fig. 14.5. — Pleurotomia cu rezecție de coastă: incizia părților moi și a periostului coastei.

Deperiostarea coastei se face cu ajutorul răzușei Lambotte, pe o lungime de 6—8 cm, începînd cu fața externă a coastei (fig. 14.6 *a*). Marginea superioară se eliberează dinapoi înainte, după care eliberăm mar-

ginea inferioară dinainte înapoi. Se deperiostează apoi fața internă a coastei, începînd de jos în sus, pe o lățime de răzușă, avînd grijă ca odată cu periostul să se decoleze și pachetul vasculo-nervos din șanțul subcostal, fără a-l leza (fig. 14.6 b).

Prin acest tunel de periost, se introduce o răzușă Doyen și prin mișcări anteroposterioare se deperiostează coasta pe toată lungimea periostului incizat.

Secțiunea coastei se face după deperiostare, cu un costotom. Acesta se introduce sub coastă și se împinge înapoi pînă la *limita deperiostată*

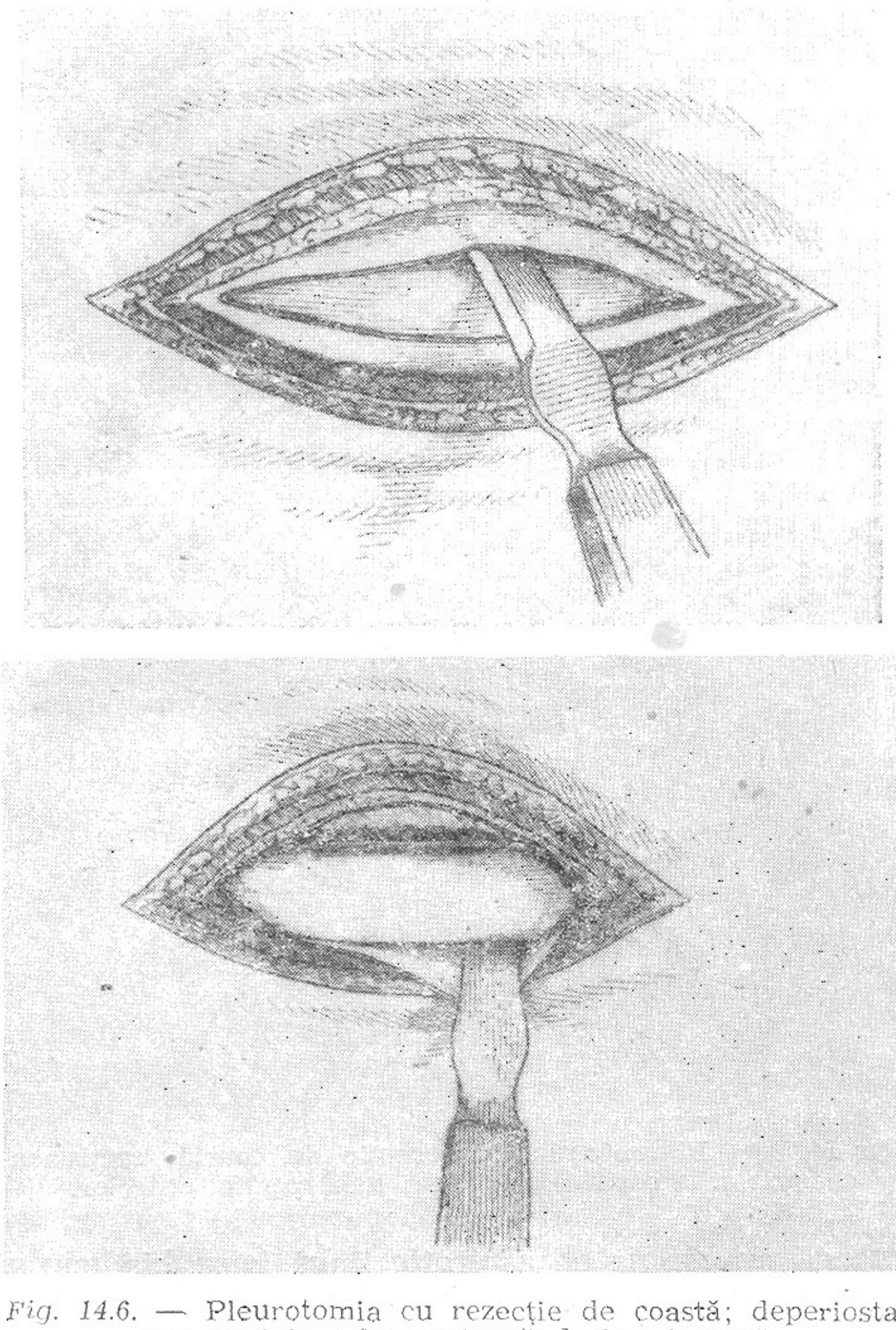

Fig. 14.6. — Pleurotomia cu rezecție de coastă; deperiostarea coastei: *a.* fața externă; *b.* fața internă.

unde se secționează coasta perpendicular pe lungimea ei (14.7 *a*). Capătul secționat se prinde cu un clește de os tip Farabeuff și se secționează, în același mod, la extremitatea anterioară deperiostată (fig. 14.7 *b*).

Incizia pleurei se face la nivelul patului periostal a coastei rezecate pe o lungime de 0,5—0,8 cm (fig. 14.8). Se incizează, cu prudență, periostul posterior apoi pleura care poate ajunge la grosimi de 10—20 mm, sau chiar mai mult. Totdeauna se incizează pe o lungime mică pentru ca puroiul să nu se evacueze în mod brusc și să inunde plaga. În acest

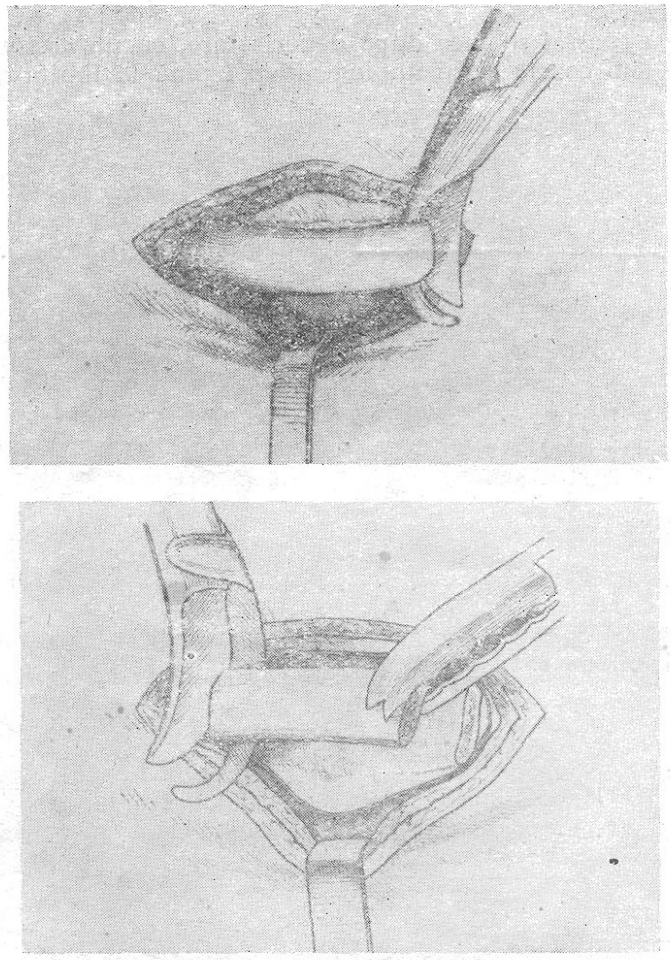

Fig. 14.7. — Pleurotomia cu rezecție de coastă; secțiunea coastei: *a.* la capătul posterior; *b.* la capătul anterior.

timp, ajutorul stă cu canula de aspirație lîngă lama bisturiului și aspiră imediat lichidul, de îndată ce apare după scoaterea bisturiului. Canula se poate introduce în pleură și se poate aspira conținutul din pungă, reducînd astfel tensiunea.

În cazul colecțiilor închistate, cu pahipleurită, breșa pleurală se poate lărgi, în acest fel, permițînd aspirația întregului conținut purulent al pungii, controlul digital al cavității și poziționarea tubului de dren.

Introducerea drenului se face prin orificiul de pleurotomie și se racordează la sistemul de aspirație, după care se închide pleura cu catgut, în jurul tubului.

În situația în care există funduri de sac cu 2—3 spații intercostale sub nivelul pleurotomiei (fig. 14.9), se poate introduce un alt dren, prin-

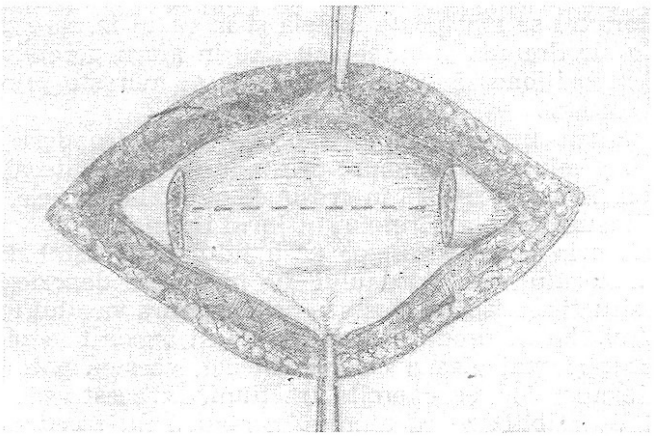

Fig. 14.8. — Pleurotomia cu rezecție de coastă: incizia pleurei.

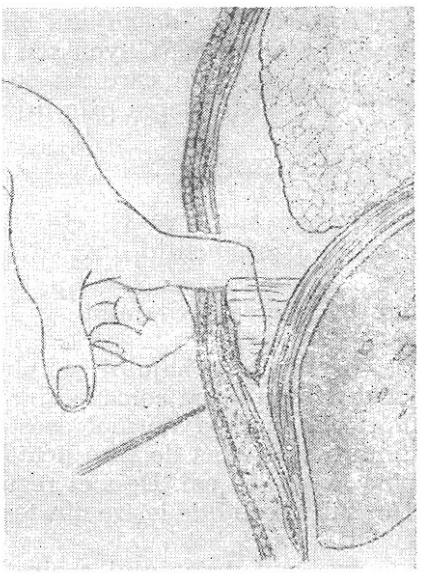

Fig. 14.9. — Pleurotomia cu rezecție de coastă: introducerea unui alt dren inferior, sub control digital, prin contraincizie.

tr-o contraincizie, sub control digital și se racordează printr-un tub în Y la sistemul de drenaj. Tubul se fixează la piele.

Închiderea peretelui se face cu 2—3 fire de ață în jurul tubului după care se aplică pansamentul.

INCIDENTE ȘI ACCIDENTE

Incizii necorespunzătoare în funcție de declivitatea pungii, mai ales în pleureziile purulente închistate. În asemenea situații, după rezecția coastei se poate pune un dren într-un spațiu inferior, printr-o simplă incizie, avînd drept ghid indexul introdus în pleură (fig. 14.9).

Pneumotoraxul se poate instala în timpul manevrelor de incizie a peretelui, de disociere a musculaturii și de introducere a drenului. Se previne prin incizia atentă a straturilor, prin manevrarea cu blîndețe a penselor care disociază mușchii intercostali, prin pensarea capătului distal al tubului de dren și prin scoaterea, cu delicatețe, a pensei care a introdus drenul.

Pneumotoraxul se mai poate instala și în cazul în care unul din orificiile laterale ale drenului rămîne sau iese în afara peretelui toracic. În acest caz, se repoziționează tubul de dren și se mărește presiunea negativă pentru aspirație.

Emfizemul subcutanat apare ca urmare a pătrunderii aerului din pleură în spațiul celular subcutanat, printr-un orificiu lateral al drenului, care a ieșit din pleură și se află în grosimea peretelui toracic, sau în cazul unei etanșări insuficiente a peretelui în jurul tubului.

Hemoragii prin lezarea vaselor pachetului intercostal, fie în timpul introducerii trocarului sau a drenului, fie în timpul deperiostării costei. În asemenea situații se face hemostaza prin ligatura vasului lezat.

Ieșirea drenului se produce dacă nu a fost ancorat la piele. În cazul sondelor Pezzer și mai ales a celor Mallecot, acestea pot ieși ușor din pleură dacă, asupra lor, se exercită tracțiuni. În acest sens bolnavul va fi instruit să se mobilizeze cu atenție, pentru a nu tracționa de tuburi.

Deficiențe ale sistemului de drenaj aspirativ datorită astupării tubului sau altor defecte în sistem. Ele se corectează prin verificarea, de 2—3 ore pe zi, a funcționalității acestuia (vezi capitolul „Drenajul").

Întreruperea drenajului prin obstruarea tubului cu secreții. Se va aspira cu o seringă Guyon sau se va încerca manevra de „mulgere" a tubului. În cazul în care nu se reușește, este preferabil ca tubul să fie schimbat; desfundarea prin injectare de lichid nu este recomandată.

INGRIJIRI POSTOPERATORII

Pansamentul va fi schimbat ori de cîte ori este nevoie. Nu se va menține pansamentul îmbibat deoarece favorizează infecția peretelui.

Supravegherea drenajului

În cazul drenajului simplu, funcționalitatea lui se va urmări prin jocul lichidului pe coloana de sticlă din borcan, în timpul mișcărilor respiratorii. În mod normal aceste oscilații pot ajunge între 5—15 cm. În timpul unui efort de tuse lichidul poate urca în tub, în timpul inspirator, pînă la 40—50 cm. De aici rezultă că, borcanul trebuie să fie la cel puțin 1 m sub nivelul de ieșire din torace, iar tubul de racord să fie drept și fără bucle.

În cazul drenajului aspirativ, funcționalitatea acestuia se va urmări de mai multe ori pe zi, printr-o serie de gesturi, mereu aceleași:

— se pansează drenul pleural, se decuplează de prelungitor și se ascultă la capătul acestuia, dacă se aude zgomotul aspirativ, ceea ce confirmă funcționalitatea aspiratorului;

— se racordează drenul la tubul de racord, se depensează și se desface legătura dintre borcanele 1 și 2. În acest timp, se crează condițiile

unui drenaj simplu, cu valvă, pentru borcanul 1, ceea ce va permite jocul lichidului în timpul mișcărilor respiratorii;

— dacă în borcanul 1 persistă bule de aer, ele pot proveni din aerul ce este aspirat dintr-o breșă mare în arborele traheo-bronșic sau dintr-o etanșare insuficientă a circuitului de aspirație. Dacă bulele persistă și după pensarea tubului de dren se incriminează a doua eventualitate (etanșare incompletă).

Drenajul cu spălătură continuă se folosește mai rar, fiind dificil de realizat, mai ales cînd este vorba de o fistulă bronșică.

Se folosește pentru curățirea mecanică a unor inflamații pleurale în care se găsesc secreții și detritusuri, ca și pentru aspirarea aerului care ajunge printr-o fistulă bronșică.

Sistemul a fost imaginat de J. Luizy (cit. de 1) și constă în plasarea a două tuburi groase de dren (fig. 14.10): unul inferior în spațiul 7—8 intercostal prin care trece un alt tub mic Redon, prin care se perfuzează lichidul și un alt tub superior, plasat în spațiul 3—4 intercostal. Ambele tuburi groase sînt unite la un tub în Y și racordate la sistemul de aspirație. Presiunea de aspirație se reglează în așa fel, ca să fie superioară intrării lichidului și aerului (în cazul fistulei bronșice), în pleură.

În acest fel se reușește curățirea mecanică și dezinfecția cavității pleurale, pînă la urmă obținînd reducerea considerabilă a volumului pungii.

Al. Scurei (4) a imaginat și aplicat un sistem de spălătură pleurală continuă, cu două tuburi de dren, necesitînd însă un singur orificiu de pleurotomie (fig. 14.11).

Autorul consideră că pleurotomia cu drenaj aspirativ și spălătură pleurală continuă, este deseori necesară în tratamentul anumitor forme și a anumitor etape de evoluție ale empiemului pleural. Fie că este efectuat ca intervenție principală de sine stătătoare, fie că este efectuată cu un timp premergător altei intervenții chirurgicale, ea urmărește să realizeze următoarele obiective terapeutice:

1. Evacuarea exsudatului pleural, cu păstrarea cît mai aproape de condițiile fiziologice ale mecanicii respiratorii, fără riscul colabării intermitente a plămînului, respectiv și fără riscul balansului mediastinal.
2. Liza și evacuarea depozitelor de fibrină.
3. Sterilizarea focarului infecțios pleural.
4. Micșorarea suprafeței de resorbție și, în final, desființarea cavității de empiem.

Schimbînd poziția bolnavului (decubit dorsal, ventral sau lateral) în timpul spălăturii, se poate asigura spălarea întregii suprafețe pleurale.

Golirea borcanului de aspirație se face numai după pensarea drenului pentru a evita instalarea pneumotoraxului. La repunerea borcanului în circuit, se va avea grijă ca tubul de sticlă cé continuă racordul cu tubul de dren să fie acoperit de lichid antiseptic pe o înălțime de 4—5 cm.

Gimnastica respiratorie se va face permanent, de către bolnav, prin inspirații și expirații forțate care au drept scop să aducă cît mai repede plămînul la perete.

Suprimarea drenajului se face în funcție de diminuarea cantității aspiratului. În mod normal, se suprimă după 48—72 de ore, dar sînt situații în care aspirația se poate prelungi.

Înainte de a suprima drenul, bolnavul face o inspirație forțată și se pensează tubul. În momentul extragerii tubului, ajutorul strînge firul circular, din jurul acestuia, astfel ca orificiul să fie astupat imediat, după care se acoperă cu un pansament ocluziv.

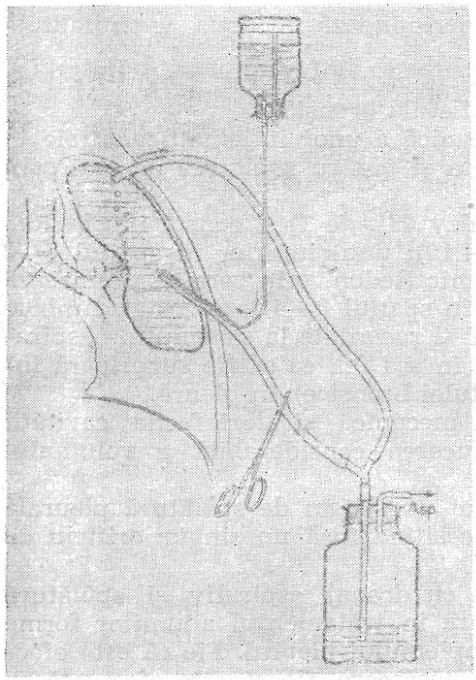

Fig. 14.10. — Drenaj pleural cu spălătură continuă imaginat de Luizy (după Patel).

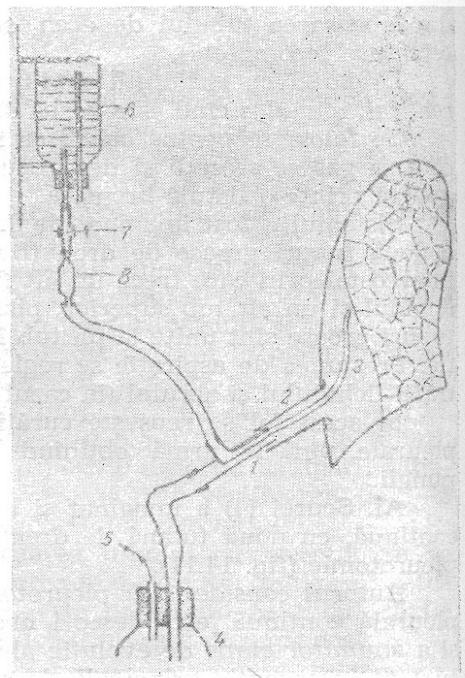

Fig. 14.11. — Dispozitiv pentru efectuarea spălăturii pleurale continui, efectuîndu-se un singur orificiu de pleurotomie. (după Al. Scurei).

În cazul drenajului aspirativ, se mărește presiunea negativă pînă la 15—20 cm, bolnavul inspiră profund, se pensează drenul și se procedează ca mai sus.

Controlul radiologic este obligatoriu atît înainte cît și după suprimarea drenajului.

COMPLICAȚII POSTOPERATORII

Supurații ale plăgii la perete datorită scurgerii de puroi pe lîngă tubul de dren și infectării țesuturilor vecine. Se tratează prin antibiotice și se debridează straturile superficiale, după închiderea pleurei.

Leziuni de vase sau parenchim pulmonar datorită rigidității tubului de dren care pot avea drept urmare, hemotorax sau pneumotorax, în funcție de gravitatea eroziunii. Se va mobiliza ușor drenul și se va continua aspirația.

Simfize pleurale, ca urmare a empiemelor; simfizele pot produce tulburări respiratorii, uneori importante.

REZULTATE

Rezultatele sînt bune, în sensul golirii pleurei de conținutul lichidian sau aeric și a reexpansionării plămînului.

Asociată cu antibioterapie, cu analeptice respiratorii și cu analgetice, rezultatele sînt mult mai bune.

BIBLIOGRAFIE

1. BRIGAND L. H. — Nouveau traité de technique chirurgicale, vol. III, Masson et Cie, Paris, 1973, p. 737—746.
2. PETRESCU C. — Pleurotomia, în: „Îndreptar de urgențe traumatologice", Ed. Medicală, București, 1975, p. 412.
3. SCHWARTZ A., MÉTIVET L. — Chirurgie du thorax et du membre supérieur, Masson et Cie, Paris, 1932, p. 16—21.
4. SCUREI AL. — Procedeu de spălătură pleurală continuă, *Ftiziologia (Buc.)*, 1965, 1, 80—81.
5. TEODORESCU P. — Probleme de medicină operatorie pentru concurs de medici secundari chirurgi, Tipografia Văcărești, 1946, p. 145—151.
6. VEAU V., D'ALLAINES F. — Pratique courante et chirurgie d'urgence, Masson et Cie, 1924, p. 73—79.

XV. COLPOTOMIA POSTERIOARĂ

Colpotomia posterioară este o intervenție de urgență care constă în incizarea fundului de sac vaginal posterior, în scopul evacuării și drenării unor colecții pelvine. Prin această incizie, de fapt, se secționează toate straturile, inclusiv peritoneul, ceea ce face ca intervenția să fie o adevărată celiotomie pe cale vaginală. Ea nu este decît o intervenție paliativă, deoarece cauza care a produs colecția persistă pînă la rezolvarea ei într-un alt timp, printr-o celiotomie pe cale abdominală.

NOȚIUNI DE ANATOMIE

Extremitatea superioară a vaginului se inserează pe colul uterin, formînd cu porțiunea intravaginală a acestuia o boltă (domul vaginal) care este divizată în patru zone denumite fundurile de sac ale vaginului: anterior, posterior și două laterale.

Fundul de sac posterior al vaginului este cel mai profund și rezultă din inserția peretelui posterior vaginal pe fața posterioară a colului uterin, mergînd cam de la 2—2,5 cm de buza lui posterioară, după care se răsfrînge pe peretele anterior al rectului subperitoneal.

Raporturile fundului de sac vaginal posterior sînt cu partea cea mai declivă a fundului de sac Douglas, care în această regiune, coboară aproximativ 2—2.5 cm pe fundul de sac vaginal posterior și apoi urcă pe fața posterioară a rectului, permițînd palparea secrețiilor ce se adună în peritoneu. Aceste raporturi trebuie bine reținute, deoarece incizia fundului de sac vaginal posterior trebuie făcută cu multă atenție, mai aproape de buza posterioară a colului uterin, pentru a nu leza rectul.

INDICAȚII

Indicațiile colpotomiei posterioare s-au redus mult astăzi, cînd, datorită anesteziei, chirurgia s-a dezvoltat și permite intervenții laborioase cu rezolvarea în același timp a supurației și a cauzelor care o produc. Ele sînt în funcție, pe de o parte de starea bolnavelor, iar pe de alta, de natura și cantitatea secrețiilor din fundul de sac Douglas.

Colpotomia posterioară este indicată în:

— intervenții de urgență, la bolnave cu stare generală alterată, cu balanță biologică deficitară (tare de vîrstă sau de boală) la care traumatismul anestezic și celiotomia ar crește considerabil riscul;

— colecții supurate din pelviperitonite;

— hematoame supurate ale pelvisului;

— abcesul tubo-ovarian;

— colecții, în cantitate mică, ce nu justifică o celiotomie.

CONTRAINDICAȚII

Contraindicațiile intervenției țin de:

— supurații de la alte organe (apendicite acute, tumori supurate) care vor fi rezolvate pe cale abdominală;

— aderențe existente între organele din pelvis;

— formațiuni tumorale inclavate în pelvis.

CONDIȚII DE EFECTUARE

Colpotomia posterioară presupune îndeplinirea următoarelor condiții:

— respectarea regulilor de asepsie și antisepsie;

— operatorul să cunoască bine anatomia regiunii și tehnica inciziei;

— instrumentar adecvat intervențiilor pe cale vaginală;

— relaxarea perineului (la multipare) oferă condiții din cele mai bune.

AVANTAJE

Colpotomia posterioară oferă o serie de avantaje față de celiotomia pe cale abdominală:

— reduce traumatismul operator deoarece nu se execută tracțiuni asupra mezourilor sau asupra peretelui abdominal (nu se aplică depărtătoare autostatice);

— favorizează drenajul decliv;

— asigură o evoluție postoperatorie mult mai simplă, fără tulburări de tranzit intestinal;

— previne eventrațiile postoperatorii.

DEZAVANTAJE

Dezavantajele intervenției sînt datorate căii de acces care:

— nu asigură realizarea unor condiții perfecte de asepsie a cîmpului operator;

— nu permite explorarea completă a pelvisului și de multe ori, rezolvarea cauzei, datorită vizibilității reduse.

INSTRUMENTAR

Colpotomia posterioară necesită instrumentar obișnuit pentru orice intervenție mică la care se adaugă unele instrumente speciale. Sînt necesare:

— bisturiu, foarfece lung și curb, pense Péan, pense Kocher, pense anatomice și chirurgicale;

— pensă de col uterin, valve vaginale, pensă vaginală lungă curbă;
— seringă de 10 ml, ace de puncție vaginală, comprese din tifon, tuburi de dren, sondă Pezzer, meșe;
— soluții antiseptice (permanganat de potasiu, cloramină, tinctură de iod, alcool), irigator, canulă vaginală.

PREGĂTIRE PREOPERATORIE

Pregătirea preoperatorie este scurtă și constă din:
— toaleta vulvară prin raderea părului din regiunea perivulvară și pubiană;
— spălătură vaginală cu soluții antiseptice de cloramină 1%, septovag sau permanganat de potasiu;
— administrarea unui barbituric (luminal 0,10 g) sau tranchilizant (meprobamat);
— premedicație cu mialgin (o fiolă i.m.) cu 20 minute înainte de intervenție.

ANESTEZIE

Pentru efectuarea unei colpotomii eficiente este necesară o bună relaxare a bolnavei și liniște operatorie. În acest sens, se recomandă ca intervenția să fie făcută sub anestezie generală, pe cale intravenoasă, de scurtă durată.

În cazul în care acest tip de anestezie este contraindicată, se recurge la anestezie peridurală sau rahidiană joasă.

POZIȚIA BOLNAVEI

Bolnava este așezată pe masă, în poziție ginecologică, ca pentru orice intervenție pe cale vaginală.

POZIȚIA CHIRURGULUI

Chirurgul este așezat pe scaun cu înălțime reglabilă, avînd în față regiunea vulvo-perineală.

Ajutoarele stau în dreapta și în stînga operatorului.

Masa cu instrumente se așază în dreapta chirurgului.

Iluminarea cîmpului operator se face cu lampa scialitică, centrată pe fanta vulvară și cu un far mic pentru vagin.

PREGĂTIREA CÎMPULUI OPERATOR

Se sondează vezica pentru a nu apăsa asupra uterului, ca să nu bombeze în fundul de sac Douglas.

Antiseptizarea pielii se face cu soluție de tinctură de iod, prin badijonare de 2—3 ori, pe un cîmp larg care să depășească simfiza pubiană cu 2—3 laturi de deget, jumătatea superioară a coapselor și o parte a feselor, pornind de sus în jos și de la centru spre periferie, iar la sfîrșit și regiunea ano-perineală.

Așezarea cîmpurilor se face de așa manieră încît anusul să fie exclus din cîmpul operator. Un cîmp se așază pe abdomen și simfiza pubiană și altele sub fesele bolnavei. Peste acestea se așază un cîmp mare cu deschizătura dreptunghiulară în dreptul regiunii vulvo-perineale, acoperind anusul. Cîmpurile se fixează la piele cu raci sau cu fire de ață, după care se rebadijonează regiunea cu tinctură de iod, inclusiv vulva și vaginul (fig. 15.1).

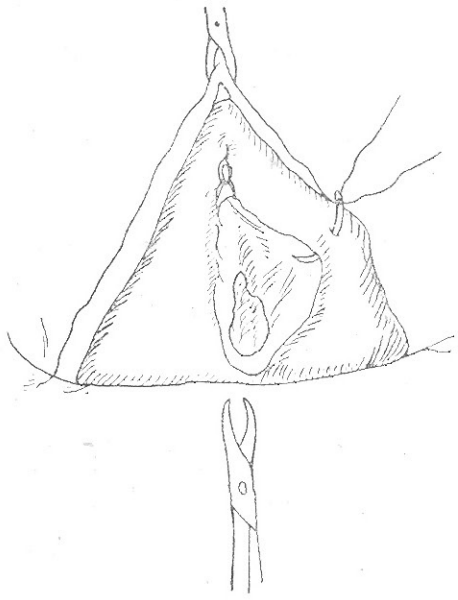

Fig. 15.1. — Colpotomia posterioară: așezarea cîmpurilor și fixarea labiilor.

TEHNICĂ

Se fixează labiile mici la piele cu fire de ață (vezi fig. 15.1).

Se *introduce valva posterioară* în vagin și se antiseptizează vaginul cu alcool.

Se *introduce valva anterioară,* se evidențiază colul uterin și se fixează buza posterioară a colului cu pensa de col (vezi fig. 15.3 a).

Se *tracționează pensa de col,* în sus, punîndu-se astfel sub tensiune de sac vaginul posterior și inserția vaginului pe col (vezi fig. 15.3 b).

Puncționarea fundului de sac vaginal posterior este obligatorie și se face pe linia mediană, la 1,5—2 cm de col, cu acul ținut orizontal (fig. 15.2 *a*), pînă ce pătrunde în peritoneu, după care se înclină seringa spre comisura posterioară a vulvei și se împinge acul cu vîrful spre centrul excavației pelvine, mergînd paralel cu peretele posterior al uterului (fig. 15.2 *b*). După aspirația a cîțiva ml de puroi, care se trimit la examen bacteriologic, se extrage acul.

Incizia mucoasei vaginale se face cu bisturiul, la locul de puncție, retrocervical și strict median, pe o linie transversală de 2—3 cm (fig. 15.3 *a*), sau în punctul unde colecția bombează cel mai mult, avînd grijă ca ajutorul să împingă bine valva posterioară și să decline peretele rectal anterior pentru a nu fi interesat de incizie. Dacă fundul de sac vaginal bombează mult, incizia mucoasei vaginale se poate face cu foarfecele (fig. 15.3 *b*). În acest timp, se produce o mică sîngerare, fără importanță.

Deschiderea colecției se poate face în momentul inciziei mucoasei vaginale, în colecțiile superficiale. Dacă acest lucru nu s-a întîmplat, perforarea pungii abcesului se poate face cu pensa vaginală curbă (model Lister) sau cu foarfece curbe. Acestea se dirijează cu curbura către anterior, închise, la locul de maximă bombare, urmînd fața posterioară a uterului, pe o lungime de 1—2 cm și se extrag deschise, pentru a lărgi breșa, permițînd astfel scurgerea puroiului colectat.

Debridarea pungii se face prin introducerea indexului în cavitate, rupîndu-se cu blîndețe bridele care o compartimentează. Cu această ocazie,

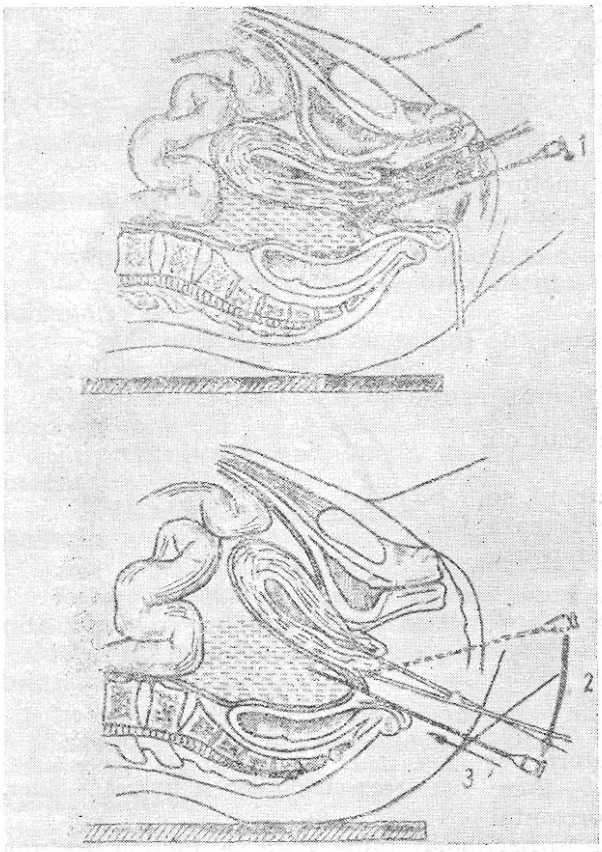

Fig. 15.2. — Colpotomia posterioară; puncționarea fundului de sac vaginal posterior: 1. acul se introduce orizontal pînă ce pătrunde în peritoneu; 2. se înclină acul spre comisura posterioară a vulvei și se împinge paralel cu peretele posterior al uterului.

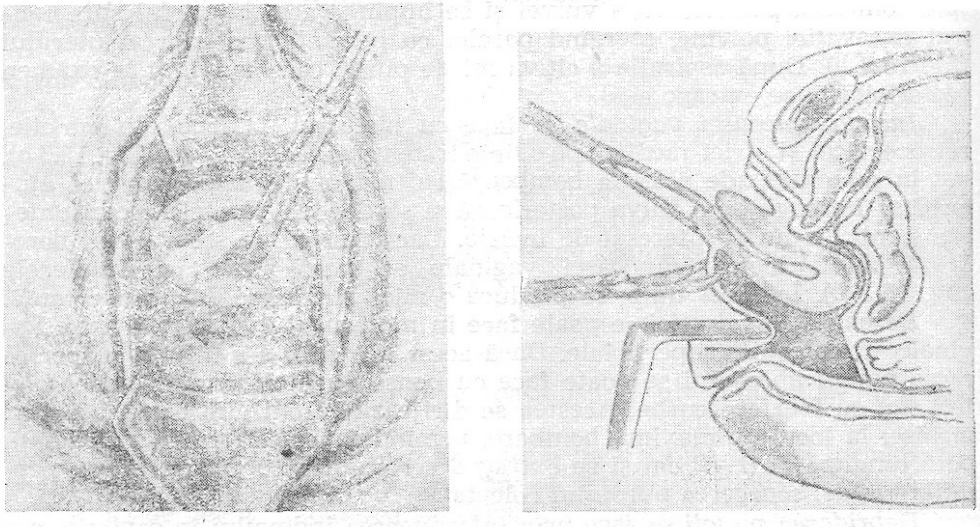

Fig. 15.3. — Colpotomia posterioară: *a.* linia de incizie; *b.* secțiunea mucoasei cu foarfecele (Ph. Detrie).

se face și explorarea pelvisului: trebuie palpate anexele deoarece, de cele mai multe ori, ele sînt sursa supurației. În cazul în care se descoperă existența unui hematocel supurat sau se produce o sîngerare care nu se oprește, datorită lezării unor vase mai importante, se impune rezolvarea pe cale abdominală. La sfîrșit, unii autori recomandă spălarea pungii cu soluții antiseptice călduțe, cu presiune foarte mică, pentru a înlătura detritusurile și cheagurile, dar acest lucru este inutil dacă incizia este largă și punga s-a debridat corect. Uneori, spălătura poate deveni chiar periculoasă, prin difuziunea infecției în marea cavitate peritoneală.

Drenajul cavității se face cu o sondă Pezzer căreia i s-a secționat porțiunea mamelonară a ciupercii pentru a avea un orificiu mai larg; sau, se face cu tuburi groase, din plastic, care se secționează la rasul vulvei. Pentru a evita ieșirea drenului din cavitate, acesta se fixează cu ață la nivelul labiilor. În vagin se introduce o meșă în scop hemostatic și pentru menținerea poziției drenului; meșa se schimbă în fiecare zi.

Desfacerea labiilor mici de la tegumente.

Pansamentul zonei vulvare cu vată mai multă care să asigure absorbția secrețiilor.

INCIDENTE ȘI ACCIDENTE

Punctionarea rectului cu acul nu are consecințe deosebite.

Hemoragia din tranșa vaginală nu pune probleme deosebite. Rareori este nevoie de un fir de sutură cu catgut.

Secționarea peretelui anterior al rectului se evită dacă se aplică bine valva pe peretele posterior al vaginului și dacă se orientează vîrful bisturiului sau al foarfecelor, în sus.

Secțiunea de vase (artera uterină sau ramuri ale acesteia) sau *secțiunea ureterelor* este exclusă, dacă incizia se face în fundul de sac vaginal posterior și nu se prelungește spre fundurile laterale.

Ruptura de organe fixate în pelvis în timpul debridării cavității purulente, se evită, manevrînd cu blîndețe.

ÎNGRIJIRI POSTOPERATORII

Îngrijirile postoperatorii au în vedere o serie de obiective:

— *Igiena locală* prin schimbarea la timp a pansamentului și a meșei și prin spălături vulvo-vaginale, cu soluții antiseptice călduțe, fără presiune mare.

— *Controlul permeabilității tubului* de dren prin aspirație ușoară cu seringa.

— *Tratamentul cu antibiotice* în funcție de sensibilitatea agentului microbian și vaccinoterapie nespecifică.

— *Susținerea stării generale* la bolnavele tarate, prin tratament corespunzător.

— *Scoaterea tubului* de dren, după 5—7 zile.

COMPLICAȚII POSTOPERATORII

Complicațiile imediate sînt marcate de:

— infecții de vecinătate (apendicită);

— hemoragii intraperitoneale (se rezolvă prin celiotomie);

— fistule intestinale ca urmare a debridărilor brutale; ele trebuie rezolvate imediat, pe cale abdominală;

— septicemie, septicopioemie.

Complicații tardive:

— fistulă vaginală purulentă, pe locul tubului de dren, ca urmare a persistenței focarului supurativ inițial (piosalpinx, pioovar). În acest caz, se intervine chirurgical, prin celiotomie pentru suprimarea focarului;

— hemoragie secundară intraperitoneală, după scoaterea tubului de dren, fie ca urmare a unor leziuni de decubit, pe vasele vecine, sau a erodării peretelui unui vas, datorită acțiunii procesului supurativ. Se rezolvă tot prin celiotomie și, dacă este cazul, se poate recurge la ligatura arterei hipogastrice;

— ocluzii ca urmare a unor bride sau aderențe postoperatorii pe intestine.

REZULTATE

Rezultatele sînt în funcție de focarul supurativ. Executată în cazurile grave, asigură evacuarea puroiului, detoxificarea organismului și ameliorarea stării generale a bolnavei, fapt ce permite intervenția, prin celiotomie, pentru rezolvarea cauzei de supurație.

În alte situații (focare supurative mici, hematoame pelvine supurate), asociate și cu tratament general, în funcție de sensibilitatea germenului, poate rezolva definitiv supurația.

BIBLIOGRAFIE

1. ABUREL E., STREJA E. — Ginecologia, capitolul: „Infecțiile aparatului genital feminin", Ed. Medicală, București, 1959, p. 674—994.
2. DÉTRIE PH. — Petite chirurgie, Masson et Cie, Paris, 1976, p. 165—166.
3. PROUST R., CHARRIER J. — Chirurgie de l'appareil génital de la femme, Masson et Cie, Paris, 1933, p. 83—89.
4. SIRBU P., PANDELE A., CHIRICUȚĂ I., SETLACEC D. — Chirurgia ginecologică — tehnică și tactică operatorie, Ed. Medicală, București, 1981, p. 77—82.

XVI. CISTOSTOMIA

Cistostomia este o intervenție operatorie care constă în introducerea unei sonde Pezzer, sau a unui tub de dren în vezică, pe cale abdominală, în scop evacuator. De cele mai multe ori ea se face în urgență, deoarece bolnavul se prezintă la medic cu retenție acută de urină, fiind în imposibilitate de a urina.

NOȚIUNI DE ANATOMIE

Rezervor musculo-membranos interpus între uretere și uretră și destinat să înmagazineze urina dintre două micțiuni, vezica este situată în partea anterioară a excavației pelvine. În momentul în care se umple cu urină, depășește în sus, simfiza pubiană și, în funcție de cantitatea acesteia, poate ajunge pînă la ombilic. În asemenea situații, aponevroza ombilico-prevezicală nu mai este extensibilă: vîrful anatomic al vezicii (locul unde se implantează uraca) rămîne fix, la 4 cm deasupra simfizei pubiene și se formează un vîrf fiziologic, dezvoltat pe seama peretelui posterior, care refulează peritoneul și formează un fund de sac peritoneal anterior; la anumiți bolnavi (cu hernii inghinale, bătrîni), acest fund de sac ajunge pînă la marginea pubelui. Cînd vezica este destinsă de urină, fața ei anterioară (locul unde se face cistostomia) are raport direct cu peretele anterior abdominal subombilical și cu fundul de sac peritoneal prevezical.

INDICAȚII

Indicațiile cistostomiei cuprind toate situațiile în care bolnavul este în imposibilitate de a-și goli vezica prin actul micțiunii, sau prin sondaj uretral, precum și alte situații care necesită un drenaj urinar: fie ca prim timp înaintea unei intervenții pe vezică, fie după o intervenție vezicală. Astfel:

— adenom sau adenocarcinom de prostată, cu scleroză de col vezical ce nu permite sondajul uretro-vezical;

— stricturi uretrale strînse ce nu pot fi trecute nici cu bujii filiforme;

— rupturi uretrale posttraumatice (mai frecvente după fracturile de bazin);

— calculi inclavați în uretră ce nu pot fi mobilizați în vezică sau extrași cu pensa;

— hematurii vezicale mari care înfundă sonda uretrală, pînă la rezolvarea lor chirurgicală;

— după operații pe vezică (adenomectomii, tumori vezicale), în cazul unei hemostaze precare;

— protecția unor intervenții uretro-cervicale (uretroplastii).

CONTRAINDICAȚII

Nu există practic.

OBIECTIVE

Cu toate că unele din principiile clasice ale cistostomiei nu-și mai au valabilitatea astăzi, ea rămîne ca o intervenție al cărei interes și frecvență este în funcție de starea bolnavului, de experiența medicului și de posibilitățile de rezolvare a cauzelor ce au produs retenția de urină. În acest sens, cistostomia urmărește rezolvarea următoarelor obiective:

— drenajul de urgență al urinii ce retenționează în vezică;

— punerea în repaus a uretrei impermeabile sau distruse;

— ameliorarea funcției renale în cazul unei insuficiențe cronice generate de un obstacol subvezical, ce nu se poate scoate în acel moment, pînă la reechilibrarea biologică a bolnavului.

CONDIȚII DE EFECTUARE

Cistostomia reprezintă, în marea majoritate a cazurilor, o urgență chirurgicală, vezica fiind destinsă de urină. Ea se efectuează în condiții de spitalizare, deoarece, pe de o parte, bolnavul trebuie supravegheat postoperator, iar pe de alta, ea constituie, de cele mai multe ori, doar un prim timp de rezolvare a cauzei care a produs retenția completă de urină.

În acest sens, cistostomia poate fi *temporară* sau *definitivă;* de asemenea, cu ea se poate termina execuția unei operații pe vezică.

Grosimea tuburilor de dren sau a sondelor se adaptează în raport cu aspectul urinii. În situația în care bolnavul are urina limpede, se poate utiliza un tub de dren subțire, tip Rédon. La bolnavi cu urină infectată, sau cu hematurie, se recomandă folosirea unei sonde Pezzer cu calibru 28—32.

INSTRUMENTAR

În funcție de tehnica folosită pentru efectuarea cistostomiei, este necesar următorul instrumentar:

— bisturiu, pense chirurgicale, depărtătoare Farabeuf, ace, port ac, catgut, ață;

— sonde Pezzer sau Mallecot nr. 28/30, tub tip Rédon, sondă cu balonet (Foley), trocar;

— seringă, ace, soluție de novocainã sau xilinã, tinctură de iod, alcool;
— aspirator și canulă cu tub de cauciuc.

PREGĂTIRE PREOPERATORIE

Pregătirea preoperatorie este de scurtă durată și constă din:
— raderea părului de pe abdomen (subombilical) și pube;
— administrarea unui tranchilizant sau a unei fiole de mialgin intramuscular;
— antisepsie cu tinctură de iod pe abdomen, pube și regiunea penoscrotală;
— izolarea regiunii cu cîmpuri sterile.

ANESTEZIE

Se indică anestezie locală, cu soluție de novocainã sau xilinã 1%, pe linia mediană, suprapubian, strat cu strat, pe o lungime suficientă pentru efectuarea unei incizii corespunzătoare, avînd grijă să infiltrăm și mușchii drepți abdominali.

POZIȚIA BOLNAVULUI

Bolnavul în decubit dorsal.

POZIȚIA CHIRURGULUI

Operatorul este așezat în stînga bolnavului, iar ajutorul în dreapta.

TEHNICĂ

În funcție de posibilitățile respective, de obiectivele pe care le urmărește, de indicațiile pe care le are și de starea bolnavului, chirurgul poate alege una din tehnicile pe care le vom descrie:

1. Cistostomia minimă prin trocardizare

Este *indicată* la bolnavii cu urină limpede, la care nu există pericolul colmatării tubului de dren.

Locul de electie este la 1—2 laturi de deget deasupra simfizei pubiene, pe linia mediană.

Anestezia constă în efectuarea unui buton intradermic cu xilinã sau novocainã soluție 1%.

Puncția vezicii cu un trocar gros, perpendicular pe peretele abdominal, la locul anesteziei (fig. 16.1). După introducerea trocarului, prin pavilion iese urină sub presiune.

Introducerea în vezică a unui tub subțire, din polietilen, cu multe orificii laterale (tip Rédon) prin pavilionul acului, în așa fel ca să depășească ultimul orificiu lateral cu 4—6 cm, în funcție de grosimea peretelui abdominal (fig. 16.1).

Extragerea trocarului în așa fel ca tubul de dren să rămînă în vezică cu toate orificiile sale laterale (fig. 16.2).

Fixarea tubului la piele cu un fir de ață, în așa fel ca să nu-l stranguleze și pansament în jurul tubului (fig. 16.3).

— *Racordarea tubului* la un sistem de drenaj închis.

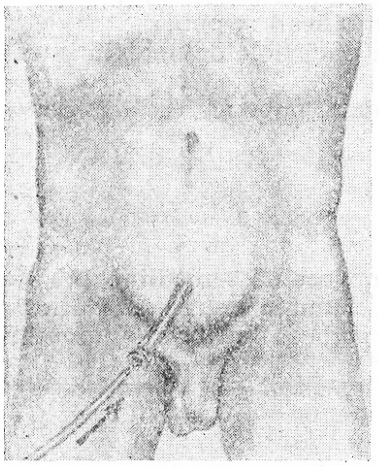

Fig. 16.1. — Cistostomia minimă prin trocardizare: introducerea trocarului în vezică, suprapubian și a tubului de dren.



Fig. 16.2. — Cistostomia prin trocardizare: extragerea trocarului.

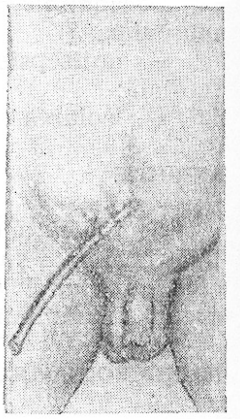

Fig. 16.3. — Cistostomia prin trocardizare: fixarea tubului la piele.

2. Cistostomia clasică

Este *indicată* la bolnavii cu urina infectată, cu hematurie (care pot colmata tuburile subțiri) sau în cazul cînd cistostomia se face cu titlu definitiv (cazuri foarte rare).

Locul de elecție este regiunea suprapubiană, pe linia mediană.

Anestezie locală.

Incizia este mediană pornind de deasupra simfizei pubiene, pe o lungime de 8—10 cm, în funcție de grosimea peretelui abdominal. Se secționează pielea, țesutul celular subcutanat și linia albă (fig. 16.4 a și b). Se mai poate face incizie transversală, la un lat de deget deasupra simfizei pubiene, lungă de 5—10 cm (adesea la nivelul unui pliu cutanat), incizie care interesează pielea, țesutul celular subcutanat și aponevroza (fig. 16.5 a), după care se decolează lambourile aponevrotice în sus și în jos (fig. 16.5 b).

După efectuarea hemostazei se disociază drepții abdominali în sus și piramidalii în jos, pe linia mediană și se reclină lateral (fig. 16.6).

Secționarea fasciei ombilico-prevezicale. Se pătrunde în spațiul Retzius, cu foarfecele sau cu indexul (fig. 16.7), se disociază și se acroșează țesutul prevezical împreună cu fundul de sac peritoneal anterior și se trage în sus (fig. 16.8). Manevra se face cu blîndețe pentru a evita ruptura vaselor din această zonă, pornind de la marginea superioară a simfizei și

nu dinapoia ei. După această manevră, în cîmpul operator apare peretele anterior al vezicii care se recunoaște datorită venelor dilatate de pe suprafața sa și fibrelor musculare longitudinale, fasciculate, caracteristice.

Amararea peretelui vezical anterior cu 2 fire de ață lungi, trecute prin toată grosimea lui, de o parte și de alta a liniei mediane (fig. 16.9), care se pun pe pense.

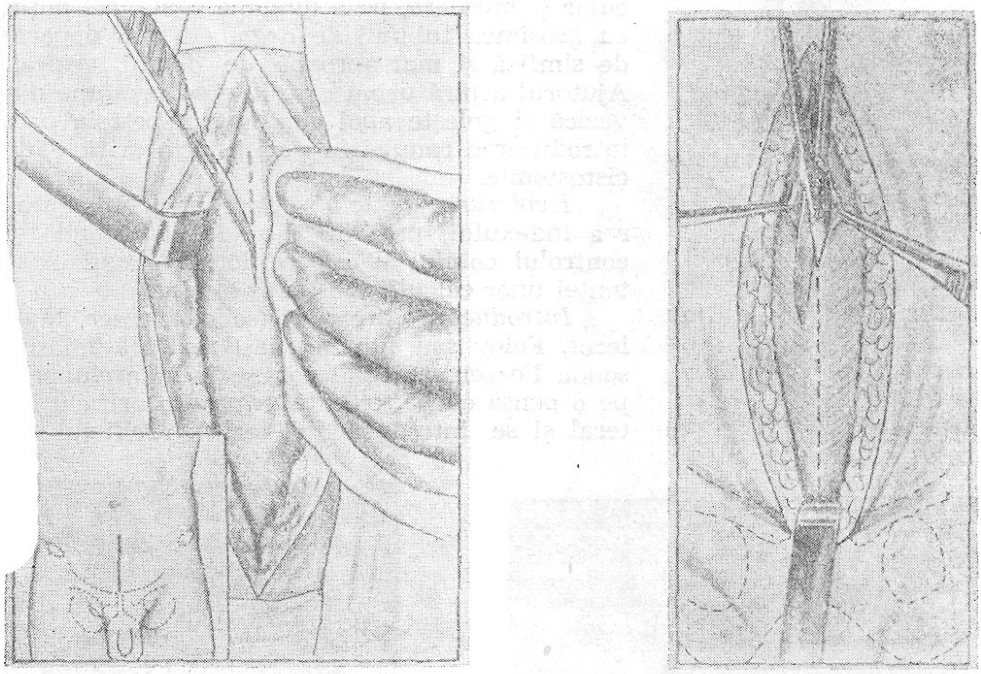

Fig. 16.4. — Cistostomia clasică; incizia mediană subombilicală a peretelui (după Patel): *a.* incizia pielii și a țesutului subcutanat; în cartuș linia de incizie subombilicală; *b.* secțiunea liniei albe, subombilical.

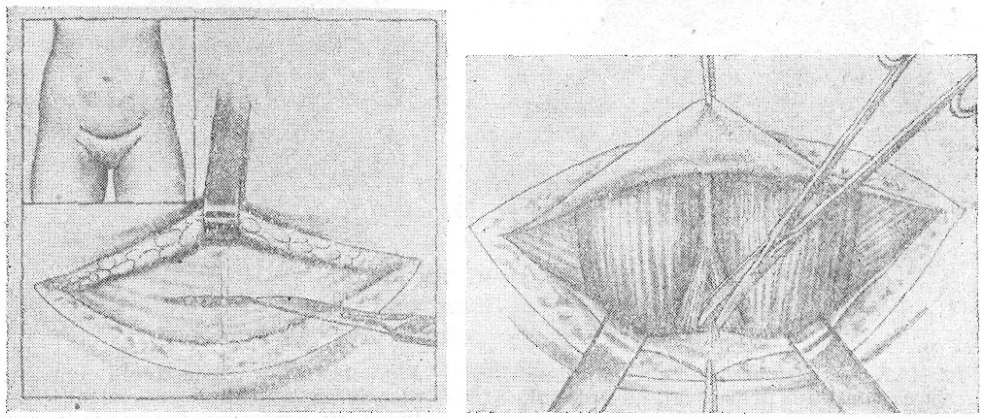

Fig. 16.5. — Cistostomia clasică: *a.* incizie transversală la piele și aponevroză; *b.* decolarea lambourilor aponevrotice (după Patel).

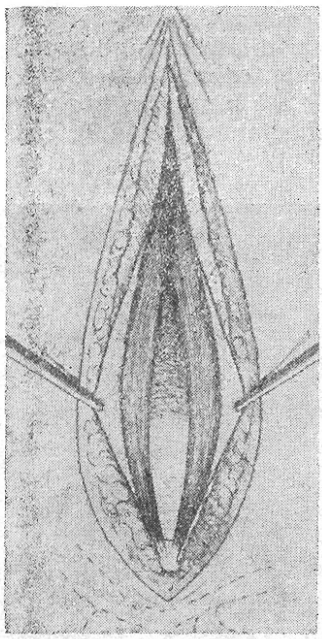

Fig. 16.6. — Cistostomia clasică: disocierea mușchilor drepți abdominali, a piramidalilor și reclinarea lor.

Deschiderea vezicii se face cu bisturiul, pe linia mediană, incizînd adventicea, stratul muscular și mucoasa, pe o lungime egală, cel puțin cu grosimea tubului de dren, cît mai departe de simfiză și mai aproape de domul vezical. Ajutorul aspiră urina care iese cu presiune din vezică și golește apoi conținutul acesteia prin introducerea canulei în vezică, prin orificiul de cistostomie.

Explorarea vezicii se face prin introducerea indexului, prin orificiul de cistostomie și controlul colului și a pereților. În cazul existenței unor calculi, aceștia se extrag.

Introducerea drenului (sondă Pezzer, Mallecot, Foley sau tub de plastic). Dacă folosim sonda Pezzer sau Mallecot, se întinde ciuperca pe o pensă curbă, trecută printr-un orificiu lateral și se introduce în vezică. Orificiul de

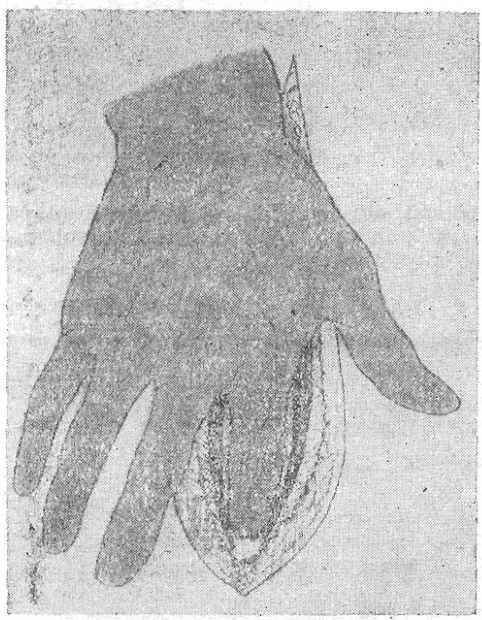

Fig. 16.7. — Cistostomia clasică: deschiderea spațiului prevezical, cu indexul.

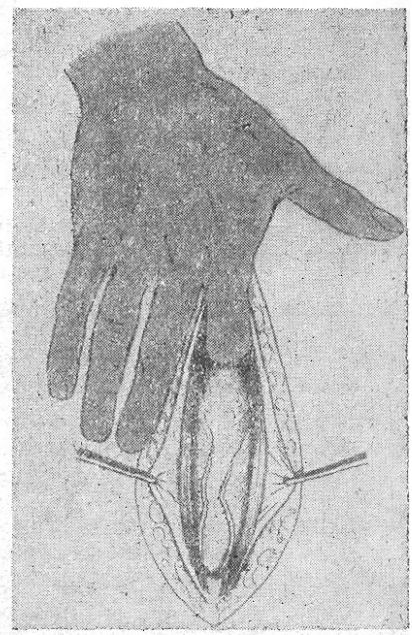

Fig. 16.8. — Cistostomia clasică: disocierea spațiului prevezical (Retzius) cu acroșarea fundului de sac peritoneal prevezical și tracționarea lui în sus.

cistostomie se ajustează la grosimea tubului de dren, dacă este prea larg, cu un fir de catgut pus în polul inferior al inciziei. În cazul sondei Foley se introduc 7—10 ml de apă în balonet, pentru a împiedica ieșirea sondei.

Drenajul spațiului Retzius cu tub de dren sau lamă ondulată, scoase deasupra polului inferior al inciziei cutanate (fig. 16.10).



Fig. 16.9. — Cistostomia clasică: amararea peretelui vezical cu 2 fire și introducerea sondei Pezzer.

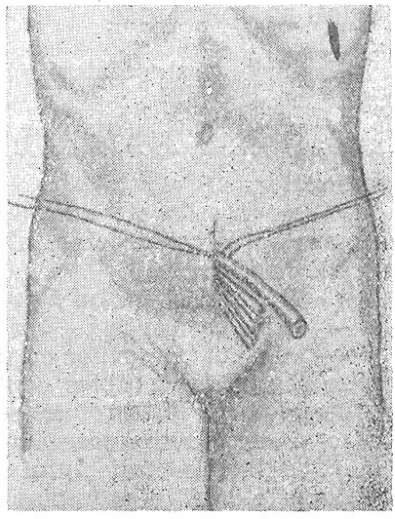

Fig. 16.10. — Cistostomia clasică: drenajul spațiului prevezical cu lamă ondulată, închiderea peretelui și fixarea sondei și a lamei (după Patel).

Sutura aponevrozei se face cu catgut cromat nr. 1 sau cu fire neresorbabile (pericol de supurație), tubul de dren fiind scos mai către polul superior al inciziei. Pielea se coase cu ață care fixează și sonda și drenul din spațiul Retzius.

Racordarea drenului la o pungă colectoare, în sistem închis.

INCIDENTE ȘI ACCIDENTE

Deschiderea peritoneului în timpul manevrelor de identificare a vezicii trebuie recunoscută și reparată imediat. Evoluează fără alte complicații.

Ieșirea sondei din vezică are loc în cazul în care orificiul de cistostomie este mai larg decît calibrul sondei, sau s-a spart balonetul (în cazul sondei Foley) sau sonda a fost smulsă. Pentru a evita acest incident, se recomandă fixarea sondei la piele, cu un fir de ață. În cazul în care sonda a ieșit, se repune ușor dacă au trecut 8—10 zile de la intervenție și s-a format un traiect; altfel, se reintervine chirurgical.

Drenajul imperfect datorat unei sonde care nu este în poziție bună, obligă la repoziționarea ei.

Deschiderea unui diverticul al uracei. În acest caz, indexul introdus în vezică, nu percepe orificiul colului. Se reface cistostomia.

Colmatarea sondei cu cheaguri, detritusuri sau săruri care nu mai permit repermeabilizarea ei; în acest caz se schimbă sonda. De aceea, pentru a nu se obstrua, sonda trebuie să fie groasă.

ÎNGRIJIRI POSTOPERATORII

Urmările postoperatorii sînt simple. Cu toate acestea trebuie avut în vedere că:

— pot apărea hematurii care vor necesita *spălături vezicale* și aspirarea cheagurilor; de aceea, sonda de drenaj trebuie să aibă un calibru corespunzător;

— sonda se poate astupa cu detritusuri și puroi și, în acest caz, sînt necesare spălături repetate ale vezicii cu ser fiziologic călduț, făcute în condiții de asepsie;

— drenajul spațiului Retzius trebuie suprimat după 3—5 zile;

— firele se scot la 7—8 zile;

— în cazul bolnavilor cu urini infectate se asociază *tratament cu antibiotice* sau *chimioterapice* conform sensibilității germenului.

Suprimarea cistostomiei se face după rezolvarea cauzei care a necesitat-o și după introducerea unei sonde uretrale care să asigure un bun drenaj. Închiderea traiectului se face repede dacă sonda a fost plasată cît mai departe de simfiza pubiană.

COMPLICAȚII POSTOPERATORII

Infecția urinii, cu urmările ei, se face în cazul unui drenaj ce nu respectă asepsia. De aceea, se recomandă drenajul urinii în pungi de plastic, închise și sterile. Dacă acest lucru s-a întîmplat, se tratează cu antibiotice, conform sensibilității germenului.

Supurația plăgii și a spațiului Retzius datorită urinilor infectate, care iau contact cu țesuturile din jur. Se previne prin aspirația urinii în momentul cistostomiei și izolarea marginilor plăgii. În cazul supurației spațiului Retzius, acesta se deschide larg.

Osteita pubiană este rezultatul infecției transmise la nivelul periostului. Se tratează cu antibiotice și röntgenterapie antiinflamatorie.

REZULTATE

Rezultatele intervenției sînt bune, în sensul că asigură drenajul urinii, ameliorează starea generală a bolnavului, îmbunătățește funcția renală și protejează intervențiile uretro-cervico-vezicale făcute într-un timp secundar.

BIBLIOGRAFIE

1. COUVELAIRE R., CUKIER J. — Nouveau traité de technique chirurgicale, vol. XV, Ed. Masson et Cie, Paris, 1974, p. 411—414.
2. TESTUT L., JACOB O. — Précis d'anatomie topographique, Ed. G. Doin, Paris, 1930, p. 362.

XVII. FIMOZA

Fimoza (gr. phimos=a strînge) reprezintă strîmtoarea congenitală sau dobîndită a orificiului prepuțial, mergînd de la imposibilitatea decalotării glandului, pînă la tulburări de evacuare a vezicii urinare.

NOȚIUNI DE ANATOMIE

Prepuțiul reprezintă un repliu tegumentar, dispus în formă de manșon în jurul glandului și căruia i se descriu:

— suprafața exterioară, formată din piele;

— suprafața interioară — mucoasă, corespunde glandului;

— circumferința posterioară aderentă la penis, corespunde șanțului balano-prepuțial;

— circumferința anterioară, liberă, alcătuiește orificiul prepuțial;

— frenul, repliu mucos inferior, de lungime variabilă, ce se fixează pe șanțul glandului.

Spațiul cuprins între prepuț și gland poartă numele de cavitatea prepuțială.

Lungimea prepuțiului este variabilă. Uneori, el se termină înapoia meatului sau chiar a glandului. De cele mai multe ori depășește meatul uretral, cu lungimi variabile, iar orificiul prepuțial poate să fie strîmtorat, de diverse grade, ajungînd pînă la fimoză.

OBIECTIVE

Operația de fimoză are de rezolvat mai multe obiective independente unele de altele și de importanță diferită:

— *strîmtorarea orificiului prepuțial* care împiedică decalotarea glandului și micțiunea, constituie obiectivul de bază;

— *încurbarea glandului* datorită frenului scurt (care nu cere însă totdeauna o rezolvare chirurgicală);

— *lungimea prepuțiului* care nu necesită intervenție decît în situații foarte rare, în care împiedică net decalotarea glandului, în afara fimozei.

INDICAȚII

Indicațiile operatorii ale fimozei decurg din obiectivele pe care trebuie să le rezolve. Astfel, cura operatorie a fimozei este indicată în:

— strîmtorări congenitale sau dobîndite ale orificiului prepuțial, care nu permit decalotarea glandului sau jenează micțiunea;

— lungimea exagerată a prepuțiului asociată cu strîmtorarea orificiului prepuțial care generează și întreține *balanopostita cronică*;

— cînd dilatațiile progresive ale prepuțiului, făcute cu o pensă, urmate de tratament local cu unguente și băi călduțe, nu au dat rezultate.

CONDIȚII DE EFECTUARE

Operația se poate executa atît în ambulator cît și în condiții de spitalizare (mai ales la copiii mici), respectînd regulile de asepsie și antisepsie și efectuînd o hemostază îngrijită.

INSTRUMENTAR

— Pense fine Kocher și Péan, foarfece, pense chirurgicale, ace fine, port ace, catgut, comprese, seringă și ac.

— Sustanțe antiseptice și soluții anestezice.

PREGĂTIRE PREOPERATORIE

Efectuarea toaletei locale pentru curățirea, pe cît posibil, a cavității prepuțiale, prin spălătură cu apă oxigenată sau cloramină, cu ajutorul unei seringi, prin orificiul prepuțial. Se recomandă, de asemenea, raderea părului de la baza penisului.

Pentru calmarea bolnavului, mai ales la copii, se recomandă administrarea unui sedativ (luminal, fenobarbital, diazepam) cu 1—2 ore înainte de intervenție.

Antisepsia penisului și a scrotului se va face prin spălare cu apă și săpun după care se vor badijona cu o soluție slabă de tinctură de iod sau alcool, apoi se vor izola cu cîmpuri sterile.

ANESTEZIE

La copil, se recomandă anestezia generală.

La adult intervenția se poate executa sub anestezie locală, prin infiltrație cu novocaină sau xilină sol. 0,5—1%. *Se face infiltrarea* prepuțiului circular, dincolo de baza glandului, fără a leza corpii cavernoși.

POZIȚIA BOLNAVULUI

Bolnavul este așezat în decubit dorsal, ca pentru orice intervenție chirurgicală.

TEHNICĂ

În funcție de vîrsta bolnavului, de lungimea prepuțiului, de gradul fimozei și de laxitatea aderențelor dintre gland și prepuț, se folosesc mai multe metode.

1. Metoda nesîngerîndă se aplică la copiii mici, cu aderențe laxe și inel mai puțin scleros. Ea constă în dilatații progresive ale orificiului fibros prepuțial, cu o pensă Péan, în așa fel ca să nu se producă plesnituri ale mucoasei (fig. 17.1). După dilatații, se aplică un unguent cu antibiotice și se fac băi călduțe de penis, în scop antiinflamator, timp de 10—15 minute, repetate de 2—3 ori pe zi.

2. Circumcizia. Este metoda care excizează porțiunea distală a prepuțiului împreună cu inelul scleros. Ea se aplică în cazul fimozelor strînse, cu prepuț lung și aderențe laxe.

Desfacerea aderențelor între gland și prepuț este primul timp al oricărei intervenții pentru fimoză.

La copii se introduce sonda canelată prin orificiul prepuțial și se decolează prepuțiul, cu blîndețe, fără a insista asupra aderențelor rezistente. Cu această ocazie, se extrag și resturi de smegmă care nu s-au curățat la spălătură.

La adult, aderențele pot fi așa de strînse (mai ales după balanopostite), încît se desfac cu dificultate, producînd uneori, hemoragii. În asemenea cazuri, este bine să se facă secțiunea longitudinală a prepuțiului și desfacerea aderențelor la vedere.

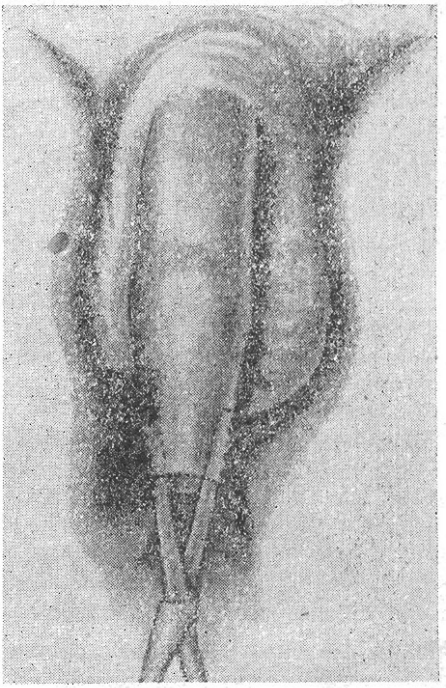

Fig. 17.1. — Fimoza — metoda nesîngerîndă (după Vereanu): dilatarea moderată a prepuțiului cu pensa Péan.

Secțiunea prepuțiului: se prind marginile laterale ale orificiului prepuțial cu 2 pense și se tracționează ușor, în sus (în mod egal asupra mucoasei și a tegumentelor), în așa fel ca să nu se mobilizeze pielea de pe restul penisului (fig. 17.2).

— Se aplică o pensă Kocher, la rasul glandului, ușor oblic spre baza lui.

— Se secționează prepuțiul deasupra pensei Kocher, cu bisturiul, avînd grijă să nu lezăm glandul.

Dacă pensele laterale au fost bine plasate, iar tracțiunea nu a fost mare, secțiunea pielii și a mucoasei prepuțiale corespund și trebuie să fie la 3—5 mm de baza glandului. Dacă mucoasa rămîne în exces, se rezecă coleretul așa cum se vede în fig. 17.3 (a și b).

Hemostaza vaselor secționate, se face cu atenție, prin ligatura lor cu catgut 00.

Sutura marginilor mucoasei și a pielii se face în coroană, cu fire de catgut, ale căror capete nu se secționează după ce se înnoadă. Între fire se așază un rulou de compresă, ca un Bourdonnet, care are rol hemostatic și de pansament. Glandul se acoperă cu o compresă sterilă.

3. Secțiunea longitudinală. Se aplică în cazurile în care nu există indicație pentru rezecția prepuțiului și la persoane cu aderențe strînse între gland și prepuț, care necesită desfacerea lor sub controlul vederii. Se începe cu *desfacerea aderențelor*, ca mai sus.

Secțiunea prepuțiului se face longitudinal, pînă la 3—5 mm de șanțul balano-prepuțial, căutînd să evităm lezarea venei dorsale a penisului. Se prinde inelul scleros cu două pense Kocher sau Chaput, de marginile sale laterale și se tracționează ușor. Se introduce foarfecele între prepuț și gland și se secționează cu atenție, pe fața lui superioară (fig. 17.4). După secțiune, prepuțiul arată ca un V inversat (fig. 17.5).

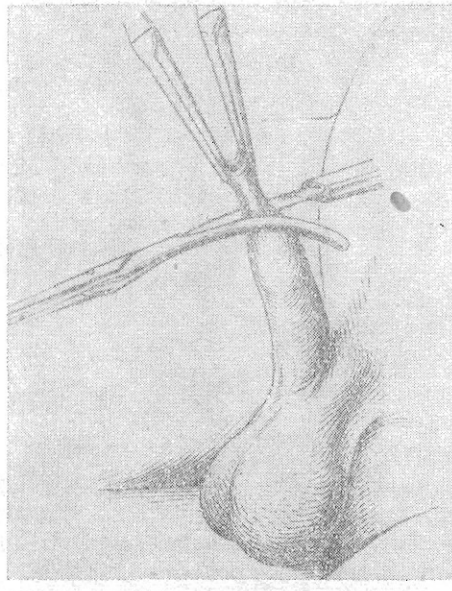

Fig. 17.2. — Fimoza — tehnica circumciziei (după Veau): secțiunea prepuțiului.

Dacă nu s-au putut desface aderențele dintre gland și prepuțiu, în timpul anterior, ele vor fi secționate cu foarfecele la vedere, pînă se va obține decalotarea completă a glandului. Hemoragiile care se produc, se opresc prin compresiune.

Hemostaza se face prin ligatura vaselor cu catgut 00

Sutura marginilor secțiunii cu fire izolate de catgut, între care se așază un rulou de compresă, ca mai sus.

4. Tehnica Duhamel. Derivă din operație pentru parafimoză. Ea se aplică mai ales la copii, care dilatațiile inelului scleros nu au dat rezultate.

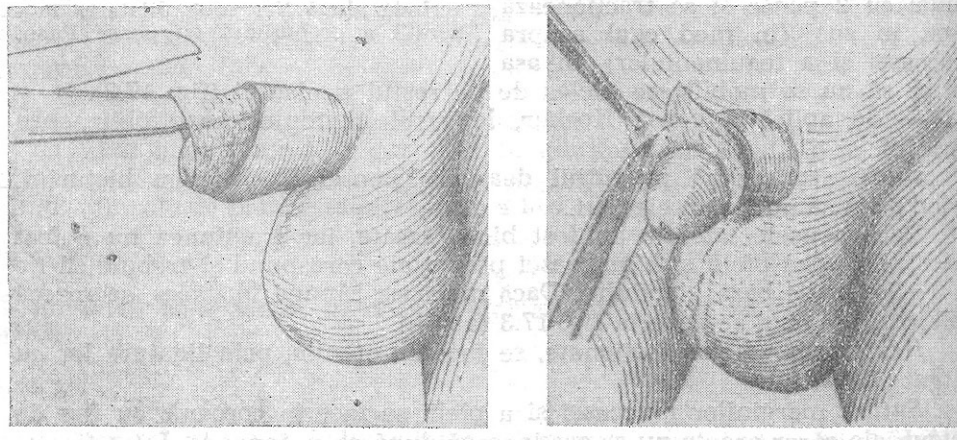

Fig. 17.3. — Fimoza — tehnica circumciziei: mucoasa rămasă în exces, se secționează longitudinal (a) apoi circular (b), pînă la 3—5 mm de baza glandului (după Veau și D'Allaines).

Se dilată orificiul prepuțial, progresiv, cu pensa (vezi fig. 17.1), pînă cînd se decalotează glandul. Dacă nu se poate decalota din cauza aderențelor, acestea se desfac cu un decolator și se continuă decalotarea pînă se transformă în parafimoză (fig. 17.6).

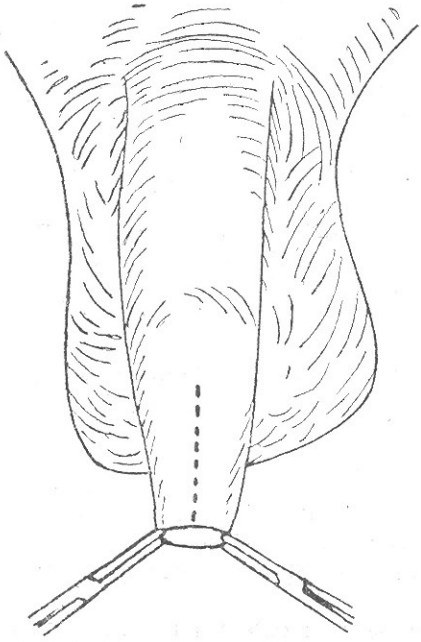

Fig. 17.4. — Fimoza: secțiunea longitudinală a prepuțiului (linia de incizie).

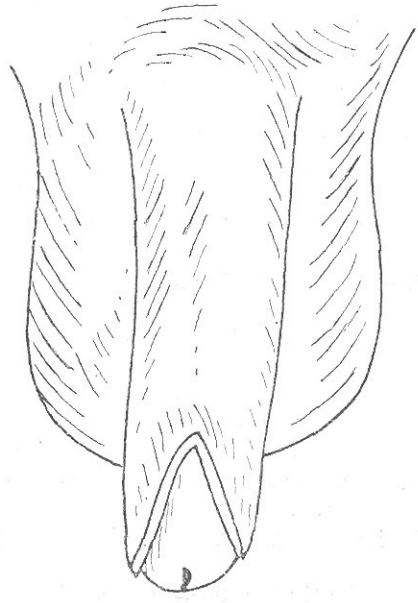

Fig. 17.5. — Fimoza — aspect după secțiunea longitudinală a prepuțiului.

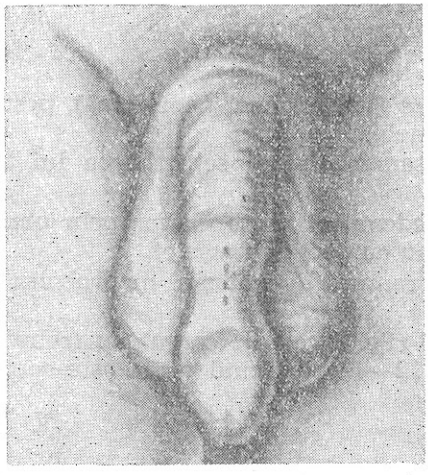

Fig. 17.6. — Fimoza — tehnica Duhamel (după Vereanu); decolarea forțată a glandului, după desfacerea aderențelor și transformarea fimozei în parafimoză.

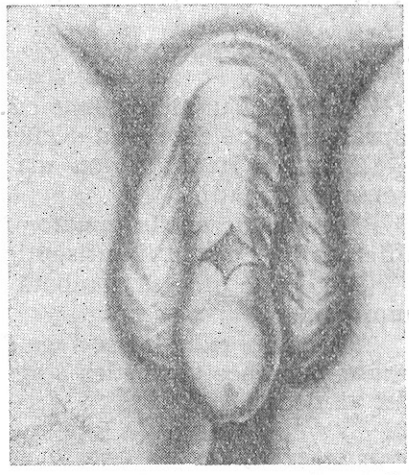

Fig. 17.7. — Fimoza — tehnica Duhamel (după Vereanu); incizia inelului fibros prepuțial, în axul penisului, pe linia mediană (vezi linia de incizie în fig. 17.6).

Incizia inelului fibros prepuțial, în axul penisului, pe linia mediană pe o lungime de 8—10 mm, interesînd în mod egal pielea și mucoasa precum și toată grosimea inelului, mergînd pînă la albugineea corpilor cavernoși. După secțiune, plaga ia un aspect rombic (fig. 17.7).

Sutura transversală a marginilor inciziei cu fire izolate de catgut 00 și recalotarea glandului după ce s-a aplicat un unguent cu antibiotic în șanțul balano-prepuțial.

5. Secțiunea frenului. Are indicații foarte rare și numai dacă, după rezolvarea fimozei, glandul rămîne încurbat.

Incizia frenului se face transversal foarte aproape de gland, în așa fel ca plaga mucoasă să nu fie aproape de plaga de circumcizie, pentru a nu forma noi aderențe.

Hemostaza se face cu grijă, prin ligatura arteriolei frenului și prin sutura marginilor plăgii mucoase cu un fir subțire de catgut în X.

INCIDENTE ȘI ACCIDENTE

Hemoragii produse prin secțiunea unor arteriole sau venule care pot fi comprimate de novocaina care s-a infiltrat în prepuț și care pot sîngera ulterior. În acest caz, se reface hemostaza.

Hematoame produse prin acumularea sîngelui în țesutul celular, de volum variabil, datorită unei hemostaze insuficiente. Se desfac suturile, se evacuează hematomul, se face hemostaza vasului și se refac suturile.

Secțiunea glandului sau chiar a *corpilor cavernoși* se evită printr-o incizie atentă și prin desfacerea inițială a aderențelor dintre prepuț și gland.

Secțiunea tegumentului care învelește penisul este un accident posibil în tracțiuni forte și inegale ale pielii și ale mucoasei prepuțiului, în cazul circumciziei. În asemenea situații în funcție de dimensiunea tegumentelor secționate, se poate ajunge chiar pînă la plastii de piele.

ÎNGRIJIRI POSTOPERATORII

Aplicarea unui *unguent cu antibiotice* (tetraciclină, neomicină), peste suprafața de pe care s-au desfăcut aderențele.

Evitarea îmbibării cu urină a pansamentului și schimbarea lui în asemenea situații.

Pansament antiinflamator în cazul edemului postoperator prin umidificarea lui cu soluții antiseptice slabe sau cu ceai de mușețel.

Medicație care să combată erecția (bromură de potasiu, meprobamat, luminal).

Scoaterea rulourului se face după 2—3 zile. Firele de catgut nu trebuie scoase, deoarece vor cădea singure după 12—14 zile, cînd plaga este complet vindecată.

COMPLICAȚII POSTOPERATORII

Infecții ale plăgii, în cazul unei chirurgii septice sau cînd fimoza se operează în plin puseu de balanopostită; se rezolvă prin tratament cu antibiotice și băi călduțe locale.

Stenozele cicatriceale apar în cazul unor tehnici incorecte. În asemenea situații este nevoie de reintervenție.

REZULTATE

Rezultatele postoperatorii sînt bune, în cazul în care se respectă tehnica și nu apar complicații.

BIBLIOGRAFIE

1. SEVCUNENCO N. V., MAXIMENCOV N. A. — Chirurgia operatorie și anatomie topografică. E.S.P.L.A., București, 1954, p. 498—499.
2. TESTUT L., JACOB O. — Précis d'anatomie topographique, ed. a IX-a, G. Doin, Paris, 1930.
3. VEAU V., D'ALLAINES F. — Pratique courante et chirurgie d'urgence, Masson et Cie, Paris, 1924, p. 155—159.
4. VEREANU D., SOCOLESCU M., STEINBACH T. — Chirurgie infantilă de urgență, Ed. Medicală, București, 1958, p. 341—344.
5. GREWE H. E., KREMER K. — Atlas of Surgical operations, 1980, Georg Thieme Verlag Stuttgart, New York, Fimosis, Parafimosis, p. 394—396.

XVIII. PARAFIMOZA

Parafimoza este o complicație a fimozei care constă în strangularea glandului de către orificiul prepuțial scleros, ca urmare a unei decalotări forțate.

Anatomia regiunii, obiectivele intervenției, instrumentarul, pregătirea preoperatorie, poziția bolnavului și a operatorului sînt identice sau asemănătoare cu cele de la fimoză.

Aspectul macroscopic este caracteristic. Glandul apare tumefiat și ușor cianozat iar înapoia lui prepuțiul se prezintă ca două burelete edematiate (cel anterior-mucos, mai mult decît cel posterior — cutanat), separate între ele de un șanț reprezentat de inelul scleros (fig. 18.1).



Fig. 18.1. — Parafimoza: aspect macroscopic.

INDICAȚII

— Nereductabilitatea prepuțiului care strangulează glandul decalotat.

— Instalarea și progresarea edemului balano-prepuțial.

CONDIȚII DE EFECTUARE

Parafimoza reprezintă o urgență chirurgicală și ea trebuie rezolvată de orice chirurg, în timpul cel mai scurt, pentru a evita apariția unor complicații grave ce pot ajunge pînă la necroza prepuțiului și chiar a glandului.

Condițiile de efectuare vizează:

— respectarea asepsiei și antisepsiei prepuțiului și glandului și a zonei peno-scrotale;

— anestezie locală cu xilină sau novocaină 1%, circular, sub inelul de strangulare.

1. Metoda nesîngerîndă constă în reducerea manuală a parafimozei. Pentru aceasta, la început, se exercită o presiune moderată asupra prepuțiului în sens longitudinal pentru a reduce ușor edemul. Se lubrefiază glandul cu puțină vaselină sau ulei de parafină și se prinde penisul, înfășurat într-o compresă, cu mîna stîngă, în așa fel ca prepuțiul să poată fi împins peste gland. Pentru ușurarea manevrei, cu mîna dreaptă se apasă ușor asupra bazei glandului pentru a trece de inelul scleros (fig. 18.2).

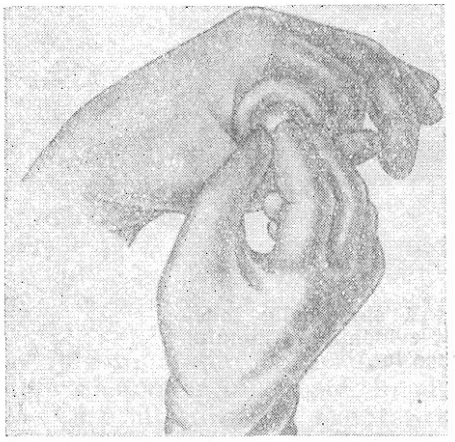

Fig. 18.2. — Parafimoza: manevre nesîngerînde de reducere prin împingerea glandului (după Vereanu).

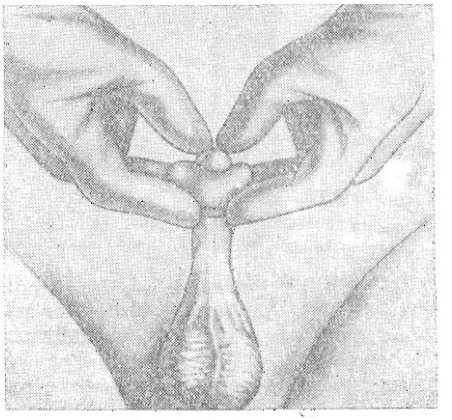

Fig. 18.3. — Parafimoza: manevră nesîngerîndă de reducere prin tracțiunea prepuțiului și împingerea glandului (după Vereanu).

Dacă nu se reușește cu această manevră, se încearcă a doua modalitate (fig. 18.3). După lubrefiere, se prinde glandul și prepuțiul cu ambele mîini, între index și medius, iar cu ambele police se apasă ușor asupra glandului, pentru a-l trece dincolo de inelul scleros. Se poate ajuta cu compresa, pentru a nu aluneca.

Dacă manevra a reușit, se are în vedere ca inelul scleros să depășească glandul. În acest sens se va tracționa ușor de prepuțiul redus, căutînd ca inelul scleros să ajungă la vîrful lui.

Manevra este *contraindicată* în caz de fenomene inflamatorii manifeste, de edem avansat sau de gangrene incipiente.

2. Metoda sîngerîndă constă în secționarea inelului scleros.

Secționarea inelului scleros se face în lungimea penisului, interesînd cele două burelete edematoase. Se va avea în vedere că inelul este destul de profund și, pentru aceasta, se vor îndepărta pe cît posibil cele două buretele edematiate (fig. 18.4), pentru a evidenția inelul stenozant. Cu bisturiul, se secționează inelul, interesînd deopotrivă pielea și mucoasa prepuțiului (cele două burelete edematiate), pe o lungime de 8—10 mm mergînd cu atenție pentru a nu leza glandul sau corpii cavernoși (fig. 18.5).

În momentul în care inelul scleros a fost secționat complet, plaga devine transversală, pe lungimea penisului. Hemoragia care apare este, une-

ori, destul de abundentă dar se oprește spontan sau după aplicarea a 1—2 ligaturi cu catgut 00.

Se pot aplica 2—3 fire, transversal pe direcția inciziei sau se lasă numai un pansament steril. Se va atenționa bolnavul sau părinții copilului că tratamentul respectiv este numai paleativ, că stenoza prepuțiului nu

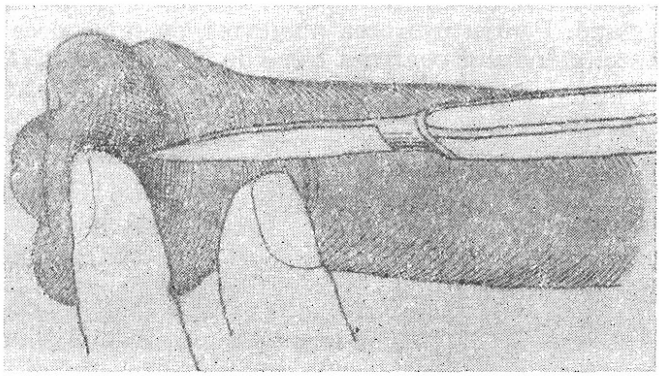

Fig. 18.4. — Parafimoza: manevră sîngerîndă; îndepărtarea bureletelor edematoase, evidențierea inelului scleros și secțiunea lui.

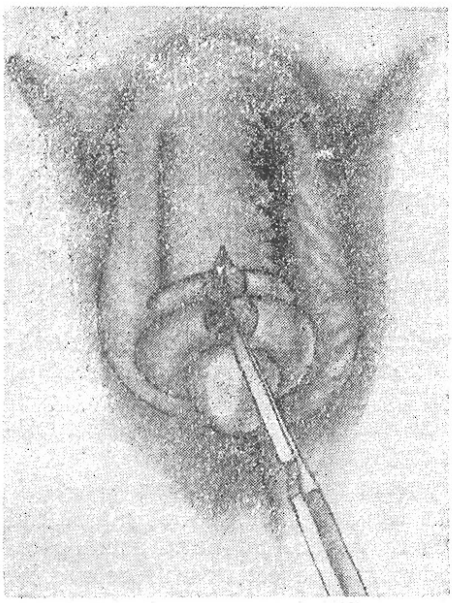

Fig. 18.5. — Parafimoza: manevră sîngerîndă; aspectul după secțiunea inelului fibros.

este rezolvată și că pentru a evita repetarea unui astfel de accident este bine ca, după dispariția fenomenelor inflamatorii, să se rezolve fimoza.

Incidentele, accidentele și îngrijirile postoperaaorii sînt asemănătoare celor ale fimozei.

XIX. CHIRURGIA INFECȚIILOR SUPERFICIALE

Infecțiile superficiale, din punct de vedere anatomic, interesează straturile profunde ale tegumentului și ale țesutului celular subcutanat, limitîndu-se la fascia superficială. În unele cazuri, însă, infecția se transmite și la țesutul conjunctiv subaponevrotic ca și la interstițiile musculare. De cele mai multe ori, rezultatul final al unor asemenea infecții îl reprezintă supurația, localizată sau difuză, asociată cu necroze ale formațiunilor anatomice interesate. În alte situații, infecția superficială reprezintă consecința difuzării supurației, de la un organ profund, în drumul său spre fistulizare cutanată (flegmonul submaxilar, flegmonul ischiorectal). Tot în cadrul infecțiilor superficiale pot fi încadrate și unele supurații ale cavității buco-faringiene sau perirectale, avînd în vedere accesibilitatea pe care o oferă tratamentului lor chirurgical.

Gravitatea acestor infecții este marcată de localizarea lor în zone care pot produce complicații deosebite (uneori chiar mortale), de capacitatea mare de difuziune datorită laxității țesutului celular subcutanat și slabei sale capacități de apărare, de asocierea și virulența germenilor și de rezistența scăzută a organismului. În acest sens, orice infecție superficială trebuie tratată corespunzător, folosind toate mijloacele și procedeele pentru jugularea ei cît mai rapidă.

NOȚIUNI DE ANATOMIE

Pentru înțelegerea particularităților evolutive și a tehnicilor operatorii care se aplică infecțiilor chirurgicale superficiale, a se vedea noțiunile de anatomie de la capitolul „Incizia".

CLASIFICARE

Clasificarea infecțiilor chirurgicale superficiale se face după criterii multiple. Din punctul nostru de vedere, ne interesează clasificarea lor în raport de întinderea procesului infecțios, după care le împărțim în:

a) — localizate: furuncul, furuncul antracoid, hidrosadenita, abcese cu diverse localizări;

b) + difuze: flegmoanele, gangrena gazoasă.

OBIECTIVE

Obiectivele tratamentului chirurgical al infecțiilor superficiale urmăresc:

— evacuarea puroiului pentru împiedicarea diseminării lui sau fistulizării în alte cavități sau organe; de aceea, trebuie avut mereu în vedere dictonul: „Ubi pus ibi vacuo";

— eliminarea focarelor de necroză și a sfacelurilor, care pot constitui surse de continuare a infecției sau de formare și menținere a unor fistule;

— prevenirea complicațiilor și în special a recidivei.

INDICAȚII

Indicațiile tratamentului chirurgical în infecțiile superficiale sînt în funcție de forma anatomo-clinică a infecției, de aspectul său evolutiv și de ineficiența tratamentului medical. Se intervine chirurgical în următoarele cazuri:

— colecții constituite cu zone de fluctuență clară; în supurațiile mai profunde sau la persoane cu panicul adipos dezvoltat, indicația operatorie este stabilită de indurarea, îngroșarea și infiltrarea planurilor superficiale care apar în tensiune;

— apariția de zone de necroză în cazul unei infecții localizate (burbionul furunculului);

— progresiunea infecției cu afectarea organelor vecine și instalarea unor tulburări funcționale (tulburări respiratorii în cazul unor abcese amigdalo-faringiene) sau cu alterarea stării generale a organismului;

— extensie rapidă a infecției produsă de anaerobi cu apariția și progresiunea gangrenei.

CONTRAINDICAȚII

Contraindicațiile țin de:

— eficiența tratamentului medical (general și local);

— absența zonei de fluctuență sau de necroză.

Nu se incizează nici o supurație pînă nu s-a constituit colecția pentru a împiedica riscul diseminării ei pe cale sanguină sau limfatică.

PRINCIPII

Aplicarea tratamentului chirurgical în infecțiile superficiale trebuie să respecte mai multe principii:

1. Alegerea momentului optim pentru intervenție, care este reprezentat de formarea colecției purulente. Aceasta se evidențiază prin apariția durerilor pulsatile și prin perceperea fluctuenței în zona infectată. În unele situații (colecții în tensiune, zone hipersensibile, infecții difuze), fluctuența se descoperă mai greu și, în aceste cazuri, se recomandă puncția exploratoare cu un ac gros. În cazul infecțiilor cu germeni anaerobi în care gangrena apare și progresează rapid, intervenția chirurgicală se face de urgență.

2. Respectarea cu rigurozitate a regulilor de asepsie și antisepsie: înainte de intervenție, regiunea va fi rasă de păr și dezinfectată cu tinctură de iod sau cu alcool.

3. Incizia trebuie să fie largă și declivă pentru a asigura evacuarea puroiului și a țesuturilor necrozate.

4. În focarele infecțioase septate, sau difuze, în mod obligatoriu se vor face și contraincizii, pentru a asigura un bun drenaj al supurației.

5. Debridarea cavității sau a zonei supurate se va face prin ruperea septurilor, punerea în comunicare a tuturor cavităților vecine, cu cavitatea centrală și desființarea fundurilor de sac.

6. Recoltarea de puroi pentru culturi, pe diverse medii și pentru antibiogramă.

7. Drenajul oricărei supurații incizate este obligatoriu și el trebuie să fie eficient (vezi capitolul „Drenajul"). Suprimarea lui se va face în funcție de diminuarea sau de dispariția secrețiilor și de involuția fenomenelor inflamatoare locale.

8. Asocierea tratamentului cu antibiotice, conform antibiogramei, se face în raport de gravitatea infecției și de starea generală a organismului, putîndu-se asocia și alte tratamente corespunzătoare.

MATERIALE NECESARE

Instrumentarul folosit este cel obișnuit:
— bisturiu, pense anatomice, pense de hemostază, foarfece;
— tuburi de dren, meșe, lame din cauciuc sau plastic;
— catgut, ață, comprese, vată.

Pentru incizia unor supurații cu necroze sau cu germeni virulenți se recomandă folosirea bisturiului electric care realizează, în același timp, și coagularea vaselor mici (sanguine și limfatice), împiedicînd astfel diseminarea infecției.

PREGĂTIRE PREOPERATORIE

În afară de situațiile în care starea generală alterată a bolnavului reclamă o reechilibrare preoperatorie care va fi de scurtă durată, nu sînt necesare pregătiri deosebite, în afară de:
— raderea părului și dezinfecția regiunii respective;
— medicație sedativă analgetică.

ANESTEZIA

Anestezia folosită în tratamentul chirurgical al infecțiilor superficiale este în funcție de bolnav (vîrstă, tare organice), de localizare și de forma anatomo-clinică a infecției precum și de posibilitățile existente în momentul respectiv, mai ales dacă intervenția impune urgență. Ea trebuie să asigure o bună analgezie bolnavului pentru a oferi chirurgului confortul necesar rezolvării complete a focarului infecțios. Se pot folosi toate tipurile de anestezie.

Anestezia locală de contact (cocaină, xilină 2‰) în cazul unor abcese amigdaliene, retrofaringiene sau dentare, este de preferat.

Anestezia locală prin infiltrație se folosește mai rar și este chiar proscrisă de către unii chirurgi, deoarece ajută la difuziunea infecției în țesuturile vecine. De aceea se folosește numai în cazul inciziei unor supurații mici (hidrosadenită) sau pentru anestezia locului de incizie al unor abcese mici.

Anestezia regională are o aplicare mai largă, mai ales în cazul supurațiilor localizate la membre sau periano-rectal. Se poate folosi anestezia plexală, tronculară, peridurală și rahidiană.

Anestezia generală este cea mai indicată datorită comodității pe care o oferă chirurgului și are cea mai mare aplicabilitate. Indicația de anestezie o vom stabili pentru fiecare infecție în parte.

TEHNICA

Tehnica operatorie este specifică pentru fiecare tip de infecție, localizată sau difuză și o vom descrie la fiecare dintre ele cu timpii respectivi.

1. Chirurgia furunculului

Furunculul este infecția stafilococică necrozantă a foliculului pilosebaceu (fig. 19.1).

Indicația chirurgicală este rară deoarece furunculul poate beneficia de tratamentul medical, dacă acesta este aplicat la timp. Are indicație operatorie în caz de:

— formare a burbionului (zona necrozată);
— progresiunea infecției după eliminarea burbionului.

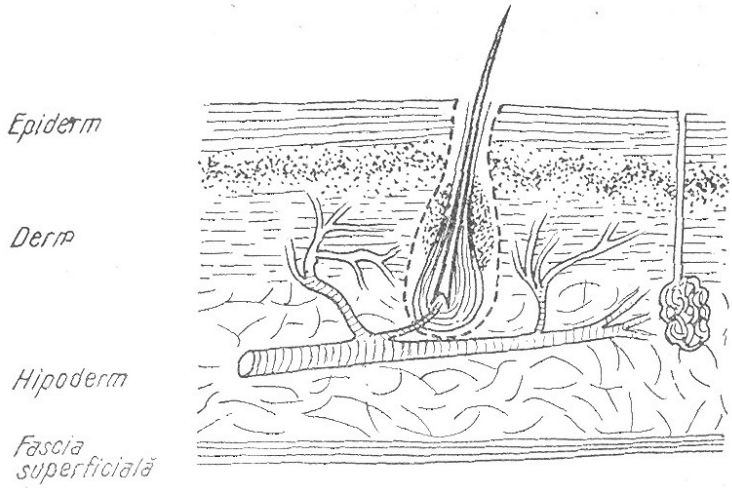

Fig. 19.1. — Zona de formare a furunculului (secțiune prin tegument).

Contraindicații:

— exprimarea (stoarcerea) furunculului pentru a evita diseminarea infecției, mai ales a celor localizate la față, datorită pericolului de tromboză a sinusului cavernos;

— incizia furunculelor feței, pentru aceleași motive de mai sus.

Anestezia este locală și constă în blocarea receptorilor din jurul furunculului, fără a pătrunde în focarul infecțios. În acest sens, se poate folosi anestezia prin infiltrație (la distanță de focarul supurativ) sau anestezia cu kelen.

Tehnică

1— *Extragerea burbionului* cu o pensă fină și sterilă, căutînd să lărgim ușor craterul furunculului, fără a exercita presiuni asupra lui, mai ales dacă este situat la față.

2— *Excizia unui cilindru dermo-hipodermic* cu electrocauterul, din zone în care s-a dezvoltat furunculul, pentru punerea „a plat" a focarului necropurulent, dacă infecția nu retrocedează după extragerea zonei necrozate.

3— *Incizia în cruce* a zonei infectate, cu electrocauterul. Incizia se face pînă la limita zonei indurate cu debridarea marginilor pînă la fascia superficială și drenaj cu meșe: este indicată în cazul în care infecția progresează după extragerea burbionului.

2. Chirurgia furunculului antracoid (carbunculului)

Furunculul antracoid este un conglomerat de furuncule învecinate, în diverse stadii de evoluție.

Indicații

Furunculul antracoid are totdeauna indicație chirurgicală și urmărește scoaterea în bloc a țesutului necrozat pînă la fascia superficială.

Anestezia este generală. Nici o altă anestezie nu va putea asigura analgezia necesară unei bune intervenții și, ca atare, orice altfel de anestezie este inutilă.

Tehnică

— *Incizia* se face cu electrocauterul, în cruce, de la o margine la alta a zonei indurate. Se mai pot face incizii radiare sau excizia unei rondele de piele care să cuprindă cît mai multe cratere ale furunculelor (fig. 20.2).

— *Decolarea lambourilor* tegumentului incizat pînă la marginea focarului necrotico-purulent. Pentru carbunculele mici, incizia în cruce, urmată de decolarea marginilor, este suficientă și duce la eliminarea focarelor de necroză.

— *Excizia focarelor de necroză* se face fie cu foarfecele, fie cu bisturiul electric, pînă la nivelul fasciei superficiale. Hemostaza se face prin tamponare cu comprese sau cu meșe. În situațiile în care necroza este întinsă și la tegument, acesta se poate exciza, urmînd să se refacă prin granulație, cu producerea de cicatrici indelibile sau necesitînd uneori chiar grefe de piele.

— Defectul de substanță se va umple cu o meșă de tifon care a fost îmbibată în soluție rivanol 2‰ sau cu apă oxigenată, după care se aplică un pansament absorbant.

Îngrijiri postoperatorii

Pansamentele se fac zilnic sau chiar de două ori pe zi, cu meșe îmbibate în antiseptice (rivanol 2‰, cloramină 1%, apă oxigenată) pînă la

eliminarea sfacelurilor și apariția țesutului de granulație. Din acest moment se pot face pansamente uscate sau pansamente grase (cu jecolan) pentru a stimula epitelizarea.

3. Chirurgia hidrosadenitei

Hidrosadenita este inflamația acută stafilococică succesivă a glandelor sudoripare apocrine (fig. 20.3). Apare cel mai frecvent în axilă, dar se poate întîlni și la glandele sudoripare perianale, din regiunea pubiană sau din areola mamară (tuberculii Montgomery).

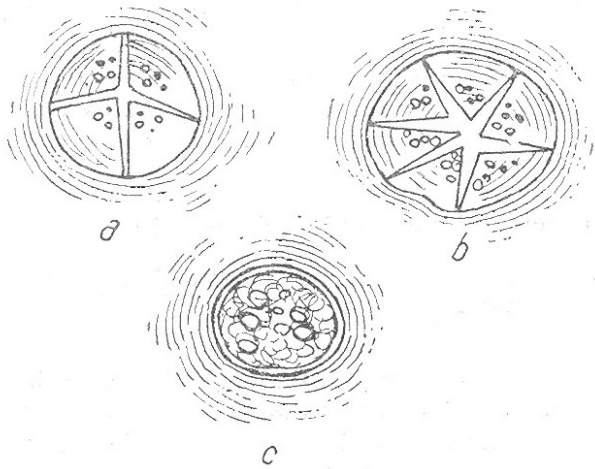

Fig. 19.2. — Incizia unui furuncul antracoid cu electrocauterul: *a.* incizie în cruce; *b.* radiar; *c.* excizia unei rondele de piele.

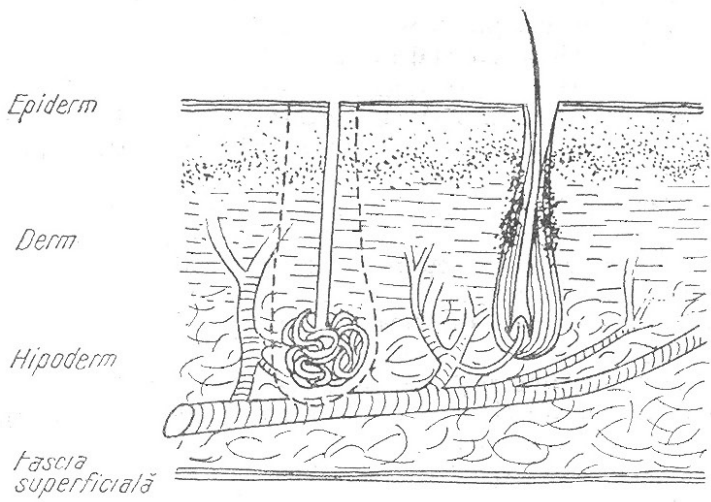

Fig. 19.3. — Zona de formare a hidrosadenitei (secțiune prin piele).

Indicația de tratament chirurgical se pune totdeauna cînd tratamentul medical nu dă rezultate.

Anestezia este locală și se face cu soluție de xilină sau novocaină 1%, prin infiltrarea tegumentului sănătos de la baza abcesului, după ce regiunea a fost rasă de păr și dezinfectată cu alcool de 70°. Pe măsură ce se infiltrează anestezicul, se împinge acul în așa fel, ca vîrful lui să ajungă în hipoderm, la baza colecției, fără a injecta în ea.

Tehnică

— *Incizia colecției*, pe toată zona infiltrată și excizarea țesutului mortificat.

— Se mai poate face o *excizie a pielii*, în formă de trunchi de con, cu baza la suprafață, care scoate în bloc glanda și țesutul necrozat din jur.

— Se lasă un vîrf de compresă îmbibată în soluție antiseptică, în fiecare crater, compresă care are rolul unei mese, peste care se aplică un pansament.

Îngrijirile postoperatorii constau în schimbarea pansamentului la 2—3 zile, pînă la vindecarea plăgilor prin granulare.

4. Chirurgia abcesului cald

Abcesul cald este o colecție purulentă bine delimitată produsă de germeni piogeni; colecții superficiale (care fac obiectul descrierii noastre), sau profunde (viscerale), putînd fi localizate în orice regiune a corpului sau în orice viscer.

Indicațiile operatorii ale unui abces sînt date de:

— ineficiența tratamentului medical;

— apariția durerii pulsatile și a fluctuenței;

— puncția pozitivă, cu extragere de puroi; puncția abcesului este indicată totdeauna, mai întîi pentru a confirma existența colecției purulente și apoi pentru a evita unele erori de diagnostic.

Contraindicații:

— nu se incizează abcesul pînă nu a apărut fluctuența, dar nici nu se tergiversează după apariția acesteia;

— nu se face niciodată chiuretajul sau stoarcerea abcesului fistulizat.

Anestezia este în funcție de mărimea abcesului. De cele mai multe ori se operează cu anestezie locală, infiltrînd cu novocaină sau xilină, soluție 1%, zona din jurul abcesului, și linia de incizie, fără a pătrunde în focar. Se poate folosi orice altfel de anestezie.

Tehnică

— *Incizia* abcesului se face în zona de fluctuență în axul mare al colecției și decliv, pentru a asigura o bună evacuare a puroiului.

Direcția este paralelă cu formațiunile vasculo-nervoase și este de preferat să fie orientată în sensul liniilor elastice ale tegumentului. Ea este în funcție de localizarea abcesului.

Lungimea inciziei va fi corespunzătoare cu mărimea colecției, în așa fel ca să permită un bun control al cavității. De obicei, se face pe toată întinderea zonei de fluctuență, dintr-o singură mișcare, secționînd franc toată grosimea pungii abcesului (fig. 19.4 a).

În cazul în care acest lucru nu este posibil, sau pentru începători, se recomandă mai întîi efectuarea unei butoniere și apoi mărirea inciziei cu lama bisturiului întoarsă în sus, culisînd pe o sondă canelată. Sonda se introduce într-un sens, pînă întîmpină rezistența peretelui abcesului și se efectuează incizia unei părți și apoi se procedează la fel și în sensul opus (metoda Hilton, cit. de 1) (fig. 19.4 b).

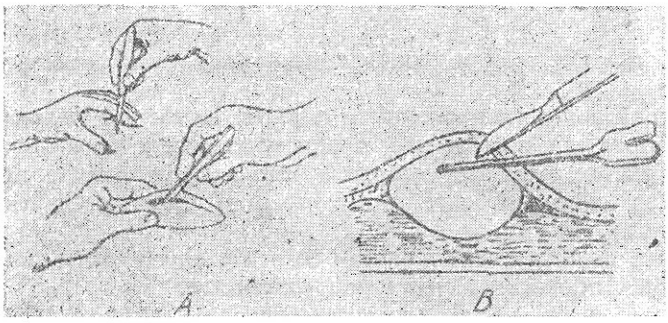

Fig. 19.4. Incizia unui abces superficial: *a.* incizie în zona de fluctuență; *b.* incizie pe o sondă canelată (metoda Hilton).

— *Hemostaza* se face prin pensarea și ligaturarea cu catgut a cîtorva vase care pot fi interesate.

— *Debridarea* abcesului se execută cu indexul pentru abcesele mici sau cu vîrful unei pense boante pentru cele mari, controlînd cavitatea pentru a desființa fundurile de sac, pentru a rupe eventualele septuri existente în cadrul abceselor multiloculate (digitoclazie) sau pentru a repera eventuale comunicări cu diverticuli produși prin difuziunea puroiului sau cu un abces mai profund cum este cazul abceselor în „buton de cămașă".

— *Contraincizia* este o altă incizie care se face în cazul existenței unor diverticuli sau funduri de sac voluminoase, situate la distanță, care nu se pot drena corect prin incizie. Ea se execută la nivelul fundului de sac respectiv, în punct decliv, după aceleași principii ca și incizia. Se introduce o pensă prin incizie pînă la fundul diverticulului respectiv, se înclină vîrful către piele și se desfac brațele. Între brațele deschise ale pensei se face o incizie prin care se introduce un tub de dren (fig. 19.5). În funcție de mărimea, poziția și numărul fundurilor de sac, se pot face una sau mai multe contraincizii.

— *Drenajul* abcesului este obligatoriu, și, în funcție de mărimea lui, de consistența puroiului etc., se face drenaj cu tuburi, cu lame ondulate sau cu meșe, respectînd principiile oricărui drenaj. Așezarea tuburilor în cavitate se face în așa fel ca să asigure un drenaj eficient. Tubul poate fi scos prin plagă sau prin contraincizie. Meșa este indicată în caz de hemoragie difuză în cavitate și în drenajul aproape tuturor abceselor, pentru a împiedica apropierea și alipirea marginilor inciziei înainte de închiderea cavității.

— La sfîrșit facem pansament absorbant iar dacă există sîngerări se poate face pansament compresiv.

Îngrijiri postoperatorii

Îngrijirile postoperatorii aplicate corect asigură vindecarea cu sechele reduse și împiedică recidivele (în anumite forme de abcese se cer îngrijiri speciale și ele vor fi expuse la capitolul respectiv):

— pansamentul trebuie schimbat zilnic; cavitatea va fi spălată cu soluții antiseptice (cloramină, apă oxigenată, rivanol, hipermanganat de potasiu, acid boric) și antiinflamatoare (romazulan);

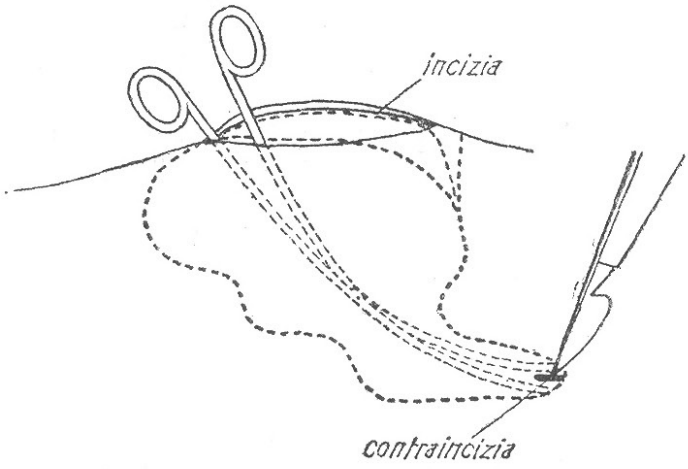

Fig. 19.5. — Contraincizia unui abces pe o pensă introdusă în fundul de sac decliv.

— scoaterea primei meșe se va face numai după 24—48 de ore și după ce, în prealabil, a fost udată cu apă oxigenată, deoarece este aderentă de pereții cavității;

— remeșarea cavității se va face pînă la eliminarea tuturor sfacelurilor și apariția țesutului de granulație; deoarece remeșarea este dureroasă, meșa va fi udată înainte în soluție antiseptică;

— închiderea cavității reprezintă obiectivul de bază al îngrijirilor postoperatorii; principiul constă în dirijarea închiderii din profunzime către suprafață, fără a lăsa funduri de sac sau spații persistente după cicatrizarea pielii. În acest scop, remeșarea se va face după aceleași manevre ca și prima meșare, astupînd toate fundurile de sac. După apariția țesutului de granulație, meșele se vor menține numai între marginile inciziei, permițînd astfel, suprafețelor granulate, să se alipească între ele. Numai după umplerea cavității cu țesut de granulație se va suprima meșa dintre marginile inciziei.

Variante de tehnică în funcție de localizarea abcesului:

a) Abcesul amigdalian. De regulă, abcesele regiunii capului sînt de domeniul specialiștilor (stomatologi, ORL-iști, oftalmologi); în anumite condiții însă, de foarte mare urgență, în cazul abceselor neglijate, cînd apar fenomene de insuficiență respiratorie, evacuarea unor astfel de colecții se impune imediat.

Deschiderea cavității bucale va fi menținută cu un deschizător automat de gură. În cazuri fortuite, se poate menține cu o bucată de lemn in-

trodusă între ultimii molari, de partea opusă abcesului. Capul va fi bine imobilizat de către o altă persoană.

Anestezia se face prin pulverizare sau badijonare cu soluție cocaină 4% sau xilină 2% în zona respectivă.

Coborîrea limbii și menținerea ei în această poziție, cu ajutorul unui apăsător de limbă sau a indexului stîng.

Incizia se face repede, dintr-o dată, cu un bisturiu ascuțit, în zona cea mai fluctuentă și mai medial, pînă în punctul cel mai decliv (fig. 19.6). Imediat, capul se va înclina înainte pentru a nu aspira puroiul în arborele traheobronșic. Pentru a evita pătrunderea lamei bisturiului prea profund, aceasta se înfășoară într-o compresă, lăsînd liber doar 1—1,5 cm de la vîrf (vezi fig. 19.6).

Dacă în cursul intervenției, bolnavul face o sincopă cu spasm laringian, va fi reanimat imediat, după metodele obișnuite.

Postoperator se fac gargarisme cu ceai de mușețel sau cu antiseptice slabe și se va urmări ca abcesul să rămînă deschis. Tratamentul cu antibiotice este obligatoriu.

b) Abcesul retrofaringian. Aceleași manevre ca și la deschiderea abcesului amigdalian.

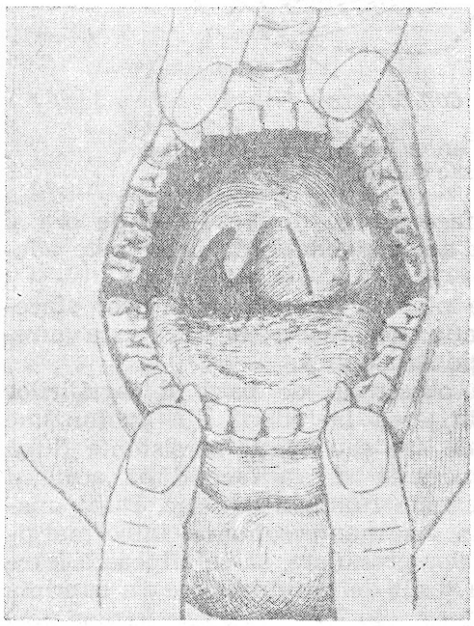



Fig. 19.6. — Incizia unui abces amigdalian (după Veau și D'Allainnes).

Fig. 19.7. — Incizia unui abces retrofaringian.

Incizia se face foarte repede, strict pe linia mediană, pe o lungime suficientă și obligatoriu pînă în punctul cel mai decliv pentru a nu lăsa funduri de sac (fig. 19.7), după care imediat, capul se înclină înainte pentru ca puroiul să poată fi evacuat pe gură.

Aceleași îngrijiri postoperatorii ca și la abcesul amigdalian.

c) Abcesele sînului. Abcesele sînului pot fi acute sau cronice, superficiale sau profunde și, în funcție de aceste aspecte, tratamentul chirur-

gical are unele particularități. Uneori abcesul superficial poate fi rezultatul altui abces din profunzime. În cazul în care abcesul cuprinde toată glanda, trebuie avut în vedere posibilitatea unei mastite carcinomatoase.

Noțiuni de anatomie.

Pentru efectuarea unei operații corecte este necesară reamintirea unor noțiuni de anatomie.

Glanda mamară se dezvoltă în fascia superficială și este, la rîndul ei, cuprinsă într-un înveliș fascial (ligamentul Cooper) care o împarte în 18—20 de lobi și face să adere strîns de piele, împiedicînd decolarea ei de pe tegumente. Fragmentele de glandă care ajung la tegumente, străbătînd stratul celular subcutanat poartă numele de creste Duret. Planul profund este mai lax și permite decolarea glandei de pe fascia marelui pectoral. Abcesele se pot localiza periareolar, în profunzimea glandei, sau retromamar.

Anestezia generală este cea mai indicată, mai ales în cazul abceselor profunde unde se face decolarea glandei de pe fascia marelui pectoral. Pentru unele abcese superficiale se poate folosi și anestezia locală prin infiltrație cu novocaină sau xilină soluție 1%, sau prin refrigerare cu kelen ca în cazul abcesului tuberos.

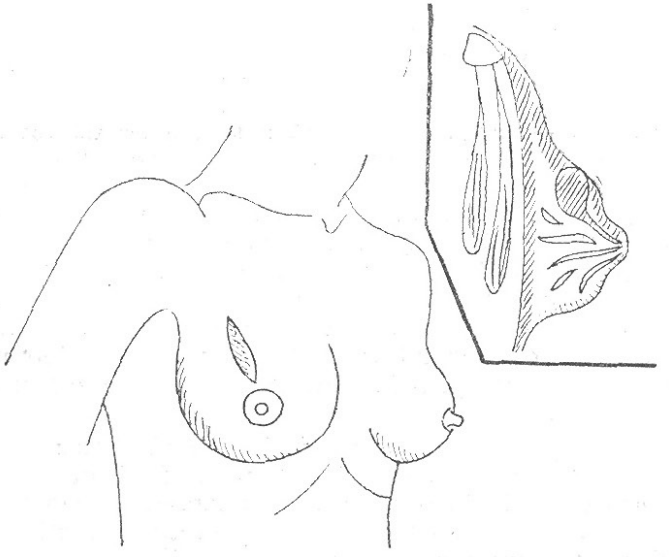

Fig. 19.8. — Incizia radiară a unui abces superficial al sînului. În cartuș: localizarea abcesului.

Tehnică

— *Incizia* se face diferit, în funcție de localizarea abceselor.

În abcesele superficiale incizia este radiară, în zona de maximă fluctuență. În acest fel, abcesul se deschide direct, pe toată lungimea sa, și în același timp se menajează și canalele galactofore care merg radiar spre mamelon (fig. 19.8).

În abcesele tuberoase, incizia se poate face fie radiar, direct pe zona fluctuentă, fie periareolar (fig. 20.9), care este cea mai bună, deoarece pune cavitatea „à plat", asigurînd vindecarea fără sechele.

În abcesele profunde, incizia trebuie să fie eficientă și estetică în același timp. Pentru aceasta ea se plasează în șanțul submamar, deoarece cicatricea va fi acoperită prin căderea sînului respectiv. Se ridică sînul

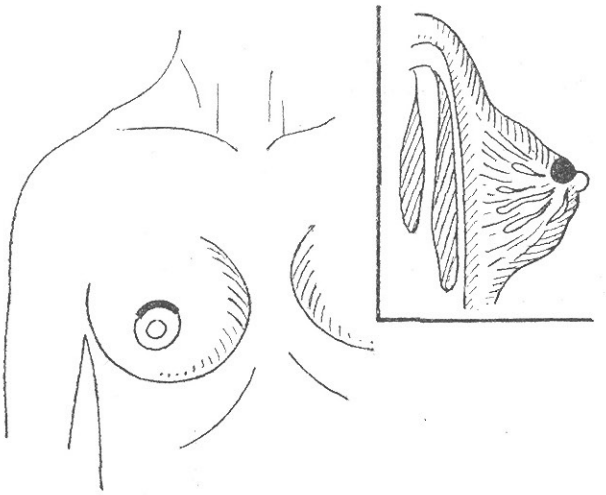

Fig. 19.9. — Incizia periareolară a unui abces tuberos al areolei mamare. În cartuș: localizarea abcesului.

cu mîna stîngă și, cu bisturiul, se incizează în șanțul submamar pe 8—10 cm lungime (fig. 19.10), separînd glanda de torace prin decolarea ei de pe fascia pectoralului mare (fig. 19.11). Dacă abcesul este situat în jumătatea interioară a glandei, se deschide în același timp. Dacă este situat într-un cadran superior, după decolarea glandei, se simte cum bombează prin palpare cu degetul (fig. 19.12) și se deschide ulterior (fig. 19.13). Hemostaza se face prin ligaturi cu catgut în cazul în care se secționează vase mai mari.

Sînt unii autori care recomandă ca incizia abceselor profunde să se facă la locul de maximă fluctuență tegumentară și, după debridare, să fie drenate prin contraincizie în șanțul submamar. Considerăm că incizia submamară rezolvă toate dezideratele: este estetică, permite o bună evidențiere (chiar a mai multor abcese), face posibilă debridarea lor corectă și asigură un drenaj decliv eficient.

— *Debridarea* cavității abcesului este obligatorie deoarece trebuie deschise toate septurile care împart abcesul în cămăruțe multiple (fig. 19.14). În abcesele superficiale mici, se poate debrida cu vîrful unei pense boante sau al unor foarfece. În cele mari și în cele profunde, debridarea trebuie făcută cu degetul.

— *Drenajul* se face cu o lamă ondulată din cauciuc sau cu două tuburi de dren, plasate în cavitate (fig. 19.15 a) și scoase prin incizie din șanțul submamar (fig. 19.15 b).



Fig. 19.10. — Incizia submamară a unui abces profund al sinului (după Patel). *A* — aspect macroscopic; *B* — incizia în șantul submamar.

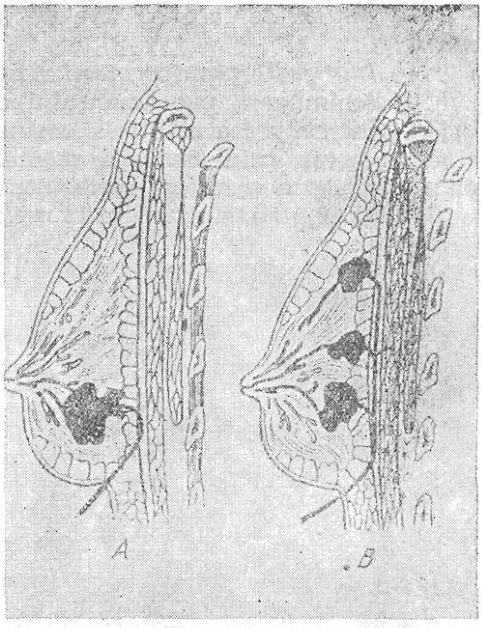

Fig. 19.11. — Decolarea glandei mamare de pe fascia pectoralului mare, în cazul abceselor profunde.

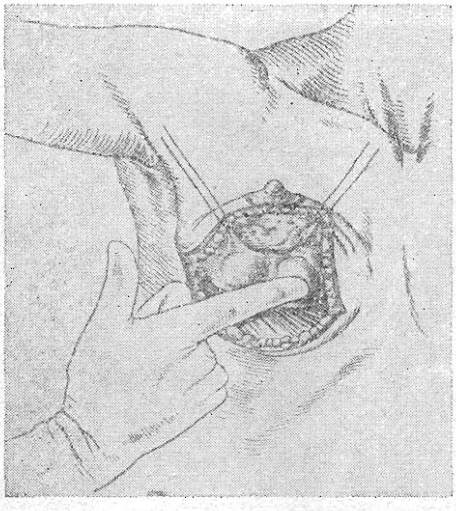

Fig. 19.12. — Palparea abceselor profunde după decolarea glandei mamare (după Patel).

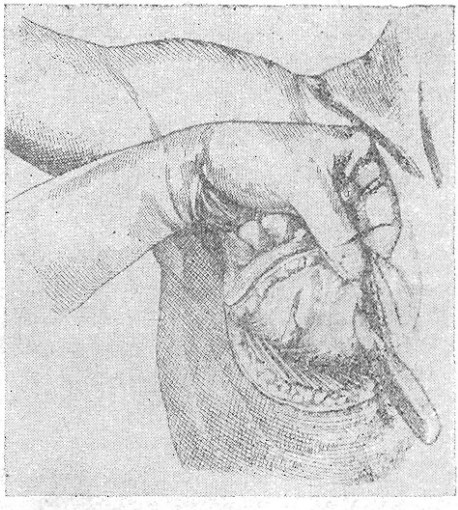

Fig. 19.13. — Incizia abceselor profunde mamare, cu bisturiul (după Patel).

— Sutura se face cu fire de ață, mai distanțate, care fixează drenurile.

— *Îngrijirile postoperatorii* vizează:

— schimbarea pansamentului ori de cîte ori se îmbibă cu secreții;

— întreruperea alăptării la sînul respectiv și golirea glandei de conținutul lactat, prin aspirația mamelonului cu ajutorul unei pompe speciale, dacă este cazul se poate întrerupe alăptarea prin administrarea de antipirină (2 g/zi), sînt ofilin (2 mg/zi) și testosteron (10 mg/zi);

— antibioterapie conform antibiogramei;

— suprimarea drenajului în raport cu evoluția plăgii.



Fig. 19.14. — Debridarea abceselor profunde mamare (după Patel).

d) Abcesul sinusului pilonidal. Abcesul pilonidal este o cavitate mică, cu una sau mai multe prelungiri, dezvoltată în grosimea dermului și hipodermului, plină cu păr, care comunică cu exteriorul prin unul sau mai multe orificii mici. Localizarea cea mai frecventă este în șanțul interfesier dar se poate localiza și în alte zone.

Indicația este totdeauna chirurgicală și constă fie în incizia abcesului cu evacuarea conținutului, fie în excizia în bloc a țesuturilor supurate.

Poziția bolnavului este în decubit ventral cu planul ușor înclinat din

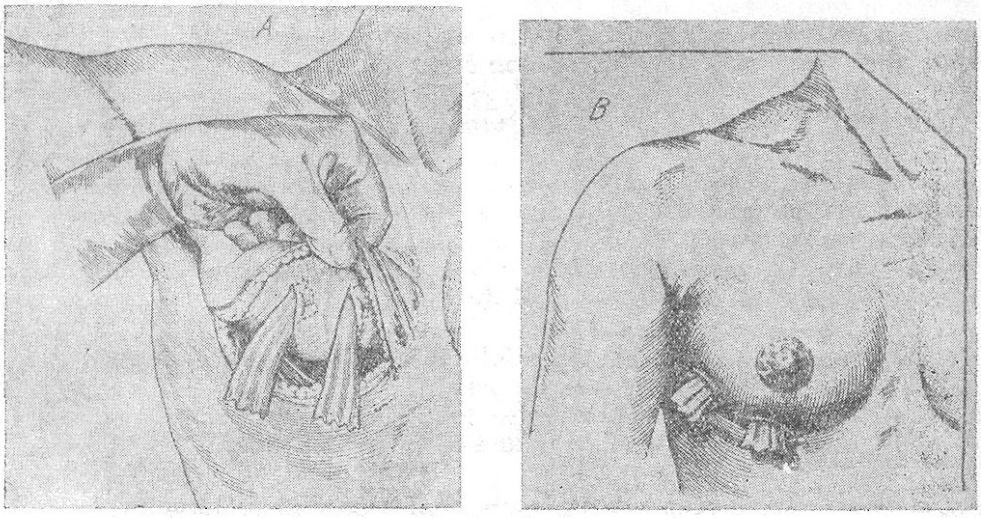

Fig. 19.15. — Drenajul abceselor mamare profunde cu lamă ondulată (după Patel). *a* — așezarea lamelor; *b* — operație terminată.

articulația mesei (fig. 19.16) și cu fesele depărtate de cîte o bandă de leucoplast ce se fixează cu un capăt pe fesă și cu altul de masă (fig. 19.16 cartuș).

Tehnică

— *Incizia* se face longitudinal, în zona de maximă fluctuență, pornind de la unul din orificii, care se identifică cu ajutorul unui stilet butonat. După evacuarea puroiului, cu o pensă Péan, se extrag firele de

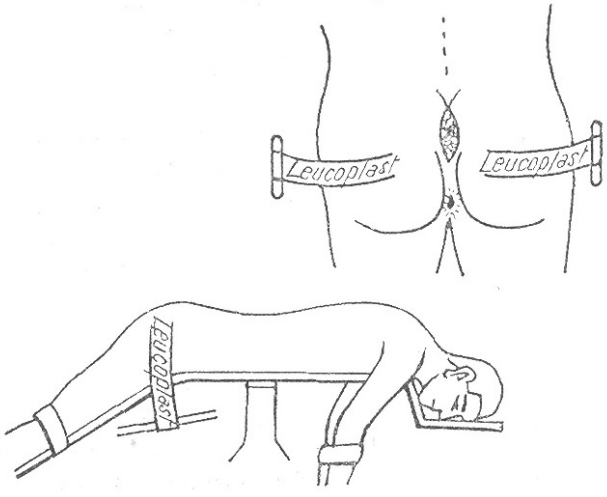

Fig. 19.16. — Abcesul sinusului pilonidal: așezarea bolnavului pe masă. În cartuș: depărtarea feselor cu benzi de leucoplast.

păr și detritusurile, se spală cavitatea cu apă oxigenată și se lasă o meșă timp de 24—48 de ore. Aceasta este o rezolvare de moment care este urmată întotdeauna, mai devreme sau mai tîrziu, de recidive.

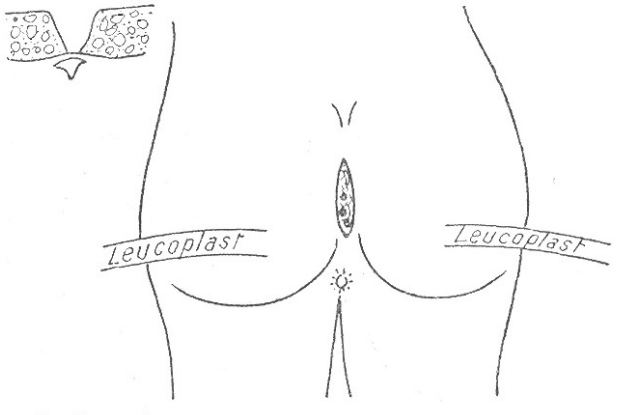

Fig. 19.17. — Excizia în bloc a unui abces al sinusului pilonidal.

— *Excizia* abcesului are două variante:

a) Se face o incizie eliptică la piele, circumscriind orificiile cutanate ale sinusului și, cu foarfecele, se excizează țesutul inflamat, în bloc, pînă la fascia coccigiană. Cavitatea rămasă se meșează (fig. 19.17).

b) Se identifică traiectul cavității cu un stilet butonat, și apoi cu un bisturiu cu lamă subțire, se incizează pielea circular, în jurul unui orificiu. Se prinde această rondelă cu o pensă Chaput sau Kocher și cu lama bisturiului se încearcă excizia unui con de substanță care să cuprindă cavitatea abcedată (procedeul Lord) (fig. 19.18). Se procedează identic și cu alte orificii cutanate scoțîndu-se, astfel, 2—3 rondele de piele, cu țesutul supurat subiacent după care, se pun în contact toate cavitățile prin debridarea lor cu o pensă sau foarfecă. Se spală cavitatea și se introduce cîte o meșă prin fiecare orificiu, pentru 24—48 de ore.

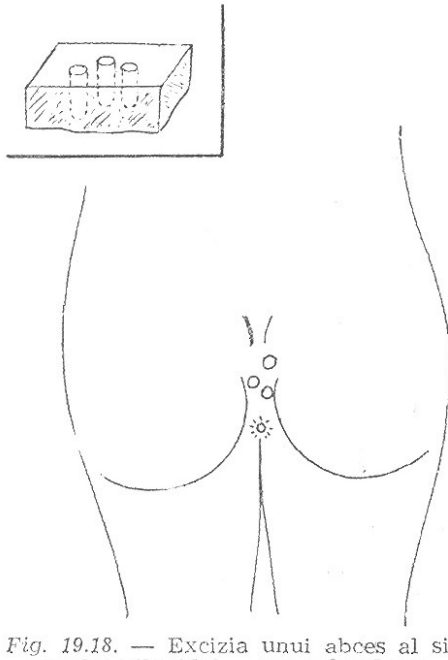

Fig. 19.18. — Excizia unui abces al sinusului pilonidal — procedeu Lord.

Îngrijirile postoperatorii vizează închiderea cavității din profunzime spre suprafață, ca la orice abces.

e) Abcesul perianal. Abcesul perianal este o colecție purulentă localizată submucos (între mucoasa anală, sfincterul intern, deasupra ligamentului suspensor al mucoasei) (fig. 19.19 a) sau subcutanat (între ligamentul suspensor, piele și fibrele inferioare ale stratului longitudinal care se inseră la piele) (fig. 19.19 b).

Indicația este totdeauna chirurgicală, în momentul apariției fluctuenței.

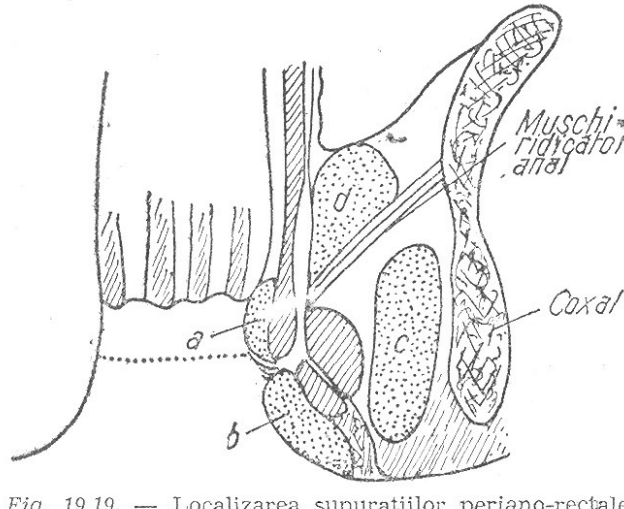

Fig. 19.19. — Localizarea supurațiilor periano-rectale: *a* — abces perianal submucos; *b* — abces perianal subcutanat; *c* — flegmon ischio-rectal; *d* — flegmon pelvi-rectal superior.

Poziția bolnavului este ginecologică, pe masa de operație ridicată la nivelul ochilor chirurgului care stă pe un scaun cu înălțime reglabilă.

Anestezia. Cea mai recomandabilă este anestezia rahidiană joasă care asigură o bună relaxare a sfincterului anal și care permite și rezolvarea cauzei supurației în același timp. Se pot folosi și alte tipuri de anestezie.

Tehnică

— *Dilatația anală* se va face cu dilatatorul Trellat, numai după instalarea anesteziei. Nu se va face dilatație fără anestezie deoarece bolnavul poate face o sincopă cardio-respiratorie.

— *Incizia* se practică radiar (fig. 19.20 a) în zona de fluctuență, pe toată lungimea pielii și a mucoasei decolate de colecția purulentă. Imediat puroiul iese sub presiune și golește cavitatea. În alte situații (abcese mari) se poate practica o incizie longitudinală, laterală, după cum este orientat axul mare al colecției (fig. 19.20 b).

— Dacă după evacuarea puroiului se poate identifica orificiul intern al unui abces pornit de la o papilită sau relicvatele Hermann și Desfosses; se poate practica de asemenea, *sfincterotomie parțială*, pînă la nivelul colecției intraparietale rectale, rezolvînd astfel, în același timp, și cauza supurației.

— Dacă identificarea este dificilă, ne mulțumim numai cu introducerea în cavitate a unei meșe umezite în soluția Dakin, care se va schimba după 24 de ore, urmînd ca rezolvarea cauzei să se facă într-un alt timp.

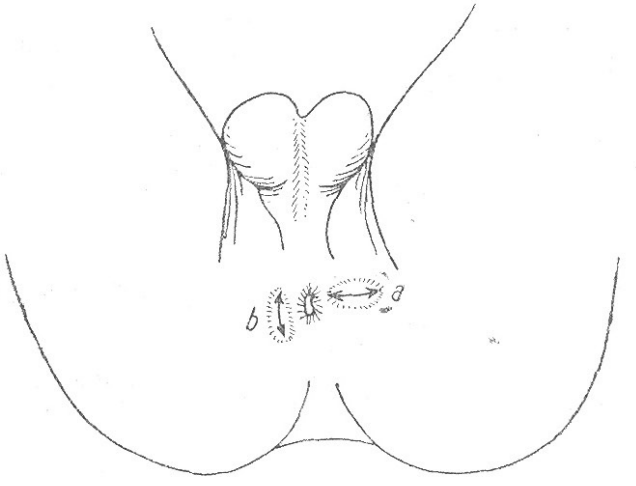

Fig. 19.20. — Incizia unui abces perianal: *a.* incizie radiară; *b.* incizie longitudinală.

— *Pansamentul* se face în T.

Îngrijirile postoperatorii constau în:

— pansamente zilnice, cu schimbarea meșei pînă la apariția țesutului de granulație;

— evitarea scaunului prin păstrarea unui regim hidric și administrarea de medicamente constipante, timp de 2—3 zile.

f) Abcesul glandei Bartholin. *Indicația* este totdeauna chirurgicală.

Anestezia este locală, prin infiltrație, pe linia de incizie, completată la baza și la vîrful labiei, realizînd un romb.

Tehnica

— *Incizia* se face longitudinal, pe toată întinderea zonei fluctuente, pînă în punctul cel mai decliv, pe fața internă a labiei mari (în pliul dintre labia mare și cea mică) (fig. 19.21).

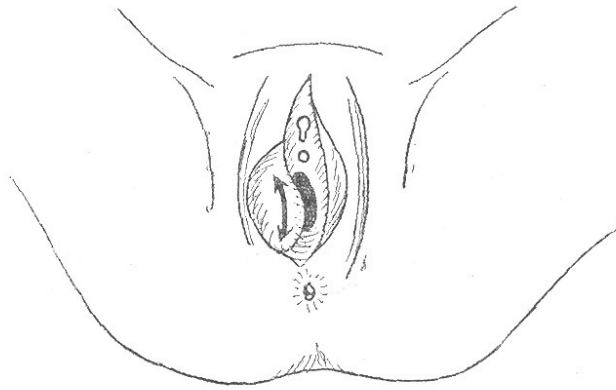

Fig. 19.21. — Incizia abcesului glandei Bartholin.

— *Debridarea* septurilor și evacuarea puroiului după care se tamponează cavitatea și se electrocoagulează suprafața sa, urmărind distrugerea criptelor glandulare ce conțin puroi. Hemostaza nu este necesară întotdeauna.

— *Marsupializarea* constă în sutura marginilor inciziei cu fire de catgut în X sau surjet, prinzînd pielea și mucoasa care căptușește cavitatea purulentă. În acest fel, orificiul larg ce se creează nu se poate închide repede, asigurînd o bună evacuare a secrețiilor ulterioare și împiedicînd recidiva.

— *Meșarea* asigură drenajul și hemostaza suprafeței. Este recomandabil să se lase o meșă iodoformată sau îmbibată în soluție antiseptică, pentru 24—48 de ore, după care se schimbă.

Îngrijirile postoperatorii presupun spălături zilnice cu soluții antiseptice și schimbarea meșei pînă la umplerea cavității cu țesut de granulație.

5. Chirurgia flegmoanelor

Flegmonul (gr. fleigen = a arde) este o supurație difuză a țesutului celular, produsă de obicei de streptococ, fără tendință la delimitare și complicată, adesea, cu necroza țesuturilor afectate. Se pot localiza în orice regiune a organismului (oriunde există țesut celular), atît superficial cît și profund, în jurul anumitor viscere (rinichi, vezică, rect).

Indicațiile operatorii sînt date de:

— nereușita tratamentului medical;

— extinderea procesului necrotic-supurativ;

— apariția zonelor de împăstare, edem subcutanat și fluctuență; în supurațiile subaponevrotice fluctuența apare foarte tîrziu și, în acest caz, împăstarea, edemul și roșeața pun indicația operatorie;

— alterarea stării generale.

Contraindicații

— nu se incizează în faza de celulită acută deoarece se produce difuziunea infecției.

Anestezia

Se recomandă ca orice flegmon să fie operat sub anestezie generală, care asigură liniște, atît pentru bolnav cît și pentru chirurg. În cazul în care anestezia generală este contraindicată, se poate recurge la anestezia tronculară sau regională. Anestezia locală este ineficientă și în urma infiltrației se favorizează diseminarea germenilor.

Tehnică

— *Inciziile* sînt multiple și se plasează decliv și în zonele de fluctuență, respectînd aceleași principii ca și la incizia unui abces. În plus, ele trebuie să fie destul de lungi, pentru a permite o bună evacuare a puroiului și a sfacelurilor. Dacă flegmonul este foarte întins, nu se fac incizii prea lungi, pentru a nu crea dificultăți de cicatrizare. În asemenea situații, este de preferat să se facă incizii mai multe. În cazul în care ele sînt paralele, se vor situa la 5—6 cm una de alta, pentru a evita sfacelarea pielii dintre incizii.

— *Hemostaza* nu pune probleme deosebite în afară de cazul cînd se interceptează trunchiuri mai importante.

— *Debridarea* cavităților se face cu indexul, urmărind să evidențiem toate fundurile de sac și să facem comunicarea între două colecții apropiate prin desființarea septului ce le desparte. Numai în acest fel, vom asigura o curățire eficientă a cavității care se formează. Cu ocazia debridărilor, identificarea unor alte supurații sau a unor diverticuli, obligă la efectuarea de contraincizii, după același sistem ca în cazul abceselor (vezi fig. 19.5).

— *Excizarea sfacelurilor* atunci cînd este posibil se face cu foarfecele, secționînd și eliminînd tot țesutul mortificat respectiv. După această manevră este posibilă apariția de hemoragii, ceea ce necesită hemostază prin ligaturi cu catgut. Nu se va face niciodată hemostaza cu fire nerezorbabile, într-un focar purulent, deoarece ele pot întreține supurația.

— Dacă flegmonul se întinde și la planurile subaponevrotice, trebuie *incizată și aponevroza*, după aceleași principii; se procedează apoi la deschiderea spațiilor subaponevrotice și la excizarea sfacelurilor.

— *Drenajul* se face cu tuburi de calibru corespunzător vîscozității puroiului, prevăzute cu mai multe orificii laterale și plasate pînă la nivelul cel mai profund. Se poate trece un tub prin două incizii paralele sau opuse, în scopul de a menține plăgile deschise și a asigura o bună scurgere a puroiului.

Meșarea se face numai în zonele care sîngerează deoarece meșa nu asigură un drenaj eficient și prin colmatarea ochiurilor de fibrină, se

transformă într-un dop care împiedică eliminarea secreţiilor. În plus, nu se pot efectua spălături postoperator.

— *Nu se sutureză nici o incizie.*

— *Pansamentul* va fi absorbant şi schimbat ori de cîte ori este nevoie.

Îngrijiri postoperatorii

În afara tratamentului medical cu antibiotice, conform antibiogramei şi alte medicamente necesare remontării stării generale (perfuzii cu glucoză, aminoacizi, transfuzii de sînge, vitamine, analgetice etc.) se va acorda atenţie tratamentului local.

— *Spălarea din abundenţă a plăgilor* cu soluţii antiseptice (cloramină 2‰, apă oxigenată) pentru efectul mecanic de curăţire de detritusuri şi microbi şi de împiedicare a multiplicării germenilor anaerobi. Spălarea se poate face de 3—4 ori pe zi, introducînd substanţa antiseptică prin fiecare tub de dren cu o seringă Guyon, sau se poate face continuu prin perfuzarea ei pe tuburile de dren. Aceasta se va continua pînă la eliminarea tuturor sfacelurilor şi apariţia ţesutului de granulaţie.

— *Controlul zilnic al plăgii* şi eliminarea sfacelurilor restante sau nou apărute.

— *Scoaterea treptată a tuburilor de dren,* în funcţie de curăţirea plăgilor şi de apariţia ţesutului de granulaţie. Întotdeauna se vor lăsa tuburi la 2—3 incizii: drenează cel mai bine şi menţin plăgile deschise, pentru a asigura evacuarea ultimelor secreţii din plagă.

Variante de tehnică

a) Flegmonul submandibular. Localizat între mandibulă, milohioidian, glanda submandibulară şi pielosul gîtului (fig. 19.22) este, de cele mai multe ori, de cauză dentară. De aceea este şi apanajul chirurgiei bucomaxilo-faciale. Uneori însă, trebuie incizat în condiţii de urgenţă de către orice chirurg.

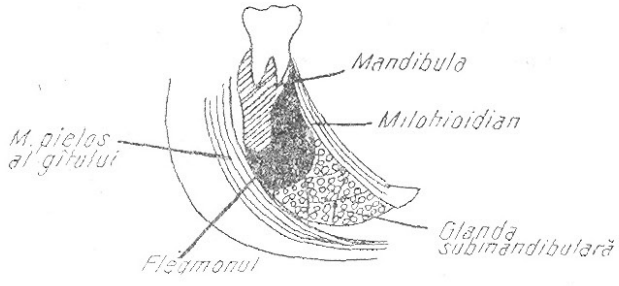

Fig. 19.22. — Localizarea flegmonului submandibular.

Indicaţia operatorie este dată de intensificarea durerii la palpare, roşeaţa şi împăstarea difuză. Nu trebuie să se aştepte apariţia fluctuenţei la unghiul mandibulei, deoarece ea apare într-o fază foarte tardivă.

Anestezia este locală, prin infiltraţie de novocaină pe linia de incizie.

Tehnica

— *Incizia* se plasează la un lat de deget sub marginea mandibulei, în zona cea mai dureroasă, pe o lungime de 2—3 cm (fig. 19.23) şi *se va*

limita numai la secțiunea pielii, deoarece în această zonă sînt formațiuni vasculare.

— *Disocierea planurilor* se face cu o pensă boantă, mergînd cranial și anterior, urmărind fața internă a mandibulei pînă la nivelul colecției, unde se creează un orificiu care se lărgește.

— *Drenaj* cu două tuburi groase, care se introduc în cavitate.

Îngrijirile postoperatorii ca la orice supurație la care se adaugă tratamentul cu antibiotice.

b) Flegmonul planșeului bucal (angina Ludwig). Dezvoltat între milohioidian și genioglos, dedesubtul glandei sublinguale; prin evoluția sa produce refularea în sus a limbii și a glandei sublinguale, determinînd asfixia bolnavului (fig. 19.24).

Indicația este totdeauna operatorie, de îndată ce se pune diagnosticul, deoarece evoluția lui se face foarte rapid. Este bine ca bolnavul să fie operat într-un serviciu de specialitate, dar în caz de urgență nu suportă amînare.

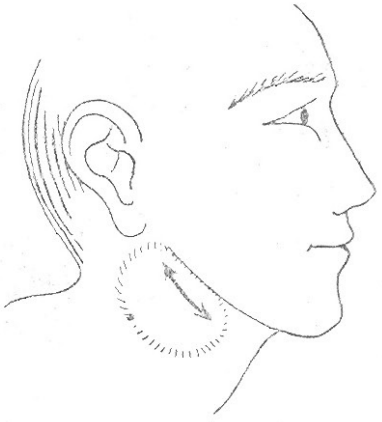

Fig. 19.23. — Incizia unui flegmon submandibular.

Anestezia este generală, deoarece anestezia locală nu oferă confortul necesar rezolvării supurației. Ea se poate folosi numai în cazul în care necesită urgență absolută.

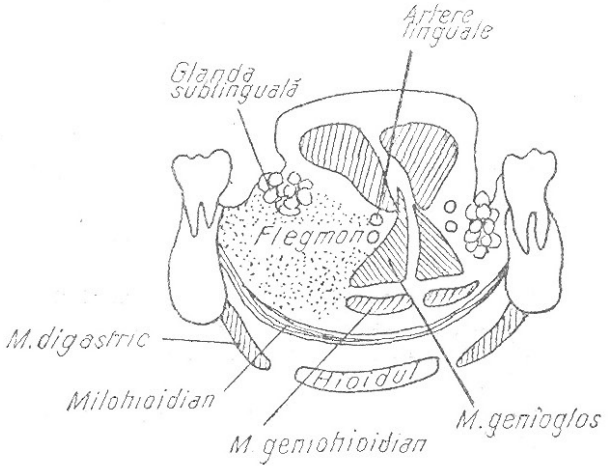

Fig. 19.24. — Dezvoltarea flegmonului planșeului bucal.

Tehnică

— *Incizia* se face între marginea inferioară a mandibulei și hioid, lungă de cel puțin 4—5 cm și depășind obligatoriu linia mediană, în partea opusă (fig. 19.25). În cazul în care tumefacția este difuză și nu se

știe de ce parte este localizată supurația, incizia se face bilateral. Se incizează tegumentul, țesutul celular subcutanat și pielosul gîtului pînă se evidențiază pîntecul anterior al digastricului, care se secționează. În acest fel, se ajunge pe fața inferioară a milohioidianului. Dacă este nevoie se poate ligatura și secționa vena facială, care se găsește înaintea arterei.

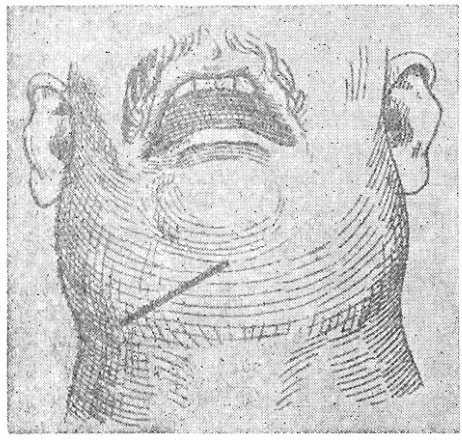

Fig. 19.25. — Incizia unui flegmon al planșeului bucal.

— *Disocierea* sau secționarea milohiodianului (locul supurației) unde se poate găsi puroi sau numai o infiltrație seroasă (caracteristic pentru faza inițială a acestei inflamații).

— *Debridarea* țesuturilor se face cu atenție, pînă la nivelul mucoasei bucale pentru a permite scurgerea puroiului, luxînd glanda sublinguală din loja ei și chiar secționînd-o împreună cu ganglionii din jur dacă aceștia sînt necrozați sau infiltrați cu puroi. Se va respecta artera linguală. În situații grave, este nevoie și de debridarea mușchilor genioglosi, pe linia mediană, pînă la baza limbii. Dacă edemul planșeului bucal este foarte mare și există tendința de asfixie, se poate face traheotomie, încă de la început.

— *Spălarea cavității* formate, cu apă oxigenată.

— *Drenaj* cu 2—3 tuburi.

Îngrijiri postoperatorii

— Asocierea de *antibiotice* cu spectru larg, sau conform antibiogramei și de ser antigangrenos.

— *Spălături* de 2—4 ori pe zi cu soluții antiseptice (apă oxigenată, cloramină 2%, ser fiziologic în care s-a dizolvat penicilină) pînă la diminuarea netă a inflamației.

— *Drenajul* se menține pînă la dispariția edemului și curățirea cavității.

c) **Adenoflegmonul.** Localizat de obicei la nivelul nodulilor limfatici de la rădăcina membrelor, adenoflegmonul reprezintă supurația acestora, de cele mai multe ori secundară altor infecții din teritoriul de colectare a limfei.

Indicația operatorie se pune totdeauna cînd apare fluctuența sau după aplicarea corectă a tratamentului medical dacă roșeața, edemul și fenomenele generale progresează.

Anestezia este generală mai ales în cazul localizării axilare. Pentru localizarea inghinală se poate folosi anestezia regională. Anestezia locală nu oferă condiții optime unei rezolvări complete a supurației.

Poziția bolnavului este în decubit dorsal. În cazul adenoflegmonului dezvoltat în axilă, membrul toracic va fi în abducție, sprijinit pe suportul mesei de operație.

Tehnică

— *Incizia* se plasează în funcție de localizarea adenoflegmonului, urmărind protejarea formațiunilor anatomice.

În localizările axilare incizia se plasează de-a lungul marginii inferioare a marelui pectoral, pe o lungime de 8—10 cm. Puroiul se adună înapoia marelui pectoral și înaintea vaselor și nervilor din axilă. După evidențierea mușchiului se pătrunde înapoia acestuia, cu o pensă boantă, disociind țesuturile cu blîndețe și lărgind calea de acces spre axilă pînă ce se ajunge să se perforeze ligamentul suspensor al axilei. În acest moment puroiul iese sub presiune, conținînd sfaceluri. Se lasă două tuburi de dren și se spală cu apă oxigenată, după care se face pansament umed.

În localizările inghinale incizia se plasează, de obicei, în axul lung al membrului pelvin. În cazul unor infecții care se întind spre fața medială a coapsei, incizia se poate face în axul lung al supurației, avînd grijă să nu interceptăm vena safenă internă sau crosa acesteia. Lungimea inciziei trebuie să fie mare, pentru a deschide cît mai mult din țesuturile afectate sau se fac și contraincizii, după care se procedează ca mai sus.

— *Debridarea* este periculoasă deoarece poate produce rupturi ale vaselor sau nervilor din vecinătatea nodulilor supurați și nu se recomandă.

— *Drenajul* se menține pînă ce plaga se curățâ în profunzime și cavitatea începe să se umple cu țesut de granulație.

d) Flegmonul fesier. Flegmonul fesier se dezvoltă în țesutul celular, foarte bogat reprezentat, al fesei.

Indicația operatorie îmbracă unele aspecte datorită particularităților anatomo-clinice ale flegmonului.

— În cazul în care abcesul este superficial, apare fluctuența și prezența ei impune intervenția.

— În abcesele profunde fluctuența nu mai apare și, în acest caz, indicația operatorie este pusă de îngroșarea, indurarea și infiltrarea planurilor superficiale care apar într-o mare tensiune. În asemenea situații se impune o puncție pentru identificarea colecției purulente.

Anestezia este locală și se face pe linia de incizie și de contraincizie (dacă este cazul).

Tehnică

— *Incizia* se face în zona de fluctuență sau, în absența acesteia, în zona de maximă tensiune unde s-a făcut puncția sau în zona unde prezintă o bombare. Direcția inciziei este în lungul fibrelor mușchiului fesier, adică de sus în jos și dinăuntru în afară (fig. 19.26). În flegmoanele profunde, după incizia pielii se străbate țesutul celular de deasupra supurației, care are un aspect lardaceu, împingînd lama cam 5—6 cm în profunzime pînă iese puroi, după care se mărește incizia corespunzător întinderii supurației.

— *Debridarea* se face cu indexul, protejat de o mănușă sterilă, mergînd în toate fundurile de sac, desființînd septurile existente pentru a forma o singură cavitate.

— *Contraincizia* este necesară în flegmoanele mari, cu funduri de sac întinse și profunde. Ea se face decliv, în funduri de sac pentru a asigura cel mai bine scurgerea secrețiilor. Pentru aceasta, se introduce

o pensă lungă în acest fund de sac și, la vîrful ei, se infiltrează novocaină, după care incizăm.

— *Spălarea cavității* cu apă oxigenată ajută la scoaterea detritusurilor și are și efect hemostatic.

— *Drenajul* este obligatoriu și se face și cu meșe și cu tuburi. Tubul va fi prevăzut cu mai multe orificii laterale și se va scoate prin incizie și contraincizie. Meșa va umple, pe rînd, fiecare fund de sac și va fi schimbată după 48 de ore.

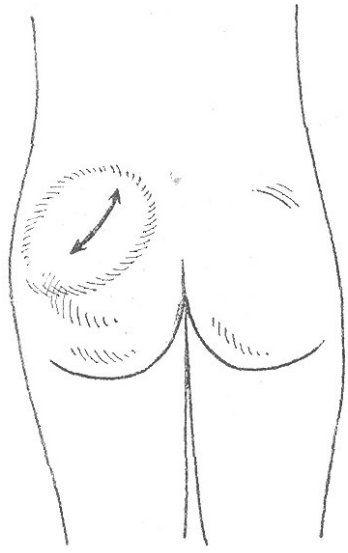

Fig. 19.26. Incizia unui flegmon fesier.

Îngrijirile postoperatorii sînt esențiale pentru asigurarea vindecării:

— *Pansamente zilnice* sau de mai multe ori pe zi, în funcție de abundența secreției.

— *Meșarea cavității* și a fundurilor de sac, fără a le menține în tensiune, pînă la apariția țesutului de granulație.

— *Asigurarea vindecării din profunzime* spre suprafață, prin lăsarea unui tub de dren care să asigure scurgerea secreției; de asemenea, plasarea unei comprese între marginile inciziei, care să nu-i permită închiderea pînă la umplerea cavității.

e) Flegmonul ischio-rectal. Evoluează în spațiul ischio-rectal, delimitat de rect, mușchiul ridicător anal, ischion și tegumente, avînd posibilitate de fuziune în partea opusă prin spațiile celuloase existente (fig. 19.19 c).

Indicația operatorie se stabilește odată cu apariția durerilor pulsatile, a indurației zonei cutanate sau a fluctuenței (care apare tardiv).

Anestezia este generală sau rahidiană pentru a putea face o bună debridare.

Poziția bolnavului pe masa de operație este cea ginecologică.

Tehnică

— *Incizia* este verticală sau radiară, în zona de fluctuență sau de maximă indurare, plasată pe porțiunea care bombează (fig. 19.27 a și b). În cazul în care supurația este bilaterală (flegmon în „potcoavă"), incizia este transversală și retroanală, mergînd de la o tuberozitate ischiatică la alta, ușor concavă în sus (fig. 19.27 c). De obicei, puroiul iese, sub presiune, prin orificiul respectiv.

— *Lărgirea orificiului* se face cu o pensă Kocher care se introduce închisă și se scoate deschisă.

— *Debridarea* cavității este obligatorie. Ea se face cu indexul care va desface toate septurile și fundurile de sac, pe care le va pune în contact cu cavitatea principală, apoi, această cavitate se spală cu apă oxigenată și soluție Dakin.

— *Drenajul* cavității se face, la început, cu o meșă iodoformată sau umezită în apă oxigenată sau soluție cloramină, burînd cavitatea din

profunzime către suprafață, după care se aplică un pansament absorbant fixat cu un bandaj în T.

Îngrijiri postoperatorii

— *Mesa se lasă pe loc 48 de ore* după care se scoate și se spală cavitatea cu ser fiziologic steril sau soluție cloramină, apoi se remeșează. Operațiunea se repetă 8—10 zile pînă dispare inflamația și plaga începe

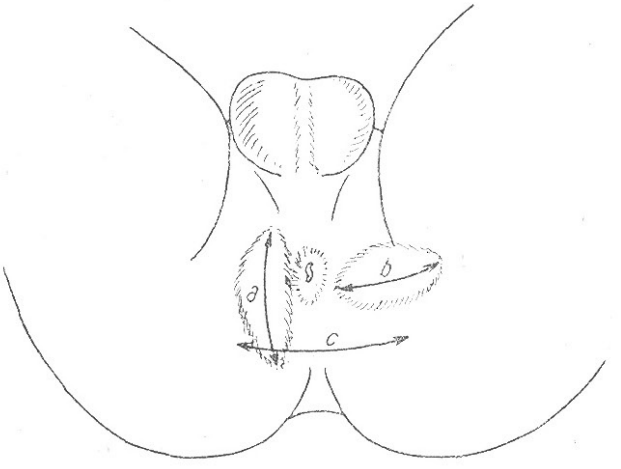

Fig. 19.27. — Incizia unui flegmon ischio-rectal: *a.* verticală paraanală; *b.* radiară; *c.* transversală retroanală.

să granuleze. Această manevră se recomandă să fie făcută de operator care știe toate fundurile de sac; în felul acesta se asigură închiderea corectă a cavității din profunzime spre suprafață.

— Asocierea tratamentului cu *antibiotice* este obligatorie.

f) Flegmonul pelvi-rectal superior. Se formează între rect, mușchiul ridicător anal și peritoneu (fig. 19.19 d) și pentru acest motiv se mai numește și flegmon pelvi-subperitoneal. Deși nu este o supurație de suprafață, am încadrat-o în acest capitol datorită accesibilității pe care o oferă pentru abordare și pentru urgența tratamentului chirurgical.

Indicația operatorie se impune datorită apariției unei colecții ce bombează în ampula rectală, deasupra chingii ridicătorilor anali, a durerilor pulsatile și a alterării stării generale.

Anestezia generală este necesară pentru a asigura liniștea operatorie. În cazul în care ea nu se poate administra, se recurge la rahianestezie sau la anestezie peridurală. În nici un caz, o asemenea intervenție nu se poate efectua sub anestezie locală.

Poziția bolnavului pe masa de operație este cea ginecologică.

Tehnica presupune abordarea supurației pe 2 căi:

1. *Calea perineală*

— *Incizia* este verticală, latero-anală (de partea supurației) ca și în cazul unui flegmon ischio-rectal. În momentul în care se ajunge în fosa ischio-rectală, se poate scurge lichid purulent sau chiar puroi (dacă a fuzat).

— *Deschiderea spațiului pelvi-rectal* superior se face cu o pensă Kocher sau Péan, lungă, care străbate mușchiul ridicător anal, vîrful său fiind orientat de indexul stîng introdus endoanal. În momentul în care pensa a pătruns în colecție, puroiul iese sub presiune. Se scoate pensa deschisă lărgind astfel orificiul de evacuare.

— *Debridarea* spațiului cu indexul, ca mai sus.

— *Spălarea cavității* rămase și mesarea ei se face ca și în cazul flegmonului ischio-rectal.

2. *Calea endoanală*

Calea endoanală este indicată în cazul colecțiilor mici, joase care bombează în rect și au tendința să se evacueze prin peretele rectal. Ea necesită mai întîi, o clismă evacuatorie dacă este posibil. Dacă ampula rectală este goală, clisma nu mai este necesară.

— *Dilatația anală* cu dilatatorul Trellat.

— Se aplică două valve înguste (Languebek), se evidențiază zona care bombează pe peretele lateral al rectului și se *puncționează* cu un ac gros în zona sa declivă pentru confirmarea diagnosticului.

— *Incizia* peretelui rectal se face cu bisturiul, la locul de puncție (lăsînd acul pe loc), în axul său longitudinal, adică în direcția fibrelor musculare, pe o distanță de 2—3 cm.

— *Dilatarea orificiului și debridarea* cavității se face la fel ca mai sus.

— *Drenajul* nu este necesar în colecțiile mici. Dacă se găsește totuși o colecție mare, atunci se poate introduce un tub și o meșă. Aceasta se scoate la 24 de ore.

Îngrijiri postoperatorii

— Pe tub se pot face *spălături* cu soluții antiseptice, încă 2—3 zile, după care se scoate și el.

— Dacă nu s-a folosit drenajul, este necesar ca, începînd cu a doua zi, timp de 3—4 zile, să *se dilate* cu blîndețe, prin introducerea indexului, orificiul de evacuare a puroiului, în cazul drenajului endorectal.

— Pentru inciziile perianale, îngrijirile postoperatorii se aseamănă cu cele din cazul flegmonului ischio-rectal.

g) Flegmonul urinos perineal. Infecția pornește de la uretră și invadează, la început perineul, fuzînd apoi rapid anterior către rădăcina burselor, țesutul celular care învelește scrotul, penis și peretele abdominal (datorită bogăției acestor zone în țesut celular și laxității acestui țesut).

Indicația chirurgicală se pune de urgență deoarece evoluția este rapidă și gravă.

Anestezia este generală și numai în caz de contraindicații se recurge la anestezia rahidiană.

Poziția bolnavului pe masa de operație este cea ginecologică.

Tehnică

— *Asigurarea drenajului urinar* se face de obicei, prin cistostomie, deoarece introducerea unei sonde uretro-vezicale nu este posibilă întotdeauna, sau, în anumite situații, este chiar contraindicată.

— *Incizia* inițială se face pe linia mediană, pornind de la rafeul median al burselor, pînă la 2 cm de anus, putînd fi prelungită pe scrot

(fig. 19.28). După secționarea pielii și a țesutului celular, se scurge o serozitate murdară cu miros de urină.

— *Decolarea* țesutului celular infiltrat se face cu degetul sau cu foarfecă boantă, pînă se evidențiază bulbul uretrei unde este locul cel mai frecvent al leziunilor (punctul de plecare al flegmonului urinos).

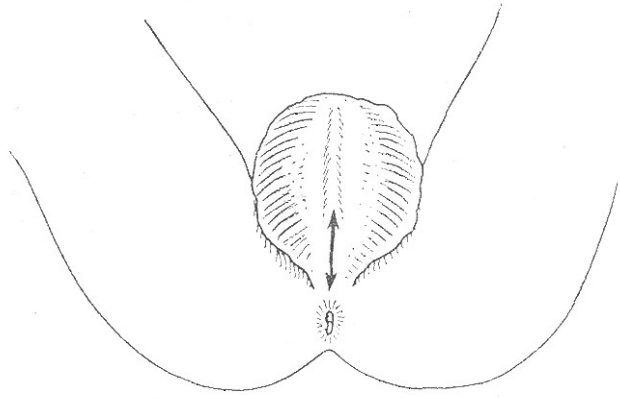

Fig. 19.28. — Incizia inițială în flegmonul urinos perineal.

Se pătrunde de o parte și de alta a uretrei, în țesutul celular periuretral și se continuă decolarea către anterior, fie cu degetul, fie cu o pensă, pînă în regiunea hipogastrică, în așa fel ca să depășim limita vizibilă a infiltrației urinare.

— *Contrainciziile* sînt obligatorii și se plasează pe traiectul decolărilor făcute, în regiunea hipogastrică și pe hemiscroturile respective, atît în zona de infiltrație cît și la periferia acesteia; contrainciziile sînt orientate antero-posterior, plasate la 4—5 cm unele de altele, pentru a lăsa între ele punți de piele vascularizată care să asigure epitelizarea.

— *Debridarea* se continuă apoi pe contrainciziile făcute, pînă la distanță, în jurul focarului de infiltrație, ajungînd pînă la țesut sănătos. Numai în acest fel se poate socoti o deschidere corectă a acestui flegmon.

— *Spălarea* spațiilor cu apă oxigenată și soluție cloramină se face din abundență.

— *Drenajul* este obligatoriu și se face cu tuburi din cauciuc sau din plastic, plasate în așa fel ca să permită o scurgere bună a secrețiilor din toate fundurile de sac și spălarea spațiilor cu soluții antiseptice.

Îngrijiri postoperatorii

— *Pansamentul* se schimbă ori de cîte ori este necesar, pentru a nu permite stagnarea secrețiilor și macerarea pielii.

— În cazurile grave se pot monta *perfuzii locale cu soluții antiseptice* (apă oxigenată, cloramină 2‰, rivanol).

— *Tratamentul susținut cu antibiotice,* asociat cu administrarea de *ser antigangrenos* și alte mijloace. La început se pot administra doze mari de penicilină (4—8 mil/zi) sau ampicilină (4—6 g/zi) iar după testarea sensibilității, se recurge la antibioticul la care germenul este sensibil, asociat cu metronidazol 2—3 g/zi.

— *Dacă apar alte focare* sau zone care nu au fost debridate, se recurge la debridarea acestora.

6. Chirurgia gangrenei gazoase

Gangrena gazoasă (gr. gangrein = putreziciune) este o infecție gravă produsă de germeni din genul Clostridium, caracterizată prin necroza țesuturilor infectate cu producerea de gaze și alterarea stării generale, ducînd rapid către un sfîrșit letal.

Indicația este operatorie; este totdeauna de urgență și se pune în orice situație în care:

— bolnavul acuză senzația de tensiune la nivelul plăgii („îl strînge pansamentul") iar starea generală se alterează;

— pansamentul apare murdar cu o secreție brună cu miros fetid;

— plaga devine edematiată, cu zone cianotice, flictene și sfaceluri, iar la palpare se simt crepitații gazoase (fig. 19.29).

Anestezia generală este cea mai indicată. În nici un caz nu se face anestezie locală.

Tehnica

În funcție de gradul de evoluție al leziunilor se va proceda după cum urmează:

a) *În faze incipiente* cu leziuni limitate în jurul plăgii operatorii sau accidentale:

— *scoaterea firelor* pe toată lungimea inciziei;

— *debridarea largă* a plăgii cu excizia părților necrozate și a zonelor devitalizate;

— *evacuarea hematoamelor* și extracția corpilor străini (schije, proiectile) și spălare cu apă oxigenată din abundență;

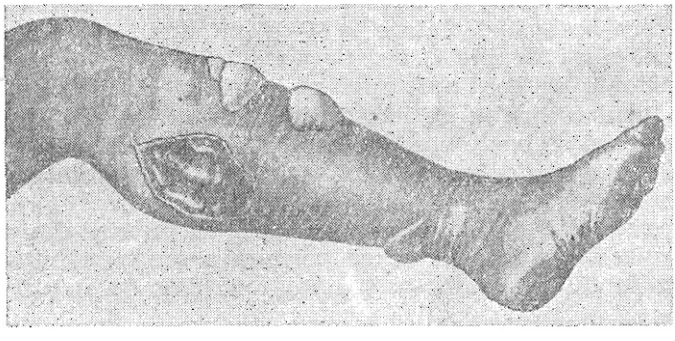

Fig. 19.29. — Gangrenă gazoasă a membrului pelvin.

— *contraincizii largi* care să asigure un bun drenaj al secrețiilor;

— *drenaj* cu tuburi groase și altele subțiri prin care se fac și spălături cu soluții antiseptice.

b) *În faze avansate,* cu leziuni extinse la distanță de plagă, și cu edem și necroze întinse:

— *debridarea largă a plăgii fără nici o economie,* chiar cu secțiuni de mușchi (longitudinale și transversale), fără a ține seama de nici un

considerent estetic dar cu respectarea vaselor și a nervilor. Se va avea grijă ca regiunea să rămînă bine vascularizată (fig. 19.30 a și b);

— *excizia tuturor părților necrozate* pînă în țesut sănătos; excizia va interesa în special musculatura;

— *contraincizii largi* care să permită debridarea țesuturilor în care procesul infecțios nu a ajuns încă în faza de gangrenă;



Fig. 19.30. — Incizii, debridări, excizii și contraincizii în caz de gangrenă gazoasă.

— *drenaj* cu tuburi groase și subțiri ca mai sus, plasate în așa fel ca să asigure scurgerea eficientă a secrețiilor și a soluțiilor cu care se irigă plaga.

c) *În faze foarte avansate* cînd gangrena a ajuns aproape sau la rădăcina membrului respectiv, singurul tratament care mai poate să obțină, eventual, un rezultat, este amputația la distanță de limita evidentă a necrozei sau chiar dezarticulația membrului respectiv (fig. 19.31), cu debridări largi de-a lungul tecilor vasculo-nervoase, mergînd pînă în țesut sănătos, în regiunea abdominală.

Îngrijiri postoperatorii

— Tratamentul postoperator trebuie să fie foarte susținut și complex;

— *Perfuzii locale continui* cu apă oxigenată și cloramină, făcute prin tuburile subțiri de dren care, pe de o parte împiedică dezvoltarea clostridiilor și producerea de alfa toxine iar pe de altă parte asigură evacuarea secrețiilor și a sfacelurilor.

— *Antibioterapie* sau continuarea acesteia cu doze mari de penicilină (10—12 mil u.i. pe zi) și ampicilină (4—6 g pe zi) deoarece clostridiile sînt sensibile la aceste antibiotice. Pentru potențare se poate asocia gentamicina (80—120 mg/zi) sau meticilina (1—2 g/zi).

— *Ser antigangrenos* în doze de 40—60 mii u.i. pe zi, cîteva zile, administrat prin metoda desensibilizării.

— *Tratament de deșocare* susținut, prin perfuzii de sînge, soluții cardiotonice, vitamine.

— *Oxigenoterapie hiperbară* la 3 atm. absolute (ATA), 5—7 ședințe a 90 de minute, în 48 de ore. Ea se poate administra în orice fază de evoluție, iar rezultatele sînt bune în sensul ameliorării rapide a evoluției și limitării indicațiilor chirurgicale mutilante.

INCIDENTE ȘI ACCIDENTE

Efecte secundare ale anesteziei mai ales în cazul folosirii novocainei. Se va proceda în consecință.

Colmatarea tuburilor de dren necesită aspirația lor cu o seringă Guyon sau scoaterea, spălarea și repoziționarea lor.



Fig. 19.31. — Gangrena gazoasă: amputația membrului pelvin cu debridări largi pînă în zona sănătoasă.

Accidente anafilactice în urma administrării de ser antigangrenos. Se previne prin injectarea lui, după desensibilizare prin metoda Besredka și se tratează în funcție de gravitate prin antihistaminice, perfuzii etc.

COMPLICAȚII POSTOPERATORII

Hemoragii imediate prin desfacerea unor ligaturi sau tardive, după eliminarea unor sfaceluri. În funcție de gravitatea lor, se va recurge la hemostază prin ligatură sau tamponare.

Difuziunea infecției se datorește unor incizii sau debridări insuficiente sau incorecte. Se va proceda la contraincizii și debridări corespunzătoare.

Recidiva supurației are loc în cazul unei vindecări incomplete și incorecte a cavității la care pielea se închide înainte de umplerea acesteia cu țesut de granulație sau cînd se menține cauza care a produs-o. Se procedează la reintervenția corectă.

BIBLIOGRAFIE

1. ATANASIU I., MAREȘ E. — Chirurgia în campanie, vol. I, Ed. Militară, 1956, p. 173—177.
2. DARMILLACQ R., PIQUARD B. — Bases anatomiques de la chirurgie de la région anale, *Ann. Chir.*, 1962, 16, p. 865—867.
3. IACOBOVICI I. — Chirurgie — semiotică, clinică, terapeutică, vol. II, fasc. 1, Ed. Socec et Co., 1931, București.
4. PRIȘCU AL. — Cum tratăm infecțiile perianale, Ed. Medicală, București, 1976.
5. PRODESCU V. — Infecțiile în chirurgie, în vol.: „Patologie chirurgicală", vol. I, Ed. Medicală, București, 1975, p. 12—21.
6. RĂDULESCU P. — Elemente de patologie și terapeutică chirurgicală. Ed. Didactică și Pedagogică, București, 1980, p. 436—536.
7. RAYMOND C. J. — Petite chirurgie, Ed. J. B. Baillière et fils, Paris, 1962.
8. SETLACEC D. — Chirurgia glandei mamare, în vol.: „Chirurgia ginecologică", vol. II, Ed. Medicală, București, 1981, p. 1 054—1 056.
9. SIMICI P., POPA FL., ANGELESCU N. — Aspecte de morbiditate în supurațiile periano-rectale, *Rev. sanit. milit.*, 1981, nr. 2, p. 185—190.
10. SIMICI P., PETRARU D., CONSTANTINOIU S. — Considerații asupra etiopatogeniei și tratamentul bolii pilonidale, *Rev. sanit. milit.*, 1981, nr. 1, p. 81—86.

XX. CHIRURGIA PANARIŢIILOR MÎINII

Panariţiile reprezintă totalitatea infecţiilor acute ale degetelor mîinii sau piciorului, indiferent de natura, întinderea şi profunzimea lor. Prin incapacitatea temporară de muncă relativ lungă, prin complicaţiile grave ce pot să apară şi prin sechelele frecvente, ele reprezintă un capitol important de patologie şi terapeutică ce trebuie bine cunoscut.

NOŢIUNI DE ANATOMIE

Degetele mîinii sînt alcătuite din mai multe planuri.

Pielea este groasă, puţin mobilă, fără glande sebacee şi păr (în afară de faţa dorsală a primelor falange), dar bogată în papile nervoase aşezate în rînduri curbe, formînd amprentele. La nivelul articulaţiilor interfalangiene şi metacarpofalangiene, pielea formează pliuri transversale.

Ţesutul celular subcutanat este areolar, alcătuit din travee conjunctive ce merg de la derm la teaca tendoanelor, iar la nivelul falangei distale se inserează direct de pe periost. Între aceste travee se găsesc pelotoane de celule adipoase, care, la nivelul falangetei, se densifică, sînt mai rezistente, elastice şi formează pulpa degetului cu consistenţă pseudofluctuentă, situată direct pe periost (fig. 20.1).

Teaca fibroasă a tendoanelor flexorilor prezentă numai pe faţa palmară a degetelor este o lamă fibroasă, recurbată ca un jgheab ce se fixează pe marginile laterale ale falangelor şi se întinde de la articulaţia metacarpofalangiană la extremitatea proximală a falangetei, formînd cu falangele, un fel de tunel în care se inserează tendoanele flexoare ale degetelor, acoperite de tecile lor seroase (sinoviale). Ea nu este continuă, lăsînd spaţii libere distal, proximal şi la nivelul articulaţiilor interfalangiene, pe unde bombează sinoviala, formînd funduri de sac (fig. 20.2).

Stratul tendinos. Tendoanele muşchilor flexori sînt pe faţa palmară în număr de 2 pentru fiecare deget (în afară de police care are unul singur). Flexorul superficial este perforat distal şi se inserează pe laturile epifizei proximale a celei de a doua falange iar cel profund se inserează

pe extremitatea proximală a falangei a treia. Ambele tendoane sînt învelite de *teaca sinovială*, formată din două foițe — una parietală care tapisează teaca fibroasă și alta viscerală care învelește tendoanele — reunite printr-un mezotendon. Sinovialele degetelor 2, 3 și 4 se opresc la nivelul articulației metacarpofalangiene, iar cel al degetelor 1 și 5 se unesc cu sinovialele palmare (tenară și hipotenară) și ajung la nivelul inelului carpian.

Tendoanele extensoare se găsesc pe fața dorsală, fără a fi învelite de teci fibroase sau sinoviale. Ultimele 4 degete au un singur tendon extensor ce se inserează pe fața dorsală a extremității proximale a falangei a doua și pe laturile extremității proximale a falangei a treia. Policele are două tendoane care se inserează pe fața dorsală a extremității proximale a primei falange (scurt extensor) și pe fața dorsală a extremității proximale a falangei distale (lung extensor).

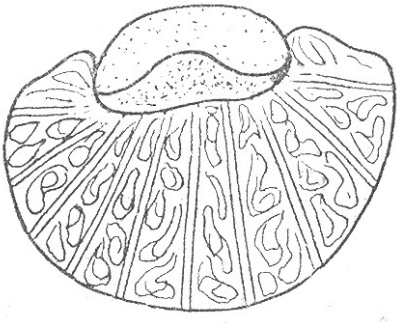

Fig. 20.1. — Dispoziția țesutului celular subcutanat la nivelul pulpei degetului.

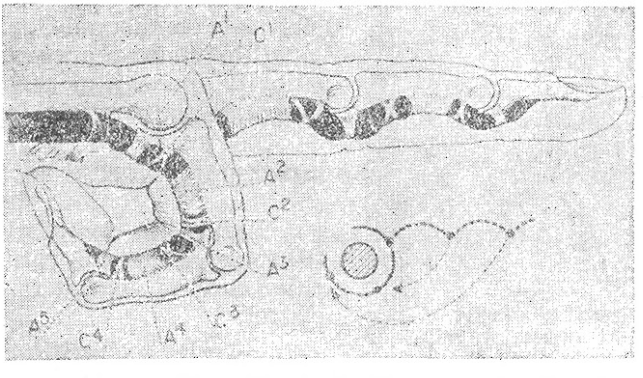

Fig. 20.2. — Dispoziția tecii fibroase a tendoanelor flexorilor palmari (după Vredan).

Planul scheletic al degetelor este format de cele trei falange cu articulațiile lor.

Vascularizația este asigurată de două colaterale palmare ce merg pe laturile tecilor fibroase ale tecilor care provin din arcada palmară superficială și două colaterale dorsale ce provin din interosoasele dorsale care se unesc la vîrf și se ramifică în pulpa degetului (fig. 20.3).

Nervii colaterali, în număr de 4 pentru fiecare deget, sînt ramuri din median și cubital și se extind pe toată lungimea degetelor în afara ramurilor dorsale ale degetelor 2, 3 și 4 care inervează numai pielea de la prima falangă; falangele distale primesc ramuri din colaterale, ramurile nervoase palmare.

Este important de cunoscut topografia lor pentru a orienta corect inciziile.

CLASIFICARE

Panariţiile se pot localiza în loja oricărei falange: distale, mijlocii, proximale.

După profunzimea lor, majoritatea autorilor (2, 5, 11) le împart în superficiale, subcutanate şi profunde (fig. 20.4).

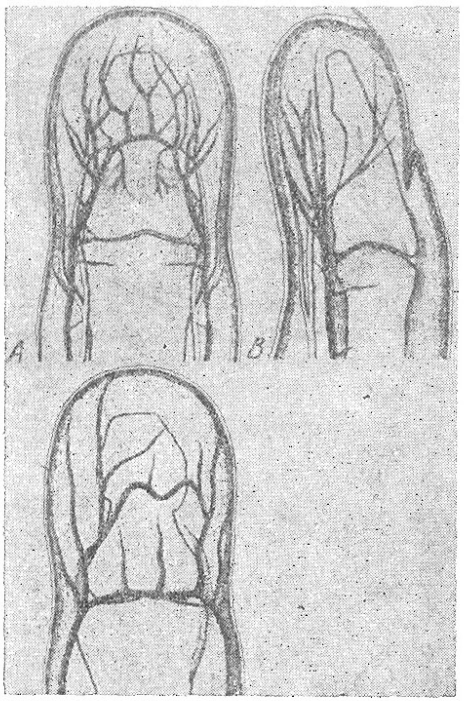

Fig. 20.3. — Dispoziţia vaselor şi nervilor colaterali ai degetelor mîinii şi modul de terminare la nivelul pulpei degetului.

I *Panariţiile superficiale* corespund localizării inflamaţiei acute a degetelor, dezvoltată în grosimea tegumentului (epiderm şi derm) şi cuprind următoarele forme *anatomoclinice:* 1 eritematos, 2 unghial, 3 flictenular şi 4 antracoid.

II *Panariţiile subcutanate* reprezintă dezvoltarea inflamaţiei în grosimea ţesutului celular subcutanat al degetelor şi sînt reprezentate de: panariţiul pulpei degetelor şi panariţiile subcutanate ale lojilor falangelor mijlocii şi proximale.

III *Panariţiile profunde* afectează sinoviala, tendoanele, falanga şi articulaţiile şi sînt reprezentate de: 1 tenosinovită, 2 panariţiul osos (osteita falangelor) şi 3 panariţiul osteoarticular.

INDICAŢII

Indicaţiile operatorii ale panariţiilor se adresează tuturor inflamaţiilor care au depăşit faza congestivă. Astfel:

— orice panariţiu care a ajuns în faza de supuraţie (cînd puroiul

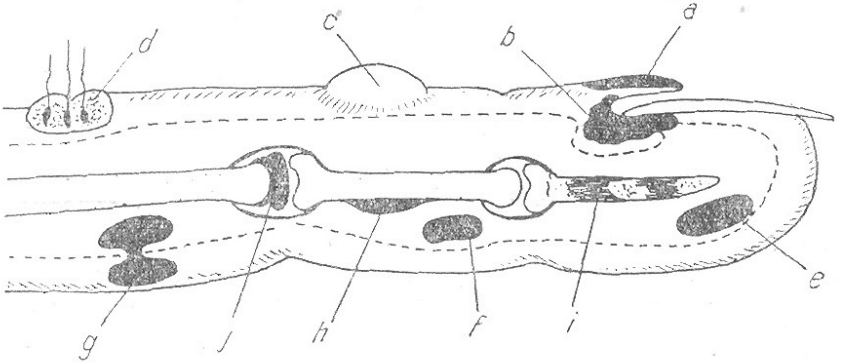

Fig. 20.4. — Panariţii — clasificare: *a.* periunghial; *b.* subunghial; *c.* flictenular; *d.* antracoid; *e.* al pulpei; *f.* subcutanat; *g.* în „buton de cămaşă"; *h.* subperiostic; *i.* osos; *j.* articular.

este colectat, moment recunoscut clinic prin apariția durerii pulsatile, lancinante); incizarea înainte de apariția colecției poate produce uneori dezastre, iar amînarea ei favorizează difuziunea infecției;

— în faza de eliminare a colecției purulente sau a sechestrelor, pentru a grăbi vindecarea.

CONTRAINDICAȚII

În principiu, nu există contraindicații operatorii ale panarițiilor. Numai în cazul în care bolnavul este văzut foarte devreme, cînd inflamația se află în faza congestivă (panarițiul eritematos) se poate recurge la tratament local (Prisnitz) asociat cu antibioterapie în doze mari. Majoritatea autorilor consideră tratamentul cu antibiotice ca fiind adjuvant, contribuind mai mult la delimitarea infecției, în vederea inciziei.

PRINCIPII

În chirurgia panarițiilor se urmăresc următoarele principii:

— chirurgul să fie experimentat, să cunoască bine anatomia degetelor și a mîinii;

— hemostază preventivă prin aplicarea unui garou la baza degetului sau a manșetei aparatului de tensiune arterială la nivelul antebrațului, ceea ce permite identificarea mai ușoară a supurației și evacuarea ei fără sîngerare;

— incizii și contraincizii suficient de largi pentru a efectua o bună debridare;

— asigurarea unui drenaj corespunzător fără însă a expune vederii focarul infecțios;

— respectarea vaselor și, în special, a nervilor colaterali pentru a nu lipsi degetul de sensibilitate (deget „orb");

— menajarea pliurilor de flexie pentru a preveni apariția cicatricelor vicioase;

— evitarea secțiunii tecilor fibroase ale flexorilor care mențin tendonul de planul osos și nu-i permit îndepărtarea lui în timpul flexiei.

INSTRUMENTAR

— Bisturiu, pense, depărtătoare Volkmann, foarfece.

— Tuburi și lame de dren, soluții antiseptice.

— Seringă, ace, soluție de xilină sau novocaină 1%.

PREGĂTIRE PREOPERATORIE

Pregătirea preoperatorie constă în:

— efectuarea toaletei și dezinfecția mîinii respective;

— aplicarea garoului pentru hemostaza preventivă;

— izolarea cu cîmpuri mici sterile, a focarului infecțios, pe zonele din jur.

ANESTEZIE

Pentru incizarea panariţiilor situate la nivelul falangelor distale, anestezia nervilor colaterali ai degetelor cu soluţie de novocaină sau xilină 1% este suficientă şi oferă condiţii bune de lucru (fig. 20.5).

Pentru panariţiile situate la nivelul falangei proximale sau care se întind şi la spaţiul comisural, se recomandă anestezia tronculară, la ni-

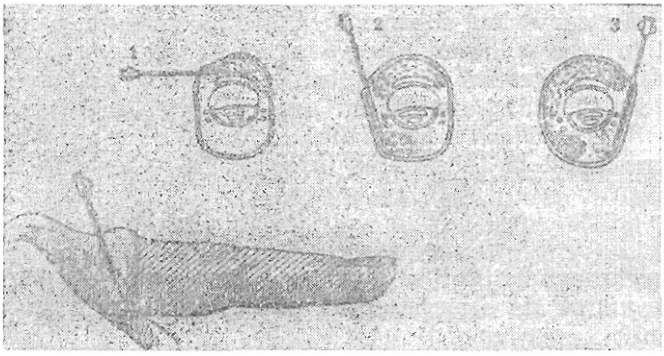

Fig. 20.5. — Anestezia nervilor colaterali ai degetelor.

velul regiunii anterioare a carpului, infiltrînd ramurile din cubital, median şi radial.

În cazurile complicate, se recomandă anestezia generală pe cale intravenoasă.

POZIŢIA BOLNAVULUI ŞI A CHIRURGULUI

Bolnavul este în decubit dorsal, cu braţul respectiv aşezat pe o măsuţă ce se alătură mesei de operaţie, la nivelul umărului, măsuţă care se acoperă cu cîmpuri sterile.

Chirurgul stă pe un scaun, de partea care îi oferă cel mai bun confort pentru intervenţie, iar ajutorul se plasează în faţa lui.

TEHNICA

Tehnica vizează incizia focarului supurativ şi asigurarea unui bun drenaj. Ea este diferită, în funcţie de forma anatomo-clinică a infecţiei şi de momentul evolutiv.

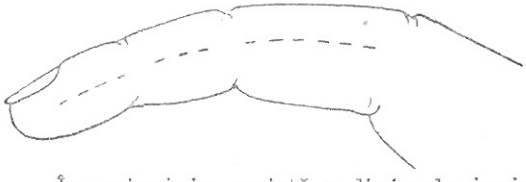

Fig. 20.6. — Linia de incizie recomandată de Marc Iselin.

În principiu, există o linie de incizie pentru toate panariţiile, recomandată de Marc Iselin, situată pe laturile degetelor, la jumătatea distanţei între faţa dorsală şi faţa volară a degetului (fig. 20.6) şi care nu trebuie să depăşească pliul de flexie a unei falange.

a) Panariţiile superficiale

1. *Panariţiul flictenular.* Localizat atît pe faţa palmară cît şi pe cea dorsală, este o supuraţie dezvoltată între epiderm şi derm.

— *Incizia* se face cu foarfeca curbă, în punctul de maximă fluctuenţă, fără anestezie. După evacuarea puroiului, se excizează epidermul pe toată suprafaţa decolată, fără a lăsa funduri de sac, apoi se spală cu apă oxigenată. Se controlează suprafaţa dermului pentru a evidenţia o eventuală comunicare cu o colecţie profundă (vezi panariţiul în „buton de cămaşă"). În asemenea situaţie, se procedează la tratamentul acestuia.

— *Pansament* umed cu soluţie cloramină sau rivanol care se schimbă zilnic.

2. *Panariţiile periunghiale.* Sînt localizate în jurul rădăcinii unghiei, afectînd straturile superficiale unde formează o flictenă, fie se asociază cu o supuraţie a straturilor subunghiale formînd un abces subunghial. Este cea mai frecventă supuraţie întîlnită la femei după efectuarea manichiurei.

Incizia este în funcţie de localizarea supuraţiei:

— în cele periunghiale, strict superficiale, se decolează marginile tegumentului de pe unghie, pe toată lungimea abcesului şi se evacuează conţinutul după care se recomandă băi călduţe cu soluţii antiseptice. Trebuie avut grijă ca această decolare să se repete de 2—3 ori pe zi, timp de 2—3 zile pentru a împiedica alipirea pielii de unghie şi a menţine deschisă cavitatea pentru drenaj (fig. 20.7);

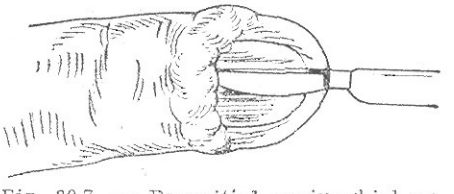

Fig. 20.7. — Panariţiul periunghial superficial — decolarea marginilor tegumentare.

— în panariţiile periunghiale care se asociază şi cu un mic abces sub baza unghiei (cazurile cele mai frecvente), se face operaţia descrisă de Kanavel (citat de 8): se incizează pielea de o parte şi de alta a marginilor laterale a unghiei (fig. 20.8 cartuş), pe o lungime de 3—4 mm, după care se decolează, creînd un lambou cu baza spre rădăcina degetului; apoi se excizează rădăcina unghiei care este decolată pe o lungime de 2—3 mm, depăşind marginile supuraţiei (fig. 20.8); după evacuarea şi curăţirea cavităţii se lasă un mic dren dintr-o lamă de mănuşă de cauciuc, sub lamboul cutanat (fig. 20.8 cartuş) şi aplicăm un pansament umed care se schimbă după 48 de ore, cu care ocazie se suprimă şi lama de dren; partea distală a unghiei rămîne aderentă de pat şi scuteşte bolnavul de durerile din timpul pansamentului;

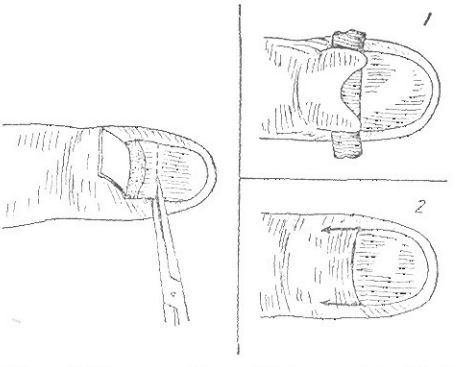

Fig. 20.8. — Panariţiul periunghial complicat — incizia (cartuş 1) cu decolarea lamboului şi excizia bazei unghiei; drenaj cu lamă de cauciuc (cartuş 2).

— în cazul panaritiilor subunghiale se procedează la extirparea unghiei; pentru aceasta, se introduce o sondă canelată sub una din marginile laterale a unghiei și se decolează de pe pat, inclusiv rădăcina care se scoate de sub pliul cutanat, după care se procedează identic și pe partea opusă; se prinde unghia cu o pensă Péan și se tracționează ușor decolînd-o de pe patul său, cu ajutorul sondei canelate sau a foarfecelor (fig. 20.9).

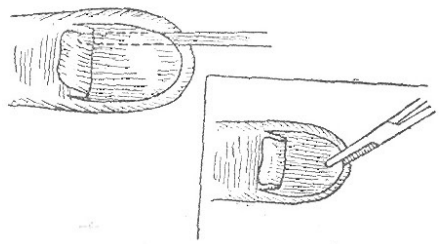

Fig. 20.9. — Panariţiul periunghial — decolarea şi extirparea unghiei (în cartuş).

Pansament umed cu cloramină sau rivanol care se schimbă zilnic.

3. *Panariţiul antracoid.* Se dezvoltă la nivelul feţei dorsale a primei falange, prin infectarea unuia sau a mai multor foliculi pilosebacei de la acest nivel și evoluează ca un furuncul sau un furuncul antracoid. În primele 3—4 zile, pînă la abcedare, se poate aplica un tratament medical, vizînd activarea hiperemiei fără a comprima țesuturile, pentru a preveni diseminarea.

Incizia se face în momentul în care edemul falangei se extinde la fața dorsală a mîinii, semn că puroiul s-a colectat. Se procedează ca și la furunculul antracoid, folosind bisturiul electric și incizînd în „cruce", la nivelul craterelor cu eliminarea sfacelurilor (vezi. fig. 20.2).

Drenajul se face prin lăsarea unui vîrf de meșă pentru 3—4 zile.

Pansament uscat care se schimbă după 48 de ore.

b) Panariţiile subcutanate

1. *Panariţiul pulpei.* Panariţiul pulpei prezintă două particularităţi:

— anatomică, se dezvoltă între traveele conjunctive ce unesc dermul cu periostul primei falange;

— clinică, pseudofluctuenţa normală a pulpei degetului este înlocuită prin renitenţă.

Incizia este diferită, în funcţie de localizarea sau difuziunea infecţiei. Ea trebuie să realizeze trei principii de bază:

— respectarea inervaţiei pulpare prin evitarea interceptării nervilor colaterali, pentru a nu pierde sensibilitatea pulpei, astfel ca degetul să nu devină „orb";

— secţionarea transversală a traveelor conjunctive pentru deschiderea completă a spaţiilor celuloase pulpare (fig. 20.10 cartuş);

— plasarea inciziei, pe cît posibil, pe marginea cubitală a degetelor 2, 3, 4 şi 5 şi pe cea radială la police (3), astfel ca după formarea cicatricei să nu se jeneze pensa digitală.

Se pot practica următoarele tipuri de incizii (fig. 20.10):

— laterală, în cazul supuraţiilor care nu difuzează la toată pulpa (a);

— bilaterală, în supurații difuze ale pulpei, fără a intercepta vîrful degetului (b);

— în semipotcoavă (M. Iselin) în cazul difuzării supurației spre vîrful degetului (c).

S-au preconizat incizii mediane, longitudinale sau transversale precum și incizia bivalvă, în potcoavă, dar cu repercusiuni asupra sensibilității pulpei.

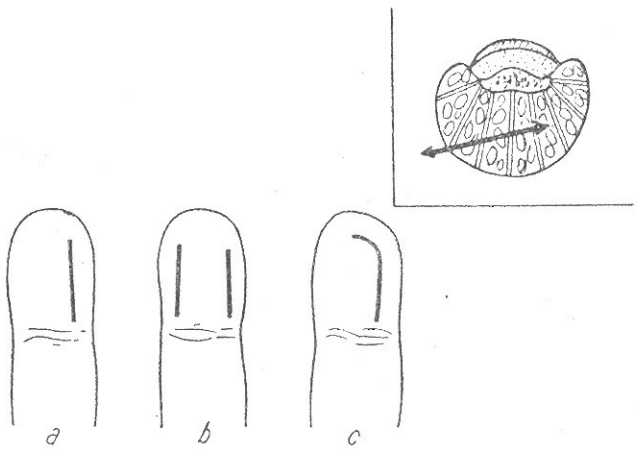

Fig. 20.10. — Panariţiul pulpei degetelor — diverse incizii: *a.* laterală; *b.* bilaterală; *c.* în semipotcoavă. (În cartuș: traveele conjunctive trebuie secționate transversal).

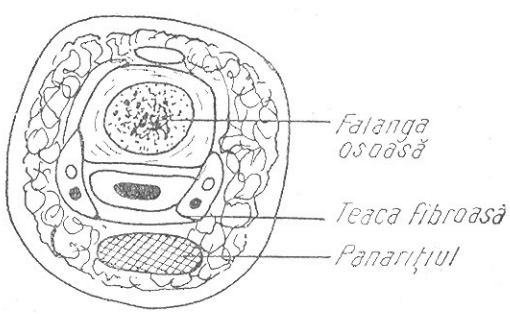

Fig. 20.11. — Panariţiu subcutanat al lojilor mijlocii proximale — locul de dezvoltare.

Drenajul colecției se face cu o lamă fină din cauciuc de mănușă, care se lasă între marginile inciziei, pînă la eliminarea sfacelurilor, pentru a preveni alipirea lor și cicatrizarea precoce.

Pansament umed care se schimbă zilnic.

2. *Panariţiile lojilor falangelor mijlocii* se dezvoltă în țesutul subcutanat, deasupra tecilor fibroase (fig. 20.11).

— *Incizia* este lineară, bilaterală, simetrică și nu depășește pliurile de flexie (fig. 20.12, a).

Cu o pensă Kocher se debridează țesutul respectiv, deasupra tecii fibroase și se scoate pensa prin contraincizie.

În cazul în care puroiul a fuzat spre piele și a apărut o flictenă, aceasta se excizează și, după evacuarea puroiului, se explorează cavitatea cu o sondă canelată, după care se practică cele două incizii laterale, la nivelul fundurilor de sac respective.

Drenajul este obligatoriu și se face cu o lamă de cauciuc ca mai sus (fig. 20.12, b și c).

Pansament simplu care se schimbă după 48 de ore.

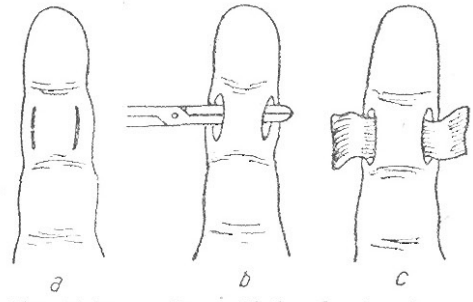

Fig. 20.12. — Panariţiul subcutanat — incizie și drenaj: *a.* incizia bilaterală; *b.* debridare cu pensa; *c.* drenaj cu lama de cauciuc.

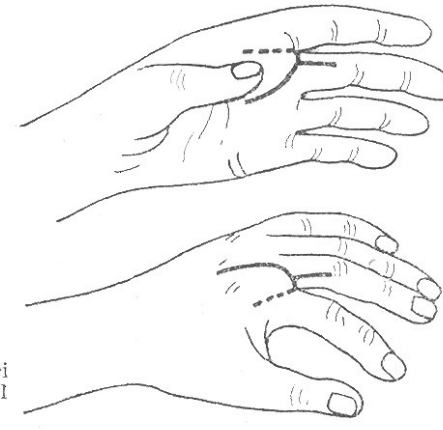

Fig. 20.13. — Panariţiul lojii falangei proximale fuzat în spaţiul comisural — incizie în „Y" inversat.

3. *Panariţiul lojilor falangelor proximale.* Are tendinţa precoce de propagare pe faţa laterală a degetului, de-a lungul canalului lombrical, în spaţiul comisural.

Incizia este asemănătoare cu cea de la nivelul lojilor falangelor mijlocii, dacă supuraţia este limitată (vezi fig. 20.12) și tegumentele epiteliului interdigital sînt intacte.

Dacă supuraţia s-a întins pe faţa laterală a degetului și în spaţiul comisural, se face o incizie în „Y" cu coada pe faţa laterală a falangei și cu cele două braţe orientate palmar și dorsal, în spaţiul comisural (fig. 20.13) descrisă de M. Iselin. În asemenea situaţii, nu se recomandă contraincizii, deoarece se pot produce necroze ale punţii de piele respective.

Debridarea plăgii este obligatorie pentru a evacua orice conţinut purulent din spaţiul respectiv și din canalul lombrical.

Drenajul, în asemenea situaţii, este inutil deoarece plaga rămîne larg deschisă.

Pansamentul se face uscat și se schimbă la 24—48 de ore.

c) Panariţiile profunde

1. *Tenosinovitele degetelor 2, 3 și 4.* Ele reprezintă o varietate gravă a panariţiilor datorită leziunilor iremediabile pe care le determină la nivelul tendoanelor, difuziunii infecţiei în spaţiile palmare și a dificultăţilor de tratament, ajungînd pînă la pierderea degetului.

Poziția „în cîrlig" a degetului reprezintă deja o fază avansată a infecției în care, de multe ori, nici tratamentul chirurgical nu mai este eficient. Durerea la apăsarea fundului de sac proximal, situat la nivelul capului metacarpianului, durere care nu cedează, după 24—48 de ore, la tratamentul local și la antibioterapie sau chiar se agravează, impune intervenția operatorie.

Anestezia se recomandă a fi generală, pe cale i.v.

Incizia unei asemenea supurații, după M. Iselin, va trebui să deschidă numai fundul de sac proximal al sinovialei deoarece, la acest nivel se adună cea mai mare cantitate de puroi, sînt cele mai avansate leziuni ale tendonului și se asigură un bun drenaj al întregii sinoviale. Se practică două incizii palmare, de o parte și de alta a bombării fundului de sac, lungi de 2—3 cm, de la comisură la pliul de flexie palmară a degetelor, secționînd pielea și aponevroza palmară superficială. După depărtarea marginilor plăgii, se descoperă fundul de sac sinovial care este dilatat și care se incizează lateral, cu bisturiul. La nivelul fiecărei incizii palmare, se trece o pensă Kocher, prin spațiul interosos și se incizează pielea de pe fața dorsală a mîinii prin care trecem o lamă de dren, pentru a preveni fuzarea infecției atît palmar cît și dorsal (fig. 20.14).

London, Minier și Scott (citați de 8) recomandă să se facă o incizie transversală deasupra pliului de flexie digitală, prin care se evidențiază fundul de sac distal al sinovialei și, dacă este edemațiat și în tensiune,

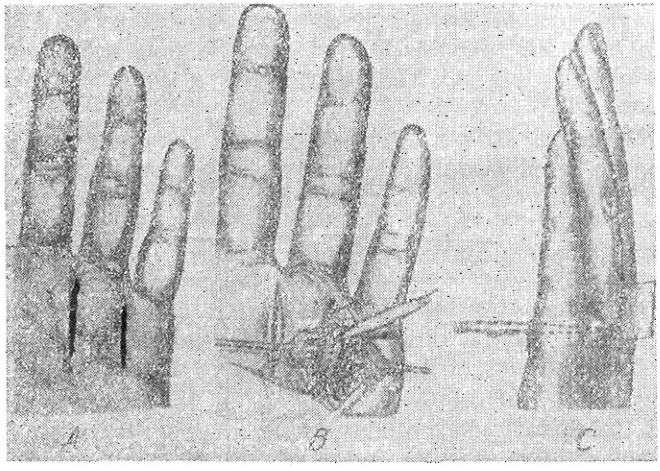

Fig. 20.14. — Incizia fundului de sac proximal al tecii sinoviale după tehnica M. Iselin (după Teodoriu și Borș): *a.* liniile de incizie; *b.* evidențierea fundului de sac proximal; *c.* drenaj cu lamă, prin contraincizie dorsală.

se incizează. Se punctionează apoi fundul de sac proximal și se injectează în teacă 5 ml ser clorurat în care s-au dizolvat 100 mii u.i. penicilină, spălîndu-se, în felul acesta, teaca. Se repetă operațiunea pînă ce lichidul de spălare iese curat prin orificiul distal.

Rădulescu P. (5) descoperă fundul proximal al tecii prin incizie transversală în plica de flexie palmară a degetului și procedează identic.

Alți autori, au imaginat diverse incizii, interesînd toată lungimea degetului și deschizînd fundurile de sac sinoviale de la nivelul fiecărei articulații interfalangiene (fig. 20.15). Ele sînt depășite astăzi, datorită

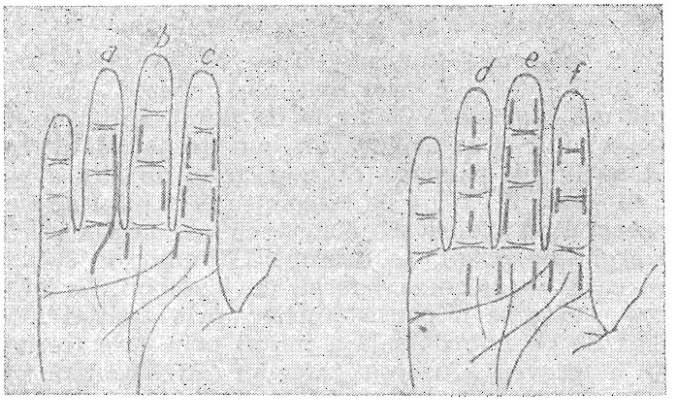

Fig. 20.15. — Tipuri de incizii preconizate în tratamentul tenosinovitelor digitale (după M. Iselin): *a.* incizia Kanavel; *b.* incizia Lexer; *c.* incizia zur Werth; *d.* incizia Bier; *e.* incizia Klapp; *f.* incizia Hartel.

sechelelor grave care le urmau și datorită rezultatelor bune date de antibioterapie asociată inciziei de mai sus. Se pot, totuși, utiliza în cazul în care, după incizia lui M. Iselin, teaca a devenit aderentă la tendon și retenționează.

2. *Panariţiul osos.* Panariţiul osos sau osteita falangei reprezintă dezvoltarea unei supurații la nivelul oaselor degetului, de obicei, plecată de la țesutul celular subcutanat. În mod practic, această situație se întîlnește numai la nivelul falangei distale datorită propagării directe a infecției, de-a lungul septurilor fibroase, pînă la periost, pe care-l decolează, producînd ischemia osului, pătrunde în canalele Havers, după care urmează necroza lui parțială sau totală, cu posibilități de extindere la sinovială sau la articulație. Se poate întîlni și la celelalte falange, ca urmare a unei tenosinovite neglijate.

Incizia colecției purulente se face, ca și în cazul panariţiului pulpar, bilateral (niciodată în potcoavă), cu drenaj corect, fără a atinge osul, chiar dacă el iese evident în plagă; nu se chiuretează și nu se rezecă, pentru a nu-i distruge matricea proteică. În consecință, odată recunoscută, osteita se lasă să evolueze în condițiile unui drenaj corect al părților moi, asociat cu tratament antibiotic specific sensibilității germenului și se urmărește radiografic la 7—8 zile.

În momentul formării sechestrului osos, evidențiat radiografic, dacă nu se elimină spontan, se extrage cu o pensă fină, prin plaga de incizie, după care supurația diminuează rapid sau încetează brusc, urmînd vindecarea. În alte situații, sînt necesare amputații.

Imobilizarea degetului este obligatorie.

Amputația falangei sau *dezarticulația* ei este total interzisă în condițiile unei osteite localizate la extremitatea degetului. Ea nu trebuie luată în discuție decît în momentul propagării supurației la nivelul articulației sau a tecii sinoviale sau în cazul distrucției totale a osului.

3. *Panariția osteoarticular*. Panariția osteoarticular sau artrita degetelor constă în dezvoltarea infecției la nivelul articulațiilor interfalangiene sau metacarpofalangiene datorită inoculării directe a germenului, propagării din vecinătate sau unei metastaze septice de la distanță.

Dacă fenomenele clinice nu cedează la tratamentul medical aplicat, care constituie tratamentul de bază în orice artrită acută, se trece la tratamentul chirurgical, care constă în artrotomie sau rezecție.

Anestezia poate fi locală pentru articulațiile distale și generală, pe cale intravenoasă, pentru articulația metacarpofalangiană.

Artrotomia se realizează prin incizia tegumentului și a capsulei articulare pe fața dorsală a articulației, lateral de tendonul extensor, în zona cea mai fluctuentă. După prelevarea de puroi pentru examen bacteriologic și evacuarea conținutului, se spală cavitatea cu soluții antiseptice și se instilează un antibiotic. Nu este nevoie de drenaj sau, se poate lăsa un ac de seringă în articulație, prin care se instilează antibiotice timp de 2—3 zile.

Rezecția articulară constă în extirparea capului falangei supraiacente sau a capului metacarpianului, lăsînd pe loc glenoida care se va vindeca prin tratament medical. Ea se execută, după ce s-au făcut două incizii paralele de o parte și de alta a articulației, pe fața ei dorsală, cu ajutorul unei pense tăietoare (tip Liston), menajînd tendonul extensor.

Imobilizarea este obligatorie pentru cel puțin 3 săptămîni.

INCIDENTE ȘI ACCIDENTE

Lezarea vaselor colaterale ale degetului nu are repercusiuni deosebite asupra vascularizației, deoarece se suplează de la celelalte vase. În caz de sîngerare mare se recomandă ligatura vasului.

Lezarea nervilor colaterali ai degetului are consecințe grave, asupra pulpei în special, ducînd la tulburări de sensibilitate care afectează profund simțul tactil (deget „orb").

Ambele incidente se evită prin plasarea corectă a inciziilor laterale pe linia M. Iselin.

Secțiunea tecii fibroase se poate face în cazul panariților subcutanate ale lojilor falangelor 1 și 2 prin introducerea lamei bisturiului prea profund. Ca urmare, tendonul se îndepărtează de planul osos, și în timpul flexiei, ia aspectul corzii unui arc.

Lezarea tecii sinoviale se poate face la nivelul fundurilor de sac din dreptul articulațiilor interfalangiene, în timpul debridării plăgii sau prin trecerea pensei pentru transfixia lamei de dren. Este o complicație gravă ce se poate solda cu instalarea unei tenosinovite.

Lezarea tendoanelor în special a celor extensoare, în timpul intervențiilor pe fața dorsală a degetelor; tendoanele extensoare sînt mai expuse decît cele flexoare. Se va proceda în consecință (sutură în caz de secțiune).

ÎNGRIJIRI POSTOPERATORII

Îngrijirile postoperatorii constituie cheia succesului oricărei intervenții practicate la nivelul degetelor.

Pansamentul este obligatoriu. El poate fi umed, cu soluții antiseptice care au și efect antiflogistic, mai ales pentru panarițiile superficiale și subcutanate sau uscat pentru cele profunde. Niciodată nu se va strînge pentru a nu comprima degetul.

Schimbarea primului pansament se face după 24—36 de ore, timp în care drenajul este eficient. După aceea, pansamentul se schimbă zilnic, pentru a urmări regresiunea infecției sau apariția eventualelor complicații, după cum se poate expune plaga la aer, ceea ce are un efect mai bun asupra vindecării.

Asocierea antibioterapiei specifice sensibilității germenului este necesară în toate panarițiile, în afara celor superficiale. Pentru cele profunde, în special, se administrează antibiotice cu spectru larg. Suprimarea lor se face în funcție de diminuarea procesului inflamator.

Imobilizarea mîinii este obligatorie în toate panarițiile, mai puțin în cele superficiale. Pentru imobilizare, mîna se așază în extensie, cu axul metacarpian la 40—50° față de axul antebrațului, iar degetele în semiflexie, ceea ce corespunde poziției lor fiziologice. Ea se realizează cu ajutorul unei atele Crammer, adaptată poziției fiziologice a degetelor și a mîinii sau cu o atelă de lemn la care se adaugă o serie de suluri de vată sau fețe pentru realizarea acestor poziții. Imobilizarea se menține pentru toată perioada cît durează inflamația și mișcările degetului nu sînt posibile (în medie 6—8 zile). Celelalte degete se mobilizează obligatoriu pasiv sau activ.

În cazul panarițiilor profunde, cu interesarea oaselor falangelor sau a articulațiilor, imobilizarea se face într-un aparat gipsat (atelă, jgheab), întărit cu lamă de aluminiu, încurbată în așa fel încît să asigure o bună imobilizare degetului respectiv.

Suprimarea drenajului se face după ce scurgerea puroiului a încetat, sfacelurile s-au eliminat și fenomenele inflamatorii au cedat mult. Acest lucru este în funcție de gradul de evoluție a supurației în momentul incizie; drenajul nu se suprimă însă în mai puțin de 4—6 zile.

Fizioterapia este indicată după 3—4 zile. Cel mai adesea se recomandă băi călduțe ale mîinii, în soluții antiseptice (cloramină 2‰, bromocet 1%, hipermanganat de potasiu) timp de 15—20 de minute, de 2—3 ori pe zi; pe lîngă efectul hiperemiant și calmant al durerilor, băile asigură și o spălare a plăgii, cu eliminarea microsfacelurilor. În timpul producerii se recomandă mișcări active ale tuturor articulațiilor.

În cazul panarițiilor profunde, cu interesarea articulațiilor sau a sinovialelor, se recomandă mișcări cu amplitudine din ce în ce mai mare, imediat ce este posibil, fără a produce dureri, pentru prevenirea complicațiilor postoperatorii.

COMPLICAȚII

Complicațiile ce pot apărea după tratamentul chirurgical al panarițiilor sînt urmarea unor incizii și drenaje insuficiente și incorecte sau a virulenței mari a germenului.

Propagarea infecției la structurile vecine sau în profunzime, obligă la noi intervenții chirurgicale.

Retenții purulente în plagă datorită unei debridări insuficiente, drenajului incorect, lipsei lui sau a suprimării prea devreme; retenția purulentă impune o nouă debridare și drenaj.

Sechele funcționale, ca urmare a unor incizii plasate pe plicile de flexie sau prin interceptarea tendoanelor sau țecilor fibroase; tot o complicație a tratamentului chirurgical este și pierderea sensibilității pulpei degetului, prin interceptarea nervilor colaterali.

BIBLIOGRAFIE

1. DÉTRIE PH. — Petite chirurgie, Masson et Cie, Paris, 1976, p. 160—164.
2. ISELIN F. — Affections chirurgicales des parties molles de la main, în vol.: „Patologie chirurgicale", ed. a III-a (sub red. Cl. Patel), Masson et Cie, Paris, 1978, p. 1 503—1 507.
3. ISELIN MARC — Chirurgie de la main, ed. a II-a, Masson et Cie, Paris, 1955.
4. OBERLIN S. — Traité de technique chirurgicale, vol. I, Masson et Cie, Paris, 1944.
5. RADULESCU P. — Elemente de patologie și terapeutică chirurgicală, Ed. Didactică și Pedagogică, București, 1980, p. 583—594.
6. REYMOND C. J. — La petite chirurgie, Baillière et Fils, Paris, 1962, p. 193—206.
7. SCHWARTZ A., MÉTIVET L. — Chirurgie du thorax et du membre supérieur, Masson et Cie, Paris, 1932, p. 239—241.
8. TEODORIU T., BORȘ T. — Chirurgia traumatismelor mîinii, Ed. Medicală, București, 1958, p. 394—443.
9. TESTUT L., JACOB O. — Précis d'anatomie topographique, ed. a IX-a, G. Doin, Paris, 1930, p. 474—482.
10. VEAU V., D'ALLAINES F. — Pratique courante et chirurgie d'urgence, Masson et Cie, Paris, 1924, p. 187—192.
11. VERDAN CL. E., EGLOFF D. V. — Fingertip injuries. The *Surg. Clin. N. Amer.*, 1981, 237—265.

XXI. CHIRURGIA FLEGMOANELOR MÎINII

Flegmoanele mîinii sînt, de cele mai multe ori, urmarea propagării infecției de la nivelul degetelor, în special în cazurile neglijate și incorect tratate. Datorită posibilităților de difuziune rapidă a infecției, evoluției lor grave (punînd în pericol viața bolnavului), precum și complicațiilor deosebite și a sechelelor definitive care le pot urma, impun un diagnostic precoce și adoptarea unei atitudini terapeutice corecte și rapide.

NOȚIUNI DE ANATOMIE

Din punct de vedere topografic, mîna este segmentul terminal al membrului toracic, care urmează unui plan orizontal ce trece prin tuberculul osului scafoid și prin osul pisiform, cuprinzînd, pe plan scheletic, al doilea rînd de oase carpiene, metacarpienele și degetele. Infecțiile acute ale degetelor au fost tratate în capitolul precedent.

Anatomic, zona pumnului, de care ne vom ocupa, cuprinde o regiune palmară și una dorsală, separate între ele prin planul osos al carpului și metacarpului și prin mușchii interosoși.

Pielea de pe fața palmară este groasă, puțin mobilă, fără păr și glande sebacee, dar bogată în glande sudoripare. Pe fața dorsală ea este subțire, are fire de păr și glande sebacee, care sînt puncte de plecare ale unor infecții.

Țesutul celular subcutanat bine reprezentat în regiunea tenară și hipotenară, cu structură areolară, ce merge de la derm la aponevroza palmară superficială, conține grăsime, vase mici și filete nervoase. În regiunea dorsală, stratul celular subcutanat este aproape lipsit de grăsime, are structură lamelară (ca o fascie superficială) și prin el trece rețeaua venoasă superficială foarte bogată.

Aponevroza superficială este bine reprezentată.

Pe fața palmară ea se împarte în trei porțiuni (fig. 21.1) care delimitează 3 loji:

— loja mijlocie (ligamentul palmar), continuînd tendonul mijlociu palmar; ea formează, la nivelul falangelor proximale, arcadele digitale

(prin care trec tendoanele flexorilor) și interdigitale (prin care trec vasele și nervii colaterali și tendoanele mușchilor interosoși);

— loja laterală, este subțire și acoperă eminența tenară;

— loja medială, cu aceeași structură, acoperă eminența hipotenară și se fixează pe marginea medială a metacarpianului.

Pe fața dorsală, aponevroza acoperă toată regiunea și se continuă cranial cu partea dorsală a ligamentului inelar al carpului, iar caudal cu expansiunile tendinoase ale tendoanelor extensoare, fixîndu-se pe marginea medială a metacarpianului V și pe cea laterală a metacarpianului I.

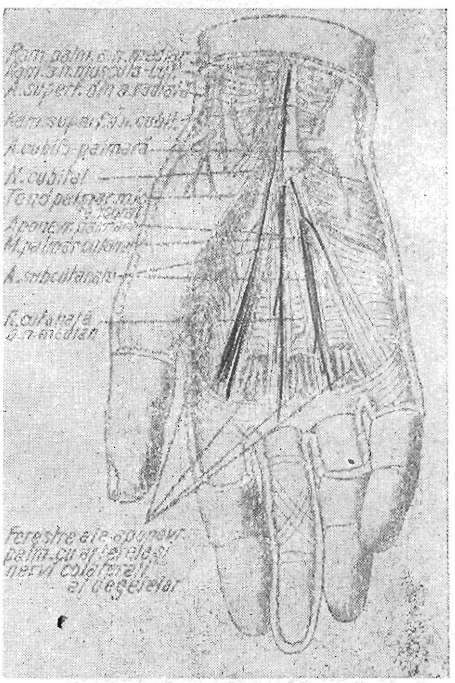

Fig. 21.1. — Anatomia aponevrozei palmare (după Teodoriu și Borș).

Stratul subaponevrotic. Pe fața palmară, stratul subaponevrotic conține mușchii, tendoanele flexorilor, sinovialele digito-palmare, vasele și nervii, dispunîndu-se în mai multe loji (fig. 21.2).

În loja mijlocie, înaintea și înapoia tendoanelor flexorilor 2, 3 și 4 (lipsite parțial de teacă sinovială la acest nivel), se găsește un țesut celulo-adipos unde se dezvoltă flegmoanele profunde ale mîinii. Acest țesut comunică cu țesutul celulo-adipos al carpului, de unde posibilitatea de extensie a infecției la acest nivel. Sinoviala externă începe la nivelul celei de a II-a falange a policelui, învelește tendonul lungului flexor propriu al policelui și depășește ligamentul inelar al carpului (la 3 cm deasupra pliului inferior al pumnului) (fig. 21.3).

Sinoviala internă începe la nivelul falangei a III-a a auricularului, învelește apoi succesiv tendoanele flexorului comun, formînd 3 funduri de sac (pretendinos, intertendinos și retrotendinos) și urcă pînă deasupra ligamentului inelar al carpului, unde se alătură sinovialei externe. Numai fundul de sac retrotendinos comunică cu teaca digitală a auricularului. Datorită acestei dispoziții, orice infecție a degetelor 1 și 5 se poate propaga pe toată lungimea sinovialei respective. Între cele două sinoviale este situat nervul median.

Arcada vasculară palmară superficială este situată imediat sub aponevroza palmară superficială, stă pe planul tendoanelor flexorilor și furnizează arterele digitale care se divid în colateralele degetelor (fig. 21.4).

Pe fața dorsală, spațiul subaponevrotic conține tendoanele extensorilor degetelor sub care se găsește aponevroza dorsală profundă — o lamă subțire, celuloasă, care acoperă toată regiunea și care permite o difuziune largă a infecției.

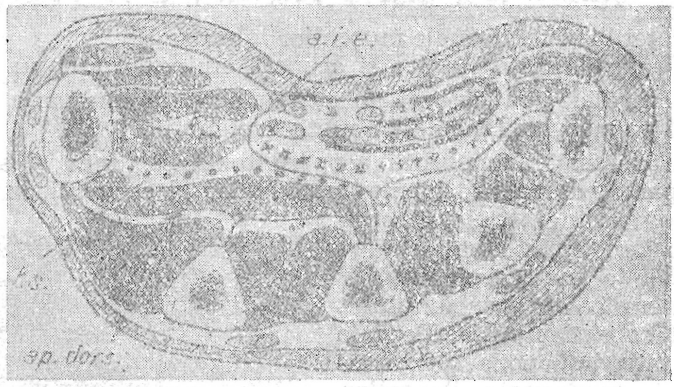

Fig. 21.2. — Anatomia spațiilor celulare ale mîinii (secțiune transversală).

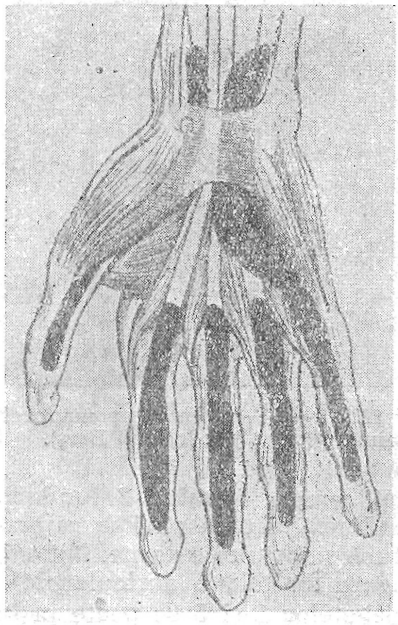

Fig. 21.3. — Anatomia tecilor sinoviale digito-palmare.

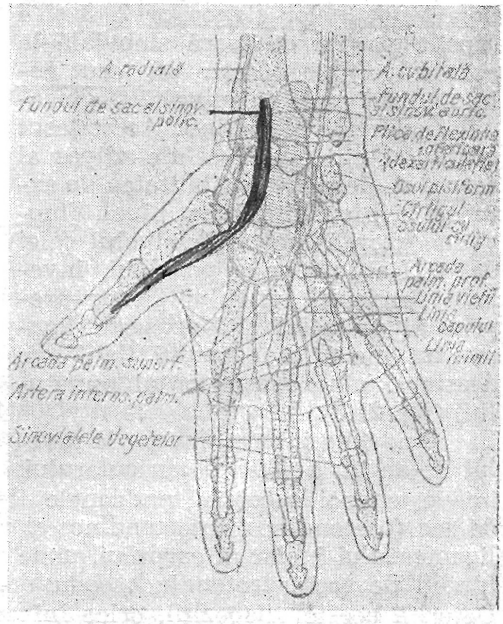

Fig. 21.4. — Situația arcadelor vasculare palmare (după Teodoriu și Borș).

Planul interosos. Pe fața palmară, se află aponevroza palmară profundă sau interosoasă, care se întinde între ligamentul transvers și oasele carpului, inserîndu-se pe fața anterioară a metacarpienelor. Sub ea se găsesc mușchii interosoși palmari și dorsali care acoperă spațiile intermetacarpiene, arcada vasculară palmară profundă care încrucișează capetele metacarpiene și ramura profundă a nervului cubital (ulnar).

La baza degetelor, se găsesc spațiile comisurale, dintre care primul spațiu este cel mai dezvoltat. La ele se propagă panarițiile și pot forma flegmoanele comisurale.

Scheletul este format din oasele metacarpiene (articulate cranial cu oasele din al doilea rînd al carpului și caudal cu falangele) și din diverse ligamente care le unesc.

Rapoartele diverselor formațiuni anatomice determină, pe fața palmară, o serie de zone cu importanță în plasarea inciziilor. Între capetele distale ale primului și ultimului metacarpian se descrie linia Boeckel. Între aceasta și marginea superioară a ligamentului inelar al carpului se delimitează zona neuro-vasculară a mîinii care este cu adevărat „periculoasă" prin formațiile care se găsesc aici (fig. 21.5). În această zonă nu se fac incizii decît în condiții cu totul excepționale.

Deasupra ligamentului carpian se proiectează fundurile de sac ale sinovialelor palmare, care traversează spațiul Prigov-Parona, anterior de pătratul pronator.

În funcție de această conformație anatomică descrisă, M. Iselin (citat de 17), împarte spațiile mîinii în mai multe loji, corespunzătoare formelor de flegmoane ale mîinii.

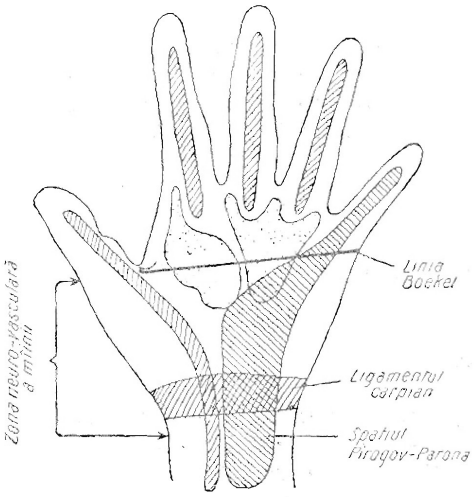

Fig. 21.5. — Zona neuro-vasculară a mîinii, delimitată între linia Boeckel și marginea superioară a ligamentului inelar al carpului.

CLASIFICARE

În funcție de localizarea lor, flegmoanele mîinii se clasifică în:
— flegmoane ale fețiipalmare;
— flegmoane ale fețiidorsale.

Flegmoanele fețiipalmare a mîinii, la rîndul lor, se pot dezvolta în oricare din lojile descrise mai sus, deasupra sau dedesubtul aponevrozei superficiale.

Din acest punct de vedere se deosebesc:
— flegmoane superficiale, dezvoltate deasupra aponevrozei palmare superficiale;
— flegmoane profunde, dezvoltate sub aponevroza superficială.

La rîndul lor, flegmoanele profunde se împart în:
— flegmonul lojiitenariene;
— flegmonul medio-palmar pretendinos;
— flegmonul medio-palmar retrotendinos;
— flegmonul hipotenarian;
— flegmoanele spațiilor comisurale;
— flegmoanele tecilor sinoviale.

INDICAȚII

Indicațiile operatorii ale flegmoanelor mîinii se referă la orice inflamație care a depășit stadiul congestiv. Astfel:

— bombarea lojii însoțită de dureri pulsatile, exagerate la palpare și de edem dorsal, cu poziție antalgică a degetelor;

— tumefacția comisurilor I și IV și a lojilor respective, urcînd pînă la antebraț, cu edem marcat ce cuprinde toată regiunea dorsală a mîinii și imposibilitatea mișcării degetelor;

— fluctuența unei zone, urmată de puncție cu extragerea de puroi (fluctuența se apreciază greu din cauza edemului dorsal și a tensiunii dată de prezența aponevrozei palmare);

— flegmonul palmar profund se incizează cît mai aproape de momentul stabilirii diagnosticului.

CONTRAINDICAȚII

Contraindicațiile sînt asemănătoare cu cele ale panarițiilor. Tratamentul medical este indicat pînă la formarea colecției și are drept scop activarea hiperemiei locale.

PRINCIPII

Se respectă aceleași principii ca și în chirurgia panarițiilor. În plus:

— tratamentul medical se adresează tuturor formelor de debut, uneori putînd avea rezultate bune;

— hemostaza preventivă este necesară totdeauna în incizia flegmoanelor profunde și se execută cu o bandă elastică sau cu manșeta pneumatică de la aparatul de tensiune arterială;

— antibioterapia este obligatorie în toate supurațiile profunde, pentru prevenirea extinderii procesului infecțios și pentru păstrarea structurilor funcționale ale mîinii;

— imobilizarea mîinii pe atelă se face în toate flegmoanele, cu excepția celor superficiale.

INSTRUMENTAR

Asemănător ca și la panarițiii.

PREGĂTIREA PREOPERATORIE

Pregătirea locală constă în toaleta și dezinfecția mîinii. Înainte cu 1/2 de oră de intervenție, bolnavul va primi un tratament preanestezic (luminal, romergan).

ANESTEZIE

Incizia și drenajul flegmoanelor palmare necesită o bună anestezie. Pentru aceasta, se recomandă anestezia generală intravenoasă, care oferă liniște operatorie și este de scurtă durată. Se mai poate folosi anestezia plexului brahial. Anesteziile locale și tronculare nu sînt indicate.

POZIȚIA BOLNAVULUI ȘI A CHIRURGULUI

Aceeași ca și pentru chirurgia panariților.

TEHNICA

a) Flegmonul superficial palmar

Este reprezentat de clavusul (bătătura) infectat, situat de obicei în dreptul unei articulații metacarpofalangiene.

Anestezia în această situație, se poate face cu soluție de novocaină sau xilină 1%, prin infiltrație, pătrunzînd cu acul prin fața dorsală a spațiului intermetacarpian (fig. 21.6) și orientînd vîrful spre focarul inflamator. Acest mod de efectuare a anesteziei este mai ușor de realizat decît dacă se abordează focarul pe fața palmară (5).

Incizia se face la nivelul zonei de fluctuență. După evacuarea puroiului se excizează o zonă tronconică, din tegumentul indurat, cu baza palmară, la nivelul inciziei, asigurînd în acest fel și un bun drenaj.

Pansamentul este simplu și nu necesită imobilizare.

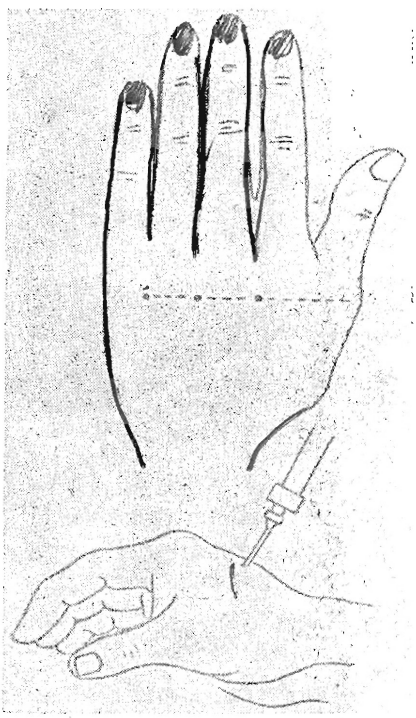

Fig. 21.6. — Anestezia unui flegmon palmar superficial prin fața dorsală a mîinii (după Rădulescu P.).

b) Flegmonul lojii tenariene

Se formează în spațiul celulos al lojii; puroiul se colectează înaintea fasciculului intern al scurtului abductor al policelui, cuprinzînd comisura și propagîndu-se dorsal, cu apariția tumefacției caracteristice. Se mai numește și flegmonul Dolbeau.

Incizia se face pe fața palmară, în plină colecție (după Kanavel citat de 7) și se plasează paralel și lateral de plica de opoziție a policelui (fig. 21.7). Lungimea inciziei este în funcție de mărimea focarului purulent, fără a pătrunde însă, în loja musculară. Incizia clasică plasată de-a lungul plicii dintre police și index sau perpendiculară pe această plică nu se mai practică deoarece, în urma cicatricii, limitează mișcările de abducție și de opozabilitate ale policelui.

Evacuarea colecției se face prin exprimare ușoară a zonei, fără a insista asupra debridării sau exciziei unor țesuturi, deoarece există riscul lezării unor elemente vasculare și nervoase.

Contraincizia se face numai în cazul în care există sfaceluri și funduri de sac ce nu pot fi debridate. Ea se plasează pe fața dorsală, în porțiunea

medială a zonei de proiecție a spațiului tenarian, pe o linie care este bisectoarea unghiului format de metacarpianul I și II, fără a ajunge la plica interdigitală (fig. 21.8). Pentru a produce leziuni ale părților moi, contraincizia se face între brațele unei pense hemostatice ce se introduce prin incizie, perpendicular pe fața dorsală a spațiului, pînă ce ajunge la piele, unde se depărtează brațele.

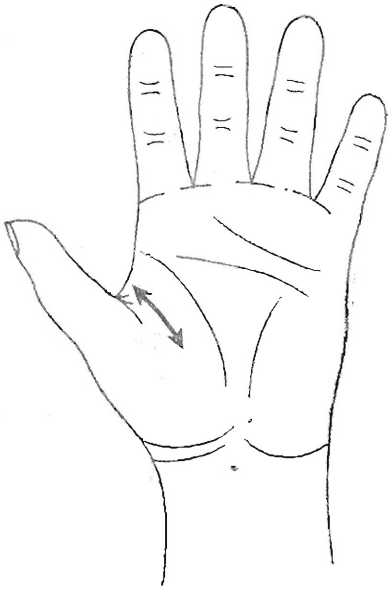

Fig. 21.7. — Incizia flegmonului tenarian este palmară și paralelă cu plica de opoziție a policelui.

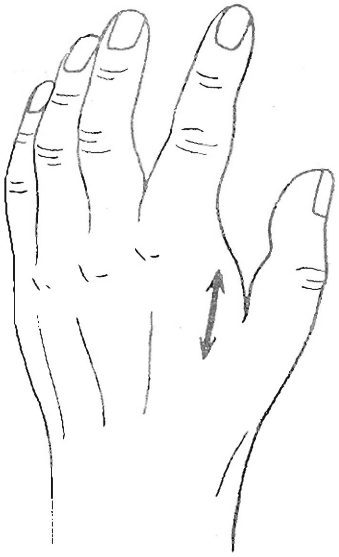

Fig. 21.8. — Contraincizia flegmonului tenarian se face pe fața dorsală a primului spațiu comisural.

Drenajul se realizează cu tub sau cu lame ce se scot prin incizie sau prin incizie și contraincizie.

Pansamentul umed contribuie la diminuarea inflamației; imobilizarea nu este necesară.

c) Flegmonul mediopalmar pretendinos

Localizarea supurației se face între aponevroza superficială care este destinsă și prezintă perforații și tendoanele flexorilor care sînt comprimate împreună cu tecile sinoviale, vasele și nervii. De aici, supurația se propagă spre antebraț, spațiile comisurale și loja tenariană.

Incizia se face pe fața palmară, în dreptul pliurilor interdigitale și perpendicular pe acestea, fără a le interesa (fig. 21.9). Se pătrunde apoi subaponevrotic în colecția purulentă, cu o pensă curbă și se explorează traiectele posibile de propagare.

M. Iselin recomandă incizia palmară mediană pe care o prelungește, la nevoie, pînă la antebraț. Astăzi se folosește numai excepțional, în caz de difuziune mare a puroiului.

Contraincizia este necesară în cazul difuzării supurației. Se pot face chiar mai multe contraincizii, în raport cu propagarea infecției spre loja tenariană (vezi fig. 21.7) sau spre antebraț (vezi fig. 21.14).

Drenajul se realizează cu lame de cauciuc.

Pansament umed și imobilizarea mîinii pe atelă.

d) Flegmonul mediopalmar retrotendinos

Supurația provine, de obicei, prin propagare de la fundul proximal al unei tenosinovite digitale, și se localizează în spațiul retrotendinos al lojii palmare mijlocii, producînd tumefacția acesteia, a spațiilor comisurale 2, 3, 4 și edem dorsal.

Incizia se face în spațiile comisurale 2, 3 sau 4, în funcție de bombarea colecției, pornind de la comisură și mergînd 2—3 cm cranial (fig. 21.10). În cazurile neglijate, prin această incizie se poate inciza și fundul tecii sinoviale respective. Se introduce o pensă Kocher, închisă, sub planul tendoanelor flexoare, apoi se deschide și se lasă să se scurgă puroiul.

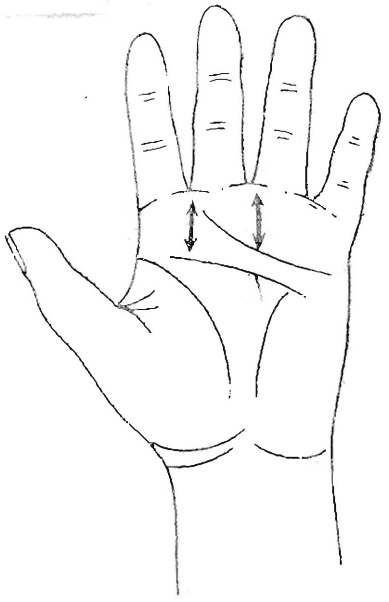

Fig. 21.9. — Incizii pentru flegmonul mediopalmar pretendinos.

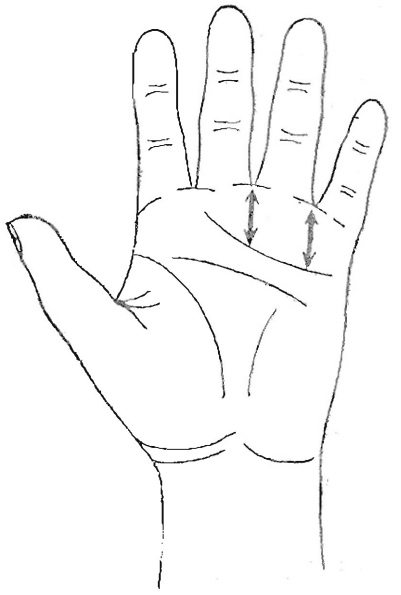

Fig. 21.10. — Incizii pentru flegmonul mediopalmar retrotendinos.

În cazul în care deschiderea fundului de sac al sinovialei s-a făcut anterior, incizia se poate prelungi în spațiul comisural, după care se procedează ca mai sus.

Dacă supurația s-a propagat la nivelul tecilor, către regiunea carpiană, se asociază *contraincizii* pentru drenajul acestora (vezi fig. 21.14).

În cazul în care degetul de la care a plecat infecția este compromis se procedează la *amputația* lui.

Drenajul se face cu lame de cauciuc introduse sub planul tendoanelor flexoare.

Pansamentul simplu și imobilizarea mîinii pe atelă.

e) Flegmonul lojii hipotenare

Mult mai rar ca frecvență, reprezintă localizarea infecției în spațiul celulos hipotenarian, între mușchii hipotenarieni și aponevroza lojii, producînd tumefierea acesteia.

Incizia se face fie paralel cu axa mîinii, fie paralel cu pliul proximal de flexie palmară și se plasează în locul de maximă fluctuență (fig. 21.11).

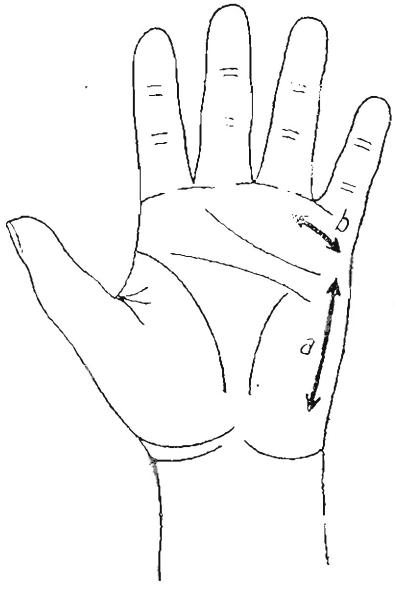

Fig. 21.11. — Incizia flegmonului hipotenarian: *a.* paralelă cu axul mîinii; *b.* paralelă cu pliul de flexie palmară.

Drenajul se face cu lame sau cu tuburi de cauciuc.

Pansament simplu pe atelă.

f) Flegmoanele spațiilor comisurale

Este vorba de supurația spațiilor celuloase comisurale de la nivelul lojii mediane palmare (spațiile 2, 3 și 4), deoarece primul spațiu este afectat totdeauna în supurațiile lojii tenariene. Puroiul provine de la un panarițiu al falangei proximale, de la o tenosinovită supurată sau de la o bătătură infectată, se propagă lateral și poate afecta toate cele trei spații comisurale, precum și fața dorsală a mîinii.

Incizia este diferită, în funcție de cauza care a produs supurația.

Dacă este vorba de o tenosinovită supurată, se fac două incizii palmare paralele, de o parte și de alta a fundului de sac sinovial respectiv, care permit, în același timp și rezolvarea supurației sinoviale digitale (vezi. fig. 21.14).

În cazul asocierii cu un panarițiu al falangei proximale, incizia se face în Y, interesînd ambele fețe ale spațiului comisural și falanga respectivă (vezi fig. 21.13).

Unii autori (5) recomandă incizia largă pe fața dorsală a mîinii, în spațiul comisural respectiv, orientată longitudinal, fără a depăși pliul comisural, asociată sau nu (în funcție de gradul de evoluție al leziunilor) cu o contraincizie palmară (fig. 21.12).

Drenajul se face cu lame de cauciuc.

Pansament uscat și imobilizare pe atelă.

g) Flegmoanele tecilor sinoviale palmare

Supurația se localizează la nivelul tecilor sinoviale radiale și cubitale și poate rămîne cantonată la nivelul tecii sau poate să fuzeze.

Inciziile sînt mulptile și au evoluat în decursul timpului, unele fiind continue, altele discontinue.

Incizia continuă antebrahio-palmară recomandată de Lecène și Picque (6) (fig. 21.13) se folosește astăzi, numai în cazuri grave, sau în situația în care inciziile aplicate anterior nu au dat rezultate.

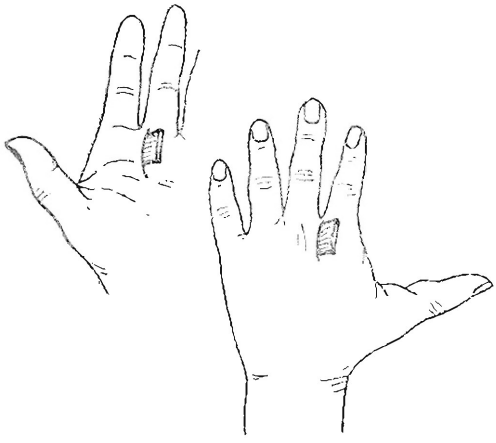

Fig. 21.12. — Incizia unui flegmon comisural (după Rădulescu P.).

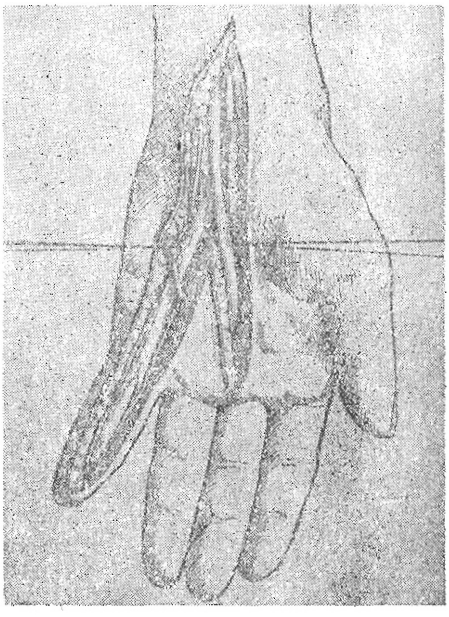

Fig. 21.13. — Incizia antebrahio-palmară recomandată de Lecène în tenosinovitele palmare supurate (după Veau).

Ea începe în 1/3 inferioară a antebrațului, deschide ligamentul inelar al carpului și coboară medial sau lateral, de-a lungul sinovialei supurate. Cînd ambele sinoviale sînt interesate în procesul infecțios, incizia ia forma lui Y inversat.

Inconvenientele sînt foarte mari și țin de leziuni ale arcadelor vasculare, ale tendoanelor denudate, ale nervului median și de cicatricele retractile care urmează.

Inciziile discontinue, plasate lateral și practicate de-a lungul sinovialelor, nu reușesc totdeauna să realizeze un drenaj corespunzător.

M. Iselin recomandă incizii laterale antebrahiale cu deschiderea fundurilor de sac proximale ale sinovialelor și contraincizii palmare și dorsale la nivelul spațiilor I și IV intermetacarpiene (fig. 21.14).

a) Pentru teaca cubitală (ulnară) se începe incizia antebrahială, plasată imediat înaintea părții palpabile a osului, lungă de 8—10 cm, și se oprește la 2 cm de apofiza stiloidă. Se incizează aponevroza superficială, se desinserează fibrele mușchiului cubital anterior, care aderă la os și pătrunde în spațiul Pirogov-Parona, evidențiindu-se pătratul pronator. După îndepărtarea pachetului vasculo-nervos (fără a-l evidenția) cu un depărtător și, după relaxarea tendoanelor prin flectarea mîinii, se pătrunde cu indexul sub tendoane și se explorează cloaca purulentă. Dacă nu există puroi, se evidențiază fundul de sac al sinovialei care bombează și se deschide cu atenție evacuînd conținutul purulent.

Incizia palmară se plasează pe marginea laterală a eminenței hipotenare, de la pliul de flexie al ultimelor degete pînă la ligamentul inelar anterior, cu deschiderea largă a tecii. Contraincizia se plasează la același nivel pe fața dorsală.

b) Incizia tecii radiale începe tot pe antebraț (paralel cu tendonul lungului supinator), lungă de 8—10 cm și se oprește la 3 cm de vîrful apo-

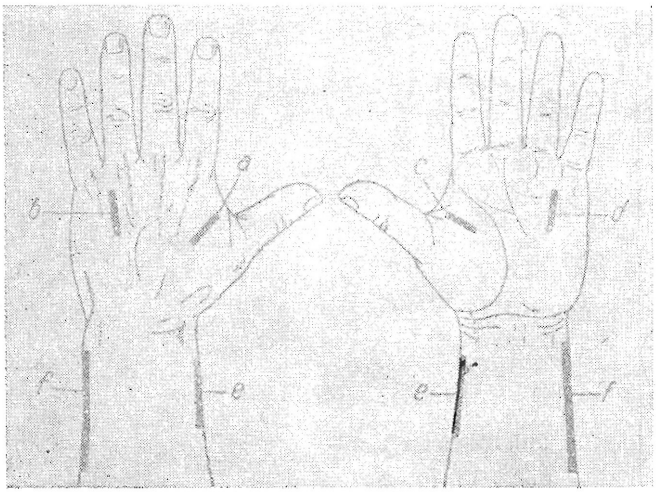

Fig. 21.14. — Incizii pentru tecile sinoviale palmare (după M. Iselin): *a.* incizia dorsală în spațiul I intermetacarpian pentru teaca radială; *b.* incizia dorsală în spațiul IV intermetacarpian pentru teaca ulnară; *c.* incizia palmară pentru teaca radială; *d.* incizie palmară pentru teaca ulnară; *e.* incizie radială pe antebraț; *f.* incizie ulnară pe antebraț.

fizei stiloide. După incizia aponevrozei superficiale, căutăm pătratul pronator și evidențiem marginea laterală a flexorului propriu al policelui, care se inserează pe radius și pe care o eliberăm și o îndepărtăm lateral, împreună cu artera radială. Se evidențiază teaca radială care se deschide ca și cea cubitală. Incizia palmară se face ca și în cazul flegmonului tenarian (vezi fig. 21.7); la fel și contrainciziile.

Drenajul se asigură cu ajutorul unor lame de cauciuc. De notat că este total contraindicată tentativa de drenare forțată a canalului carpian, deoarece, pe lîngă faptul că nu asigură nici un fel de drenaj, produce necroza tendoanelor și nevrita nervului median.

Pansament cu imobilizare obligatorie a mîinii pe atelă.

h) Flegmonul dorsal al mîinii

Supurația se dezvoltă la nivelul spațiului celulos dorsal al mîinii; ea se poate propaga la tot spațiul subcutanat, la planurile subaponevrotice și de-a lungul comisurilor, dar respectă regiunea pumnului. Datorită edemului mare ce se dezvoltă la acest nivel, nu se poate stabili precis zona de fluctuență și, pentru aceasta, se recomandă mai întîi o puncție.

Incizia se face la locul de maximă fluctuență în lungul axului mîinii, paralel cu tendoanele, după care se introduce o pensă curbă închisă, pentru a evidenția întinderea supurației și prezența fundurilor de sac. În asemenea situații se practică și o *contraincizie*, tot paralel cu tendoanele.

Drenajul se face cu lame de cauciuc.

Pansament umed cu imobilizarea mîinii pe atelă.

INCIDENTE ȘI ACCIDENTE

Lezarea vaselor sau a *arcadelor palmare* se poate produce dacă inciziile se plasează pe traiectul acestora sau dacă se fac incizii prea profunde și debridări prea largi fără a evidenția aceste formațiuni anatomice. Lezarea se evită prin scoaterea lor din cîmpul operator, cu ajutorul unui depărtător și prin debridarea cu grijă, anatomic, a plăgilor. În cazul în care s-a lezat arcada superficială, se pot ligatura capetele secționate fără urmări, ca și în cazul lezării arterelor radială sau cubitală.

Lezarea nervilor se produce în condiții similare ca și lezarea vaselor. Nervul median mai poate fi lezat în cazul inciziilor sau a debridărilor la nivelul canalului carpian, sau cînd se pătrunde în spațiul Pirogov-Parona. De asemenea, se va evita lezarea ramurilor dorsale ale nervilor radial și cubital în inciziile ce se practică pentru drenajul flegmoanelor tecilor respective.

Lezarea tendoanelor se produce în momentul inciziilor mediane sau cînd se deschid fundurile de sac craniale ale sinovialelor. Secțiunea unui tendon trebuie recunoscută și reparată pe cît posibil.

ÎNGRIJIRI POSTOPERATORII

Îngrijirile postoperatorii sînt asemănătoare celor din panariții unde au fost descrise în amănunțime.

Pansamentul este necesar totdeauna și poate fi uscat sau umed (cu soluții antiseptice). Schimbarea primului pansament se face după 24 de ore pentru a vedea efectul inciziei și a drenajului și pentru a preveni, la timp, propagarea infecției.

Antibioterapia se asociază întotdeauna, în funcție de sensibilitatea germenului. Administrarea antibioticului este necesară deoarece, în cazul flegmoanelor mîinii, sînt afectate mai frecvent unele structuri anatomice (articulații, sinoviale, tendoane), cu repercusiuni asupra funcționalității mîinii.

Imobilizarea mîinii pe atelă, în poziție funcțională, este obligatorie în toate flegmoanele profunde. Durata imobilizării este variabilă, în funcție de gravitatea leziunilor, dar nu trebuie să depășească 8—10 zile. În acest timp, se execută mișcări pasive și active ale degetelor.

Suprimarea drenajului se face ca și în cazul panariților, după eliminarea puroiului și a sfacelurilor și după cedarea fenomenelor inflamatorii.

Fizioterapia are aceleași indicații și se execută prin aceleași metode ca și la panariții. Insistăm asupra efectului decongestionant și de curățire a băilor călduțe, cu soluții antiseptice slabe.

COMPLICAȚII

Complicațiile chirurgiei flegmoanelor mîinii vizează, pe de o parte inciziile defectuoase și drenajul insuficient, iar, pe de alta, consecințele unor incidente și accidente operatorii.

Difuzarea infecției la structurile vecine sau în profunzime, datorită unor incizii sau drenaje incorecte, necesită noi intervenții chirurgicale.

Necroza tendoanelor are loc în condițiile dezvoltării acestora și expunerii lor la aer, acțiunii puroiului sau drenării forțate a canalului carpian, ducînd la sechele funcționale grave.

Nevrita trunchiurilor nervoase, în special a nervului median, se produce în condiții asemănătoare celor de mai sus, prin descoperirea lui în cazul inciziilor practicate în tenosinovitele palmare sau în caz de drenaj forțat a canalului carpian, fiind urmată de tulburări motorii și de sensibilitate ale mîinii și degetelor.

Cicatricele retractile se produc după vindecarea unor incizii incorecte, ce au drept urmare limitarea mișcării degetelor și a pumnului.

Sechele funcționale, ca urmare a lezării de tendoane sau nervi și a cicatricilor retractile, producînd tulburări de motilitate și sensibilitate ale mîinii.

Ținînd seama de faptul că, după creier, mîna este cel mai important organ al omului, că ea reprezintă una din cele mai constante legături dintre om și mediul extern și că dominarea naturii a început odată cu dezvoltarea mîinii și a muncii, ducînd la perfecționarea ființei umane, importanță ce trebuie acordată tratării oricăror afecțiuni ale mîinii incumbă o înaltă responsabilitate din partea chirurgului.

BIBLIOGRAFIE

1. GOLDNER J. L. — Thumb and Finger Infections. *Amer. Surg.*, 1969, 28, 1, p. 12—25.
2. ISELIN F. — Affections chirurgicales des parties molles de la main, în vol.: „Pathologie chirurgicale", vol. III, (sub red. Cl. Patel), Masson et Cie, Paris, 1978, p. 1 503—1 507.
3. ISELIN MARC — Chirurgie de la main, ed. a II-a, Masson et Cie, Paris, 1955.
4. ISELIN M., ISELIN F. — Traité de la chirurgie de la main, Ed. Flammarion, Paris, 1967.
5. RADULESCU P. — Elemente de patologie și terapeutică chirurgicală, Ed. Didactică și Pedagogică, București, 1980, p. 600—604.
6. SCHWARTZ A., MÉTIVET L. — Chirurgie du thorax et du membre supérieur, Masson et Cie, 1932, p. 248—252.
7. TEODORIU T., BORȘ P. — Chirurgia traumatismelor mîinii, Ed. Medicală, București, 1958, p. 426—443.
8. TESTUT L., JACOB O. — Précis d'anatomie topographique, ed. a IX-a, G. Doin, Paris, 1930, p. 457—471.

EDITURA MEDICALĂ