Sub redacţia

EUGEN PASCAL CIOFU
CARMEN CIOFU

PEDIATRIA

TRATAT

Ediţia I

Editura Medicală

ISBN 973-39-0428-7

Lei 700 000

PEDIATRIE

TRATAT

Sub redacţia Prof. Dr. EUGEN PASCAL CIOFU
Dr. CARMEN CIOFU

ediţia I

EDITURA MEDICALĂ
BUCUREŞTI, 2001

Cuprins

PREFAŢĂ 11

PEDIATRIA LA ÎNCEPUTUL MILENIULUI TREI 35
EUGEN PASCAL CIOFU

CAPITOLUL 1
PEDIATRIE SOCIALĂ 39
ADRIAN GEORGESCU

CAPITOLUL 2
PEDIATRIE PREVENTIVĂ 45
ADRIAN GEORGESCU
Profilaxia primară 45
Perspective în vaccinologie 56
Profilaxia secundară şi terţiară 57

CAPITOLUL 3
DILEME ETICE ÎN PEDIATRIE 59
CARMEN CIOFU

CAPITOLUL 4
CREŞTERE ŞI DEZVOLTARE 65
ADRIAN GEORGESCU

CAPITOLUL 5
NUTRIŢIE ŞI ALIMENTAŢIE 87
CARMEN CIOFU
Principii de nutriţie la sugar şi copil 87
Necesarul de apă 87
Necesarul de calorii (aportul energetic) 87
Necesarul de proteine 88
Necesarul de hidraţi de carbon 89
Necesarul de lipide 89
Necesarul de electroliţi şi oligoelemente 90
Necesarul de vitamine 92
Alimentaţia sugarului şi copilului mic 93
Compoziţia laptelui uman 93
Compoziţia formulelor de lapte pentru sugari 96
Tipuri de formule pentru sugari 98
Formule de start 99
Formule de continuare 99
Formule speciale 99
Diversificarea alimentaţiei 106
Tehnica alimentaţiei copilului sănătos şi bolnav 107
Alimentaţia la sân 107
Alimentaţia cu biberonul 108
Alimentaţia cu linguriţa 109
Alimentaţia cu sonda nazogastrică 110
Alimentaţia parenterală 111

Nutriţia şi alimentaţia şcolarului şi adolescentului 112
DAN MORARU

CAPITOLUL 6
TULBURĂRI DE NUTRIŢIE ŞI BOLI ASOCIATE 115
Malnutriţia 115
EMIL TOMESCU
Importanţa malnutriţiei în patologia copilului 115
Terminologie. Definirea conceptului 115
Cauze de malnutriţie 116
Aprecierea cantitativă a stării de nutriţie a unui copil 117
Metode 117
Forme clinice de malnutriţie 118
Patogenia malnutriţiei 120
Diagnosticul malnutriţiei 123
Tratamentul malnutriţiei 124
Obezitatea 126
CARMEN CIOFU
Rahitismul şi dezvoltarea osoasă la copil 130
EUGEN PASCAL CIOFU
Rahitismul carenţial (comun) 134

CAPITOLUL 7
BOLILE NOU-NĂSCUTULUI 143
CARMEN CIOFU
Evaluarea nou-născutului la naştere 143
Scorul Apgar 143
Reanimarea nou-născutului în sala de naştere 144
Nou-născutul cu risc 147
Nou-născutul cu greutate mică la naştere 148
Prematuritatea 148
Dismaturitatea 149
Prematurul cu greutate foarte mică la naştere 150
Nou-născutul cu greutate mare la naştere (macrosomia) 152
Sindromul de postmaturitate 153
Asfixia perinatală 153
Hemoragia meningocerebrală la nou-născut (HMC) 155
Hemoragia meningocerebrală la prematuri 156
Hemoragia meningocerebrală la nou-născutul la termen 158
Convulsii neonatale 159
Sindromul de detresă respiratorie idiopatică a nou-născutului (boala membranelor hialine) 161
MIRCEA NANULESCU
Crizele de apnee 163
CARMEN CIOFU
Sindromul aspiraţiei de meconiu 164
Infecţia bacteriană perinatală 165
Infecţia virală perinatală 173
Boala incluziilor citomegalice (BIC) 174
Rubeola congenitală 174
Infecţia HIV 175
Infecţia cu virus herpetic 175
Infecţia cu virusurile hepatitice 175
Alte infecţii transmise vertical 176
Sifilisul congenital 176
Toxoplasmoza congenitală 177

Enterocolita ulceronecrotică (EUN) 178
Şocul neonatal 181
Icterul neonatal 182
Icterul comun al nou-născutului 182
Icterul nou-născutului alimentat cu lapte de femeie 184
Icterul hemolitic prin izoimunizare Rh (boala hemolitică izoimună a nou-născutului, eritroblastoza fetală) 184
Icterul hemolitic prin izoimunizare AB0 188
Retinopatia prin prematuritate (ROP) 189
Probleme hematologice 190
Probleme metabolice 193

CAPITOLUL 8
BOLILE APARATULUI RESPIRATOR 197
Dezvoltarea prenatală şi postnatală a aparatului respirator 197
IOAN CERNĂTESCU
Malformaţiile aparatului respirator 200
CARMEN ZĂPUCIOIU
Infecţii ale căilor respiratorii superioare 206
IOAN MUNTEAN, OANA MĂRGINEAN
Rinofaringita acută (guturaiul, coriza, rinita acută) 206
Rinita alergică 208
Rinita nealergică 209
Sinuzita 210
Angina acută (amigdalita acută, tonsilita, faringita acută) 212
Angina acută streptococică 212
Angina Plaut-Vincent 213
Otite medii 214
Laringite 216
Epiglotita 217
Crupul 217
Pseudocrupul (laringita striduloasă sau crupul spasmodic) 218
Corpi străini intrabronşici 221
CARMEN ZĂPUCIOIU
Pneumonii 222
MIRCEA NANULESCU
Pneumonii bacteriene 226
Pneumonii virale 233
Pneumonia cu Pneumocystis carinii 235
IOAN GHERGHINA
Supuraţii bronhopulmonare 243
CARMEN ZĂPUCIOIU
Bronşiectazia 243
Abcesul pulmonar 245
Gangrena pulmonară 247
Bolile pleurei 249
CARMEN ZĂPUCIOIU
Pleurezii 249
Pleurezia uscată (pleurita) 249
Pleurezia serofibrinoasă 249
Pleurezia purulentă (empiemul pleural) 250
Pneumotoraxul 253
Chilotoraxul 254
Hidrotoraxul 254
Hemotoraxul 255

Bronşiolita acută 255
IOAN CERNĂTESCU
Tusea cronică persistentă la copil 260
IOAN CERNĂTESCU
Wheezingul persistent, recurent la copil 262
IOAN CERNĂTESCU
Astmul bronşic la copil 266
NICOLETA BÂSCĂ
Astmul sugarului 274
IOAN CERNĂTESCU
Dischinezia ciliară primară (DCP) 277
IOAN CERNĂTESCU
Fibroze pulmonare 279
IOAN MUNTEAN, OANA MĂRGINEAN
Fibroza difuză interstiţială idiopatică (sindromul Hamman-Rich) 280
Boala pulmonară cronică (BCP) a prematurului 280
EUGEN PASCAL CIOFU
Hemosideroza pulmonară (HP) 282
EUGEN PASCAL CIOFU
Hemosideroza pulmonară idiopatică (HPI) 283
Hemosideroza pulmonară primitivă cu hipersensibilitate la laptele de vacă (sindromul Heiner) 284
Hemosideroza pulmonară primitivă asociată cu miocardită 285
Hemosideroza pulmonară primitivă asociată cu glomerulonefrită acută (sindromul Goodpasture) 285

CAPITOLUL 9
BOLILE APARATULUI CARDIOVASCULAR 287
Dezvoltarea prenatală a sistemului cardiovascular 287
CARMEN CIOFU
Morfogeneză 287
Dezvoltarea sistemului de conducere intracardiac 291
Gene de morfogeneză şi factori de creştere ai cordului embrionar 291
Circulaţia fetală 292
Circulaţia postnatală 292
Malformaţii congenitale de cord 293
CARMEN CIOFU
Epidemiologia malformaţiilor congenitale de cord 293
A. Comunicarea anormală între circulaţia sistemică şi cea pulmonară (şunt stânga-dreapta) 294
Defectul septal atrial (DSA) 294
Defectul septal ventricular (DSV) 296
Canalul atrioventricular (CAV) (defectul septal atrioventricular) 299
Persistenţa canalului arterial (PCA) 300
B. Anomalii ale tractului de ieşire din ventriculul stâng 302
Stenoza aortică valvulară (SA) 302
Stenoza aortică supravalvulară (SASV) şi sindromul Williams 304
Coarctaţia de aortă (CoA) 306
Sindromul de cord stâng hipoplastic 308
C. Anomalii ale tractului de ieşire din ventriculul drept 309
Stenoza pulmonară valvulară izolată (SP) 309
Stenoza ramurilor arterei pulmonare 310
Atrezia arterei pulmonare 310
Tetralogia Fallot 311
D. Anomalii ale valvelor atrioventriculare 314
Malformaţii congenitale ale valvei mitrale 314
Malformaţii congenitale ale valvei tricuspide 315

E. Originea anormală a marilor vase şi a arterelor coronare 317
Transpoziţia completă a vaselor mari (TGA). D-transpoziţie 317
Transpoziţia corectată a vaselor mari. L-transpoziţie 319
Trunchiul arterial comun (TAC) 320
Originea anormală a arterelor coronare 321
F. Anomalia de întoarcere venoasă pulmonară 322
Anomalia parţială de întoarcere venoasă pulmonară 322
Anomalia totală de întoarcere venoasă pulmonară 323
G. Malpoziţia cordului şi situsul visceral 325
Cardiologia intervenţională în tratamentul malformaţiilor congenitale cardiace ... 327
FLORINA PINTE
Modalităţi evolutive precoce în cordul congenital operat la copil 333
CARMEN CIOFU
Transplantul de cord la copil 338
CARMEN CIOFU
Hipertensiunea arterială pulmonară 339
ALEXANDRU GRIGORE DIMITRIU
Hipertensiunea arterială pulmonară secundară cardiopatiilor congenitale 340
Hipertensiunea arterială pulmonară secundară hipoxiei 343
Hipertensiunea arterială pulmonară prin afectare izolată a patului vascular pulmonar 344
Sindromul de hipertensiune arterială pulmonară persistentă la nou-născut (sindromul persistenţei circulaţiei fetale) 345
Aritmii cardiace 346
NICOLAE IAGĂRU
Aritmii fetale 346
Principalele aritmii cardiace pediatrice simptomatice 347
• Tahicardii supraventriculare 347
• Aritmii ventriculare 356
• Sindroame particulare cu tulburări de ritm şi de conducere 361
• Tulburări de conducere a impulsului (blocurile atrioventriculare) 366
• Aritmii cardiace postoperatorii în boli congenitale de cord 369
Sincopa vasodepresoare (vasovagală) 372
NICOLAE IAGĂRU
Endocardita infecţioasă 376
EUGEN PASCAL CIOFU
Miocardite 382
ALEXANDRU GRIGORE DIMITRIU, TANIA CONDURACHE
Boala Kawasaki 387
CARMEN CIOFU
Pericardite 391
ALEXANDRU GRIGORE DIMITRIU, TANIA CONDURACHE
Pericardite acute 391
Pericardita constrictivă 397
Infecţia HIV şi afectarea cardiacă 398
EUGEN PASCAL CIOFU
Prolapsul de valvă mitrală (PVM) 401
ALEXANDRU GRIGORE DIMITRIU
Cardiomiopatii primitive 405
EUGEN PASCAL CIOFU
Cardiomiopatii hipertrofice (CMH) 405
Cardiomiopatii dilatative (CMD) 408
Cardiomiopatia restrictivă (CMR) 411
Fibroelastoza endocardică (FEE) 412
Displazia aritmogenă a ventriculului drept 414
Şocul în pediatrie 415
EUGEN PASCAL CIOFU

Hipertensiunea arterială sistemică 421
SILVIA MĂTĂSARU
Insuficienţa cardiacă 436
EUGEN PASCAL CIOFU
Tumori cardiace 443
ALEXANDRU GRIGORE DIMITRIU
Tumori cardiace benigne 443
Tumori cardiace maligne 446
Sindromul morţii subite a sugarului 447
GENGHIZ MUSTAFA, MANUELA GROZAVU, ELENA MUSTAFA

CAPITOLUL 10
BOLILE APARATULUI DIGESTIV 453
A. GASTROENTEROLOGIE 453
Dezvoltarea prenatală a aparatului digestiv 453
DAN MORARU
Dezvoltarea funcţiilor digestive 455
DAN MORARU
Malformaţiile tubului digestiv 455
DAN MORARU
Malformaţii congenitale ale esofagului 455
Atrezia esofagiană 456
Fistula esotraheală izolată 457
Stenoza congenitală de esofag 457
Duplicaţia de esofag 457
Malformaţii congenitale ale stomacului 458
Stenoza hipertrofică de pilor 458
Malformaţii congenitale ale duodenului 460
Atrezii duodenale 460
Stenoze duodenale 460
Duplicaţii duodenale 461
Malformaţii congenitale jejunoileale 461
Atrezia intestinului subţire (jejunoileală) 461
Duplicaţiile intestinului subţire 462
Malformaţii congenitale ale colonului 462
Atreziile şi stenozele colonului 462
Atrezii anorectale 463
Boala Hirschprung 463
Patologie orală – Stomatite 465
DAN MORARU
Stomatita albicans 465
Stomatite infecţioase cu piogeni 466
Stomatita şi gingivostomatita acută herpetică şi alte stomatite veziculoase 466
Stomatita aftoasă (stomatita aftoidă) 467
Stomatite buloase 467
Stomatite din hemopatii maligne 468
Stomatite odontiazice 468
Refluxul gastroesofagian 469
DAN MORARU
Gastritele copilului 475
NICOLAE MIU
Ulcerul gastroduodenal 480
NICOLAE MIU
Boala ulceroasă gastroduodenală (ulcerele primare) 481
Ulcerul gastric 482

Ulcerul duodenal 483
Leziuni ulceroase gastroduodenale de altă origine (ulcere secundare) 484
Clinica ulcerelor gastroduodenale 486
Tratamentul ulcerelor gastroduodenale 486
Boli diareice acute 490
IOAN GHERGHINA, DUMITRU MATEI
Introducere 490
Patogenia diareei 491
Mecanismele celulare de secreţie şi absorbţie a apei şi electroliţilor 491
Clasificarea fiziopatologică a diareilor 497
Definiţia şi consecinţele diareei 497
Gastroenterite infecţioase 500
Forme clinicoetiologice de diaree acută 512
• Diarei bacteriene 512
• Diarei virale 531
• Diarei parazitare 533
• Diareea determinată de fungi 533
• Diareea asociată cu infecţii extraintestinale (diareea „parenterală") 533
• Malnutriţia şi diareea 534
• Diareea prin greşeli alimentare 535
• Diareea alergică 536
• Diareea călătorilor 536
Gastroenterocolita acută forma severă şi sindromul de deshidratare acută (SDA) 537
Particularităţile metabolismului apei, electroliţilor şi ale echilibrului acido-bazic la sugarul şi copilul mic 538
Sindromul de deshidratare acută (SDA) 543
Enteropatii cronice 550
NICOLAE MIU
Diarei severe prelungite (DSP) 550
Enteropatii cronice specifice 553
Principii de tratament 556
Alergia alimentară 560
STELA GOŢIA, AURICA RUGINĂ, GEORGE ENACHE
Boala celiacă (BC) 567
GABRIELA LEŞANU
Boala inflamatorie intestinală 572
MARIA STĂNESCU
Colita ulcerativă (CU) 572
Boala Crohn (BC) 576
Sindromul intestinului iritabil 582
MARIA STĂNESCU

B. BOLI ALE FICATULUI ŞI ALE CĂILOR BILIARE 588
Sindromul colestatic 588
NICOLAE MIU
Colestazele nou-născutului şi sugarului 593
MIRCEA STAMATE
Hepatita neonatală infecţioasă 593
Hepatita neonatală idiopatică (hepatita cu celule gigante) 593
Atrezia de căi biliare extrahepatice 594
Perforaţia spontană a căilor biliare 594
Bolile tractului biliar 595
MIRCEA STAMATE
Chistul de coledoc 595
Colecistita acută necalculoasă 596
Colelitiaza 596
Hidropsul acut vezicular 596

Hepatita cronică la copil 597
EVELINA MORARU
Ciroza hepatică la copil 604
EVELINA MORARU
Fibroza hepatică congenitală 611
IOAN GHERGHINA
Hipertensiunea portală (HTP) la copil 615
NICOLAE MIU
Ascita 626
GENGHIZ MUSTAFA, MANUELA GROZAVU, ELENA MUSTAFA
Insuficienţa hepatică 630
FLOREA IORDĂCHESCU, MIHAI IORDĂCHESCU
Sindromul Reye 644
FLOREA IORDĂCHESCU, IOANA MIHALACHE

CAPITOLUL 11
BOLILE APARATULUI RENOURINAR 647
Dezvoltarea prenatală a aparatului renourinar 647
IOAN SABĂU
Displazia şi boala chistică renală 649
MIHAELA BĂLGRĂDEAN
Displazia şi hipoplazia renală 650
Displazia multichistică renală (MDK) 650
Displazia renală obstructivă 651
Displazia difuză chistică şi nonchistică 651
Hipoplazia renală 651
Boala chistică renală 651
Boala polichistică renală autozomal recesivă (ARPKD) 651
Boala polichistică renală autozomal dominantă (ADPKD) 653
Boala glomerulochistică (GCKD) 653
Glomerulonefrite acute 653
IOAN SABĂU
Glomerulonefrita acută difuză poststreptococică 654
Glomerulonefrite acute nestreptococice 660
Glomerulonefrite acute infecţioase nestreptococice 660
Nefrita de şunt 661
CARMEN CIOFU
Glomerulonefrite acute alergice 662
IOAN SABĂU
Forme particulare de glomerulonefrite acute 663
Glomerulonefrita acută malignă 663
Glomerulonefrite acute secundare unor boli generale 664
Glomerulonefrita acută din purpura Schönlein-Henoch 664
Sindromul hemolitic-uremic 665
Sindromul Goodpasture 667
Glomerulonefrite cronice 669
IOAN SABĂU
Sindroame nefrotice 671
IOAN SABĂU
Sindromul nefrotic congenital 680
Boli tubulare renale 684
LENUŢA POPA, PAULA GRIGORESCU-SIDO
Boli tubulare renale selective 685
Glicozuria renală 685
Hipercalciuria idiopatică 685
Rahitismul hipofosfatemic 686
NICOLAE IAGĂRU

Aminoacidurii 687
LENUŢA POPA, PAULA GRIGORESCU-SIDO
Pseudohipoparatiroidismul 687
Acidoze tubulare renale 688
Tubulopatii primare hipokaliemice 689
Diabetul insipid nefrogen 690
Boli tubulare renale complexe 691
Sindromul Fanconi 691
Sindromul Lowe 691
Alte sindroame tubulare complexe 693
Insuficienţa renală acută (IRA) 694
DUMITRU ORĂŞEANU
Insuficienţa renală acută la nou-născut 698
Sindromul hemolitic-uremic (SHU) 698
Principiile generale ale dializei extrarenale 701
Dializa peritoneală 701
Hemodializa 702
Insuficienţa renală cronică (IRC) 703
OVIDIU BRUMARIU
Infecţia tractului urinar 711
OVIDIU BRUMARIU, MIHAELA MUNTEANU, CRISTINA GAVRILOVICI
Urologie pediatrică 718
EUGEN PASCAL CIOFU
Diagnosticul prenatal al uropatiilor fetale 718
Megaureterul 719
Hidronefroza 720
Refluxul vezicoureteral (RVU) 722
Duplicaţia, ureterocelul şi anomaliile de fuziune renourinare 724
Valve ale uretrei posterioare 726
Testicului necoborât în scrot (testicul nepalpabil, scrot gol) 728
Litiaza renourinară 730
Tulburări funcţionale ale vezicii urinare la copil 732
Enurezisul nocturn primar la copil 734
CORIOLAN ULMEANU, EUGEN PASCAL CIOFU

CAPITOLUL 12
SISTEMUL IMUNITAR ŞI SINDROAME IMUNODEFICITARE 739
Dezvoltarea sistemului imunitar 739
MARIA CUCURUZ, MARGIT ŞERBAN
Ontogeneza limfocitului T 739
Ontogeneza limfocitului B 740
Dezvoltarea celulei NK 741
Imunodeficienţe primare 742
MARGIT ŞERBAN, MARIA CUCURUZ
Entităţi reprezentative de imunodeficienţe primitive în pediatrie 747
Imunodeficienţa combinată severă (SCID) 747
Agamaglobulinemia X-linkată 747
Imunodeficienţa comună variabilă (CVID) 748
Deficienţa selectivă de IgA (IgA-D) 749
Hipogamaglobulinemia tranzitorie 749
Sindromul imunodeficienţei dobândite (SIDA) la copil 750
DUMITRU BULUCEA, AUGUSTIN CUPŞA, CRISTIAN GHEONEA

CAPITOLUL 13
BOLI HEMATOLOGICE 763
A. Anemii 763
CONSTANTIN ARION, BOGDAN DINU

Eritropoieza prenatală şi la nou-născut 763
Hematopoieza prenatală 763
Eritronul şi eritropoieza prenatală 764
Statusul eritropoiezei la nou-născut 765
Modificările postnatale ale eritropoiezei 767
Anemia fiziologică a sugarului 767
Diagnosticul unei anemii în practica pediatrică 768
Anemii megaloblastice 773
Anemia prin deficit de folaţi (anemia megaloblastică a sugarului) 776
Malabsorbţia congenitală a acidului folic 777
Anemia prin deficit de vitamină B_{12} 777
Anemii megaloblastice prin defecte ereditare ale metabolismului pirimidinelor.. 778
Anemii prin carenţă de fier 779
Alte anemii microcitare şi hipocrome la sugar şi copil 783
Anemia din inflamaţii cronice, infecţii cronice şi boli neoplazice 783
Anemia din intoxicaţiile cu plumb 784
Atransferinemia congenitală 784
Sindromul Shahidi-Diamond (anomalia congenitală a transferului fierului de pe transferină la nivelul eritroblaştilor) 785
Anemii prin sechestrarea focală (tisulară) a fierului 785
Anemii sideroblastice (anemii sideroacrestice) 785
Anemii normocitare / macrocitare hiporegenerative 786
Anemii eritroblastopenice 786
Eritroblastopenia congenitală (anemia Blackfan-Diamond) 786
Eritroblastopenia tranzitorie a copilului (ETC) 787
Eritroblastopenii câştigate 788
Aplazii medulare 789
Aplazii medulare congenitale 790
Aplazii medulare câştigate 791
Tratamentul aplaziilor medulare 792
Pancitopenii datorate înlocuirii măduvei osoase prin ţesut nehematopoietic sau prin invazia măduvei osoase 793
Sindroame mielodisplazice (SMD) 794
Anemii diseritropoietice 794
Diseritropoieze congenitale 794
Anemii hemolitice 795
Hemoliza fiziologică şi hemolizele patologice 796
Clasificarea etiopatogenică a anemiilor hemolitice 796
Etapele diagnosticului etiologic al unei anemii hemolitice 797
Anemii hemolitice prin anomalii ale membranei eritrocitare 798
Sferocitoza ereditară (boala Minkowski-Chauffard) 798
Alte anemii hemolitice prin anomalii ale membranei eritrocitare 799
Anemii hemolitice prin deficite enzimatice eritrocitare 800
Deficitul de G6PD eritrocitară 800
Deficitul de piruvat kinază (PK) 802
Alte deficite enzimatice eritrocitare ereditare 802
Anemii hemolitice prin anomalii congenitale ale hemoglobinei 803
Sindroame talasemice 803
Persistenţa ereditară a hemoglobinei F (HPFH) 810
Anomalii structurale ale hemoglobinei 810
Anemii hemolitice dobândite 814
Anemii hemolitice corpusculare dobândite 814
Anemii hemolitice extracorpusculare dobândite 814
B. Patologia leucocitelor 818

CONSTANTIN ARION, BOGDAN DINU

Date generale 818
Neutrofilele 818
Eozinofilele 820
Bazofilele 820
Limfocitele 821
Monocitele şi sistemul macrofagelor tisulare fixe 821
Anomalii cantitative ale leucocitelor 821
Anomalii cantitative ale neutrofilelor 822
Neutrofilii 822
Neutropenii 822
Anomalii cantitative ale eozinofilelor 824
Anomalii cantitative ale bazofilelor 824
Anomalii cantitative ale limfocitelor 824
Anomalii cantitative ale monocitelor 825
Anomalii morfologice leucocitare ereditare 825
Anomalii calitative ale leucocitelor 825
Deficitul de adeziune al leucocitelor (DAL) 825
Anomaliile motilităţii şi ale funcţiei chemotactice a leucocitelor 827
Defecte de ingestie (de fagocitoză) ale leucocitelor 827
Anomaliile degranulării leucocitare 827
Deficitul de mieloperoxidază 828
Defectul granulelor specifice 828
Sindromul Chédiak-Higashi 828
Deficite câştigate ale granulelor neutrofilelor 830
Anomaliile activităţii microbicide oxidative 830
Boala granulomatoasă cronică (BGC) 830
Alte anomalii ale metabolismului oxidativ al neutrofilelor 832
Sindromul hiper-IgE (sindromul Job) 832
Disfuncţia neutrofilelor la nou-născut 833
C. Diateze hemoragice 834
Hemostaza fiziologică 834
MARGIT ŞERBAN
Hemostaza patologică 836
Trombofilia 836
Diateze hemoragice de cauză vasculară 837
Purpura anafilactoidă Schönlein-Henoch 838
Boli hemoragice de origine trombocitară 841
Trombocitopenii 842
Trombocitopenii prin deficit de producţie 842
Trombocitopenii prin exces de distrucţie 844
Purpura trombocitopenică imunologică 844
Diateze hemoragice prin tulburarea coagulării sanguine 850
Sindroame hemoragice prin deficit de factori de coagulare 850
Sindroame hemoragice prin deficit de producţie de factori de coagulare 851
Sindroame hemoragice prin exces de consum de factori de coagulare 858
Sindromul de coagulare intravasculară diseminată (CID) 858
Sindroame hemoragice prin anticoagulante circulante 860
Sindroame hemoragice prin hiperfibrinoliză primară 861
D. Histiocitoza cu celule Langerhans (LCH) 862
EUGEN PASCAL CIOFU

CAPITOLUL 14
BOLI ONCOLOGICE. LEUCEMII ŞI TUMORI SOLIDE 869
Leucemii acute şi cronice la copil 869
ION DORIN BLEAHU, CAMELIA BLEAHU

Leucemii acute 869
Leucemii cronice 888
Leucemia mieloidă cronică tip adult (LMCA) 888
Leucemia mieloidă cronică tip juvenil (LMCJ) 888
Limfoame 890
CONSTANTIN ARION, BOGDAN DINU
Boala Hodgkin 890
Limfoame maligne non-hodgkiniene 904
Tumori solide 922
CRISTIAN SCURTU
Neuroblastomul 922
Tumora Wilms (nefroblastomul) 925
Sarcoame de ţesuturi moi 927
Rabdomiosarcomul (RMS) 927
Fibrosarcomul 929
Liposarcomul 929
Hemangiopericitomul 929
Leiomiosarcomul 929
Neurofibrosarcomul (sarcomul neurogen, schwannomul malign) 929
Sarcomul sinovial 930
Sarcomul alveolar de părţi moi 930
Tumori osoase 930
Osteosarcomul 930
Sarcomul Ewing 932
Retinoblastomul 933
Tumorile celulei germinative (tumori germinale maligne şi ale organelor genitale) 934
Tumori hepatice maligne 936
Hepatoblastomul şi carcinomul hepatocelular 936
Alte tumori maligne 938
Carcinomul nazofaringian 938
Adenocarcinomul de colon şi de rect 938
Carcinomul tiroidian 938
Tumori corticosuprarenale 939
Melanomul malign 940
Tumori cerebrale 940

CAPITOLUL 15
BOLI REUMATICE ŞI BOLI INFLAMATORII SISTEMICE 941
Reumatismul articular acut (RAA) 941
EUGEN PASCAL CIOFU
Boli inflamatorii sistemice 948
CONSTANTIN ARION, BOGDAN DINU
Artrite juvenile (AJ) 948
Spondilartropatii (SPA) 957
Boli inflamatorii ale ţesutului conjunctiv (colagenoze, conectivite) 958
Lupusul eritematos sistemic (LES) 958
Polimiozita / Dermatomiozita (PM/DM) 962
Sclerodermia (SD) 965
Vasculite 967
Poliarterita nodoasă (PAN) 967
Sindromul Kawasaki (sindromul limfadenomucocutanat) 969
Purpura reumatoidă (purpura Schönlein-Henoch) 970
Sindroame vasculitice rare la copil 972
STELA GOŢIA, ALINA MURGU, GEORGIANA RUSSU
Vasculita hipocomplementemică (urticariană) 972
Angeita de hipersensibilizare 972

Granulomatoza Wegener 973
Arterita Takayasu-Onishi (arterita cu celule gigante) 973
Boala Behçet (BB) 974

CAPITOLUL 16
BOLI NEUROMUSCULARE 975
Date generale 975
DIMITRIE DRAGOMIR, DOINA PLEŞCA
Boli ale neuronului motor din cornul medular anterior 976
Amiotrofii spinale progresive (ASP) 976
Date generale 976
Amiotrofia spinală infantilă tip I (boala Werdnig-Hoffmann) 977
Amiotrofia spinală progresivă tip II 979
Amiotrofia spinală progresivă tip III (boala Kugelberg-Welander) 980
Forme clinice particulare de amiotrofii spinale progresive 980
Alte boli ale neuronului motor 981
Afecţiuni ale nervilor periferici 981
Neuropatii senzitivo-motorii ereditare (NSME) 981
Neuropatia senzitivo-motorie ereditară tip I (boala Charcot-Marie) 981
Neuropatia senzitivo-motorie ereditară tip II (tipul axonal) 983
Neuropatia senzitivo-motorie ereditară tip III (boala Déjerine-Sottas, nevrita interstiţială hipertrofică) 983
Neuropatia congenitală hipomielinizantă 983
Neuropatia cu axoni giganţi 984
Neuropatii senzitive şi autonome ereditare 984
Disautonomia familială (boala Riley-Day) 984
Neuropatii acute difuze 985
Poliradiculonevrita acută (sindromul Guillain-Barré) 985
Neuropatii toxice 987
Afecţiuni ale joncţiunii neuromusculare 988
Miastenia gravis 988
Miastenia tranzitorie neonatală 990
Sindroame miastenice congenitale şi familiale 990
Sindromul Lambert-Eaton 991
Alte cauze de blocaj neuromuscular 991
Boli musculare 991
Distrofii musculare progresive 992
Distrofia musculară Duchenne (DMD) 993
Distrofia musculară Becker (DMB) 998
Distrofia musculară Emery-Dreifuss (DMED) 998
Distrofia musculară facioscapulohumerală (Landouzy-Déjerine) 999
Distrofia musculară a centurilor 999
Distrofii musculare congenitale (DMC) 1000
Distrofii musculare congenitale de tip occidental 1000
Distrofii musculare congenitale de tip oriental 1000
Miopatii congenitale 1001
Distrofii miotonice 1001
Distrofia miotonică (boala Steinert) 1001
Miotonia congenitală 1002
Paramiotonia congenitală (boala Eulenburg) 1002
Miopatii inflamatorii 1003
Miopatii metabolice 1003
Anomalii genetic determinate ale metabolismului hidrocarbonatelor 1003
Tulburările metabolismului lipidic 1004
Miopatii mitocondriale 1004

CAPITOLUL 17
BOLILE SISTEMULUI NERVOS CENTRAL 1007
Dezvoltarea prenatală a sistemului nervos 1007
SANDA MĂGUREANU
Tulburări ale migrării neuronale 1010
EUGEN PASCAL CIOFU
Lichidul cerebrospinal 1012
ALEXANDRU VLADIMIR CIUREA
Introducere 1012
Anatomia spaţiilor lichidiene 1013
Fiziologia lichidului cerebrospinal 1015
Malfomaţii congenitale ale sistemului nervos central şi ale învelişului osos (craniocerebrale şi vertebromedulare) 1019
ALEXANDRU VLADIMIR CIUREA, LIVIU NUTEANU
Clasificarea malformaţiilor sistemului nervos 1019
I. Malformaţii ale axului neural cerebrospinal 1020
A. Malformaţii disrafice 1020
B. Malformaţii congenitale prin intervenţia unor factori asociaţi 1032
C. Malformaţii congenitale datorate unor defecte de dezvoltare în afara tulburărilor de închidere ale tubului neural 1034
II. Malformaţii craniovertebrale 1038
A. Lacune craniene congenitale 1038
B. Malformaţii congenitale ale joncţiunii craniorahidiene 1038
C. Craniostenoze 1040
Facomatoze (sindroame neurocutanate) 1049
NICOLAE IAGĂRU
Neurofibromatoza 1049
Sindromul Sturge-Weber (angiomatoza encefalofacială) 1051
Complexul sclerozei tuberoase 1054
CARMEN CIOFU
Hidrocefalia sugarului şi copilului 1057
ALEXANDRU VLADIMIR CIUREA
Hipertensiunea intracraniană 1067
ALEXANDRU VLADIMIR CIUREA
Edemul cerebral acut 1074
GENGHIZ MUSTAFA, MANUELA GROZAVU, ELENA MUSTAFA
Tumori intracraniene la copil (TIC) 1078
ALEXANDRU VLADIMIR CIUREA
Tumori intracraniene cu incidenţă crescută la copil 1093
Craniofaringiomul (CRF) 1093
Tumorile regiunii pineale 1096
Meduloblastomul (MBL) 1097
Ependimomul 1100
Astrocitomul de emisferă cerebeloasă 1101
Gliomul de trunchi cerebral 1102
CARMEN CIOFU
Particularităţile tumorilor intracraniene la copil 1102
ALEXANDRU VLADIMIR CIUREA
Particularităţi clinice ale tumorilor intracraniene la copil 1102
Particularităţi anatomopatologice ale tumorilor intracraniene la copil 1104
Particularităţile tumorilor intracraniene la sugar şi copilul mic (0-3 ani) 1105
Hemiplegia acută 1108
DIMITRIE DRAGOMIR, DOINA PLEŞCA
Boli neurodegenerative 1113
DIMITRIE DRAGOMIR, DOINA PLEŞCA
Boli neurodegenerative cu interesarea predominantă a substanţei albe 1113
Boli neurodegenerative cu interesarea predominantă a substanţei cenuşii 1114

Boli degenerative cu interesare sistemică 1114
Ataxia Friedreich 1115
Boala Wilson (degenerescenţa hepatolenticulară) 1115
Boli lizozomale 1115
Boli peroxizomale 1117
Encefalopatii mitocondriale 1118
Paralizii cerebrale 1118
DIMITRIE DRAGOMIR, DOINA PLEŞCA
Retardul mental 1126
DIMITRIE DRAGOMIR, DOINA PLEŞCA
Epilepsii 1129
SANDA MĂGUREANU
Convulsii febrile (CF) 1150
SANDA MĂGUREANU

CAPITOLUL 18
PSIHOLOGIA ŞI PSIHIATRIA COPILULUI ŞI ADOLESCENTULUI 1155
CONSTANTIN OANCEA
Introducere. Rolul medicului de familie în menţinerea sănătăţii mintale a copilului şi adolescentului 1155
Psihologia copilului şi adolescentului 1155
Dezvoltarea cognitivă 1156
Dezvoltarea limbajului 1157
Dezvoltarea psihosexuală 1157
Dezvoltarea conştiinţei de sine 1158
Stadiile ciclului vieţii 1158
Relaţiile părinţi-copil 1159
Psihiatrie 1160
Etiologia afecţiunilor psihice 1160
Clasificarea tulburărilor psihice ale copilului 1162
Examenul psihologic al copilului 1162
Retardarea mintală 1164
Tulburări de limbaj 1167
Tulburări de învăţare 1169
Tulburări durabile (pervasive) de dezvoltare 1170
Schizofrenia 1171
Tulburări afective 1173
Tentativa de suicid 1174
Psihiatria organică 1175
Tulburări anxioase 1177
Tulburări obsesiv-compulsive 1179
Tulburări isterice 1180
Reacţii adaptative faţă de stres 1181
Tulburări nevrotice specifice copilăriei 1183
Tulburări factice sau sindromul Münchausen 1188
Tulburări de conduită 1189
Consumul de droguri 1191
Sindromul hiperchinetic 1193
Tulburări de personalitate 1193
Terapia psihiatrică 1194
Ruminaţia 1200
CARMEN CIOFU
Copilul maltratat şi/sau agresat sexual 1202
CARMEN CIOFU
Tulburări de somn 1206
SANDA MĂGUREANU

CAPITOLUL 19
PATOLOGIA ENDOCRINĂ A COPILULUI 1209
MIHAI COCULESCU, MONICA GHEORGHIU, ADRIANA IOACHIMESCU
Endocrinopediatrie – introducere 1209
Tulburările sexualizării la copil 1209
Organe genitale externe ambigue 1209
Pseudohermafroditismul feminin 1210
Pseudohermafroditismul masculin 1211
Hermafroditismul adevărat 1212
Sindromul Turner şi alte disgenezii gonadice 1213
Pubertatea şi sexualizarea precoce 1218
Pubertatea întârziată 1222
Tulburări endocrine ale creşterii 1226
Nanisme de cauză endocrină 1226
Gigantismul de cauză endocrină 1238
Guşa endemică şi carenţa iodată la copil 1239
Particularităţile diferitelor boli endocrine la copil 1245
Afecţiuni neuroendocrine centrale 1245
Tumorile regiunii hipotalamohipofizare şi pineale 1245
Diabetul insipid 1249
Endocrinologia obezităţii la copil 1249
Anorexia nervosa, bulimia şi alte tulburări ale comportamentului alimentar 1254
Menometroragii juvenile 1257
Bolile tiroidei 1259
Hipotiroidismul (mixedemul) congenital şi juvenil 1259
Hipertiroidismul 1264
Tiroidite 1267
Cancerul tiroidian 1268
Tulburări endocrine ale metabolismului calciului 1269
Hipercalcemia 1269
Hipocalcemia 1272
Bolile corticosuprarenalei 1276
Insuficienţa corticosuprarenală 1276
Tumorile corticosuprarenalei 1280
Hiperplazia corticosuprarenală congenitală 1286
Hirsutismul 1289
Bolile medulosuprarenalei 1290
Feocromocitomul şi neuroblastomul la copil 1291
Neoplazii endocrine multiple (MEN) şi sindroame autoimune poliglandulare (PGA) 1292
Rezistenţa la hormoni. Patologia de receptor 1294

CAPITOLUL 20
DIABETUL ZAHARAT 1303
IOAN POPA, IULIAN VELEA

CAPITOLUL 21
BOLI GENETICE ŞI DE METABOLISM 1321
PARTEA I. PRINCIPII DE GENETICĂ MEDICALĂ 1321
MIRCEA COVIC
Rolul geneticii în medicina modernă 1321
De la genetica medicală la medicina genetică 1321
Abordarea genetică – o nouă dimensiune a relaţiei medic-pacient 1322

Structura, organizarea şi funcţiile materialului genetic 1322
ADN, cromozomi şi gene 1322
Structura ADN. Informaţia genetică 1322
Genomul uman 1324
Cromatina şi cromozomii umani 1324
Structura genei 1326
Tehnici de analiză a genei (tehnologia ADN recombinant) 1328
Funcţiile genei 1328
Expresia informaţiei ereditare (sinteza de proteine) 1328
Transmiterea informaţiei ereditare 1330
Mutaţiile – cauză de boală 1331
Mutaţii genice 1331
Microleziuni sau mutaţii punctiforme 1332
Macroleziuni 1332
Anomalii cromozomice 1333
Anomalii numerice 1333
Anomalii de structură 1334
Disomia uniparentală şi amprentarea genomică („imprinting") 1334
Boli genetice 1334
Caractere generale şi metode de studiu 1335
Boli cromozomice 1336
Boli prin anomaliile autozomilor 1336
Boli prin anomalii ale cromozomilor sexuali 1337
Indicaţii practice ale analizelor citogenetice 1337
Boli monogenice 1338
Boli autozomal dominante (AD) 1339
Boli autozomal recesive (AR) 1340
Boli legate de X 1341
Heterogenitatea genetică şi fenotipică 1342
O genă → mai multe boli diferite 1342
Erori înnăscute de metabolism 1343
Ereditatea mitocondrială 1343
Boli multifactoriale 1344
Anomalii congenitale 1344
Conduita practică în anomaliile congenitale şi bolile genetice 1347
Profilaxia şi tratamentul bolilor genetice 1348

PARTEA A II-A. BOLI GENETICE DE METABOLISM 1351
PAULA GRIGORESCU-SIDO
Boli genetice ale metabolismului aminoacizilor 1351
Fenilcetonuria 1351
Hiperfenilalaninemii 1353
Hiperfenilalaninemii secundare 1353
Hiperfenilalaninemia tranzitorie 1354
Hiperfenilalaninemia benignă 1354
Tirozinemii 1354
Tirozinemia neonatală (tranzitorie) 1354
Tirozinemia tip I (hepatorenală) 1354
Tirozinemia tip II (oculocutanată) (sindromul Richner-Hanhart) 1356
Hawkinsinuria 1356
Boala urinelor cu miros de arţar 1356
Boli genetice ale metabolismului aminoacizilor din ciclul ureei 1357
Boli genetice ale metabolismului hidraţilor de carbon 1358
Deficitul de galactokinază 1358
Galactozemia 1358

Deficitul de uridin-difosfat galactozo-4-epimerază 1359
Intoleranţa ereditară la fructoză 1359
Deficitul de fructozo-1,6-difosfatază 1360
Glicogenoze 1360
Anomalii ale gluconeogenezei asociate cu acidoză lactică 1364
Tulburări de metabolism şi transport ale lipoproteinelor (dislipoproteinemii genetice) 1364
Hipercolesterolemia familială 1365
Deficitul de lipoprotein lipază 1366
Hiperlipoproteinemia tip V 1366
Xantomatoza cerebrotendinoasă 1366
Boala Tangier 1366
Deficitul familial de lecitin-colesterol aciltransferază (LCAT) 1367
Abetalipoproteinemia 1367
Hipobetalipoproteinemia 1367
Boli genetice ale metabolismului acizilor organici (acidoze metabolice genetice, acidemii organice) 1367
Boala urinelor cu miros de sirop de arţar 1368
Acidemia izovalerică 1368
Acidemia propionică 1368
Acidemia metilmalonică 1368
Acidemia glutarică tip I 1369
Deficitul multiplu (combinat) de carboxilaze 1369
Anomaliile în beta-oxidarea mitocondrială a acizilor graşi (acidemia dicarboxilică) 1369
Acidemia glutarică tip II 1369
Boli lizozomale 1370
Sfingolipidoze 1370
Boala Gaucher 1370
GM_2-gangliozidoze (boala Tay-Sachs, boala Sandhoff) 1374
Boala Niemann-Pick 1374
Mucopolizaharidoze 1375
Glicoproteinoze 1375
Glicogenoza tip IIa (boala Pompe) 1377
Mucolipidoze 1377
Sialidoza 1377
Mucolipidoza tip II (I-cell-disease) 1377
Mucolipidoza tip III (pseudo-Hurler) 1378
Galactosialidoza 1378
Boli peroxizomale 1378
Sindromul Zellweger 1378
Condrodisplazia punctată rizomelică 1378
Adrenoleucodistrofia 1379
Boli genetice ale metabolismului purinelor şi pirimidinelor 1379
Boli genetice ale metabolismului purinelor 1379
Guta 1379
Sindromul Lesch-Nyhan 1380
Deficitul de adenozin deaminază (ADA) 1382
Deficitul de purin-nucleozid fosforilază 1382
Xantinuria 1382
Deficitul de adenin-fosforibozil transferază 1382
Activitatea crescută a fosforibozil-pirofosfat sintetazei 1383
Boli genetice ale metabolismului pirimidinelor 1383
Aciduria orotică ereditară 1383
Deficitul de pirimidin-5'-nucleotidază 1383

Creşterea activităţii 5'-nucleotidazei 1383
Xeroderma pigmentosum 1383
Porfirii 1383
Boli genetice ale metabolismului fierului 1386
Atransferinemia 1386
Hemocromatoza neonatală 1386
Hemocromatoza primară (genetică, juvenilă, familială, idiopatică) 1386
Boli genetice ale metabolismului cuprului 1387
Boala Wilson 1387
Boala Menkes 1387
Sindromul cornului occipital 1387
Mucoviscidoza (fibroza chistică) 1388
IOAN POPA, LIVIU POP

CAPITOLUL 22
MANIFESTĂRI OCULARE ÎN BOLI PEDIATRICE 1405
CARMEN CIOFU
Dezvoltarea ontogenetică a ochiului 1405
Manifestări oculare precoce în boli genetice 1405
Manifestări oculare în boli pediatrice dobândite 1411
Retinopatia prin prematuritate 1411
Infecţii oculare transmise vertical 1411
Infecţii oculare la pacienţii imunodeprimaţi 1413
Afectarea oculară în boli autoimune 1414
Uveita anterioară 1414
Oftalmia simpatică 1415
Retinopatia diabetică la copil 1415
Afectarea oculară în leucemii 1416
Tumorile solide oculare 1417
Retinoblastomul 1417
Gliomul de nerv optic 1419
Abordarea multidisciplinară a copilului cu afectare oculară 1419

CAPITOLUL 23
BOLI ALE PIELII 1425
NICOLAE IAGĂRU
Diagnosticul bolilor de piele 1425
Tratamentul topic în bolile de piele ale copilului 1426
Infecţii cutanate şi infestaţii parazitare 1428
Infecţii bacteriene 1429
Infecţii streptococice şi stafilococice 1429
Infecţii cu Pseudomonas 1429
Infecţii virale 1430
Infecţii fungice (dermatomicoze) 1431
Infestări parazitare 1433
Boli ale pielii prin alterarea reactivităţii 1434
Urticaria şi angioedemul 1434
Reacţii urticariene la medicamente 1437
Dermatite eczematoase 1437
Dermatita atopică 1437
Dermatita de contact alergică 1439
Dermatita seboreică a sugarului 1440
Dermatoze veziculobuloase (prin alterarea coeziunii epidermice) 1441
Eritemul multiform şi necroliza epidermică toxică 1441
Sindromul pielii opărite stafilococice (boala Ritter) 1443

Boala buloasă cronică a copilăriei 1444
Epidermoliza buloasă 1444
Dermatoze papulodescuamative (prin alterarea cineticii şi diferenţierii celulare) 1445
Psoriazisul 1445
Ihtioze 1445
Anomalii melanocitare 1446
Tulburări de pigmentaţie 1446
Nevi melanocitari şi displazici 1447
Melanomul malign 1448
Afecţiuni ale ţesutului subcutanat (paniculite) 1448
Paniculite neonatale 1448
Paniculita lobară postcortizonică 1449
Eritemul nodos 1449
Dermatite de etiologie necunoscută 1450
Pitiriasis rosea 1450
Lichen planus 1451
Patologia cutanată indusă de radiaţia solară (fotomedicina) 1451
Fotodermatoze 1452
Fotosensibilitatea indusă de medicamente şi de alte substanţe chimice 1452
Fototerapia în pediatrie 1453

CAPITOLUL 24
BOLI INFECŢIOASE ŞI PARAZITARE 1455
Tuberculoza copilului 1455
IOAN GHERGHINA, DUMITRU MATEI, MIRELA IUŞAN
Boli infecţioase bacteriene la copil 1481
ROZINA IAGĂRU
Scarlatina 1481
Sindromul şocului toxic stafilococic 1484
Difteria 1486
Tusea convulsivă 1489
Meningite bacteriene purulente 1492
Sindromul Waterhouse-Friderichsen 1501
Dizenteria bacteriană 1502
Salmoneloze 1505
Botulismul 1508
Tetanosul 1511
Boli infecţioase virale 1514
EMANOIL CEAUŞU
Rujeola 1514
Rubeola 1517
Oreionul 1521
Varicela 1524
Herpes zoster (Zona) 1528
Mononucleoza infecţioasă 1529
Hepatite acute virale 1532
Poliomielita 1540
Meningite cu lichid clar 1542
Encefalite acute virale 1545
Boli parazitare 1548
SIMONA RĂDULESCU
Giardioza 1548
Teniaze 1550
Cisticercoza 1550
Himenolepidoza 1552
Echinococoza 1553

Trichineloza 1556
Tricocefaloza 1557
Ascaridoza 1558
Oxiuroza (enterobioza) 1559
Larva migrans visceralis 1560
Larva migrans cutanata 1561

CAPITOLUL 25
INTOXICAŢII ACUTE LA COPIL 1565
Conduita practică într-o intoxicaţie acută 1565
CORIOLAN ULMEANU
Intoxicaţia acută cu acizi corozivi şi baze tari 1569
CORIOLAN ULMEANU
Intoxicaţia acută cu alcooli şi etilenglicol 1570
CORIOLAN ULMEANU
Intoxicaţia cu tetraetil de plumb 1571
DUMITRU ORĂŞEANU
Intoxicaţia acută cu substanţe methemoglobinizante 1572
DUMITRU ORĂŞEANU
Intoxicaţia acută cu hidrocarburi 1575
CORIOLAN ULMEANU
Intoxicaţia acută cu compuşi organofosforici şi carbamaţi 1577
CORIOLAN ULMEANU
Intoxicaţia cu monoxid de carbon (CO) 1579
DUMITRU ORĂŞEANU
Intoxicaţia cu ciuperci 1580
DUMITRU ORĂŞEANU
Intoxicaţia cu aspirină şi salicilaţi 1583
CORIOLAN ULMEANU
Intoxicaţia acută cu paracetamol 1585
CORIOLAN ULMEANU
Intoxicaţia acută digitalică 1586
CORIOLAN ULMEANU
Intoxicaţia acută cu blocante ale canalelor de calciu 1589
DUMITRU ORĂŞEANU
Intoxicaţia acută cu simpatomimetice 1590
DUMITRU ORĂŞEANU
Intoxicaţia acută cu blocante beta-adrenergice 1590
DUMITRU ORĂŞEANU
Intoxicaţia acută cu teofilină 1591
DUMITRU ORĂŞEANU
Intoxicaţia acută cu barbiturice 1592
DUMITRU ORĂŞEANU
Intoxicaţia acută cu benzodiazepine 1592
DUMITRU ORĂŞEANU
Intoxicaţia acută cu medicamente neuroleptice (antipsihotice) 1593
DUMITRU ORĂŞEANU
Intoxicaţia acută cu antihistaminice 1594
DUMITRU ORĂŞEANU
Intoxicaţia acută cu antidepresive triciclice 1594
CORIOLAN ULMEANU
Droguri de abuz 1596
DUMITRU ORĂŞEANU
Index 1599

Capitolul 9

BOLILE APARATULUI CARDIOVASCULAR

DEZVOLTAREA PRENATALĂ A SISTEMULUI CARDIOVASCULAR

Carmen Ciofu

Morfogeneză

Prima săptămână din viaţa intrauterină a fiinţei umane, zigotogeneza, urmează imediat fecundării, segmentării şi formării discului embrionar monolaminar. Embriogeneza durează până la sfârşitul primelor două luni şi este caracterizată prin formarea embrionului şi a primordiilor de organe, dintre care şi cordul. În perioada fetală (3-9 luni i.u.) prin morfogeneză şi histogeneză primordiile de organe evoluează spre aparate şi sisteme, aproape desăvârşite funcţional la nou-născut.

A doua săptămână de viaţă i.u. se termină prin implantaţie (sau nidaţie) şi formarea discului embrionar bilaminar. Săptămâna a treia a dezvoltării (gastrulaţia) are loc între a 14-a–a 19-a zi i.u. şi se caracterizează printr-o creştere rapidă, la sfârşitul căreia discul embrionar devine trilaminar (prin apariţia mezodermului).

În a 18-a zi de viaţă apar şanţul şi apoi tubul neural, care va da naştere sistemului nervos şi apoi măduvei spinării. Mezodermul din vecinătatea tubului neural începe să se segmenteze din a 20-a zi în sens transversal din direcţie craniocaudală, dând naştere somitelor, care se înmulţesc rapid, în ritm de circa 3/zi, astfel că între a 20-a zi şi sfârşitul săptămânii a 5-a i.u. se diferenţiază un număr de 42-44 somite, situate de o parte şi de alta a liniei mediane, din care vor lua naştere scheletul trunchiului şi capului, precum şi dermul. Paralel cu dezvoltarea somitelor începe şi dezvoltarea aparatului cardiovascular, care este primul aparat funcţional al embrionului, la sfârşitul celei de a 3-a săptămâni de viaţă i.u.

Între a 13-a – a 15-a zi din mezodermul embrionar începe angiogeneza şi după a 17-a zi începe şi angiogeneza intraembrionară. La sfârşitul celei de a 3-a săptămâni (concomitent cu diferenţierea holoprozencefalului) în mezenchimul plăcii cardiogene apar iniţial doi tubi cardiaci endocardici care fuzionează într-un tub endocardic unic ce capătă conexiuni cu vasele intra- şi extraembrionare în jurul celei de-a 21-a zi. În ziua a 24-a se schiţează curbura craniocaudală a embrionului, iar schiţa viitorului cord este împinsă ventral.

Tubul cardiac este identificabil la finele perioadei S3. În S5 cordul embrionar este asemănător cu cel al peştilor, iar în S7 are înfăţişarea exterioară a cordului mamiferelor, fiind situat cranial între membrana orofaringiană şi caudal se limitează la septul transvers. Tubul cardiac endotelial este înconjurat de o masă de ţesut mezenchimatos gelatinos, din care se vor diferenţia miocardul şi epicardul.

Tubul cardiac primitiv, aproape reciliniu, are un pol cranial (arterial) şi un pol caudal (venos). I se pot identifica succesiv următoarele segmente în sens craniocaudal (fig. 9.1): bulbul cordului care continuă cu trunchiul arterial, ventriculul primitiv, atriul primitiv, sinusul venos, cu cele două coarne ale sinusului venos. În această fază embrionul îşi procură hrana de la nivelul veziculei ombilicale, prin circulaţia vitelină sau omfalomezenterică. În coarnele sinusului venos se varsă venele viteline (sosite dinspre vezicula ombilicală) şi venele cardinale comune (de la embrion). Segmentele enumerate sunt porţiuni uşor dilatate, comunicarea dintre ele făcându-se prin segmente mai îngustate datorită existenţei unor „perniţe endocardice". Comunicarea dintre atriul şi ventriculul primitiv se face prin canalul atrioventricular, iar dintre ventricul şi bulbul arterial prin strâmtoarea Haller. Tubul cardiac primitiv pluteşte „liber" în cavitatea pericardică.

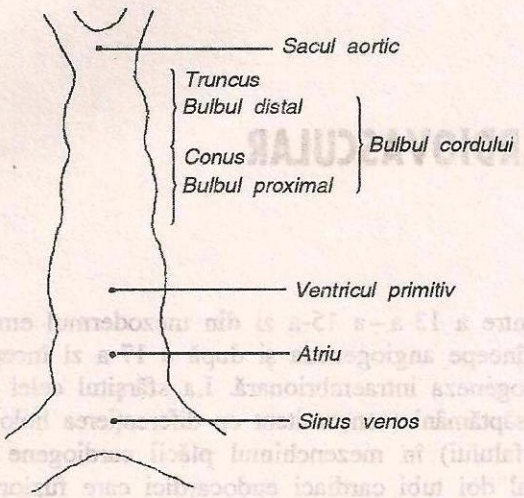

Fig. 9.1 – Tubul cardiac primitiv (reprezentare grafică).

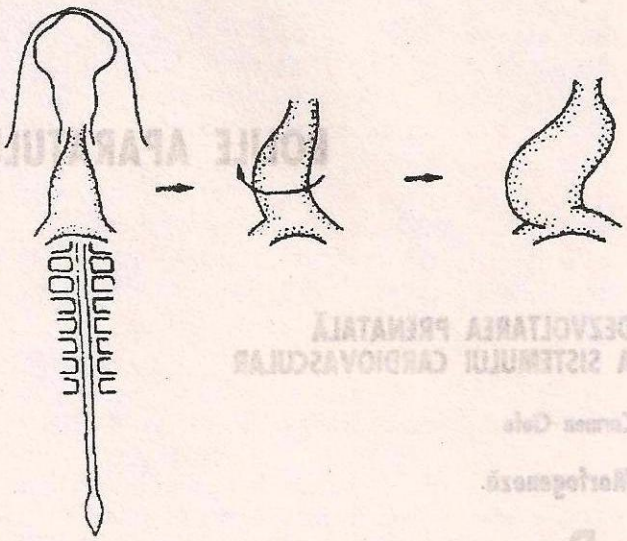

Fig. 9.2 – Ansa bulboventriculară care rezultă din încurbarea tubului cardiac primitiv la embrionul de 23 zile (reprezentare schematică).

Situat într-un spaţiu limitat, dar având un ritm accelerat de creştere, tubul cardiac primitiv se încurbează, făcând o ansă de forma unui S culcat, la vârsta de 23 zile (fig. 9.2 şi 9.3), ansa bulboventriculară. În urma acestei plieri, extremitatea venoasă (sinusul venos şi atriul) se situează cranial şi dorsal, iar extremitatea arterială (ventriculul şi bulbul) se situează caudal şi ventral. Atriul primitiv (situat dorsal) are anterior bulbul arterial şi dorsal sinusul venos (fig. 9.4). Din el se vor dezvolta lateral două evaginaţii mari, viitoarele atrii definitive. În stadiul S4-S5 se petrece şi septarea cavităţilor cordului, cu încorporarea unor segmente ale tubului cardiac primitiv în peretele atriului şi ventriculului. Astfel, cea mai mare parte a bulbului cordului este înglobată în peretele ventriculului primitiv, unde va da naştere ventriculului drept (fig. 9.5). La nivelul atriilor are loc încorporarea sinusului venos în atriul drept şi a venelor pulmonare în atriul stâng. Prin proliferarea a două „perniţe" endocardice, canalul atrioventricular este septat într-un orificiu drept şi stâng. Cornul stâng al sinusului venos va deveni sinus coronar, iar cornul drept va primi venele cave. În stadiul S6 (embrion de 12 mm) cordul are aspectul exterior definitiv. În această fază, datorită creşterii accelerate, dimensiunile cordului sunt de 9 ori mai mari decât ale adultului, raportat la dimensiunile embrionului.

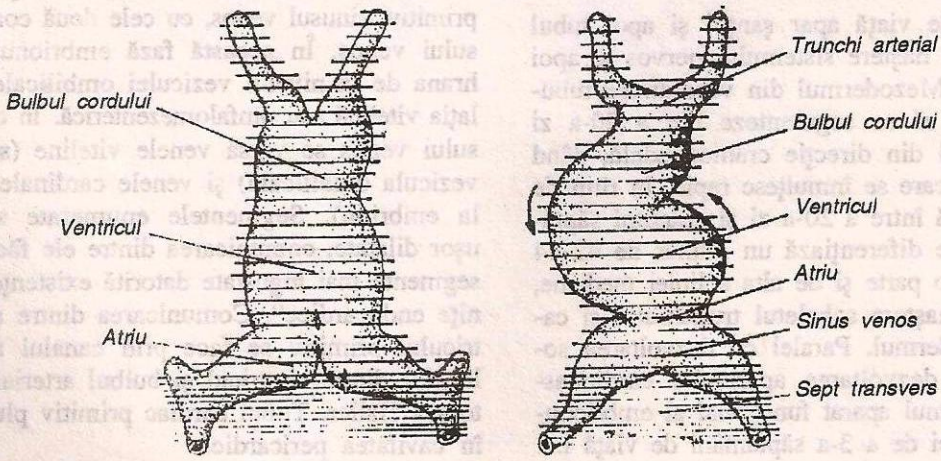

Fig. 9.3 – Încurbarea tubului cardiac primitiv (după Andronescu A., 1987).

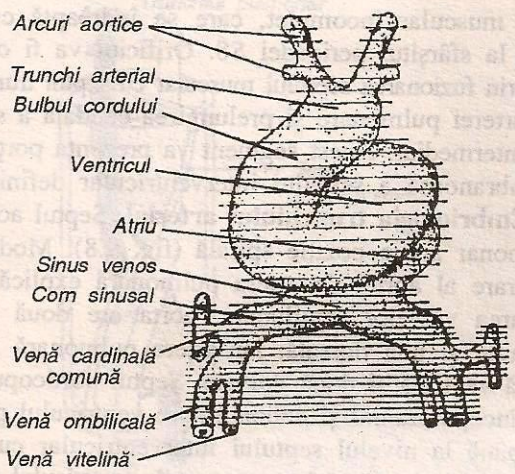

Fig. 9.4 – Repoziţionarea segmentelor tubului cardiac primitiv după încurbare şi originea viitoarelor compartimente ale cordului (după Andronescu A., 1987).

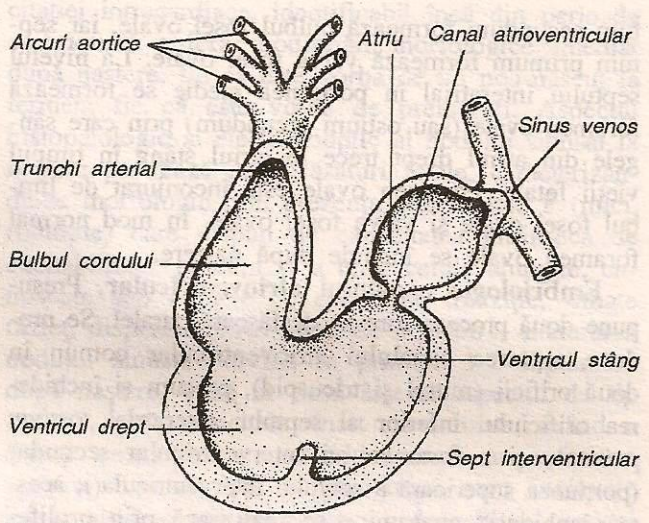

Fig. 9.5 – Secţiune prin tubul cardiac primitiv, după încurbare se observă originea viitoarelor cavităţi ale cordului (după Andronescu A., 1987).

Paralel, primordiul cordului aflat în regiunea cervicală coboară odată cu septul transvers şi suferă concomitent un proces de rotaţie.

Embriologia septului interatrial. Septul interatrial se formează prin apoziţia a două septuri, care nu sunt complet paralele în plan sagital. Septum primum se naşte cranial, coboară caudal spre canalul atrioventricular lăsând inferior un orificiu, *ostium primum*. Într-un moment ulterior, la dreapta septum primum se naşte o nouă structură septală, *septum secundum* care este dirijat postero-inferior (fig. 9.6). Când septarea interatrială este deja desăvârşită, sep-

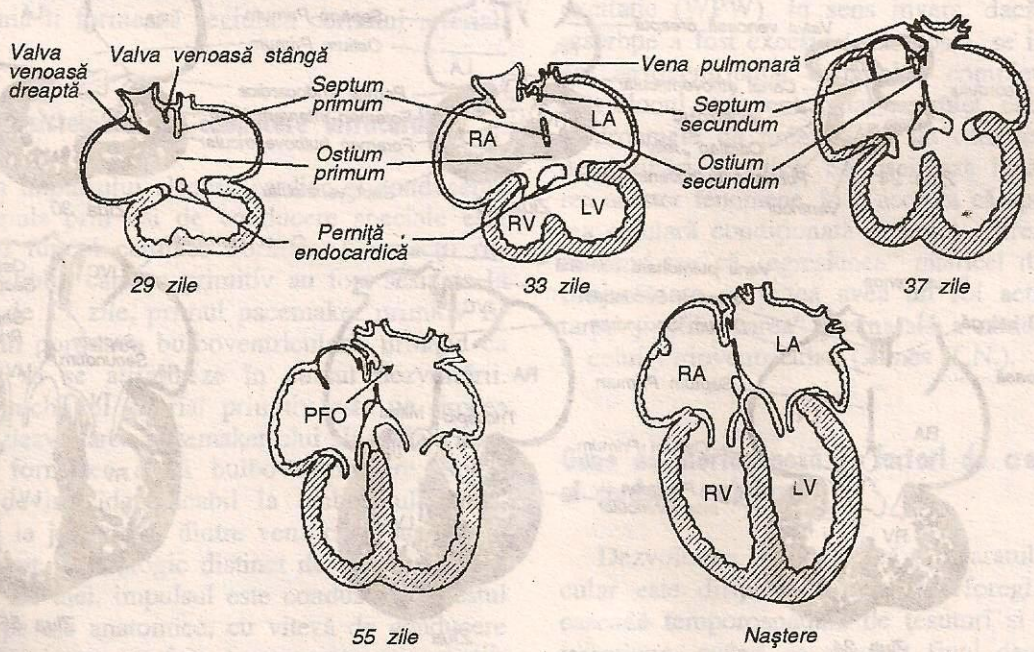

Fig. 9.6 – Secvenţele embriologice ale septării interatriale (pentru detalii vezi textul). Septum primum, septum secundum, ostium primum, ostium secundum. RA, atriul drept; LA, atriul stâng; RV, ventricul drept; LV, ventricul stâng; PFO, persistenţa foramen ovale (reprezentare schematică după van Mierop).

tum secundum formează bulbul fosei ovale, iar septum primum formează valva fosei ovale. La nivelul septului interatrial în porţiunea medie se formează foramen ovale (sau ostium secundum) prin care sângele din atriul drept trece în atriul stâng în timpul vieţii fetale. Foramen ovale este înconjurat de limbul fosei ovale şi valva fosei ovale. În mod normal foramen ovale se închide după naştere.

Embriologia canalului atrioventricular. Presupune două procese care se desfăşoară paralel. Se produce septarea canalului atrioventricular comun în două orificii (mitral şi tricuspid), precum şi închiderea orificiului inferior al septului interatrial, *ostium primum,* şi a foramenului interventricular secundar (porţiunea superioară a septului interventricular); aceste „închideri" anatomice se realizează prin proliferarea perniţelor endocardice. În aceste structuri se infiltrează miocite şi fibroblaşti din care se vor naşte foiţele vavulare (fig. 9.7).

Embriologia septului interventricular. Septarea ventriculului primitiv are loc după septarea atriilor. O parte din trabeculele situate pe linia mediană fuzionează începând din regiunea apexului, formând un sept muscular incomplet, care se îndreaptă cranial abia la sfârşitul perioadei S8. Orificiul va fi obliterat prin fuzionarea septului muscular cu septul trunchiului arterei pulmonare şi prelungirea caudală a septului intermediar. Acest segment va prezenta porţiunea membranoasă a septului interventricular definitiv.

Embriologia trunchiului arterial. Septul aorticopulmonar are o poziţie spirală (fig. 9.8). Modul de separare al aortei de artera pulmonară explică dezvoltarea valvelor semilunare: aorta are două valve ventrale şi una dorsală, iar artera pulmonară are o valvă ventrală şi două dorsale. Septul aorticopulmonar începe cranial şi coboară spre ventriculul primitiv până la nivelul septului interventricular cu care fuzionează. Aorta va lua naştere din ventriculul stâng, iar artera pulmonară din ventriculul drept. Defectul de încorporare al bulbului la peretele ventriculului drept este la originea stenozelor valvulare pulmonare congenitale.

În final cordul va avea configuraţia cunoscută din cărţile de anatomie. *Atriul drept* (AD) este format din trei porţiuni: atriul primitiv drept care va deveni urechiuşa dreaptă, jumătatea dreaptă a canalului

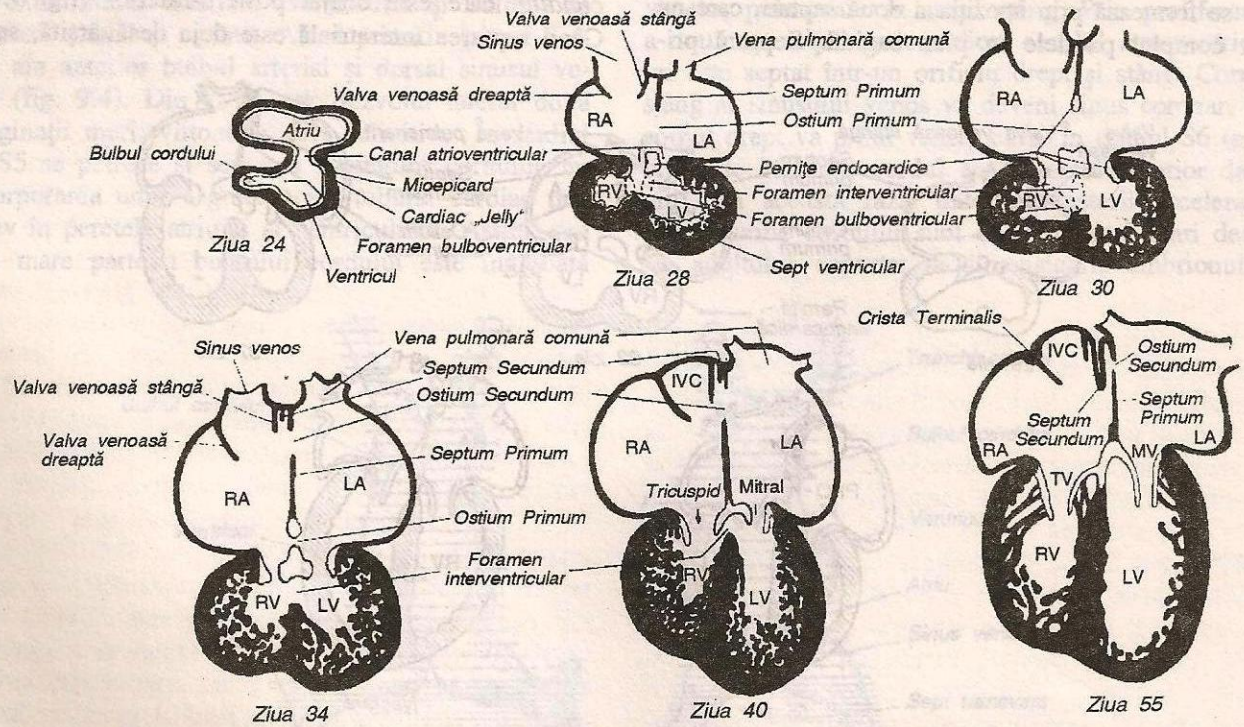

Fig. 9.7 – Diagrama rolului embriologic al bureletelor endocardiace în dezvoltarea septului atrial şi ventricular, precum şi a valvelor mitrale şi tricuspide. L, stânga; LA, atriu stâng; MV, valvă mitrală; LV, ventricul stâng; R, dreapta; RA, atriu drept; RV, ventricul drept; TV, valvă tricuspidă (reprezentare schematică citată de Emmanouilides G.C., 1995).

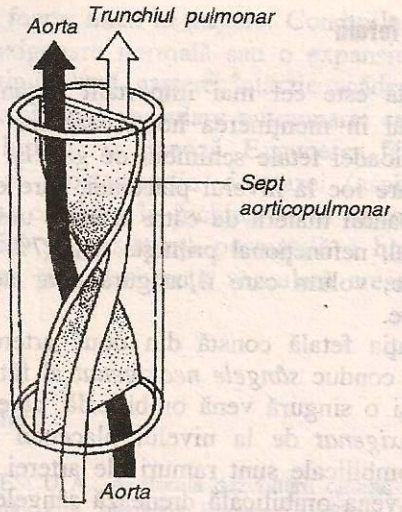

Fig. 9.8 – Formarea septului aorticopulmonar din trunchiul arterial (reprezentare schematică după Andronescu A., 1987).

atrioventricular şi sinusul venos. *Atriul stâng* (AS) provine de asemenea din 3 structuri primitive, şi anume: atriul primitiv stâng, ce a devenit urechiuşa stângă, jumătatea stângă a canalului atrioventricular şi vestibulul, care ia naştere prin înglobarea porţiunii comune a venelor pulmonare. *Ventriculul stâng* (VS) provine din ventriculul primitiv, iar *ventriculul drept* (VD) are în alcătuire porţiunea caudală a bulbului aortic, căruia îi formează regiunea cornului arterial.

Dezvoltarea sistemului de conducere intracardiac

Iniţierea impulsului electric cardiac şi conducerea acestui impuls prin căi de conducere speciale este esenţa unei funcţii cardiace normale. Contracţii ritmice ale tubului cardiac primitiv au fost sesizate la embrionul de 17 zile, primul pacemaker primitiv fiind situat în porţiunea bulboventriculară, urmând ca sediul său să se atrializeze în cursul dezvoltării. Curbura trunchiului arterial primitiv este un proces esenţial în dezvoltarea pacemaker-ului sinoatrial. Imediat după formarea ansei bulboventriculare, nodul sinoatrial devine identificabil la embrionul uman, fiind situat la joncţiunea dintre vena cavă superioară şi atriul drept, morfologic distinct de miocitele atriului drept. De aici, impulsul este condus către restul cavităţilor pe căi anatomice, cu viteză de conducere preferenţială şi care au fost demonstrate prin studiile de electrofiziologie. Morfogeneza cordului uman continuă şi postnatal. Sistemul de conducere al excitaţiei intracardiace, identificabil încă din perioada embrionară suferă modificări morfologice imediat după naştere, fie că este vorba de un nou-născut la termen, fie că este vorba de prematuri. Aspectul histopatologic şi electronooptic al nodului sinusal la naştere păstrează încă trăsături fetale, caracterizându-se morfologic prin prezenţa unor celule P (mici, rotunjite) care dispun de capacitatea intrinsecă de excitabilitate, precum şi a unor celule alungite, cunoscute sub numele de celule de tranziţie, situate răzleţ, dispersat într-o masă de colagen – maturarea nodului sinusal survine în primele 1-2 săptămâni după naştere, când se desăvârşeşte aspectul de tip „adult", când miocitele, înalt specializate, având o formă geometrică caracteristică, care au suferit o maturare fiziologică şi biochimică sunt inclavate într-o masă densă de colagen. Mecanismul acestei metamorfoze are loc prin posibila intervenţie a apoptozei. Procesul de „maturare" atât la nivelul nodului sinoatrial, cât şi la nivelul nodului atrioventricular se face prin dispariţia unui număr de celule, de aceea s-a sugerat posibilul rol al apoptozei. În cursul acestui proces, care a primit numele de *degenerare resorbtivă,* dispar şi căile de conducere accesorii dintre atrii şi ventricule, care nu traversează nodul atrioventricular. Persistenţa anormală a fasciculelor accesorii este la originea sindroamelor de preexcitaţie (WPW). În sens invers, dacă procesul de resorbţie a fost excesiv (over-dose), se instalează blocul atrioventricular congenital complet. Se ştie că atât blocul atrioventricular complet, cât şi multe din sindroamele de preexcitaţie au caracter familial cu determinări genetice. Se oscilează încă în înţelegerea acestor fenomene, în a accepta că apoptoza (moartea celulară condiţionată genetic) reprezintă primum movens sau că „agresiunea" matricei de colagen înconjurătoare ar putea avea un rol activ în delimitarea şi „fibrozarea" postnatală a nodului sinusal şi a celui atrioventricular (James T.N.).

Gene de morfogeneză şi factori de creştere ai cordului embrionar

Dezvoltarea ontogenetică a aparatului cardiovascular este dirijată de gene morforeglatoare, într-o cascadă temporospaţială de ţesuturi şi celule în interacţiune, având ca rezultat final dezvoltarea cordului. Cu toate progresele remarcabile ale geneticii se consideră că înţelegerea fiziopatologiei malforma-

ţiilor congenitale de cord este cunoscută la nivel rudimentar. Se admite însă că ele sunt probabil rezultatul tulburării mecanismului de dezvoltare ontogenetică a cordului. Un număr relativ mic de malformaţii poate fi atribuit unor anomalii cromozomiale, cele mai notorii exemple fiind trisomia 21, trisomiile 13,18 şi CATCH 22 (malformaţie cardiacă, facies anormal, hipoplazia timică, despicătura palatină şi hipocalcemie), toate aceste asocieri fiind întâlnite în deleţia braţului lung al cromozomului 22. Este afectată o genă de transcripţie care are expresie în migrarea celulelor crestei neurale. Sindromul Turner (XO) asociază în 40% din cazuri coarctaţie de aortă.

Segmentarea iniţială a embrionului (în somite) este reglată de genele Hox (*homeobox genes*) situate de-a lungul crestei neurale. Genele pasc (*paired box genes*) reglează dezvoltarea normală a tubului neural şi formarea cordului (care, aşa cum a putut fi remarcat în subcapitolul de morfogeneză, are loc aproape concomitent). Evidenţa segmentării primitive îşi are demonstraţia în structura tubului cardiac primitiv.

În afara genelor de morfogeneză intervin şi gene care controlează creşterea miocardului embrionar, tulburarea controlului creşterii miocardice în cursul vieţii embrionare putând conduce la malformaţii sau miocardopatie. Efectul acestor gene de creştere este mediat probabil printr-o cascadă de protooncogene şi factori de transducţie. Protooncogenele sunt active în timpul proceselor de remodelare, care presupun în afară de creştere celulară şi moarte celulară programată, adică apoptoză. Se admite că şi apoptoza este o secvenţă normală în cursul vieţii embrionare şi fetale şi intervine probabil şi postnatal.

Există 4 clase (categorii) de factori de creştere în cursul dezvoltării ontogenetice a cordului şi expresia lor temporospaţială are un rol fundamental în reglarea creşterii intrauterine. Acestea sunt următoarele:

TGFβ – (transforming growth factor β). Este vorba despre un grup de gene foarte potente care induc transformarea endocardului primitiv în celule mezenchimale şi comandă apariţia perniţelor endocardice;

FGF – (acid and basic fibroblast growth factor);

PDGF – (platelet-derived growth factor) este localizat în miocard şi iniţiază apariţia miocitelor;

IGF – (insulin-like growth factor).

Dezvoltarea ontogenetică a cordului este un proces biomecanic reglat genetic, un exemplu biologic foarte elegant privind interrelaţia funcţie-formă.

Circulaţia fetală

Placenta este cel mai important organ fetal cu rol esenţial în menţinerea homeostaziilor fetale. În cursul perioadei fetale schimbul de gaze şi substanţe nutritive are loc la nivelul placentei, care este irigată pe versantul matern de către arterele uterine. Plămânul fetal, nefuncţional primeşte doar 7% din debitul cardiac, volum care îi asigură doar necesităţile de creştere.

Circulaţia fetală constă din două artere ombilicale, care conduc *sângele neoxigenat* al fătului către placentă şi o singură venă ombilicală, care conduce *sângele oxigenat* de la nivelul placentei către făt. Arterele ombilicale sunt ramuri ale arterei iliace interne, iar vena ombilicală drenează sângele în sinusul portal, de unde prin ductul venos ajunge în vena cavă inferioară. Ajuns la nivelul atriului drept, majoritatea sângelui scurt-circuitează plămânul (nefuncţional în cursul vieţii fetale) şi prin foramen ovale ajunge în atriul stâng sau prin canalul arterial în aortă. Trebuie remarcată existenţa a trei şunturi caracteristice exclusiv circulaţiei fetale, care se închid funcţional postnatal, şi anume: ductus venosus, care scurt-circuitează circulaţia hepatică, foarmen ovale şi canalul arterial, care scurt-circuitează circulaţia pulmonară. Pentru a putea realiza această deviere de circulaţie, rezistenţa vasculară pulmonară este foarte crescută în timpul vieţii fetale.

Circulaţia postnatală

Imediat după expulzie, cu ocazia primei respiraţii începe ventilaţia pulmonară şi plămânul devine un organ funcţional, unde au loc schimburile gazoase. În mod brusc, rezistenţa vasculară pulmonară scade, în timp ce fluxul sanguin prin artera pulmonară creşte de 8-10 ori. Paralel creşte întoarcerea venoasă pulmonară la nivelul atriului stâng, se schimbă raportul presiunilor între circulaţia sistemică şi cea pulmonară şi, ca urmare, se închid întâi funcţional (primele 10-15 ore de viaţă) şi apoi anatomic (5-7 zile) atât foramen ovale, cât şi canalul arterial. Foarte curând după naştere nu mai există nici un fel de comunicare între circulaţia sistemică şi cea pulmonară.

Există câteva circumstanţe clinice care favorizează persistenţa postnatală a acestor structuri fetale. Astfel, asfixia la naştere şi hipoxia postnatală favorizează persistenţa canalului arterial la prematurii cu

greutate foarte mică la naştere. Condiţiile care interferă o oxigenare normală sau o expansiune pulmonară optimă după naştere întârzie scăderea fiziologică a rezistenţei vasculare pulmonare, ceea ce conduce la hipoxie şi cianoză. Expunerea fătului la inhibitori ai prostaglandin sintetazei (aspirina, indometacina) conduce la închiderea in utero a canalului arterial şi persistenţa postnatală a hipertensiunii pulmonare prin rezistenţă vasculară crescută.

Bibliografie

ANDRONESCU A.: Anatomia dezvoltării omului (Embriologie medicală). Edit. Medicală, Bucureşti. 1987, p. 11-45 şi 125-138.

ARENDS M.J., WYLLIE A.H.: Apoptosis: Mechanisms and roles in pathology. Academic press, international review of experimental pathology, 1991, p. 223-254.

CIOFU CARMEN: Apoptoza şi cordul: între morfogeneză şi patogeneză. Med. modernă 1997; 4(1): 31-34.

EMMANOUILIDES G.C., ALLEN H.D., RIEMENSCHNEIDER T.A., GUTGESELL H.P.: Moss and Adams heart disease in infants, children and adolescents including the fetus. Williams & Wilkins, 1995, p. 1-59, 687, 746.

JAMES T.N.: Normal and abnormal consequences of apoptosis in human heart. From postnatal morphogenesis to paroxysmal arrhythmias. Circulation 1994; 90 (1): 556-569.

KAJSTURA J., NANSUKHAIM M., CHENG W., REISS K., KRAJEWSKI S., REED J.C.: Programmed cell death and expression of the protooncogene bcl. 2 in myocytes during postnatal maturation of the heart. Exp. Cell. Res. 1995; 219: 110-921.

LEVENE M.I., TUDEHOPE D., THEARLE J.: Essentials of neonatal medicine. Blackwell Scientific Publication, 1987, p. 6-16, 217-233.

VAN MIEROP: Morphological development of the heart. In Berne R.M. (ed.): Handbook of phisiology. Bethesda, Maryland, 1979, p. 1-28.

MALFORMAŢII CONGENITALE DE CORD

Carmen Ciofu

Epidemiologia malformaţiilor congenitale de cord

Epidemiologie bolilor neinfecţioase stabileşte prevalenţa, asocierea cu alte boli şi factori implicaţi în etiologie şi patogenie. Informaţiile astfel obţinute constituie argumente pentru măsuri de supraveghere a stării de sănătate a populaţiei şi a programelor naţionale de sănătate publică. În ţările dezvoltate bolile congenitale de cord (BCC) reprezintă o problemă prioritară pentru sănătatea publică (25% din totalul malformaţiilor). Progresele rapide ale tehnicilor de diagnostic şi tratament au schimbat dramatic destinul bolnavilor şi al familiilor acestora în ultimii 50 ani. Au apărut probleme noi, cum ar fi durata şi calitatea vieţii la adult, a copiilor trataţi chirurgical pentru BCC, încadrarea lor socială (oportunitatea sarcinilor, riscul recurenţei bolii), problema asigurărilor medicale etc.

Majoritatea malformaţiilor congenitale de cord îşi au originea în morfogeneza anormală a tubului cardiac primitiv din primele 50 zile ale vieţii embrionare.

Cardiologia pediatrică îşi concentrează atenţia asupra acelor malformaţii care ar putea scurta durata de viaţă a pacientului. Cardiologul de adult este confruntat cu alte probleme ale aceluiaşi capitol de patologie. Istoria naturală a BCC face ca un număr mic de bolnavi netrataţi în copilărie să atingă vârsta adultă; apar în schimb complicaţiile pe termen lung ale foştilor operaţi pe cord. Există un punct de vedere diferit al impactului BCC asupra timpului pe care îl afectează acestei probleme pediatrul cardiolog sau cardiologul de adult. Ţările cu experienţă în domeniu au ajuns la concluzia că registrul de BCC nu aduce date suficiente privind prevalenţa malformaţiilor congenitale. Unele cazuri subclinice rămân nediagnosticate (bicuspidia valvelor aortice, de exemplu), altele rămân neînregistrate (malformaţiile grave care au determinat moartea intrauterină a fătului). Diagnosticul prenatal a condus la întreruperea sarcinilor cu feţi suferind de BCC cu rezultate terapeutice incerte (sindromul de cord stâng hipoplazic, de exemplu). Cu toţi aceşti factori care influenţează prevalenţa BCC, indiferent de locul unde s-a cercetat, aceasta pare să fie de 5-8/1 000 naşteri.

Sexul copilului influenţează puţin incidenţa BCC, deşi este demonstrată o predominanţă a sexului masculin pentru transpoziţia de vase mari (TGA) şi stenoza aortică valvulară.

Factorii genetici sunt incriminaţi cel mai des în apariţia BCC. În mod clasic se acceptă că ei intervin *multifactorial* în sensul unui complex de interacţiuni între factorii genetici (intrinseci) şi factorii de mediu (greu de cuantificat uneori). Este remarca-

tă o incidenţă familială crescută a defectelor obstructive ale cordului stâng. Ultimele decenii au subliniat incidenţa ridicată a asocierii BCC cu sindroame genetice cunoscute (27% după unele statistici). Aproximativ 9% dintre copiii cu malformaţii congenitale de cord sunt purtătorii unui sindrom Down. Asocieri recunoscute sunt semnalate în sindroamele Noonan, Turner, Williams, Marfan sau Holt Oram. În schimb, în peste 90% din cazuri TGA apare ca o malformaţie cardiacă izolată.

Asocierea BCC cu sindroame cromozomiale a fost raportată la 15% dintre nou-născuţi şi 35% dintre feţi, *dar nici un tip de malformaţie cardică nu este patognomonică pentru un anumit sindrom cromozomial.* Identificarea unei BCC impune cercetarea anomaliilor asociate şi eventual evaluare citogenetică. Incidenţa crescută (40%) a canalului atrioventricular (CAV) în sindromul Down şi a leziunilor obstructive ale cordului stâng în sindromul Turner este bine cunoscută.

Transmiterea mendeliană este demonstrată în 3% din BCC. Transmiterea autozomal dominantă este exemplificată de sindroamele Marfan, Williams şi Holt Oram, iar transmiterea autozomal recesivă de sindromul Ellis van Creveld.

Determinismul multifactorial al BCC explică un risc de recurenţă în fratrie de 5%, ceea ce este un risc majorat faţă de populaţia generală. Riscul recurenţei este mai mare pentru leziunile comune. Există şi o „concordanţă anatomică", ceea ce înseamnă că acelaşi tip de leziune, de exemplu leziune obstructivă a cordului stâng, se întâlneşte la mai mulţi indivizi din familie cu grade diferite de severitate.

Factorii teratogeni sunt răspunzători doar de o minoritate din BCC (sub 5%). Se pot incrimina următorii (medicamente, toxice sau infecţii): tratamentul femeii gravide cu litiu, amfetamine, anticonvulsivante sau tranchilizante, consumul de alcool (creşte incidenţa defectului septal), diabetul matern (risc majorat pentru tetrada Fallot sau trunchi arterial comun). Sindromul rubeolei congenitale (sindrom Gregg) exemplifică tradiţional intervenţia unei infecţii virale în apariţia malformaţiilor cardiace.

Toate aceste cunoştinţe nu permit însă o prevenire eficientă a BCC atât timp cât factorii genetici (cei mai implicaţi), chiar dacă sunt cunoscuţi nu pot fi deocamdată influenţaţi. Prevenirea malformaţiilor congenitale rămâne un deziderat.

Varietatea extremă a malformaţiilor congenitale de cord amplificată de un număr mare de posibile asociaţii de leziuni şi grade variate de gravitate (au fost identificate peste 195 variante anatomice) fac clasificarea lor dificilă. Utilizarea criteriului anatomic sau etiologic nu este suficient de informativă. Cea mai sofisticată şi mai pretenţioasă propunere de clasificare a BCC a fost făcută de R. van Praagh în 1964 şi ea rămâne general acceptată în ciuda complexităţii ei. Autorul utilizează relaţia între poziţia cordului şi situsul visceral (denumind situs solitus poziţia comună a atriului drept în dreapta, de aceeaşi parte cu ficatul) şi introduce noţiunea concordanţă atrioventriculară şi ventriculoarterială atunci când analizează conexiunea etajului atrial cu cel ventricular şi conexiunea marilor vase la ventricule. În cele ce urmează am adoptat o clasificare patogenică a BCC sugerată de ediţia din 1996 a reputatului volum de cardiologie pediatrică Moss şi Adams.

A. Comunicare anormală între circulaţia sistemică şi pulmonară.

B. Anomalii ale tractului de ieşire din ventriculul stâng.

C. Anomalii ale tractului de ieşire din ventriculul drept.

D. Anomalii ale valvelor atrioventriculare.

E. Originea anormală a marilor vase şi a arterelor coronare.

F. Anomalia de întoarcere a circulaţiei venoase pulmonare.

G. Malpoziţia cordului şi situsul visceral.

A. Comunicarea anormală între circulaţia sistemică şi cea pulmonară (şunt stânga-dreapta)

Defectul septal atrial (DSA)

Definiţie: comunicare anormală între cele două atrii.

Incidenţa DSA reprezintă 6-10% din totalul BCC, fiind întâlnit cu o incidenţă de 1/1 500 naşteri. Incidenţa este aparent mai mare dacă raportarea se face la adult, la care BCC complexe sau greu de tolerat hemodinamic nu mai sunt întâlnite. S-a notat asociere frecventă între DSA şi sindromul Holt Oram sau sindromul Poland.

Variante anatomice: *foramen ovale* este o structură fetală care permite comunicarea interatrială în timpul vieţii intrauterine şi scurt-circuitatrea circulaţiei pulmonare. Acest orificiu se închide funcţional şi apoi anatomic curând după naştere, formându-se un perete fibros care acoperă fosa ovală. DSA poate avea 4 sedii la nivelul septului interatrial. Clasificarea defectului se face în raport de poziţia orificiului faţă de *fosa ovală*. Astfel, forma cea mai comună este situată central (median), chiar la nivelul fosei ovale şi pentru criterii embriologice este denumită *DSA tip ostium secundum*. În ordinea descrescândă a incidenţei se situează *DSA tip ostium primum* – aflat în porţiunea caudală a septului interatrial, în apropierea inserţiei valvei atrioventriculare bicuspide. Orificiul este situat anterior de fosa ovală. DSA situate posterior sunt fie de tip *sinus venos* (posterior de fosa ovală) sau de tip *sinus coronar* (inferior şi anterior de fosa ovală). Ultimele două variante (cele mai rar întâlnite) sunt relativ frecvent asociate cu anomalie parţială de întoarcere venoasă pulmonară.

Hemodinamică: DSA permite un şunt stânga-dreapta care conduce la suprasolicitarea (eventual dilatarea) cavităţilor drepte prin încărcarea volumetrică a acestora şi apoi prin debit pulmonar crescut. Doar 10% din purtătorii acestui defect dezvoltă în a 3-a – a 4-a decadă de viaţă hipertensiune pulmonară ireversibilă prin boală vasculară pulmonară secundară. Defectul anatomic este de mici dimensiuni, debitul şuntului fiind determinat de complianţa relativă a celor două ventricule.

Simptomatologie: tabloul clinic poate fi extrem de variabil, de la bolnav total asimptomatic, la existenţa unui suflu sistolic de gradul II-III, cu maximum de intensitate la baza cordului şi un zgomot II întărit sau dedublat. Dacă diagnosticul se pune în perioada de sugar, hiperdebitul pulmonar se poate întovărăşi de infecţii respiratorii repetate. Copilul mai mare dezvoltă moderată dispnee de efort.

Explorări paraclinice:

Radiografia poate da relaţii normale sau se poate constata moderată cardiomegalie cu proeminenţa arcului arterei pulmonare şi circulaţie pulmonară mai evidentă.

ECG evidenţiază ritm sinusal (comun la copil), pe când la adult se pot întâlni ritm joncţional şi crize de tahicardie supraventriculară. Undele P pot fi înalte (semn de supraîncărcare ventriculară dreaptă) cu unde P negative în DII-DIII.

Echocardiografia 2D stabileşte prezenţa defectului şi dimensiunile lui (greu de apreciat în defectele de fosă ovală) (fig. 9.9, 9.10). Pentru adult se consideră că echografia transesofagiană (TEE) este

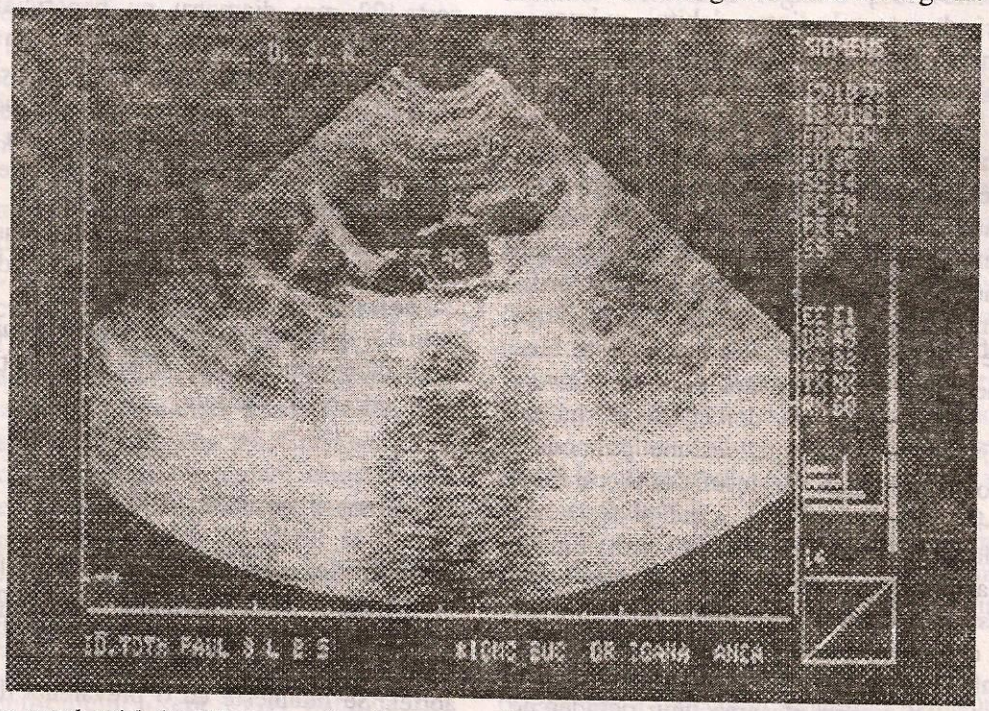

Fig. 9.9 – Defect septal atrial tip ostium secundum la un sugar în vârstă de 3 luni, aspect echografic 2D (colecţia IOMC, Dr. Ioana Anca).

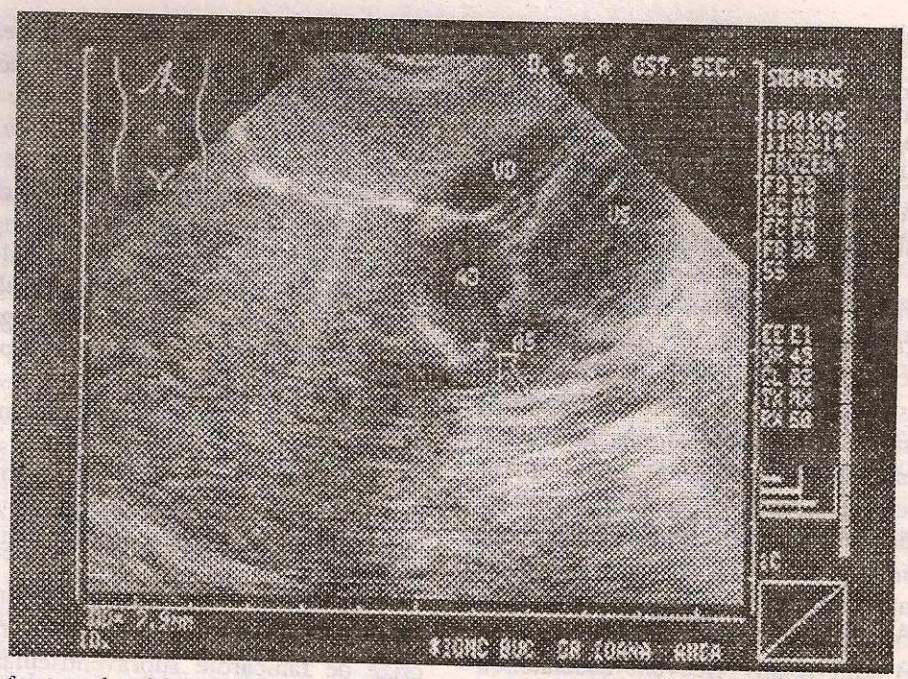

Fig. 9.10 – Defect septal atrial larg, tip ostium secundum, aspect echografic 2D. (Colecţia IOMC, Dr. Ioana Anca.)

metoda optimă de diagnostic al celor 4 variante anatomice a DSA.

Echo Doppler vizualizează un flux interatrial cu viteză crescută mediosistolic. Volumul şuntului se apreciază făcând raportul dintre debitul pulmonar (QP) şi debitul sistemic (QS): QP/QS. Doppler color obiectivează direcţia şuntului şi eventual întoarcere venoasă anormală. Există serioase controverse privind utilitatea explorării sistematice hemodinamice şi angiocardiografice preoperatorii.

Istorie naturală: debitul mic prin DSA face ca în mod obişnuit această leziune să fie bine tolerată. S-au semnalat cazuri de închidere spontană a orificiului de comunicare (14-60%) la copilul cu vârsta cuprinsă între 2-8 ani, dar mecanismul nu este bine înţeles. Momentul şi frecvenţa închiderii sunt invers proporţionale cu dimensiunea defectului şi debitul şuntului. DSA conduce la hipertensiune pulmonară fixă şi se poate complica cu insuficienţă cardiacă în a 3-a – a 4-a decadă de viaţă, când şi frecvenţa tulburărilor de ritm (flutter atrial) este mai ridicată. 5-10% din pacienţii de sex masculin dezvoltă boală vasculară obstructivă pulmonară după vârsta de 20 ani. DSA se complică rar cu endocardită bacteriană.

Tratament:

1. Închiderea DSA prin plasarea unui ocluder pe cale endovenoasă prin tehnica Rashkind constituie modalitatea cea mai frecventă de abordare terapeutică. Ocluder-ul are forma unei umbrele care se deschide în atriul stâng şi „se prinde" de peretele orificiului. Defectele cu dimensiuni sub 4 mm sau peste 22 mm diametru nu beneficiază de această metodă. Pentru DSA cu diametrul între 18-22 mm s-a preconizat metoda dublei umbrele.

2. Tratamentul chirurgical este indicat dacă raportul QP/QS are o valoare > 1,5/1 sau mai exact este 2/1. Respectând criteriile de selecţie, vârsta optimă pentru intervenţie este 4-5 ani cu rezultate postoperatorii foarte bune. Rezultatele sunt mai puţin satisfăcătoare dacă operaţia are loc după vârsta de 24 ani şi dacă presiunea arterială în circulaţia pulmonară depăşeşte 40 mmHg. Tulburările de ritm semnalate postoperator aduc în discuţie preexistenţa unor anomalii sinusale.

Defectul septal ventricular (DSV)

Definiţie: comunicare anormală între cele două ventricule la nivelul septului interventricular.

Incidenţă: DSV este cea mai frecventă BCC (20%), fiind depăşit procentual doar de bicuspidia aortei. Se întâlneşte cu o prevalenţă de 1,5-3,5/1000 naşteri. Numărul cazurilor întâlnite la adult este mai

mic, deoarece există cazuri de închidere spontană a defectului. 5% din cazuri se asociază unor anomalii cromozomiale (trisomie 21, trisomie 18).

Variante anatomice: 80% din cazurile de DSV prezintă comunicare la nivelul septului membranos în porţiunea superioară a septului interventricular, în apropierea valvelor aortice şi a tractului de ieşire din ventriculul stâng. În 5-8% din cazuri DSV este infundibular, lângă valva pulmonară, în apropierea tractului de ieşire a ventriculului drept. În 5-8% cazuri defectul este muscular, situat în apropierea joncţiunii septului muscular cu peretele ventricular.

Hemodinamică: DSV exemplifică perfect tipul şuntului stânga-dreapta. Modificările hemodinamice depind de dimensiunile anatomice ale defectului şi rezistenţa întâmpinată de fluxul de sânge cu direcţie stânga-dreapta. Asocierea stenozei pulmonare (SP) limitează valoarea şuntului, protejând plămânul de supraîncărcare circulatorie. Magnitudinea şuntului depinde remarcabil de rezistenţa vasculară pulmonară. Se utilizează termenul de *DSV-restrictiv* pentru un şunt cu debit mic, care nu permite egalizarea presiunilor între cele două ventricule, totdeauna presiunea din ventriculul stâng (VS) rămânând superioară. *DSV-nerestrictiv* denumeşte hemodinamic un şunt mare, care permite egalizarea presiunilor celor două ventricule. În acest moment şuntul devine facultativ. Rezistenţa vasculară pulmonară crescută la nou-născut explică absenţa suflului la naştere şi apariţia lui mai tardivă, pe măsură ce rezistenţa pulmonară scade cu vârsta (primele luni de viaţă).

Debitul pulmonar crescut conduce la întoarcere venoasă crescută, suprasolicitarea şi hipertrofia ventriculului stâng.

Răspunsul circulaţiei pulmonare la supraîncărcare (de debit!) este foarte variabil (intervine un factor individual de natură genetică). Păstrarea nemodificată a rezistenţei pulmonare condiţionează un şunt stânga-dreapta cu debit constant. Creşterea presiunii pulmonare (prin boala vasculară obstructivă) face ca valorile presiunii din circulaţia pulmonară să depăşească pe cele sistemice şi şuntul se inversează la nivelul DSV. Asistăm la dezvoltarea *complexului Eisenmenger*. Hipertensiunea pulmonară fixă se instalează după vârsta de 2-3 ani, chiar în DSV cu debit foarte mare. Deoarece regimul de solicitare al ventriculului drept (VD) depinde de debitul şuntului şi rezistenţa vasculară pulmonară, se recunosc cel puţin trei situaţii, raportat la modificările hemodinamice:

a) debit mic – rezistenţă vasculară pulmonară redusă. Şuntul stânga-dreapta este permanent bine tolerat, nu se dezvoltă hipertensiune pulmonară;

b) debit mare – rezistenţă vasculară pulmonară moderat crescută. DSV este etichetat ca larg dacă orificiul de comunicare are dimensiunile aortei. Debitul pulmonar crescut conduce la suprasolicitarea VS care se poate decompensa, dar răspunde bine la terapie medicală. Sugarii obosesc la supt şi au o stare de nutriţie deficitară;

c) debit mare – rezistenţă pulmonară crescută. În sistolă direcţia şuntului este stânga-dreapta, dar în diastolă este posibilă inversarea lui. Hipertensiunea pulmonară de debit este de aşteptat *după vârsta de 6-12 luni* şi se manifestă prin tahipnee, transpiraţii abundente, oboseală la supt. Diagnosticul diferenţial cu o infecţie pulmonară supraadăugată este foarte dificil la sugari.

Simptomatologie: absenţa suflului în perioada neonatală nu este excepţională. Simptomatologia stetacustică a DSV se caracterizează printr-un suflu sistolic intens, rugos, de gradul III-IV, cu maximum de auscultaţie în spaţiul IV intercostal stâng, cu iradiere „în spiţă de roată", însoţit de freamăt catar şi eventual bombarea regiunii precordiale. Şunturile largi se însoţesc de dificultate de alimentaţie şi deficit nutriţional. Semnele de încărcare circulatorie pulmonară constau în tahipnee, tiraj, raluri de edem pulmonar.

Examene paraclinice:

Radiografia pulmonară reflectă impactul modificărilor hemodinamice. În şunturile mici, aspectul este normal. În defectele medii există cardiomegalie moderată şi accentuarea desenului vascular pulmonar (fig. 9.11, 9.12). Întoarcerea venoasă crescută conduce la hipertrofia VS. După vârsta de 2 ani, în şunturile largi, hipertensiunea pulmonară realizează aspecte caracteristice ale siluetei cardiace, cu bombarea arcului mijlociu stâng şi discrepanţă între periferia pulmonară clară şi aspectul vascular perihilar accentuat.

ECG este nemodificat în şunturile mici. În şunturile largi se înregistrează semne de suprasolicitare VS şi P pulmonar, când s-a instalat hipertensiunea pulmonară.

Echocardiografia 2D este metoda optimă de obiectivare a defectului anatomic. Dimensiunile DSV se compară cu orificiul aortei. Dacă DSV are un

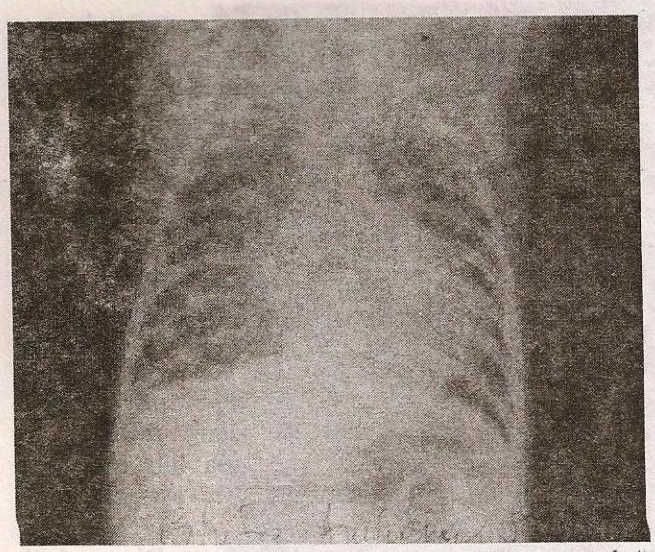

Fig. 9.11 – Defect septal ventricular larg cu încărcare vasculară pulmonară la un sugar de 5 luni, aspect radiologic.

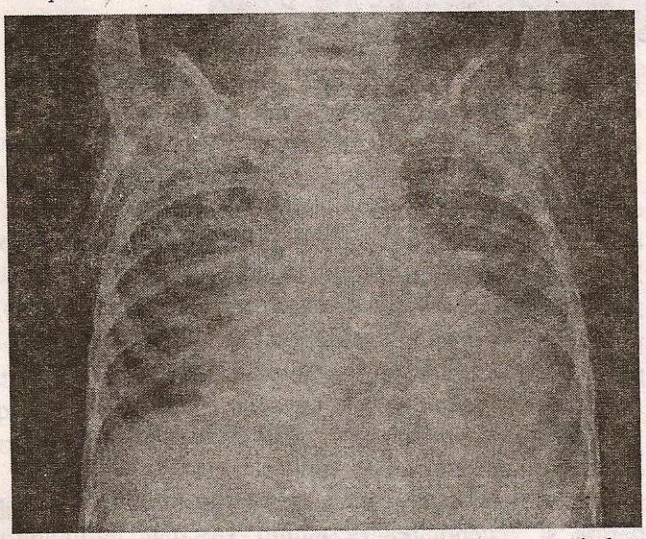

Fig. 9.12 – Defect septal ventricular larg cu încărcare ventriculară pulmonară la un băiat de 2 ani şi 9 luni, aspect radiologic.

diametru de 1/3 din orificiul aortei defectul este etichetat ca „mic". El este „mediu" dacă reprezintă 1/2 sau 2/3 din acest diametru şi „larg" dacă are dimensiuni egale (fig. 9.13, 9.14).

Echo Doppler poate calcula gradientul de presiune interventricular şi raportul QP/QS (> 2 constituie indicaţie de intervenţie chirurgicală).

Cateterismul cardiac nu mai este considerat obligatoriu nici preoperator, deşi este singura metodă care permite măsurarea exactă a debitului şuntului şi a rezistenţei pulmonare, precum şi valorile presiunii în artera pulmonară.

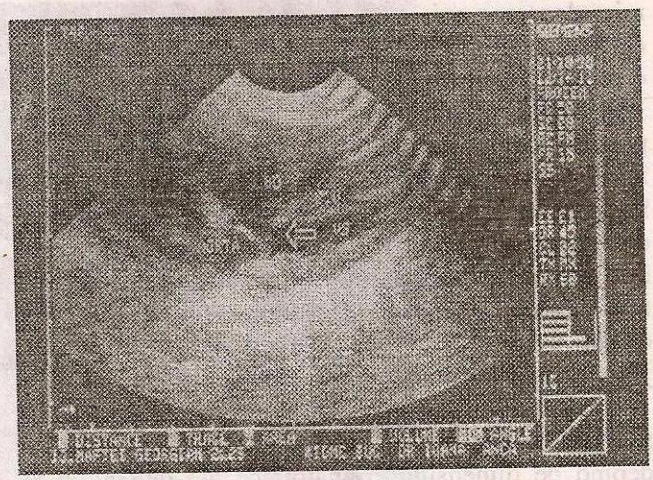

Fig. 9.13 – Defect septal ventricular la nivelul septului membranos; sugar în vârstă de 2 luni şi jumătate, aspect echografic 2D. (Colecţia IOMC, Dr. Ioana Anca.)

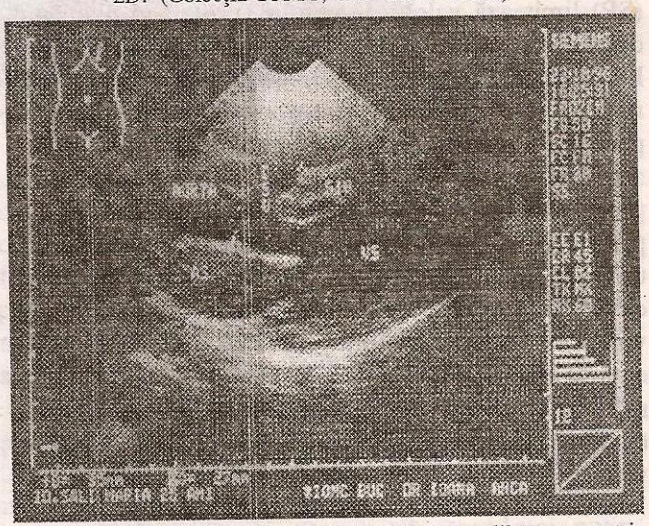

Fig. 9.14 – Defect septal, entricular larg cu dilatarea ventriculului stâng, aspect echogra ic 2D. (Colecţia IOMC, Dr. Ioana Anca.)

Angiocardiografia a luce precizări privind eventuale defecte asociate, d mare valoare pentru chirurg.

Istoria naturală epinde mult de dimensiunile DSV şi rezistenţa p lmonară. Un defect mic este bine tolerat şi un p ocent de 70-80% dintre acestea se închid sponta sub vârsta de 2 ani cu preţul unui anevrism de s pt interventricular fără consecinţe clinice. DSV cu debit mare conduce la insuficienţă cardiacă în primele 6 luni de viaţă, dar răspunde favorabil la terapie medicală. DSV larg dezvoltă după 6-12 luni hipertensiune pulmonară de debit. Apare morbiditate pulmonară mare în primul an de viaţă. În aceste cazuri indicaţia operatorie se

pune chiar sub vârsta de 1 an, deşi la vârstele mici mortalitatea postoperatorie este mai ridicată. După vârsta de 2 ani şunturile largi dezvoltă boală vasculară pulmonară obstructivă. Orice DSV, indiferent de mărime, se poate închide spontan, dar este mai probabilă această evoluţie în DSV restrictive. Pericolul endocarditei bacteriene este mare în DSV, vegetaţiile situându-se de obicei pe marginea orificiului, în cavităţile ventriculare drepte, pe valva septală a tricuspidei.

Tratament: DSV cu debit mic nu necesită intervenţie chirurgicală. Probabilitatea endocarditei bacteriene nu constituie indicaţie operatorie.

Apariţia hipertensiunii pulmonare în primul an de viaţă impune cateterism cardiac. Dacă QP/QS < 2/1, iar presiunea în artera pulmonară şi rezistenţa pulmonară sunt normale nu sunt indicaţii de tratament chirurgical. Defectele mari nerestrictive necesită corecţie chirurgicală totală între 1-2 ani. Indicaţia de intervenţie chirurgicală este reprezentată de următoarele date: raport QP/QS >1,5 şi rezistenţa arteriolară pulmonară > 7 U/m^2.

Tratamentul preoperator al insuficienţei cardiace se face cu furosemid (scăderea presarcinii) şi captopril (scăderea postsarcinii). Utilitatea tratamentului cu digoxin este discutabilă în accepţia unor autori.

Intervenţia chirurgicală se execută cu CEC (circulaţie extracorporală), reparaţia se face cu petec de dacron. Postoperator se pot constata şunturi reziduale (care impun uneori reintervenţia), disfuncţie ventriculară, bloc de ramură dreaptă, bloc AV sau aritmii ventriculare, mai puţin frecvente ca în operaţia corectoare din tetrada Fallot. Tehnicile paliative, cum ar fi banding-ul arterei pulmonare, sunt dezavuate de standardele actuale de eficienţă, deoarece limitează posibilităţile unei corecţii totale ulterioare. Endocardita bacteriană se poate instala dacă există şunt rezidual.

Canalul atrioventricular (CAV) (defectul septal atrioventricular)

Definiţie: comunicare anormală interatrială şi interventriculară (zona centrală a cordului) asociată cu anomalia valvelor atrioventriculare (în cazurile complete există o valvă atrioventriculară unică).

Incidenţă: reprezintă 4-5% din toate bolile congenitale de cord având o prevalenţă de 0,19/1000 naşteri. Forma completă este cea mai comună şi însoţeşte 40% din cazurile de sindrom Down.

Anomalii anatomice: comunicarea interatrială are loc în porţiunea inferioară a septului (*DSA – ostium primum*), iar comunicarea interventriculară în porţiunea superioară a septului sub inserţia valvelor atrioventriculare. Acestea au modificări de structură. Valva mitrală are de obicei 3 foiţe, dintre care două mediane, iar valva tricuspidă, mai puţin afectată, prezintă subdezvoltarea valvei septale. În formele parţiale există doar o despicătură (cleft) a valvei mitrale anterioare, care permite regurgitarea sistolică. Ambele valve atrioventriculare (AV) se inseră pe sept la acelaşi nivel şi se poate vorbi de o valvă AV unică, având 5 elemente valvulare. Dacă există orificii mitrale şi tricuspide *distincte* se poate vorbi de canal AV parţial.

Hemodinamică: leziunea complexă are ca rezultat un şunt stânga-dreapta, care are debit mare şi conduce rapid la *supraîncărcare pulmonară*, agravat de regurgitaţia sistolică prin valva AV. Debitul şuntului este influenţat de rezistenţa arteriolară pulmonară. Există un *şunt obligatoriu,* neinfluenţat de starea circulaţiei pulmonare, permanent, între ventriculul stâng şi atriul drept. Defectul realizează o comunicare largă în zona centrală a cordului. Comunicarea are loc atât în plan sagital (DSA, DSV), cât şi într-un plan perpendicular la nivelul valvelor AV. Debitul pulmonar crescut favorizează apariţia precoce a bolii vasculare pulmonare obstructive.

Simptomatologie: existenţa unui şunt larg între circulaţia sistemică şi pulmonară conduce la apariţia precoce a simptomatologiei clinice, înaintea vârstei de 3 luni în 30% din cazuri şi sub vârsta de 1 an în toate cazurile. Manifestarea clinică este dominată de insuficienţa cardiacă globală sau de infecţii pulmonare repetate, dificultăţi de alimentaţie, ritm de creştere nesatisfăcător. Auscultator se percepe un suflu holosistolic, foarte aspru, de gradul III-IV sugerând DSV, dar în apariţia căruia intervine şi regurgitaţia mitrală.

Explorări paraclinice:

Radiografia toracică evidenţiază cardiomegalie cu proeminenţa atriului drept şi stâng. Desenul vascular pulmonar este foarte accentuat prin supraîncărcare circulatorie în cadrul dublului şunt stânga-dreapta.

ECG evidenţiază PR prelungit (bloc AV), supraîncărcare biatrială, deviere la stânga a axului QRS, supraîncărcare biventriculară.

Echocardiografia 2D evidenţiază defectele anatomice descrise (*DSA tip ostium primum*, DSV de tip superior, valvă AV unică) (fig. 9.15, 9.16).

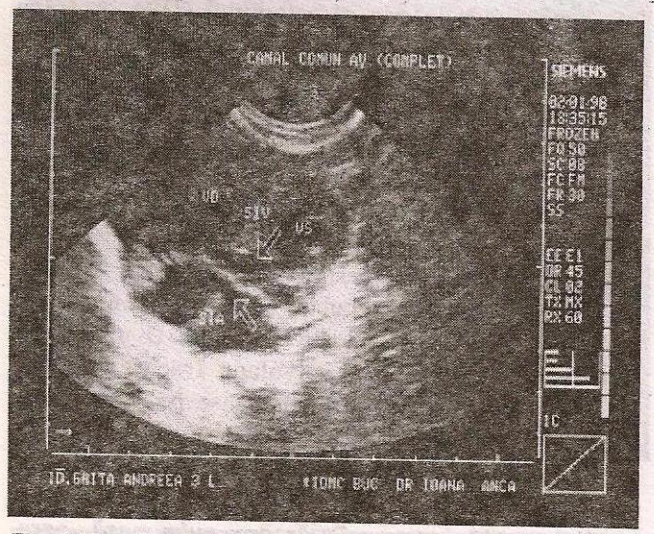

Fig. 9.15 – Canal atrioventricular, forma completă; comunicare interventriculară la nivelul septului membranos, comunicare interatrială tip ostium primum, aparat valvular atrioventricular unic, aspect echografic 2D la un sugar cu sindrom Down. (Colecţia IOMC, Dr. Ioana Anca.)

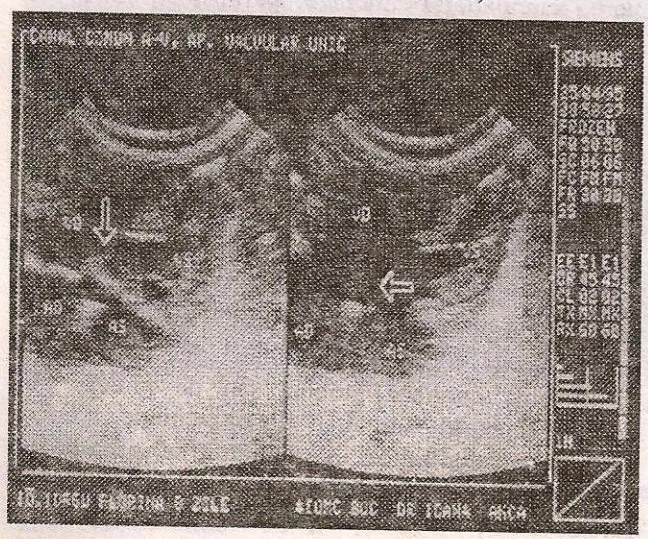

Fig. 9.16 – Canal atrioventricular, forma completă; se constată un orificiu larg în zona „centrală" a cordului, aspect echografic la un nou-născut de 8 zile. (Colecţia IOMC, Dr. Ioana Anca.)

Cateterismul cardiac confirmă leziunile anatomice descrise, iar angiocardiografia demonstrează amestecul liber al sângelui celor 4 camere în zona centrală a cordului. Debitul pulmonar crescut condiţionează întoarcere pulmonară crescută care suprasolicită VS.

Istorie naturală: leziunea este dificil de tolerat şi fără corecţie chirurgicală formele complete nu supravieţuiesc vârstei de 15 ani. Boala vasculară obstructivă pulmonară se instalează precoce, în special în sindromul Down. Repetatele infecţii respiratorii şi episoadele de decompensare ventriculară stângă (mai uşor de tratat medical) impun corecţie totală precoce.

Tratamentul chirurgical este singura soluţie recomandabilă. Banding-ul arterei pulmonare se practică la sugari dacă nu este posibilă corecţia totală. În mod corect se operează între vârsta de 6-12 luni prin tehnica Rastelli, cu un singur patch, care include DSA şi DSV. Mult mai dificilă este reconstituirea celor două valve AV competente. În centrele de chirurgie cu mare experienţă mortalilatea operatorie este de 10-15%.

Persistenţa canalului arterial (PCA)

Definiţie: comunicare anormală între circulaţia sistemică şi pulmonară la nivelul canalului arterial persistent, situat între artera pulmonară şi aorta toracică, unde pătrunde la 5-10 mm, distal de emergenţa arterei subclaviculare stângi.

Canalul arterial este un rest al celui de-al 6-lea arc aortic identificat încă din a 6-a săptămână de gestaţie, având rol important în timpul circulaţiei embriofetale, fiind sediul scurt-circuitării pasive a circulaţiei pulmonare. Sângele este astfel drenat într-un teritoriu cu rezistenţă vasculară redusă (circulaţia placentară). Această formaţiune anatomică, caracteristică vieţii fetale se închide funcţional în primele 12 ore de viaţă şi anatomic în primele 3 săptămâni, printr-un proces de fibroză. Cordonul fibros restant este cunoscut sub numele de *ligamentum arteriosus*. Pentru închiderea canalului arterial intervine efectul constrictiv al creşterii cantităţii de oxigen din sânge, imediat postnatal. Acest efect este direct proporţional cu vârsta gestaţiei, fiind puţin evident la prematurul mai mare de 1000 g. Dacă se doreşte menţinerea deschisă a canalului arterial imediat postnatal, se poate interveni cu perfuzii cu prostaglandină.

Hemodinamică: debitul sângelul prin PCA depinde de diametrul şi lungimea canalului arterial, diferenţa de presiune între aortă şi artera pulmonară, rezistenţa circulaţei sistemice, respectiv rezistenţa vasculară pulmonară, vârsta gestaţiei. Dacă dimensiunile canalului sunt mici (lungime, diametru) rezistenţa pulmonară relativ ridicată face ca şuntul să

fie mic. Dacă este vorba de un canal de mari dimensiuni direcţia şi volumul şuntului sunt dictate de raportul presiunilor aortă/arteră pulmonară. Debitul mare printr-un şunt larg realizează supraîncărcarea circulaţiei pulmonare, creşterea rezistenţelor. PCA are consecinţe clinice şi modalităţi evolutive şi terapeutice diferite dacă ne referim la prematur sau nou-născut la termen.

• **Persistenţa canalului arterial la prematur.** Prematurul cu greutate mică la naştere (sub 1 500 g) are particularităţi hemodinamice legate de vârstă. Foarte caracteristic este sistemul de redistribuţie a sângelui la prematur, constând dintr-un flux sanguin mai redus spre tractul gastrointestinal şi rinichi (explică enterocolita ulceronecrotică, de exemplu) şi un flux sanguin crescut spre regiunea cefalică (explică incidenţa ridicată a hemoragiilor craniene) şi spre plămân, la nivelul PCA, ceea ce conduce la supraîncărcarea circulatorie a plămânilor. Prematurul nu este capabil să limiteze şuntul printr-o rezistenţă vasculară crescută, de aceea „encombrarea" plămânilor este frecventă, plămânul prematurilor fiind supus presiunilor sistemice prin existenţa şuntului stânga-dreapta de la nivelul PCA. Scăderea drenajului limfatic pulmonar de după naştere favorizează edem alveolar sesizat şi de creşterea presiunilor necesare ventilaţiei asistate. Răspunsul PCA la acţiunea vasoconstrictoare a oxigenului este în directă legătură cu durata gestaţiei, deci insuficient, şi PCA rămâne deschis.

PCA la prematurul peste 1500 g şi fără detresă respiratorie (care a primit surfactant profilactic sau a cărui mamă a primit steroizi) se manifestă clinic prin insuficienţă ventriculară stângă (întoarcere venoasă pulmonară crescută), manifestată prin tahipnee, tahicardie şi raluri (edem alveolar). Echocardiografic se poate evidenţia PCA. Tratamentul medical al insuficienţei cardiace şi închiderea farmacologică a PCA constituie recomandarea comună. În practică închiderea farmacologică a PCA la prematur se încearcă *înaintea vârstei de 10 zile* cu indometacin în doză de 0,2 mg/kg i.v. în 3 doze succesive, administrate i.v. cu pompa de perfuzie, la interval de 12-24 ore. Este necesară o diureză bună şi valori ale creatininei care să nu depăşească 1,6 mg/dl. Se estimează că PCA se închide spontan spre vârsta de 2-3 luni, dacă manipularea farmacologică nu a reuşit.

PCA la prematurul sub 1000 g, cu detresă respiratorie severă în primele zile de viaţă: administrarea de surfactant favorizează vindecarea pulmonară, dar pe măsură ce boala pulmonară se vindecă scade rezistenţa vasculară pulmonară, creşte debitul sângelui prin PCA, identificat >80% din cazuri. Ventilaţia mecanică impune presiuni de ventilaţie tot mai mari pentru a învinge rezistenţa pulmonară; debitul sângelui prin PCA poate fi atât de mare încât suflul să nu mai fie audibil. Paralel cu supraîncărcarea pulmonară se realizează scăderea irigaţiei altor organe (în timpul diastolei scade nedorit presiunea diastolică în aortă). În aceste cazuri s-a demonstrat că *închiderea chirurgicală a PCA* înaintea vârstei de 10 zile are efect benefic, scăzând durata şi presiunea necesară pentru ventilaţie asistată. În practică, chiar fără complicaţii hemodinamice majore, se încearcă închiderea farmacologică a PCA la orice prematur sub 1000 g, în a 3-a zi de viaţă. Numai dacă după 72 ore de adminstrare de indometacin insuficienţa ventriculară stângă nu este controlată, se va avea în vedere ligatura chirurgicală a canalului arterial.

• **Persistenţa canalului arterial la nou-născutul la termen:**

Incidenţă: PCA reprezintă 5-10% din BCC, fiind întâlnită cu o frecvenţă de 1/2 000 naşteri. Pentru neînchiderea PCA la alte vârste decât la prematuri (unde există circumstanţe hemodinamice speciale) s-au avansat mai multe ipoteze etiologice, dintre care una incriminează virusul rubeolei, care se pare că interferează formarea unui ţesut elastic arterial normal.

Hemodinamică: toate şunturile stânga-dreapta, inclusiv şuntul prin PCA, depind de dimensiunile canalului şi rezistenţa vasculară pulmonară. Printr-un canal arterial scurt, cu diametrul redus, rezistenţa pulmonară crescută din perioada neonatală limitează cantitatea de sânge care ajunge la plamân. Cu excepţia unui suflu sistolic de gradul I-II (rareori componenta diastolică este percepută), nu se pot identifica alte semne clinice şi paraclinice. PCA de dimensiuni mai mari conduce la încărcare vasculară pulmonară (fig. 9.17), manifestată prin tahipnee, iritabilitate, creştere deficitară, întoarcere venoasă crescută, hipertrofie compensatorie a ventriculului stâng. Precordium hiperdinamic, asociat unui suflu sistolodiastolic (în care domină componenta sistolică) cu zgomot II întărit la bază constituie semnele clinice caracteristice ale PCA. În timp, se instalează boala vasculară pulmonară obstructivă precedată de hipertensiune pulmonară (de debit). Magnitudinea reală a debitului prin şunt este greu de cuantificat chiar prin metode invazive (cateterism cardiac, angiocardiografie) care permit în schimb măsurători obiective privind valoarea presiunii în artera pulmonară şi a rezistenţei arteriolare.

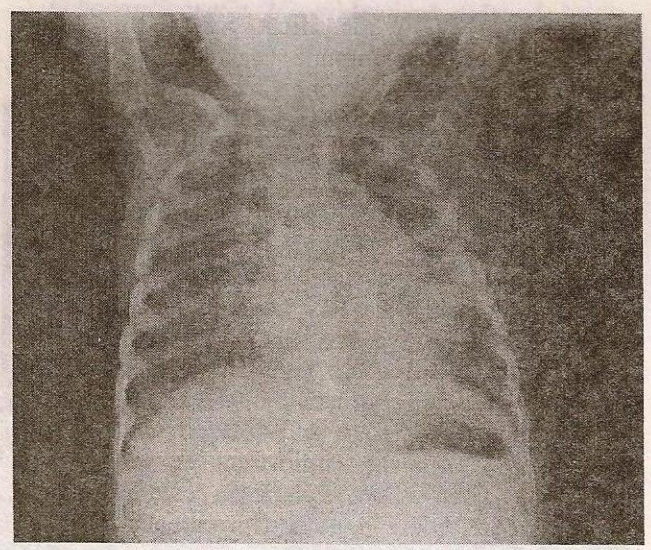

Fig. 9.17 – Persistenţa canalului arterial (PCA) cu şunt larg stânga-dreapta şi încărcare vasculară pulmonară, aspect radiologic la un sugar în vârstă de 6 luni; operat la 7 luni, evoluţia postoperatorie bună.

Tratament:

1. Manipularea farmacologică a PCA este posibilă *exclusiv la prematuri;* ea este inoperantă la nounăscutul la termen sau la alte vârste şi nu vor fi făcute tentative în acest sens.

2. Închiderea PCA prin ocluder a devenit o practică curentă în centrele cu experienţă în cardiologia pediatrică intervenţională (fig. 9.18 A şi B). Introducerea ocluder-ului se face pe cale *arterială,* existând discuţii privind momentul optim, tipul de ocluder, eficienţa în timp.

3. Tratamentul chirurgical se face printr-o tehnică mai simplă decât în alte şunturi stânga-dreapta, nefiind necesară CEC. Se preconizează *secţiunea* şi nu ligatura PCA, existând situaţii de recanalizare după ligatura simplă. Singura contraindicaţie este reprezentată de hipertensiunea pulmonară fixă. Coarctaţia de aortă asociată PCA complică tehnica chirurgicală.

B. Anomalii ale tractului de ieşire din ventriculul stâng

Stenoza aortică valvulară (SA)

Definiţie: tulburare de ejecţie sistolică a ventriculului stâng consecutivă strâmtării orificiului aortic valvular.

Incidenţă: cea mai frecventă BCC este *bicuspidia aortică,* care este însă asimptomatică în copilă-

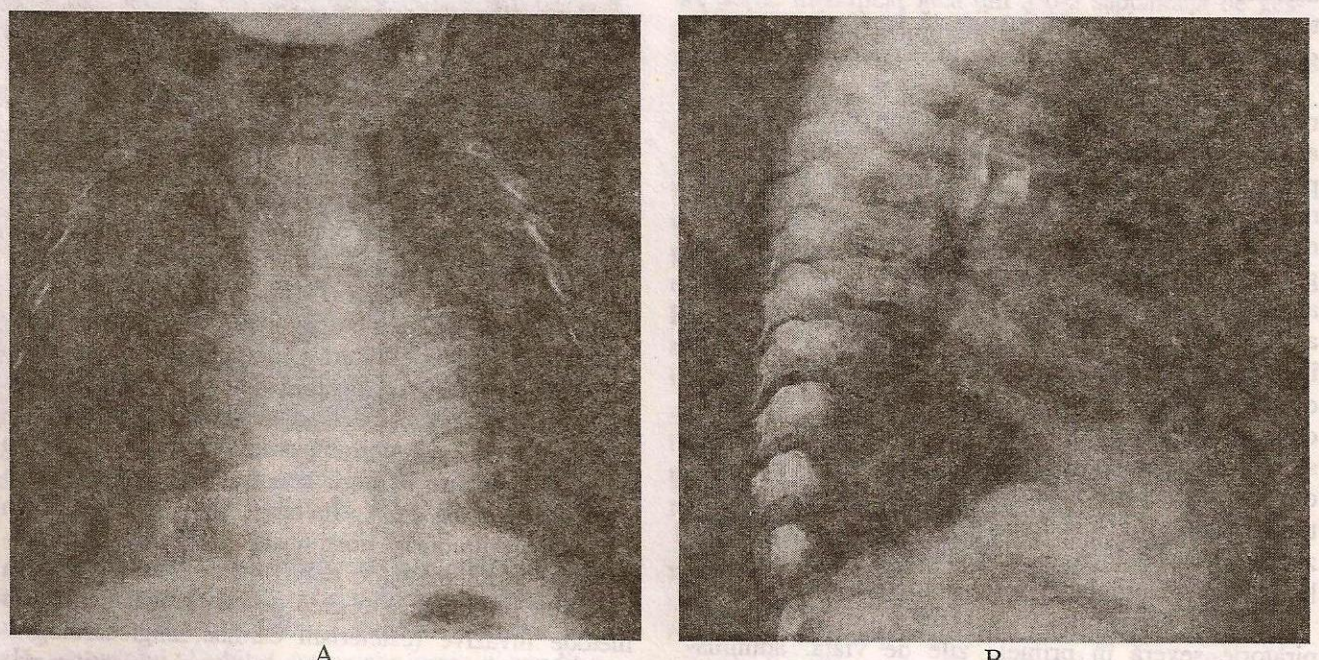

A B

Fig. 9.18 – Persistenţa canalului arterial. A: Aspect radiologic, proiecţie antero-posterioară, după închiderea canalului arterial prin ocluder Amplatzer; se vizualizează ocluder-ul care este radioopac. B: Acelaşi caz, imaginea radiologică de profil. (Colecţia Clinicii de Pediatruie Grigore Alexandrescu, Bucureşti.)

rie, dar devine stenotică la adult. SA valvulară reprezintă 3-6% din BCC, fiind de trei ori mai frecventă la sexul masculin. În 20% din cazuri se asociază cu alte anomalii.

Anomalii anatomice: valvulele aortice semilunare sunt îngroşate, rigide, unite prin marginile lor libere, alcătuind un „dôme", cu convexitatea spre lumenul aortei, având un orificiu central stenotic. Inelul valvular aortic este şi el subdezvoltat. În mod secundar se dezvoltă hipertrofia VS şi uneori dilataţia poststenotică a aortei ascendente.

Hemodinamică: anomalia hemodinamică esenţială constă în gradientul de presiune între VS şi aortă în timpul perioadei de ejecţie sistolică. Gravitatea SA ca şi consecinţele hemodinamice se judecă în funcţie de gradientul sistolic (forma gravă > 60 mmHg) şi suprafaţa valvulară (formă gravă < 0,5 cm^2/m^2 suprafaţă corporală). Aria efectivă în sistolă se calculează după formula Gorlin. Un gradient de 45 mmHg se însoţeşte de o scădere a fracţiei de ejecţie de 40%! În condiţii de repaus debitul VS rămâne adecvat, dar în timpul efortului creşte mult gradientul de presiune. Iniţial VS se hipertrofiază pentru a face faţă acestei sarcini, dar în timp se instalează insuficienţa VS şi stază retrogradă. Aprovizionarea cu sânge a miocardului poate fi compromisă prin reducerea fluxului diastolic în arterele coronare.

Simptomatologie: în formele *comune* copilul este asimptomatic sau poate avea un suflu sistolic descoperit la un examen clinic de rutină.

În SA strânsă (orificiul valvular < 0,5 cm^2/m^2 suprafaţă corporală, gradient > 60 mmHg), se înregistrează semne clinice ca fatigabilitate la efort, dureri anginoase, dureri abdominale, transpiraţii profuze, sincope (debitul cardiac nu poate asigura un flux cerebral adecvat). Moartea subită poate surveni în 19% din cazuri, mai ales cu ocazia unui efort fizic. Examenul obiectiv detectează un suflu sistolic de ejecţie, de gradul III-IV, care iradiază pe traiectul arterelor carotide, având maximum de auscultaţie la baza cordului. Suflul este mai puţin audibil în formele severe de boală iar dispariţia suflului este egală cu progresia SA. În 20% din cazuri se poate percepe un suflu de regurgitaţie aortică, care devine mai evident cu ocazia endocarditei bacteriene suprapadăugate.

Explorări paraclinice:

Radiografia toracică arată în mod obişnuit un cord de dimensiuni normale, eventual cu vârful rotunjit (hipertrofie ventriculară stângă concentrică). Mărirea de volum a VS nu exprimă de obicei gradul stenozei. Este posibilă vizualizarea aortei dilatate (poststenotică) sau stază retrogradă pulmonară (supraîncărcare vasculară pulmonară).

ECG poate fi normală, chiar în unele SA strânse. HVS şi subdenivelarea ST însoţită de inversarea undei T în derivaţiile precordiale sugerează SA severă. Magnitudinea undelor R şi Q în V6 este predictibilă pentru severitatea stenozei.

Testul la efort face parte dintre investigaţiile recomandate, deşi poate fi normal chiar într-o SA strânsă la copil. Depresiunea segmentului ST cu 1 mm la efort este sugestivă pentru un gradient transsistolic > 50 mmHg. Aceeaşi semnificaţie o are şi scăderea TA la proba de efort.

Echocardiografia 2D evidenţiază stenoză aortică valvulară, hipertrofia VS, dimensiunea cavităţii VS la sfârşitul diastolei (fig. 9.19, 9.20 şi 9.21). Echo Doppler permite evidenţierea velocităţii fluxului sanguin prin zona stenozată şi calculul gradientului de presiune transvalvulară. Calculul ariei valvulare reprezintă un important element de prognostic şi totodată criteriu obiectiv pentru măsuri terapeutice.

Cateterismul şi angiocardiografia nu sunt absolut necesare înainte de efectuarea valvuloplastiei.

Tratament:

1. *Valvuloplastia cu balon* reprezintă indicaţia terapeutică de primă alegere în orice SA cu gradient transstenotic > 60 mmHg, cu o suprafaţă < 0,5 cm^2/m^2

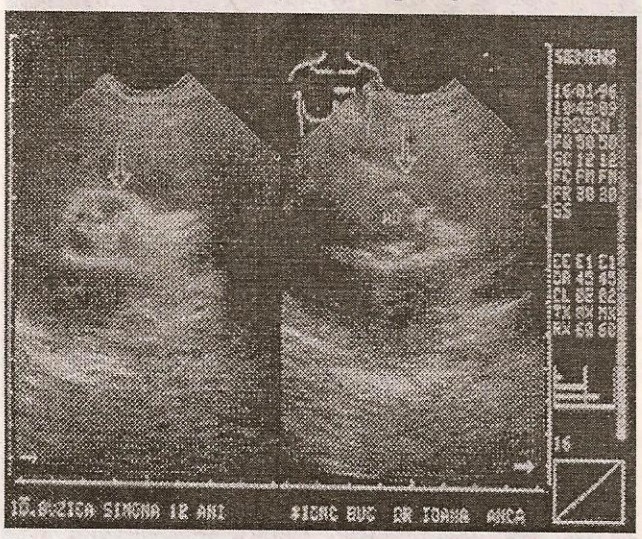

Fig. 9.19 – Stenoză aortică valvulară la o fetiţă de 12 ani; valva sigmoidă aortică mult îngroşată, hiperechogenă, cu deschidere redusă în timpul sistolei, aspect echografic 2D. (Colecţia IOMC, Dr. Ioana Anca.)

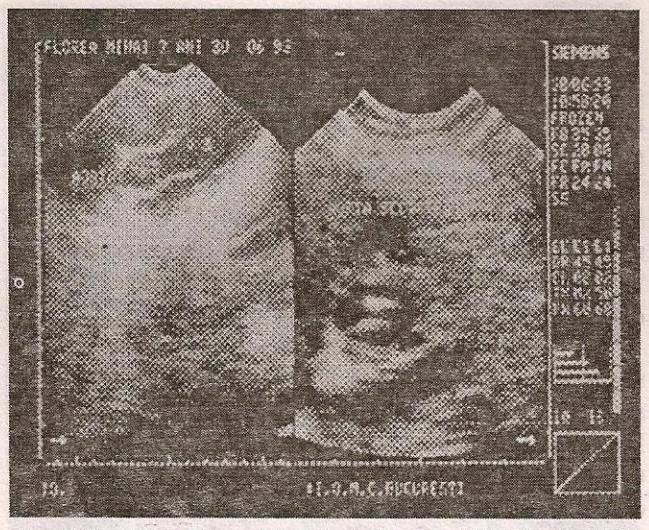

Fig. 9.20 – Stenoză aortică valvulară la un băiat în vârstă de 7 ani. Valva aortică îngroşată, intens hiperechogenă, aspect echografic 2D. (Colecţia IOMC, Dr. Ioana Anca.)

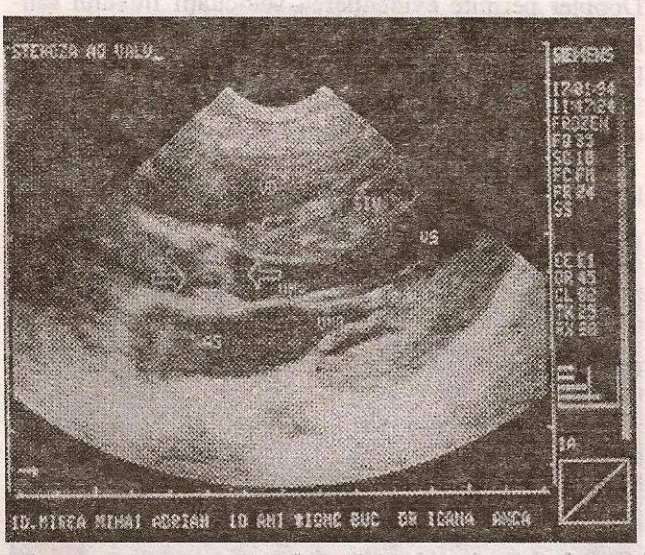

Fig. 9.21 – Stenoză aortică valvulară la un băiat în vârstă de 10 ani; valva sigmoidă aortică mult îngroşată, hiperechogenă, cu aspect „en dôme". Hipertrofie concentrică ventriculară stângă, aspect echografic 2D. (Colecţia IOMC, Dr. Ioana Anca.)

suprafaţă corporală. Valvuloplastia se soldează şi cu un grad de regurgitare aortică medie, sesizabilă în aproape toate cazurile.

2. *Valvulotomia* (chirurgicală) are acelaşi efect secundar (regurgitare aortică). Restenozarea postoperatorie este posibilă prin calcificarea valvelor restante.

3. *Înlocuirea valvei aortice cu o valvă prostetică* reprezintă o opţiune mai nouă. Se utilizează grefă de aortă sau grefă de arteră pulmonară plasată în poziţia aortei. Succesul postoperator depinde în mare măsură de experienţa echipei chirurgicale.

• **Stenoza aortică critică la nou-născut şi sugar.** SA cu manifestări clinice precoce constituie o urgenţă terapeutică. Sugarul se prezintă cu semne clinice de insuficienţă cardiacă (cardiomegalie, tahicardie, congestie pulmonară), suflu sistolic apical. Aşa cum este de presupus, efectul terapiei medicale este modest. Severitatea tabloului clinic impune atenţie privind leziunile obstructive etajate la nivelul cordului stâng (sindrom Shone), mult mai greu de tratat. Asocierea fibroelastozei contribuie la scăderea performanţelor VS. Se încearcă valvuloplastie cu balon, deşi unele centre de tratament consideră că *valvulotomia* (chirurgicală) s-ar solda cu rezultate superioare.

Stenoza aortică supravalvulară (SASV) şi sindromul Williams

Definiţie: îngustare congenitală a aortei ascendente, care cuprinde o zonă variată (difuz sau localizat) situată deasupra emergenţei arterelor coronare. Afecţiunea se transmite autozomal dominant.

Anatomic, este vorba de hipoplazia aortei ascendente, realizată prin îngroşarea şi dezorganizarea mediei aortei. Deşi arterele coronare se nasc înaintea zonei de stenoză, ele suferă foarte precoce un proces de ateroscleroză. Caracterul genetic al acestei anomalii a fost relativ recent individualizat. În 1993 s-a identificat gena pentru stenoza aortică supravalvulară situată pe aceeaşi subunitate cromozomială cu elastina, la nivelul braţului lung al cromozomului 7.

Incidenţa SASV este 1/25 000 nou-născuţi – anomalia vasculară tipică poate fi întâlnită izolat (ca trăsătură autozomal dominantă) sau ca manifestare aortică în cadrul sindromului Williams, afecţiune multisistemică cu debut în prima copilărie, caracterizată prin facies particular („elfin") (fig. 9.22), hipercalcemie şi boală vasculară multiorganică (SASV, leziuni coronariene, renale etc.) (fig. 9.23, 9.24 şi 9.25). Media aortei indivizilor afectaţi evidenţiază un aranjament bizar al fibrelor elastice (fig. 9.26, 9.27), colagen în cantitate excesivă, în mare contrast cu aspectul mediei aortice normale, alcătuită din straturi paralele de ţesut elastic. Mutaţia genei pentru elastină (braţul lung al cromozomului 7) alterează structura şi funcţionalitatea aortei, vas al cărui perete are în structură o mare cantitate de ţesut elas-

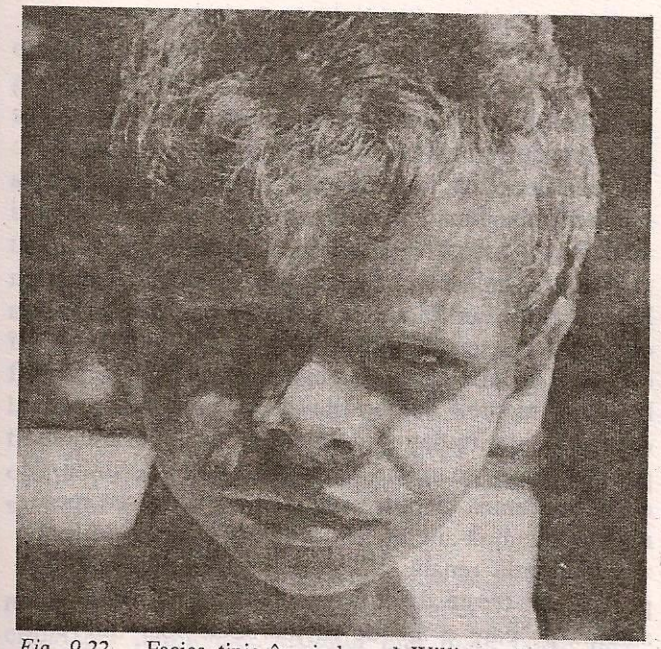

Fig. 9.22 – Facies tipic în sindromul Williams (facies elfin).



Fig. 9.23 – Stenoză aortică supravalvulară, cu impregnare calcară a peretelui arterial evidentă pe întreaga lungime a aortei, bifurcaţie şi arterele iliace comune (aspect anatomopatologic macroscopic).

tic. Aspectul fenotipic din sindromul Williams are expresie clinică foarte variabilă, unii purtători de genă fiind asimptomatici. În afara identificării genei, echocardiografia Doppler oferă criterii obiective de încadrare, existând posibilitatea de a cuantifica apropierea pereţilor aortei la nivelul joncţiunii sinotubulare.

Simptomatologia cardiacă seamănă cu cea din SA, existând risc de insuficienţă cardiacă (la sugari), infarct precoce sau moarte subită în copilărie.



Fig. 9.24 – Aspect histopatologic în cazul din fig. 9.23. Artera gastrică cu calcificare şi îngroşare a limitantei elastice interne; proliferarea intimei.

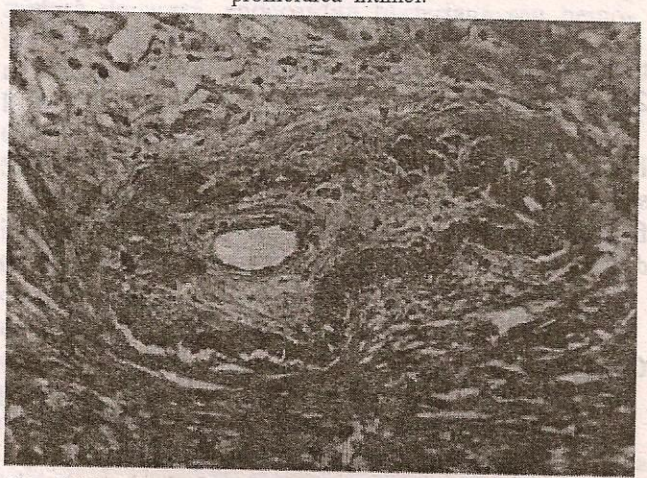

Fig. 9.25 – Acelaşi caz ca în fig. 9.23, aspect histopatologic al unui vas arterial la nivelul miocardului; proliferarea intimei, calcificarea limitantei elastice interne.



Fig. 9.26 – Sindrom Williams, aspect histopatologic. Structura anormală a ţesutului elastic al peretelui arterial.



Fig. 9.27 – Sindrom Williams, aspect microscopic al peretelui aortei; structura anormală a stratului elastic al peretelui vascular.

Explorări paraclinice: ECG demonstrează hipertrofia VS şi semne de ischemie miocardică. *Echo 2D* sugerează strâmtorarea aortei ascendente.

Tratamentul formelor severe este decepţionant. Insuccesul valvuloplastiei şi valvulotomiei a făcut să se considere că înlocuirea aortei hipoplastice cu grefă prostetică este soluţia de ales, cu toate marile dificultăţi tehnice şi financiare pe care le presupune.

Coarctaţia de aortă (CoA)

Definiţie: zonă de îngustare a lumenului arterial situată obişnuit la joncţiunea între arcul aortic şi aorta descendentă (toracică) la locul de inserţie al ligamentului arterial (juxtaductal).

Incidenţă: CoA reprezintă 6-8% din BCC, fiind clasificată între leziunile obstructive ale cordului stâng. CoA se poate transmite autozomal dominant, ca un defect al mediei arteriale. Este cea mai frecventă leziune asociată sindromului Turner (35%).

Anomalii anatomice: lungimea zonei de coarctaţie, ca şi sediul îngustării, poate fi variabilă; există coarctaţia aortei abdominale la distanţă de canalul arterial. Se poate considera că originea malformaţiei este un defect al mediei aortei caracterizat prin dispariţia stratului de ţesut elastic de la acest nivel, asociată cu proliferarea intimei. Necroza elastică medială constituie substratul histologic pentru un posibil anevrism de aortă. CoA poate face parte dintr-un complex de leziuni obstructive ale cordului stâng: stenoza mitrală congenitală, bicuspidia aortei, stenoza aortică valvulară, stenoza aortică supravalvulară, coarctaţia de aortă. Toate aceste anomalii sunt elemente constitutive ale sindromului Shone.

Hemodinamica este dominată de hipertensiunea arterială (hiperTA), care se dezvoltă deasupra zonei de coarctaţie aortică, asociată cu hipotensiune arterială poststenotică, care are ca principală consecinţă hipoperfuzia jumătăţii inferioare a corpului. Această situaţie a condus la descrierea „clasică" a copilului cu CoA având aspect „atletic" şi pletoric, precum şi hipertensiune arterială la membrele superioare în contrast cu aspectul gracil al jumătăţii inferioare a corpului asociat cu hipotensiune arterială la membrele inferioare. Tulburările de irigaţie favorizează dezvoltarea circulaţiei colaterale, un adevărat bypass al zonei coarctate. HiperTA nu este numai de cauză mecanică ci poate interveni şi activarea mecanismului renină-angiotensină pus în funcţie de hipovascularizaţia renală. VS se hipertrofiază concentric pentru a-şi creşte debitul sistolic ca răspuns la postsarcina pe care o are de învins. Cele mai frecvente artere implicate în circulaţia colaterală sunt ramurile arterei subclaviculare stângi şi arterele intercostale, perechile a III-a şi a IV-a.

Simptomatologia diferă după gradul de severitate al coarctaţiei şi vârsta la care se face referire. Se descriu trei aspecte clinice majore:

a) *Sugar cu insuficienţă cardiacă.*
b) Copil cu hipertensiune arterială.
c) Copil cu suflu sistolic.

a) Sugar cu insuficienţă cardiacă. Debutul clinic precoce (la sugar) este semn sigur de gravitate a leziunii (CoA gravă). Simptomatologia devine evidentă după închiderea foramen ovale şi PCA, când debitul sistolic al VS este silit să traverseze zona de strâmtorare aortică. Funcţia ventriculară se menţine un timp normală, dar VS se hipertrofiază pentru a reuşi depăşirea gradientului. Creşte TA deasupra zonei de coarctaţie. Dacă zona de coarctaţie este foarte întinsă şi foarte îngustă, VS se decompensează hemodinamic (imediat postnatal) deoarece nu are timp să se hipertrofieze. Dacă se adaugă şi un şunt stânga-dreapta printr-un DSV asociat, semnele de insuficienţă cardiacă sunt catastrofale şi, netratată în primele 10-15 zile de viaţă, poate conduce la deces. Din cauza insuficienţei VS nu se poate demonstra hipertensiunea arterială, iar încărcarea circulatorie pulmonară (DSA, PCA) îndreaptă atenţia clinicianului spre şuntul stânga-dreapta. Diagnosticul de CoA la sugar şi nou-născut este dificil, chiar dacă se practică echocardiografia 2D.

b) CoA la copil. De obicei diagnosticul este evocat la un şcolar de vârstă mică la care se descoperă discrepanţa între valorile TA de la membrele superioare şi inferioare (atenţie: acest semn deosebit de important poate lipsi!). Pulsul femural absent sau slab bătut poate fi un semn evocator, dar şi el este inconstant, mai ales în insuficienţa cardiacă. Auscultator se evidenţiază un suflu sistolic de ejecţie cu maximum de auscultaţie apical sau pe marginea stângă a sternului, însoţit (sau nu) de freamăt catar în furculiţa sternală. Oricare din aceste semne poate fi discret (sau poate lipsi) deoarece CoA poate fi largă, insuficienţa VS scade valoarea TA sistolică, trunchiul brahiocefalic se poate naşte sub zona de coarctaţie a aortei, artera subclavie poate fi şi ea stenotică etc.

Explorări paraclinice:

Radiografia toracică evidenţiază la sugar un aspect nespecific constând din cardiomegalie şi încărcarea circulaţiei pulmonare. Copilul mai mare poate prezenta alungirea arcului inferior stâng al cordului, eroziunea marginii inferioare a coastelor (după vârsta de 5-6 ani) şi amprentă de esofag realizată de dilataţia postductală a aortei, după zona de coarctaţie.

ECG evidenţiază HVS (hipertrofia VS), cu atât mai sugestivă cu cât vârsta copilului este mai mică şi s-a exclus prin alte mijloace de diagnostic SA.

Echocardiografia 2D exclude alte cauze malformative asociate. Secţiunea suprasternală a axului lung evidenţiază coarctaţia aortei toracice superioare. Echo Doppler are mare valoare diagnostică, căci sesizează sediul obstrucţiei, severitatea consecinţelor hemodinamice ale CoA după viteza sângelui. Un gradient de 70-80 mmHg la nivelul coarctaţiei este considerat semn de gravitate, în schimb un gradient de numai 20 mmHg încadrează CoA într-o formă clinică uşoară. Gradientul nu exprimă totdeauna severitatea defectului, gradientul având valoare mică chiar în CoA strânsă prin disfuncţia VS (scăderea debitului cardiac), leziuni multiple obstructive ale cordului stâng (sindrom Shone) sau PCA larg, care permite scurt-circuitarea volumului de sânge obligat să străbată zona aortică îngustată.

MRI în proiecţie sagitală sau parasagitală este considerată cea mai fiabilă metodă imagistică pentru obiectivarea exactă a zonei CoA.

Cateterismul şi angiografia sunt metode valoroase pentru definirea exactă a anatomiei şi severităţii coarctaţiei. Pentru sugar, cateterismul arterial este dificil tehnic (cu posibile complicaţii), de aceea se practică cateterism venos cu abordarea anterogradă (transseptală) a VS. Se obţin date importante privind funcţia VS, starea rezistenţei pulmonare, canalul arterial persistent şi circulaţia colaterală. Se stabileşte cu precizie gradientul presiunii transstenotice. Cea mai precisă metodă de obiectivare a CoA prin metode invazive este aortograma ascendentă efectuată cu substanţe de contrast neionice, 2-3 ml/kg.

Istorie naturală: CoA care prezintă semne de insuficienţă cardiacă la sugar este o boală foarte gravă, cu mortalitate care ajunge la 84% în primul an de viaţă dacă nu se reuşeşte dilatarea zonei stenotice. CoA neoperată dar diagnosticată la vârsta de şcolar conduce la deces (durata medie de viaţă: 31-34 ani) prin insuficienţă cardiacă, anevrism sau ruptură de aortă, endocardită bacteriană sau hemoragie cerebrală (hiperTA permanentă). Aceasta favorizează şi leziuni arteriosclerotice precoce, nu numai la nivelul vaselor cerebrale, ci şi al celor coronare. Cel mai grav prognostic îl au pacienţii cu sindrom Shone.

Tratament: orice sugar sau nou-născut cu CoA şi insuficienţă cardiacă necesită tratament imediat pentru stabilizarea performanţelor VS cu diuretice şi digoxin, eventual vasodilatatoare (captopril). În primele zile de viaţă pare benefică menţinerea PCA deschis şi aceasta se realizează cu perfuzie continuă cu prostaglandină E (Prostin) în doză de 0,05 μg/kg/min (se poate creşte la 0,1-0,15 μg/kg/min).

Angioplastia percutanată cu balon se recomandă în formele uşoare sau la sugar, indicaţia majoră fiind CoA nativă. Mecanismul dilatării este reprezentat de rupturi de 1-3 mm ale mediei arteriale care se vindecă în circa 8 săptămâni. Dintre efectele tardive nedorite sunt de notat: stenozarea recurentă a CoA în următorii 2-8 ani (mai ales dacă angioplastia a fost utilizată la sugar), apariţia anevrismului de aortă (0-50%!) la 1-2 ani după procedură. Hipertensiunea paradoxală nu este semnalată după această manevră. Sugarul cumulează risc crescut pentru tromboza aortică, ce nu este depăşit de riscurile operatorii pentru vârstele mici.

Tratamentul chirurgical al CoA simptomatice se efectuează optim la vârsta de 3-5 ani. Se rezecă zona afectată, urmată de anastomoză terminoterminală, sau se practică angioplastie cu patch prostetic. Se mai utilizează by-pass între zona supra- şi cea substenotică. Deoarece tehnica chirurgicală presupune *clamparea aortei,* acest timp nu va depăşi 30-35 min

(s-au semnalat cazuri de paraplegie prin ischemie medulară). Este bine cunoscută apariţia postoperatorie a *sindromului postcoarctectomie,* care constă din apariţia între a 3-a – a 5-a zi după intervenţie a unor valori ridicate ale TA (se consideră că se datoresc activării sistemului nervos simpatic sau a sistemului renină-angiotensină prin stimularea baroreceptorilor). Tratarea acestui sindrom poate fi dificilă; se utilizează medicaţia antihipertensivă clasică şi medicamente beta-blocante. Uneori se notează sindrom dureros abdominal violent şi chiar infarct intestinal datorat aceloraşi tulburări vasomotorii în teritoriul digestiv. *Recoarctaţia postoperatorie* este posibilă. Este recomandabil să se încerce angioplastie transcutanată cu balon decât reintervenţie chirurgicală. 15% din operaţii necesită reintervenţie după 5 ani şi 30% după 10 ani. Indicaţia de reintervenţie chirurgicală este un gradient de > 40 mmHg.

Dintre incidentele postoperatorii mai sunt de semnalat *hipertensiunea arterială de efort* (exercise-hyperTA), anevrismul de aortă (25% dintre pacienţii operaţi cu patch prostetic), disecţia de aortă (favorizată de necroza chistică medială) şi endarterita bacteriană sau endocardita bacteriană grefată pe valva aortică bicuspidă.

Sindromul de cord stâng hipoplastic

Definiţie: grup de anomalii cardiace congenitale caracterizat prin subdezvoltarea aortei +/- coarctaţie de aortă, subdezvoltarea valvulelor aortice, a ventriculului stâng, a valvei mitrale (atretică +/- stenotică) şi a atriului stâng, reunite sub denumirea de cord stâng hipoplastic.

Incidenţă: sexul masculin este mai afectat (67%), prevalenţa fiind de 0,163/1000 naşteri. Asocierea cu anomalii cromozomiale a fost semnalată, deşi s-a sugerat şi o posibilă transmitere autozomal recesivă.

Anomalii anatomice: în afara celor subliniate în definiţie se constată dilatarea atriului drept, dilatarea şi regurgitarea la nivelul valvei tricuspide, dilatarea arterei pulmonare. Întreg cordul stâng şi aorta sunt hipoplazice. În 90% din cazuri există un tip de comunicare interatrială şi asocierea unor anomalii parţiale de întoarcere venoasă nu este excepţională. Fibroelastoza la nivelul VS nu este rară.

Hemodinamică: leziunile cordului stâng fac ca din punct de vedere hemodinamic acesta să se comporte ca în stenoza aortică. Atrezia aortei şi a valvei mitrale face obligatorie existenţa unui şunt stânga-dreapta la nivel atrial şi a unui şunt dreapta-stânga la nivelul PCA. Sistemul de presiuni din cordul drept este foarte ridicat. Oxigenarea sistemică este redusă, tendinţa la colaps şi hipotensiune arterială este comună.

Simptomatologia este dominată de cianoza care se instalează după primele ore de viaţă la un nounăscut la termen. 50% dintre copii au şi semne de colaps vascular, cu valori ale tensiunii arteriale sistemice de 40 mmHg, tendinţă la hipotermie. Insuficienţa cardiacă globală (tahicardie, tahipnee, hepatomegalie) este inevitabilă din primele zile de viaţă. Auscultator se poate identifica un mic suflu de ejecţie sau zgomote cardiace asurzite. Pulsul femural poate fi slab bătut.

Examene paraclinice:

Radiografia toracică poate fi necaracteristică, prezentând cord globulos în care domină cavităţile drepte. Absenţa umbrei aortei ascendente face să apară o angulaţie la joncţiunea opacităţii venei cave superioare cu umbra atriului stâng (aspectul a fost comparat cu al cifrei 5, imagine în oglindă!). Componenta pulmonară este variabilă, dar mai frecvent există hipervascularizaţie pulmonară.

ECG evidenţiază ritm sinusal cu hipertrofie dreaptă evidentă. Anomaliile ST-T reflectă insuficienţă coronariană.

Echocardiografia 2D evidenţiază anomaliile anatomice amintite. Dacă există atrezie mitrală şi aortică, VS este greu de vizualizat, AS are mici dimensiuni, în contrast cu cordul drept (AD, VD, AP). Investigaţiile invazive precizează gravele tulburări hemodinamice. Există o experienţă considerabilă pe plan mondial referitoare la diagnosticul prenatal (prin echocardiografie fetală) al sindromului de cord stâng hipoplastic. Numeroase considerente etice, medicale, profesionale şi familiale intră în discuţie atunci când după discuţii oneste se ia hotărârea întreruperii sarcinii, având în vedere viitorul incert al acestor copii. Prevalenţa la naştere a sindromului este influenţată remarcabil de aceste descoperiri ale echocardiologiei fetale.

Istorie naturală: malformaţie complexă, extrem de gravă, depistată din prima zi de viaţă, are o supravieţuire de scurtă durată (deces în procent de 95% în prima lună de viaţă). Considerată până de

curând deasupra oricăror resurse terapeutice, cunoaşte unele rezultate favorabile în centre foarte bine utilate şi cu mare experienţă în cardiologia pediatrică.

Tratamentul impune abordarea complexă multidisciplinară a cazului. Se începe cu PEV cu prostaglandină pentru menţinerea deschisă a PCA şi septostomie cu balon pentru crearea unui şunt interatrial, dacă acesta lipsea sau era insuficient. Se mai are în vedere tratamentul acidozei metabolice. În privinţa tehnicilor operatorii paliative s-a propus, succesiv, tehnica Norwood, (hemi-Fontan), ca stadiu intermediar înainte de operaţia Fontan-Baudet. Centrele foarte specializate propun transplantul de cord ca unică soluţie de viitor şi există oarecare experienţă în lume. Problema donatorilor şi a efectelor pe termen lung ale acestor terapii eroice rămâne a fi evaluată.

C. Anomalii ale tractului de ieşire din ventriculul drept

O mare varietate de leziuni anatomice se supun acestei definiţii, cum sunt: stenoza valvulară pulmonară, stenoza subvalvulară pulmonară, stenoza trunchiului arterei pulmonare (AP) sau a ramurilor ei. Aceste anomalii ale tractului de ieşire din VD pot fi inventariate izolat sau în asociere cu alte malformaţii, cum sunt DSV.

Stenoza pulmonară valvulară izolată (SP)

Incidenţă: reprezintă 8-10% din BCC.

Anomalii anatomice: valvele pulmonare sunt sudate parţial, având formă conică („en dôme"), centrate de un orificiu. Fuziunea valvulelor pulmonare este întovărăşită de îngroşarea acestora (aspect displazic). Originea malformaţiei este de fapt o anomalie a ţesutului conjunctiv care intră în structura valvelor. În mod tipic, SP cu valvă displastică este întâlnită la copii cu sindrom Noonan (40%). Fără a fi proporţională cu gradul stenozei, se notează dilataţia poststenotică a AP.

Hemodinamică: SP conduce la creşterea presiunilor în VD şi hipertrofia (fără hiperplazie) fibrelor miocardice, care tinde să menţină un debit sistolic ventricular drept normal. Scăderea aportului de sânge la plămân afectează oxigenarea şi în timp se instalează cianoza de efort, apoi ea se permanentizează.

Simptomatologie: pacientul poate fi asimptomatic şi doar sugarul cu SP critică devine simptomatic. Dispneea de efort şi oboseala apar doar dacă debitul cardiac este inadecvat. În SP strânse sau după eforturi fizice mari sunt posibile *sincope*. Examenul fizic al bolnavului poate evidenţia asimetrie toracică, suflu sistolic variabil cu respiraţia şi gradul de obstrucţie, audibil în focarul AP. Dacă SP este „critică" pe marginea stângă a sternului se mai poate auzi un suflu sistolic de regurgitaţie tricuspidiană. Zgomotul II este întărit în focarul pulmonarei, proporţional cu gradul stenozei.

Examinări paraclinice:

Radiografia toracică poate evidenţia o siluetă cardiacă uşor modificată prin proeminenţa arcului superior drept (atriul drept) sau a arcului AP (arcul mijlociu stâng) datorită dilataţiei poststenotice a AP. HVD (hipertrofia VD) poate conduce la ridicarea vârfului cordului deasupra diafragmului. Circulaţia pulmonară este săracă, datorită volumului mic de sânge supus hematozei.

ECG poate da relaţii normale sau evidenţiază semne de HVD. Undele P înalte, ascuţite, exprimă hipertrofia AD. S-a stabilit că există relaţie între undele R înalte în V4 - V5 şi presiunea sistolică crescută în VD.

Echocardiografia 2D evidenţiază cu exactitate leziunea. Valva pulmonară proemină în lumenul AP şi se poate evidenţia şi dilataţie poststenotică. În cazul unei SP displastice, inelul valvular pulmonar este hipoplastic, foiţele valvulare sunt groase şi mobile şi *nu există dilataţie poststenotică.*

Echo Doppler precizează gradientul de presiune prin valva pulmonară stenotică şi permite calcularea suprafeţei valvulare.

Cateterismul cardiac aduce precizări referitoare la severitatea şi localizarea stenozei. Un gradient de presiune transstenotic >10-15 mmHg şi o presiune în VD > 30-35 mmHg sunt considerate valori patologice. SP este moderată dacă suprafaţa valvei are 1-2 cm^2/m^2 suprafaţă corporală, pe când SP severă are o suprafaţă de numai 0,25 cm^2/m^2. Clasificarea SP în uşoare, medii şi severe se face pe criterii clinice şi hemodinamice (presiunea în VD şi suprafaţa valvulară). O presiune în VD sub 50 mmHg şi un gradient transstenotic de 35-40 mmHg corespund unei SP uşoare. În SP medie presiunea din VD este egală cu cea din VS. SP critică este definită de valorile presiunii VD care depăşesc valorile sistemice şi un gradient transstenotic de 80 mmHg.

Angiocardiografia obiectivează dilatația poststenotică, dar nu există nici o corelație între aceasta și gradul SP.

Istoria naturală a malformației depinde de severitatea stenozei, deși în mod aparent paradoxal nu există un paralelism net între severitatea simptomelor și gradul tulburărilor hemodinamice. Agravarea SP cu vârsta este o noțiune importantă și cunoscută. De fapt stenoza nu se agravează per se, ci doar raportul între gradul stenozei și suprafața corporală (invers proporțional). Simptome clinice detectate în jurul vârstei de 2 ani pot să exprime o SP severă. Gradientul de presiune transstenotică impune tipul de tratament. SP se poate complica cu endocardită bacteriană, atât înainte cât și *după* intervenție.

Tratament:

1. *Valvuloplastia transluminală percutanată* cu balon constituie modalitatea terapeutică de elecție pentru tratamentul intervențional al SP. După valvuloplastie gradientul scade vertiginos. Rezultatele sunt considerate excelente, dar ele sunt mai puțin spectaculoase în cazul SP displastice care, însoțite de inel valvular mic, constituie o contraindicație formală pentru valvuloplastie. Indicația se menține dacă inelul valvular are un diametru >75% din valorile predictibile pentru vârsta bolnavului. Prognosticul îndepărtat este excelent.

2. *Valvulotomia chirurgicală* presupune intervenție sub CEC, vizualizarea directă a AP, lărgirea inelului valvular cu un patch (gradient > 80 mmHg). Se obține de obicei o insuficiență valvulară pulmonară, mai bine tolerată hemodinamic decât SP critică.

Orice nou-născut sau sugar simptomatic necesită tratament imediat. În caz de insuficiență cardiacă indicația terapeutică nu este tratamentul digitalo-diuretic, ci valvuloplastia cu balon, precedată de perfuzie cu prostaglandină E. În orice SP manifestă la nou-născut este de dorit menținerea deschisă a PCA, manipulat farmacologic cu Prostin (prostaglandină E), în doză de 0,05 μg/kg/min. Dacă SP este relativ bine tolerată în prima copilărie, se poate amâna valvuloplastia cu balon până în jurul vârstei de 2-4 ani.

Stenoza ramurilor arterei pulmonare

Se prezintă ca o malformație vasculară izolată sau întovărășind alte defecte anatomice; poate fi unică sau multiplă, a unui ram arterial principal sau nu (stenoze etajate ale arterei pulmonare). Descrisă după introducerea angiografiei în practica clinică, se asociază cu sindrom Ehlers-Danlos sau Williams. S-a discutat posibilul efect teratogen al infecției fetale cu virus urlian, care ar interfera formarea țesutului elastic vascular. Sindromul Alagille este o arteriohepatopatie care asociază stenoze seriate ale arterelor pulmonare periferice cu colestază intrahepatică de diferite grade de severitate.

Hemodinamic, tulburările se suprapun pe cele din SP grave, gradul tulburărilor depinzând de gradul de stenoză, precum și de răsunetul acestora asupra funcției ventriculului drept.

Clinica este foarte variabilă, de la total asimptomatic la dispnee de efort. Uneori este posibilă evidențierea unui suflu sistolic în axilă sau dorsal, în apropierea zonei arterelor stenozate.

Cateterismul cardiac, dar mai ales *angiografia,* evidențiază sediile de stenoză arterială pulmonară, distribuția leziunilor, gradientul de presiune între zonele stenozate.

Istorie naturală: evoluția se suprapune peste cea a SP, cu deosebire că, fără tehnici invazive de diagnostic, rămâne necunoscută.

Tratamentul este dificil și necesită mult profesionalism din partea serviciilor de cardiologie intervențională. Formele ușoare sau medii, mai ales cele unilaterale nu necesită tratament. Se utilizează angioplastia cu balon, plasarea de stenturi metalice la nivelul zonelor stenozate (ambele metode presupun dificultăți tehnice) sau metode chirurgicale pentru stenozele ramurilor pulmonare mari sau bifurcate. Diametrul arterial poate fi lărgit cu patch-uri sau se fac by-pass-uri cu tuburi gore-tex pentru scurt-circuitarea zonelor stenozate.

Atrezia arterei pulmonare

Reprezintă una dintre cele mai puțin comune etiologii ale BCC (0,71%), fiind asociată cu o mare mortalitate. Prevalența este 0,083/1000 nașteri.

Anomalii anatomice: valva pulmonară este neperforată, astfel că fluxul sanguin pulmonar este asigurat prin PCA. Se mai asociază hipoplazia ventriculului drept (VD), anomalia valvei tricuspide (adesea displazii) și anomalii ale arterelor coronare. Pentru asigurarea funcționalității inimii există comunicare

interatrială (DSA), atriul drept (AD) având dimensiuni neobişnuite. *Anomaliile arterelor coronare* au un important impact asupra algoritmului terapeutic. Circulaţia în arterele coronare depinde de valoarea presiunii diastolice din aortă. Dacă există leziuni coronare obstructive, presiunea aortică diastolică nu poate asigura un flux coronarian continuu şi se instalează un flux sanguin retrograd, cu originea în VD.

Simptomatologia este dominată de cianoză aparentă imediat după naştere, la un nou-născut la termen. Cianoza se accentuează după închiderea PCA. Auscultator este audibil un suflu pansistolic pe marginea stângă a sternului produs de regurgitarea tricuspidă. Hipoxemia severă se însoţeşte de acidoză metabolică. Fără intervenţia terapeutică moartea survine curând după naştere.

Explorări paraclinice:

Radiografia toracică evidenţiază cardiomegalie cu plămân hiperclar.

ECG evidenţiază semne majore de HAD (hipertrofia AD) şi HVS cu anomalii ale segmentului ST şi ischemie subendocardică.

Echocardiografia 2D confirmă configuraţia anatomică anormală a valvei pulmonare, cu atrezie a arterei pulmonare, hipoplazie de ventricul drept, comunicare interatrială (obligatorie).

Echo Doppler precizează direcţia dreapta-stânga a şuntului prin DSA şi regurgitaţia tricuspidă.

Angiocardiografia este obligatorie pentru stabilirea dimensiunilor VD. Gradul de oxigenare din circulaţia sistemică reflectă fluxul sanguin pulmonar. Se evidenţiază eventuale conexiuni ventriculocoronare şi dacă circulaţia coronară este total sau parţial dependentă de ventriculul drept.

Tratament:

1. Obiectivul imediat (urgent) este menţinerea funcţională a PCA prin perfuzie cu prostaglandină E. Se asigură astfel un flux sanguin pulmonar obligatoriu. Corectarea acidozei metabolice se face concomitent.

2. Septostomia cu balon permite un şunt dreapta-stânga la nivel interatrial.

3. Tratamentul chirurgical, foarte laborios îşi propune să rezolve cele două anomalii majore: hipoplazia VD şi dependenţa circulaţiei coronare de ventriculul drept. Se urmăreşte reconstrucţia tractului de ieşire din VD pentru a da o şansă de dezvoltare a VD hipoplazic şi asigurarea unui şunt sistemicopulmonar.

4. Transplantul de cord.

Tetralogia Fallot

Definiţie: malformaţie de cord cianogenă caracterizată prin SP şi DSV prin care şuntul are o direcţie dreapta-stânga. Dextropoziţia aortei este un caracter secundar, ca şi hipertrofia VD, fiecare dintre anomalii contribuind la definirea clasică a tetralogiei Fallot.

Boala se încadrează hemodinamic în anomaliile tractului de ieşire din VD, care nu se soldează cu încărcare circulatorie pulmonară datorită SP asociate, în condiţiile unui DSV larg nerestrictiv, care tinde să egalizeze presiunile celor două ventricule.

Incidenţă: tetralogia Fallot este cea mai frecventă boală congenitală cianogenă de inimă, reprezentând 10% din BCC. Se asociază cu sindrom Down în procent de 8% din cazuri şi cu sindrom Noonan în 1% din cazuri.

Anomalii anatomice: 1. *DSV larg*, perimembranos, permiţând o zonă de continuitate între valvele atrioventriculare şi valvele sigmoide aortice. 2. *Stenoza pulmonară (SP)* poate fi valvulară (cu valve pulmonare anormale) sau infundibulară (hipertrofie musculară a tractului de ieşire din VD). Mult mai rar se întâlnesc SP supravalvulară sau stenoze arteriale pulmonare etajate. 3. *Dextropoziţia aortei* este realizată printr-o rotire a tractului de ieşire din VS, astfel că sinusul coronar drept este situat mai la stânga şi mai anterior. Prezenţa unui DSV larg creează impresia unei dilataţii a aortei şi de dextropoziţie aortică („aortă călare pe sept"). Arcul aortic la dreapta este identificat la 28% din cazuri. 4. *Hipertrofia ventriculului drept* este consecinţa hemodinamicii tulburate. 5. *Anomaliile vaselor coronare* sunt foarte important a fi identificate, această informaţie fiind de extremă importanţă pentru chirurg. 6. *Plămânii sunt hipoplastici*, subirigaţi. Ramurile arterei pulmonare cresc până la vârsta de 2 ani. Corecţia chirurgicală realizată înainte de această vârstă permite ameliorări remarcabile ale structurii vasculare a plămânilor.

Hemodinamică: DSV larg, nerestrictiv permite egalizarea presiunilor între cele două ventricule. Direcţia şuntului depinde de gradul SP. Într-o SP strânsă, direcţia şuntului este dreapta-stânga şi aorta primeşte în principal sânge din VD, care se hipertrofiază. Cianoza se accentuează la efort, atunci când scăderea rezistenţei sistemice favorizează şuntul dreapta-stânga. Poliglobulia şi hipervâscozitatea sângelui cresc riscul accidentelor vasculare cerebrale.

Pentru scăderea volumului şuntului dreapta-stânga copiii îşi cresc intuitiv rezistenţa sistemică preferând poziţia „pe vine" (*squatting*) deoarece angularea arterei femurale creşte rezistenţa sistemică. Crizele anoxice se datoresc spasmului infundibular care scade suplimentar fluxul sanguin pulmonar. Cianoza se datoreşte în principal hipoperfuziei pulmonare condiţionate de SP şi mai puţin şuntului dreapta-stânga.

Simptomatologie: tabloul clinic este variabil, în funcţie de vârsta la care se face evaluarea şi gradul SP, de care depinde severitatea cianozei. Cianoza poate lipsi la naştere şi niciodată tetralogia Fallot nu evoluează cu insuficienţă cardiacă. Auscultator se identifică un suflu sistolic de gradul III-IV audibil la bază. Este expresia stetacustică a SP, deoarece *DSV larg, nerestrictiv este silenţios în tetralogia Fallot!* Zgomotul I este normal, dar zgomotul II poate lipsi (fluxul sanguin pulmonar este redus). În timp, hipoxia cronică condiţionează apariţia degetelor hipocratice (fig. 9.28), dificultăţi de creştere sau complicaţii. Patru categorii de evenimente pot interveni în evoluţia clinică a copilului cu tetralogie Fallot.

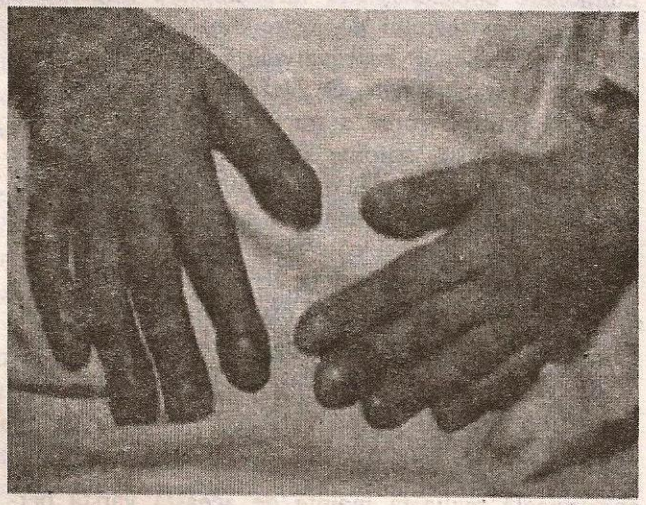

Fig. 9.28 – Degete hipocratice într-un caz de tetralogie Fallot; băiat în vârstă de 9 ani, neoperat.

1. *Crizele anoxice* caracteristice perioadei de sugar apar în special dimineaţa, la sculare, precipitate de activitatea fizică (toaletă, alimentaţie). În mod brusc cianoza se accentuează remarcabil, apar tulburări respiratorii (tahipnee) şi ale stării de conştienţă. Suflul sistolic devine inaudibil. Crizele anoxice se datoresc spasmului infundibular şi frecvenţa lor constituie indicaţie de intervenţie chirurgicală. Tahipneea este consecinţa şi nu cauza crizelor anoxice.

2. *Squatting*, sau poziţia pe vine, este adoptată de preşcolar, în mod intuitiv, prin aceasta reuşind să scadă debitul dreapta-stânga prin DSV. În această poziţie creşte rezistenţa vasculară sistemică.

3. *Abcesul cerebral* este o complicaţie redutabilă a tetralogiei Fallot. Nu apare înaintea vârstei de 2 ani şi se datoreşte scurt-circuitării filtrului reprezentat de circulaţia pulmonară. Este o complicaţie tipică pentru tetralogia Fallot, care se manifestă clinic cu tot cortegiul de simptome: hipertermie, fenomene de hipertensiune intracraniană, semne neurologice de focar. Diagnosticul se precizează prin CT cerebral (fig. 9.29).

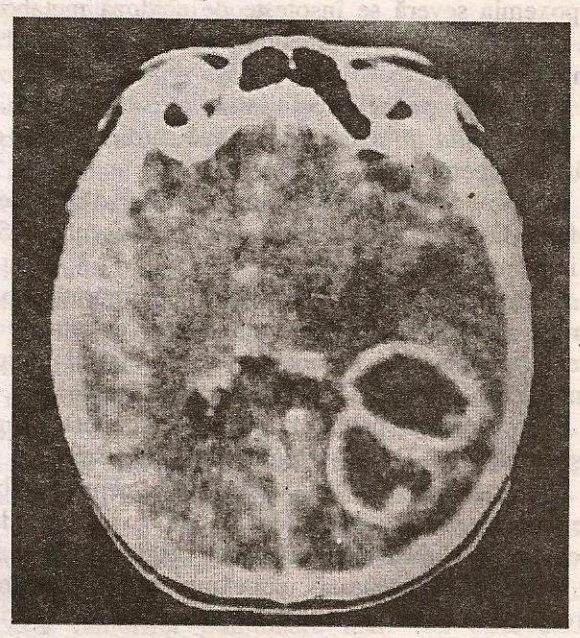

Fig. 9.29 – Aspect computer-tomografic cerebral care evidenţiază două imagini de abcese cerebrale în emisfera stângă, la un bolnav cu tetralogie Fallot, în vârstă de 4 ani, neoperat.

4. *Endocardita bacteriană* complică frecvent tetrada Fallot (a doua ca frecvenţă după DSV).

Explorări paraclinice:

Radiografia toracică poate să nu aducă date sugestive pentru diagnostic. *Evidenţierea unei cardiomegalii exclude formal tetralogia Fallot.* În mod clasic, hipovascularizaţia pulmonară, concavitatea arcului mijlociu stâng, arcul aortic în dextropoziţie (20%) şi silueta cardiacă „en sabôt" constituie aspectul radiologic sugestiv pentru acest diagnostic. În etapa actuală de exigenţă, radiografia cardiopulmonară aduce numai informaţii sugestive, dar nu este suficientă pentru punerea diagnosticului (fig. 9.30).

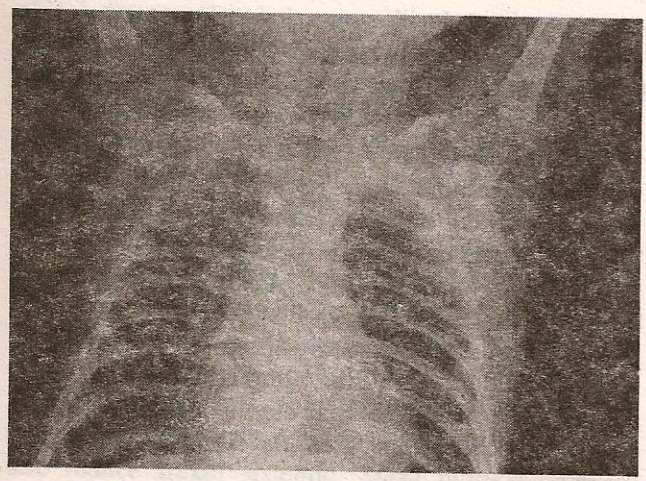

Fig. 9.30 – Tetralogie Fallot, aspect radiologic (diagnostic confirmat prin cateterism şi intraoperator); imagine de plămân „clar"; nu se realizează aspect clasic de cord „en sabôt".

ECG: este evidentă HVD cu devierea la dreapta a axei electrice (unda R în derivaţiile drepte, unde S în derivaţiile stângi). Preoperator ritmul este sinusal, dar postoperator se înregistrează relativ frecvent tahiaritmii ventriculare.

Echocardiografia 2D precizează leziunile anatomice, fiind metoda optimă pentru diagnostic. DSV perimembranos, dextropoziţia aortei şi continuitate între valva mitrală şi valvele aortice semilunare împreună cu stenoza pulmonară (valvulară sau infundibulară), HVD şi eventual originea anormală a arterelor coronare pot fi identificate (fig 9.31 A şi B).

Cateterismul cardiac este cerut preoperator de unele centre de chirurgie cardiovasculară. Se notează egalizarea presiunilor între cele două ventricule. Presiunea în VD depinde de gradul SP. Presiunea în AP depinde şi ea de SP, fiind scăzută într-o SP strânsă.

Angiocardiografia poate evidenţia în plus eventuale stenoze arteriale pulmonare etajate. Pentru anomalii de coronare sau de ramuri ale arterei pulmonare sunt necesare angiografii selective (cea mai frecventă anomalie coronară este emergenţa arterei coronare anterioare descendente din artera coronară dreaptă). Dacă se doreşte identificarea colateralelor sistemicopulmonare este necesară aortograma (cateterism stâng).

Anomalii hematologice: hemoglobina şi hematocritul au valori ridicate în tetralogia Fallot, ceea ce conduce la creşterea vâscozităţii sângelui. Valoarea „normală" a hemoglobinei exprimă în fond anemie. Se asociază tulburări de coagulare importante, în special în relaţie cu actul operator. Hematocritul peste 65% constituie indicaţie de intervenţie chirurgicală.

Istorie naturală: supravieţuirea pacientului cu tetralogie Fallot este posibilă numai sub rezerva tratamentului chirurgical. Dacă SP nu este foarte strânsă, cu preţul unei hipoxii cronice care tulbură dezvoltarea somatică şi performanţele intelectuale ale copilului, unele cazuri ajung la vârsta de şcolar şi un număr mic de cazuri neoperate ating vârsta de adult tânăr. Riscul complicaţiilor infecţioase este relativ ridicat. Cu înaintarea în vârstă, hemodinamica tetralogiei Fallot se poate „ameliora" prin dezvol-

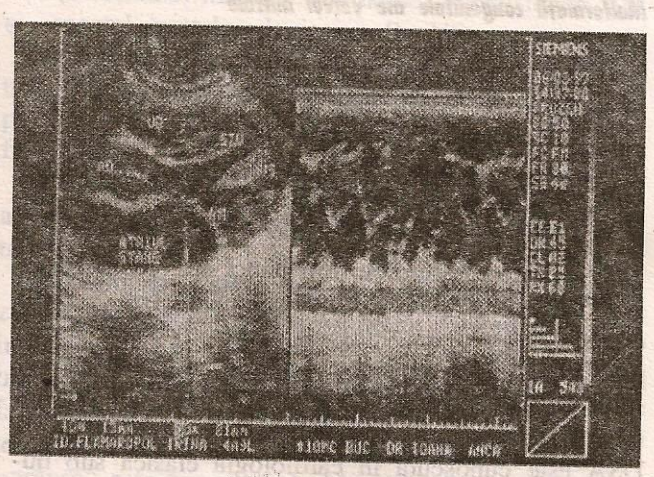

A



B

Fig. 9.31 – A: Tetralogie Fallot, aspect echografic 2D şi mod M. Defect septal ventricular larg, aorta „călare" pe sept. (Colecţia IOMC, Dr. Ioana Anca.). B: Tetralogie Fallot, aspect echografic. Defect septal ventricular larg, aorta „călare" pe septul ventricular, hipertrofie ventriculară dreaptă. (Colecţia IOMC, Dr. Ioana Anca.)

tarea unor anastomoze sistemicopulmonare care îmbunătăţesc vascularizaţia precară a plămânilor. Manifestările hematologice sunt şi ele mai importante la vârstele mai mari. Din aceste motive, operarea bolnavilor la vârste mari creşte rata accidentelor hemoragice postoperatorii şi scade probabilitatea unei dezvoltări cvasinormale a circulaţiei arteriale pulmonare, chiar dacă s-a practicat corecţie chirurgicală completă.

Tratament: sunt vizate iniţial posibilele complicaţii preoperatorii.

1. *Crizele anoxice* constituie prin ele însele indicaţie de corecţie chirurgicală totală. În cursul crizei se recomandă flectarea membrelor inferioare ale sugarului (imitând poziţia de squatting). Se administrează oxigen, se poate administra morfină (0,2 mg/kg corp) i.m., cu efect inotrop negativ asupra musculaturii infundibulare. Se mai contează pe scăderea agitaţiei şi ameliorarea hipoxiei. Propranololul 0,01 mg/kg/doză i.v., în criză (se va creşte cu precauţie până la 0,1 mg/kg/doză i.v.), urmat de administrare orală de 3-5 mg/kg/zi în scop profilactic, are efecte asemănătoare (scade spasmul infundibular prin efect inotrop negativ). Există situaţii extreme în care sistarea crizei s-a obţinut numai sub anestezie generală.

2. *Profilaxia endocarditei bacteriene*, în general acceptată, este de actualitate atât pre-, cât şi postoperator.

3. *Tratamentul chirurgical:* tehnicile paliative (Blalock-Taussing, Potts, Waterston) şi-au pierdut mult din interes în etapa actuală. Una din precauţiile tehnice prevede ca debitul şuntului sistemicopulmonar care se realizează în cursul intervenţiei, cu scopul ameliorării circulaţiei pulmonare, să nu încarce în mod nedorit plămânul. Opţiunile terapeutice actuale se îndreaptă către corecţie chirurgicală totală per primam. Aceasta trebuie efectuată precoce în formele grave, căci, scăzând hipoxia cronică şi ameliorând circulaţia pulmonară se contează şi pe creşterea plămânilor (alveolară şi vasculară). Vârsta foarte mică (sub 1 an) constituie un important factor de risc operator. Intervenţia se efectuează optim între vârsta de 1-2 ani, cu CEC. Se corectează DSV cu patch şi se lărgeşte inelul valvei pulmonare (eventual tot cu patch de dacron).

Postoperator, se înregistrează următoarele posibile complicaţii (cele mai frecvente):

- regurgitaţie pulmonară;
- persistenţa stenozei infundibulare;
- şunt rezidual la nivelul DSV;
- epanşament pleural uni- sau bilateral (mai probabil dacă intervenţia se efectuează la vârstă mai mare);
- bloc de ramură dreaptă, mai rar bloc atrioventricular complet, care necesită pacing;
- aritmii cu ectopii ventriculare, depistate doar în 6% din cazuri evaluate periodic.

Procentul lor se ridică la 45% dacă se foloseşte înregistrarea Holter. Aritmiile sunt mai frecvente pentru cazurile operate tardiv (peste vârsta de 7 ani). Se discută dacă ritmurile ectopice sunt consecinţa intervenţiei chirurgicale sau ele au fost preexistente, având ca substrat un grad de fibroză ventriculară dreaptă.

D. Anomalii ale valvelor atrioventriculare

Malformaţiile valvelor atrioventriculare pot surveni izolat sau asociat cu alte leziuni congenitale. O parte din acestea au fost deja reamintite: leziunile obstructive ale cordului stâng care alcătuiesc complexul de anomalii ale sindromului Shone sau valva atrioventriculară comună din canalul atrioventricular, formă completă. În această secţiune vor fi trecute în revistă entităţile morfopatogenice în care malformaţia valvei atrioventriculare este inventariată ca leziune principală (eventual unică).

Malformaţii congenitale ale valvei mitrale

• *Stenoza mitrală congenitală*

Definiţie: stenoza mitrală congenitală reprezintă un grup de anomalii afectând diferitele componente ale aparatului valvular mitral. În forma izolată este întâlnită rar.

Variante anatomice: din punct de vedere anatomic anomaliile pot cuprinde foiţele valvei mitrale, cordajele (structură, lungime, inserţie) sau muşchii papilari. Asocierea cu coarctaţia de aortă sau cu stenoza aortică valvulară este relativ frecvent constatată. Stenoza mitrală congenitală care se însoţeşte de DSA este cunoscută în cardiologia clasică sub numele de sindrom Lutembacher. Inserţia tuturor cordajelor tendinoase pe un singur muşchi papilar alcătuieşte „valva mitrală în paraşută" şi face parte de

obicei din complexul de anomalii obstuctive ale cordului stâng, sindromul Shone. Atrezia mitrală însoţită de hipoplazia VS reprezintă în fond o formă clinică a sindromului de cord stâng hipoplastic.

Hemodinamică: obstrucţia funcţională a aparatului valvular mitral conduce la stază în AS, în venele pulmonare şi capilarele alveolare. În timp, stenoza mitrală congenitală se complică cu hipertensiune în artera pulmonară şi disfuncţie ventriculară dreaptă. Reducerea debitului sistolic a VS şi hipoperfuzia renală contribuie la decompensare cardiacă globală.

Simptomatologie: momentul apariţiei manifestărilor clinice depinde de gradul stenozei mitrale şi eventualele leziuni asociate. Închiderea PCA după naştere reduce fluxul sistemic. Staza pulmonară favorizează infecţiile respiratorii recurente la sugar. Semiologia stetacustică este diferită de cea din stenoza mitrală reumatismală. Foiţele valvei mitrale sunt relativ inflexibile şi imobile. Se poate auzi un suflu diastolic de mică frecvenţă şi intensitate, cu accentuare presistolică, cu maxim de auscultaţie la apex, care dispare dacă debitul sistolic este foarte redus (stenoză strânsă).

Examene paraclinice:

Radiografia toracică: diagnosticul este greu de susţinut radiologic (AS de mari dimensiuni) sau ECG (HAS – hipertrofia AS – asociat cu HAD şi HVD, care sugerează stenoză mitrală strânsă). Dilatarea AS se poate solda cu tahiaritmii supraventriculare.

Echocardiografia 2D este cea mai valoroasă metodă de diagnostic, identificând aparatul valvular mitral (mobilitate, inserţie), cordajele, dimensiunea VS şi aspectul tractului de ieşire din VS.

Echo Doppler permite evaluarea unei eventuale regurgitaţii mitrale asociate, calculează gradientul de presiune transstenotic şi suprafaţa orificiului mitral funcţional.

Echocardiografia transesofagiană (în special la adultul tânăr) aduce importante informaţii suplimentare.

Tratament: formele uşoare sau medii beneficiază de tratament medical (terapia convenţională a insuficienţei cardiace, a tulburărilor de ritm sau a infecţiilor pulmonare). Există comunicate rezultate favorabile după valvuloplastie cu balon, dar metoda terapeutică optimă a formelor de stenoză mitrală „strânsă" este tratamentul chirurgical. Succesul operator depinde de volumul VS şi vârsta în momentul intervenţiei. Valoarea hipertensiunii pulmonare ca indicator de operaţie nu este bine cuantificată (ca în formele dobândite!). Valvuloplastia este considerată doar o manevră şi trebuie urmată de protezare valvulară, după ce trece perioada de creştere. Prognosticul este agravat mult de asocierea leziunilor obstructive stângi.

Malformaţii congenitale ale valvei tricuspide

• *Atrezia valvei tricuspide*

Definiţie: malformaţie congenitală caracterizată prin absenţa oricărei comunicări între atriul drept şi ventriculul drept, datorită atreziei valvei tricuspide.

Anomalii anatomice, hemodinamică: atrezia tricuspidă asociată cu sept interventricular intact prezintă VD hipoplastic şi atrezia (stenoza) arterei pulmonare, cu hipoperfuzie pulmonară. Circulaţia pulmonară este asigurată de şunturi stânga-dreapta situate la nivelul PCA. Dacă atrezia tricuspidă se însoţeşte de DSV larg şi nu există nici un obstacol pe calea de golire a VD, se obţine hiperperfuzie pulmonară. Această variantă anatomică (mai rară) asociază de obicei şi transpoziţie a vaselor mari (TGA).

Se descriu astfel două variante hemodinamice în atrezia valvei tricuspide, şi anume: cu flux pulmonar scăzut şi hipoplazia VD, forma cea mai comună (1) şi cu flux pulmonar crescut, DSV larg, asociat cu TGA şi tendinţă la decompensare a VS (2).

Amestecul sângelui pulmonar cu al celui sistemic are loc la nivelul *atriului stâng*, care primeşte atât circulaţia de întoarcere pulmonară, cât şi circulaţia de întoarcere venoasă sistemică. Sângele din atriul drept este drenat în atriul stâng printr-un DSA, comunicare obligatorie pentru supravieţuirea în atrezia tricuspidă. Direcţia şuntului prin DSA este dreapta-stânga.

Există deci două tipuri de şunturi:

- un şunt obligatoriu dreapta-stânga la nivel interatrial, care tinde să scadă presiunea în atriul drept;
- unul sau mai multe şunturi stânga-dreapta, care realizează reîntoarcerea sângelui în circulaţia pulmonară, unul prin PCA sau prin DSV larg (sept interventricular întrerupt).

Simptomatologia este dominată de cianoză, care apare foarte precoce, din primele zile de viaţă. Formele cu hipoperfuzie pulmonară dezvoltă crize anoxice sau abces cerebral. Formele cu flux pulmonar

crescut se prezintă clinic cu tahipnee, infecţii respiratorii repetate şi în timp dezvoltă hipertensiune pulmonară şi chiar boală vasculară pulmonară obstructivă. Majoritatea cazurilor prezintă auscultator un suflu pansistolic audibil pe marginea stângă a cordului.

Examene paraclinice:

Radiografia pulmonară poate evidenţia cel puţin două aspecte, în funcţie de malformaţiile asociate atreziei tricuspide. Se pot întâlni fie o siluetă cardiacă şi circulaţie pulmonară redusă, fie, în cealaltă variantă, cardiomegalie şi flux arterial pulmonar crescut.

ECG: se constată că domină semnele de deviere la stânga a axei electrice şi hipertrofie stângă (atrială şi ventriculară). Hipertrofia atrială dreaptă poate fi identificată electric la 80% dintre bolnavi.

Echocardiografia 2D demonstrează absenţa ecourilor valvei tricuspide, hipoplazia VD, dilataţia AD şi şunturile obligatorii DSA, DSV, PCA, eventual TGA.

Cateterismul cardiac şi angiografia devin obligatorii pentru stabilirea exactă a tuturor anomaliilor şi a tipurilor de modificări hemodinamice. Sonda de cateterism (angiografie) pătrunde în AD dilatat dar, după introducerea substanţei de contrast, nu urmează opacifierea VD, deoarece valva tricuspidă este atrezică. Este necesară angiografie ventriculară stângă selectivă pentru a evidenţia DSV, ventriculul drept hipoplastic sau obstrucţia căii de golire a ventriculului drept, eventuala asociere a transpoziţiei vaselor mari (frecventă).

Istorie naturală: în ciuda acestor complexe anomalii, pacienţii cu atrezia valvei tricuspide pot rămâne stabili circulator un număr de ani. Cu înaintarea în vârstă se poate expecta decompensarea VS, acesta fiind obligat să pompeze atât fluxul sanguin sistemic, cât şi pe cel pulmonar.

Tratament: măsurile iniţiale sunt comune oricărui nou-născut cu BCC cianogenă (cu cianoză foarte precoce), şi anume menţinerea deschisă a PCA prin perfuzia cu prostaglandină E, septostomie atrială cu balon, eventual o anastomoză paliativă sistemico-pulmonară de tip Blalock-Taussing. Mai târziu, o anastomoză tip Gleen (vena cavă superioară dreaptă – artera pulmonară dreaptă) este necesară înainte de a se practica operaţia Fontan, recomandată copiilor cu vârsta cuprinsă între 2-15 ani, având un flux pulmonar redus. În formele cu hiperdebit pulmonar poate fi necesar banding-ul arterei pulmonare în perioada de sugar. Operaţia Fontan, foarte ingenioasă ca principiu de restabilire a hemodinamicii profund modificate, este urmată de complicaţii relativ frecvente (tromboza atriului drept sau a arterei pulmonare, aritmii severe).

• Anomalia Ebstein

Definiţie: entitate morfologică distinctă caracterizată printr-o mare varietate anatomică a valvei tricuspide, a cărei inserţie nu mai este aliniată inelului atrioventricular, ci este situată undeva, pe peretele ventriculului drept, în apropierea vârfului cordului (malimplantarea valvei tricuspide). Camera de admisie a VD este ataşată anatomic şi hemodinamic AD („atrializarea VD"). Cavitatea VD este micşorată, dar cu peretele ventricular de dimensiuni normale. Valva tricuspidă malimplantată poate fi insuficientă, permiţând regurgitaţie sistolică.

Incidenţa este 0,5% din BCC şi pare mai ridicată la copiii mamelor tratate cu litiu în timpul sarcinii. Asocierea altor anomalii (DSA, DSV) este posibilă.

Hemodinamica poate fi variabil modificată, de la caz la caz. Deplasarea mică a valvei tricuspide, care nu este întovărăşită de insuficienţă funcţională marcată este bine tolerată şi permite supravieţuirea fără nici o intervenţie până la vârsta de adult.

Deplasarea marcată a valvei asociată cu un şunt dreapta-stânga prin DSA condiţionează cianoza. Din cauza valvei tricuspide insuficiente, în timpul sistolei ventriculare o parte din sânge se reîntoarce în AD şi apoi prin DSA ajunge în circulaţia sistemică şi o cantitate mai mică pătrunde în artera pulmonară.

În perioada neonatală există rezistenţă vasculară pulmonară crescută. Reducerea dimensiunilor VD face posibil ca forţa de contracţie a acestuia (diminuată) să nu poată învinge presiunea din artera pulmonară. Fluxul arterial pulmonar este foarte scăzut şi cianoza este foarte marcată. Pe măsura scăderii rezistenţei în circulaţia pulmonară, VD este tot mai capabil să îşi îndeplinească funcţia de pompă eficientă şi cianoza se ameliorează progresiv. Asocierea unui grad de insuficienţă tricuspidiană complică hemodinamica din anomalia Ebstein. Cianoza se ameliorează lent pe măsură ce ne îndepărtăm de momentul naşterii, dar se poate reinstala la adolescenţă dacă septurile interventriculare sunt intacte.

Simptomatologie: debutul precoce al manifestărilor clinice cu cianoză şi insuficienţă cardiacă neonatală reprezintă tiparul cel mai obişnuit de prezentare a anomaliei Ebstein. Caracteristic (şi unic pentru acestă malformaţie) este ameliorarea treptată a cianozei după câteva săptămâni, paralel cu scăderea fiziologică a rezistenţei vasculare pulmonare. Dilatarea enormă a AD (care include şi o porţiune din VD) favorizează apariţia tahiaritmiilor supraventriculare. Regurgitaţia tricuspidiană frecvent asociată se demască printr-un suflu sistolic cu maximum de auscultaţie pe marginea stângă a sternului. Zgomotul III audibil este considerat sugestiv pentru anomalia Ebstein.

Explorări paraclinice:

Radiografia toracică evidenţiază cardiomegalie (în special pe seama AD) şi hipoperfuzie pulmonară la orice nou-născut simptomatic, dar mai târziu radiografia poate avea aspect normal.

ECG se caracterizează prin modificări care indică HAD (foarte caracteristică), cu unde P înalte şi largi în derivaţiile drepte. În 30-35% cazuri se înregistrează tahiaritmii supraventriculare, ca şi flutter, fibrilaţie.

Echocardiografia 2D este examenul „cheie", care identifică leziunea şi gradul de „coborâre" a inserţiei valvei tricuspide sub planul inelului atrioventricular în apropierea apexului, micşorând cavitatea VD în comparaţie cu a VS. Asocierea altor anomalii şi şunturi intracardiace este posibilă.

Echo Doppler cuantifică gradul de regurgitaţie tricuspidiană, eventual asocierea unei atrezii pulmonare reale (sau numai „funcţionale" la nou-născut). „Atrializarea" unei zone de întindere variabilă a VD devine evidentă. Metodele invazive nu sunt obligatorii pentru perfectarea diagnosticului.

Tratament: anomalia Ebstein simptomatică la nou-născut impune o atitudine de expectativă, total diferită de ce se întreprinde în alte cauze de cianoză cardiacă neonatală. Se recomandă supraveghere activă (expectativă) în primele săptămâni de viaţă, în aşteptarea scăderii fiziologice a rezistenţelor vasculare pulmonare care se soldează cu ameliorarea spontană a cianozei. Sunt cazuri în care hipoperfuzia pulmonară impune menţinerea deschisă a PCA prin perfuzie cu prostaglandină E. După această primă etapă evoluţia ulterioară a bolnavului poate fi fără incidente până la adolescenţă, când cianoza se poate reinstala prin disfuncţie ventriculară. În acest moment se pune problema corecţiei chirurgicale. Chiar în perioada de sugar un flux pulmonar foarte scăzut poate impune o intervenţie paliativă de tipul anastomozei Blalock-Taussing sau Gleen (la copilul mai mare). Corecţia chirurgicală totală (tehnica Carpentier) presupune mobilizarea inserţiei aparatului valvular şi plicaturarea longitudinală a AD. Episoade repetate de aritmii, necontrolate medical, aduc în discuţie ablaţia fasciculelor prin curenţi de radiofrecvenţă, deşi nu există o experienţă vastă în anomalia Ebstein.

E. Originea anormală a marilor vase şi a arterelor coronare

Transpoziţia completă a vaselor mari (TGA). D-transpoziţie

Definiţie: malformaţie congenitală caracterizată prin originea marilor vase din ventricule neadecvate: aorta se naşte din ventriculul drept şi artera pulmonară din ventriculul stâng. Conexiunea atrioventriculară este corectă, în schimb conexiunea ventriculoarterială este discordantă. Se asociază de obicei cu situs solitus şi în general nu există alte malformaţii concomitente. Se vorbeşte în aceste situaţii de TGA completă, totală şi necorectată.

Incidenţă: TGA reprezintă 5-7% din BCC, fiind întâlnită cu o incidenţă de 20-30/100 000 naşteri. Predominanţa sexului masculin este notabilă (70%).

Anomalii anatomice: principala anomalie este poziţia anormală a marilor artere (aorta şi artera pulmonară). Emergenţa aortei este din ventriculul drept, fiind situată anterior şi la dreapta, emergenţa arterei pulmonare este din ventriculul sistemic, fiind situată posterior şi la stânga. Termenul de transpoziţie se foloseşte pentru a sublinia raportul modificat al marilor vase faţă de septul interventricular. Se asociază anomalia de origine a arterelor coronare. DSV de toate tipurile poate fi întâlnit ca leziune asociată.

Hemodinamică: cea mai pregnantă caracteristică este reprezentată de situaţia unică în care circulaţia sistemică şi cea pulmonară nu sunt situate în serie, ci în paralel. În condiţiile inexistenţei unui şunt care să permită amestecul de sânge, viaţa nu este posibilă. Consecinţa acestei tulburări este hipoxia cronică. Şuntul sistemic efectiv este reprezentat doar de sângele care şuntează din circulaţia pulmonară în circulaţia sistemică prin foramen ovale, DSV sau

PCA şi este un şunt bidirecţional. Dacă nu există stenoză valvulară pulmonară, 78% dintre copii dezvoltă boală vasculară pulmonară (cauză multifactorială) sub vârsta de 1 an şi în 20% din cazuri aceasta este prezentă chiar la vârsta de 3 luni.

Simptomatologie: cea mai frecventă cauză de cianoză cardiacă la nou-născut, TGA este evidentă clinic din prima zi de viaţă. Este de obicei vorba de un nou-născut la termen, macrosom, cu cianoză progresivă, suflu sistolic, insuficienţă respiratorie majoră (tahipnee prin PCA larg) şi insuficienţă cardiacă (cardiomegalie). Hipoxia cronică constituie un factor de risc pentru enterocolita ulceronecrotică. Accidentele vasculare cerebrale precoce (hemipareză) sunt tipice pentru TGA, fiind determinate de tulburări de coagulare şi nu de hematocrit crescut, aşa cum se credea anterior. Se asociază şi un grad de retard mental explicat de hipoxemia cronică severă.

Explorări paraclinice:

Radiografia toracică poate avea aspecte foarte variate; evidenţiază de obicei cardiomegalie cu siluetă cardiacă descrisă ca „un ou în cuib", cu pedicul vascular îngust. Circulaţia pulmonară este încărcată, dacă nu este stenoză pulmonară valvulară sau dacă se asociază DSV.

ECG evidenţiază HVD, cu deviere la dreapta a axei electrice, unde Q în V6.

Echocardiografia 2D precizează diagnosticul cu condiţia ca medicul care efectuează examenul să identifice corect echografic caracteristicile fiecărui ventricul în parte. Se evidenţiază, de asemenea, cu echo Doppler şunturile dintre circulaţia sistemică şi cea pulmonară, obligatorii pentru supravieţuirea bolnavului (fig. 9.32 A şi B).

Cateterismul cardiac demonstrează valorile sistemice ale presiunii sistolice în VD şi pătrunderea sondei din VD în aortă. Saturaţia în oxigen a sângelui din aortă este inferioară saturaţiei sângelui din artera pulmonară şi VS. Valoarea presiunilor din VS şi AP reprezintă 50% din valorile presiunii sistemice înregistrate în cordul drept. Ventriculografia stângă demonstrează originea arterei pulmonare la acest nivel.

Istorie naturală: TGA este o boală cu istoric natural scurt. Supravieţuirea este imposibilă fără intervenţie chirurgicală precoce. Evoluţia este agravată de insuficienţa cardiacă (ventriculul drept anatomic nu este pregătit să facă faţă sarcinilor sistemice), de boala vasculară pulmonară progresivă, de accidente ischemice. 90% dintre bolnavii neoperaţi mor înaintea vârstei de 1 an.

Tratament: se impune luarea unor măsuri terapeutice urgente încă din perioada de nou-născut. Se recomandă următoarele secvenţe :

1. Perfuzie cu prostaglandina E (pentru menţinerea şuntului prin PCA), tratarea acidozei metabolice.
2. Septostomie cu balon pentru asigurarea unui şunt interatrial.
3. *Tratament chirurgical.* Două tehnici chirurgicale au adepţi în centrele de chirurgie cardiovasculară pediatrică, şi anume: *switch-ul arterial şi transferul coronarelor (corecţie „anatomică"; tehnica Jatène).* Intervenţia este preconizată în primele trei săptă-

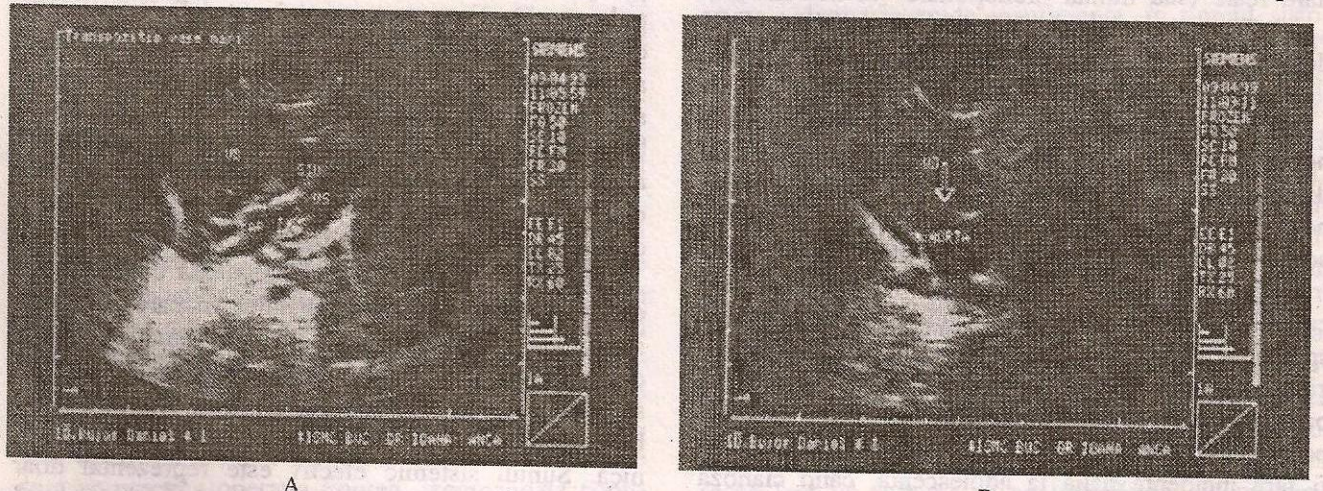

A B

Fig. 9.32 – A şi B: Transpoziţie de vase mari, imagine echografică 2D. Se observă originea arterei pulmonare din ventriculul stâng şi a aortei din ventriculul drept. (Colecţia IOMC, Dr. Ioana Anca.)

mâni (de fapt în primele 10 zile de viaţă) semilunare şi constă din secţionarea marilor vase deasupra valvelor şi inversarea lor conform concordanţei corecte ventriculoarteriale, vasul din dreapta este ataşat ventriculului stâng şi invers. În paralel, se face transferul vaselor coronare. Rezultatele postoperatorii sunt excelente în mâna unor echipe specializate, nu apar aritmii, iar boala vasculară pulmonară este practic eradicată. Este procedura terapeutică cea mai utilizată după anul 1987.

Tehnica mai laborioasă aparţine *operaţiei Mustard şi Senning,* care redirecţionează sângele oxigenat spre circulaţia sistemică, realizând *o corecţie „fiziologică"*. Complicaţiile postoperatorii sunt destul de frecvente, dintre care obstrucţia venoasă sistemică (tromboza venei cave superioare la pătrunderea în AD), obstrucţia venoasă pulmonară, boala vasculară pulmonară, accidente cerebrovasculare, regurgitaţia tricuspidei, disfuncţia ventriculului sistemic (VD anatomic nu face faţă sarcinilor de ventricul sistemic), aritmii şi moarte subită. Aceste multiple accidente postoperatorii (a căror incidenţă este mai redusă în centrele cu mare experienţă) au făcut ca opţiunea curentă de reparaţie chirurgicală, după anul 1987, să fie switch-ul arterial (mortalitatea operatorie este de 5% dacă se practică în primele trei săptămâni de viaţă şi septul ventricular este intact).

Transpoziţia corectată a vaselor mari. L-transpoziţie

Definiţie: malformaţie congenitală caracterizată printr-o dublă discordanţă de conexiuni, şi anume discordanţa atrioventriculară concomitentă cu discordanţa ventriculoarterială. 20% dintre pacienţi prezintă dextrocardie, deşi situs solitus este întâlnit în 90% din cazuri. Nu este vorba de o imagine în oglindă a unei anatomii normale a cordului aşa cum pare la prima vedere, ci de *două discordanţe de conexiune* care se corectează fiziologic una pe alta.

Prevalenţa este de 0,57% din BCC.

Anomalii anatomice: circulaţia venoasă sistemică (venele cave) se varsă în atriul drept morfologic. Acesta este conectat la *valva mitrală* şi aceasta la *ventriculul stâng* morfologic, din care se naşte artera pulmonară.

Venele pulmonare se varsă în atriul stâng morfologic, care prin intermediul *valvei tricuspide* este conectat la *ventriculul drept* morfologic. Din acest ventricul se naşte aorta. Inversiunea ventriculară este „corectată" de transpoziţia vaselor mari (L-transpoziţie). Asocierea altor anomalii structurale este frecventă: DSV (60-80% din cazuri), obstrucţia tractului de ieşire a arterei pulmonare (30-80%), leziuni morfologice ale valvei tricuspide (care explică regurgitarea masivă de la nivelul valvei atrioventriculare stângi).

Hemodinamică: dubla anomalie de conexiune a etajului atrioventricular şi a celui ventriculoarterial face să nu existe tulburări hemodinamice decât în măsura generării lor de către malformaţiile asociate.

Simptomatologia variază de la total asimptomatic (descoperire întâmplătoare) la semiologie majoră generată de momentul examinării şi hemodinamica tulburată de leziuni malformative asociate. Atrag atenţia bradicardia, cianoza (dacă fluxul sanguin pulmonar este inadecvat) sau insuficienţa cardiacă (DSV larg, tulburări de ritm). Orice „regurgitare mitrală", de fapt regurgitare la nivelul valvei atrioventriculare stângi, sesizată la nou-născut devine un semnal pentru posibila transpoziţie arterială corectată.

Explorări paraclinice:

Radiografia toracică poate fi normală sau se constată umbra mediastinală lărgită pe marginea stângă, reprezentând levopoziţia aortei ascendente (necaracteristică pentru transpoziţia corectată a vaselor mari).

ECG înregistrează undă P negativă în aVR. Unda Q poate fi prezentă în precordialele drepte şi absentă în precordialele stângi. Unii bolnavi au sindrom de preexcitaţie şi respectiv tahiaritmii supraventriculare sau bloc AV complet.

Echocardiografia 2D permite diagnosticul, dar reprezintă o piatră de încercare pentru medicul care efectuează examenul. Trebuie început cu definirea situsului. În situsul invers, aorta se găseşte la dreapta coloanei vertebrale, iar vena cavă inferioară la stânga acesteia. Discordanţa de conexiune atrioventriculară este sugerată de lipsa de aliniere a septurilor interatriale şi interventriculare, precum şi de diferenţele morfologice identificate sonografic, care deosebesc ventriculul stâng de cel drept (moment esenţial). În proiecţia apical – patru camere se sugerează deja anomalia de conexiune ventriculoarterială şi transpoziţia vaselor mari, care se confirmă în explorarea în ax scurt parasternal. Aorta şi coronarele sunt situate la stânga şi anterior de bifurcaţia arterei pulmonare. Valva atrioventriculară stângă poate avea numeroase anomalii, inclusiv anomalia Ebstein-like.

60% dintre bolnavi asociază DSV. Folosirea echocardiografiei transesofagiene (TEE) la adult aduce importante precizări. Cateterismul cardiac confirmă de obicei datele cunoscute echografic.

Istorie naturală: supravieţuirea este asigurată de corecţia fiziologică care asigură o hemodinamică normală, tulburată doar de malformaţii asociate care transformă purtătorii acestei leziuni în bolnavi simptomatici. Vârsta medie la punerea diagnosticului este de 12,5 ani. Blocul AV total este relativ frecvent asociat şi bradicardia accentuată impune pacing. Problema supravieţuirii de durată ţine de eterna dilemă: cât timp poate funcţiona un ventricul cu morfologie de VD dar care are sarcini de ventricul sistemic? Debitul sistolic sistemic este afectat oricum numai în efort.

Tratamentul transpoziţiei corectate se impune numai pentru rezolvarea malformaţiilor asociate. Asocierea SP impune uneori încă din perioada neonatală menţinerea deschisă a PCA prin perfuzii cu prostaglandină E urmată de şunt sistemicopulmonar tip Blalock-Taussing. Asocierea DSV impune corecţia chirurgicală cu patch de dacron. Operaţia este mai dificil de realizat decât într-un DSV simplu, existând risc ridicat ca imediat postoperator să se instaleze bloc complet AV. Insuficienţa cardiacă poate fi agravată nu numai de DSV, ci şi regurgitaţia severă de la nivelul valvei AV stângi, greu de rezolvat la copil.

Trunchiul arterial comun (TAC)

Definiţie: malformaţie congenitală de origine a vaselor mari de la baza cordului, caracterizată prin emergenţa unui trunchi arterial comun – vas unic – prin care se realizează golirea celor două ventricule. După un scurt traseu extracardiac vasul dă naştere unor ramuri care vor prelua funcţia aortei, respectiv a arterelor pulmonare. Anomalia valvei truncale este frecvent asociată.

Incidenţă: au fost raportate 1-4% cazuri din serii mari de BCC autopsiate.

Anomalii anatomice: în funcţie de originea ramurilor AP se descriu patru variante anatomice (Collett şi Edwards): artera pulmonară se desprinde din TAC, merge un timp paralel cu aorta, după care se desprind cele două ramuri (1); ambele AP se nasc separat din TAC (lipseşte AP comună) (2, 3); ultima variantă este în fond o formă de atrezie pulmonară în care circulaţia pulmonară este preluată de arterele bronşice (4). Această ultimă variantă mai este cunoscută sub numele de *pseudotruncus arteriosus*, sau hemitruncus.

TAC are origine biventriculară în 68-83% din cazuri sau se naşte doar din VD în restul cazurilor. Ambele ventricule trimit sânge în TAC cu presiune egală (sistemică). Asocierea altor anomalii morfologice este frecventă: DSV larg, anomaliile arcului aortic şi arterelor coronare, malformaţia valvei truncale.

Hemodinamică: ambele ventricule lucrează cu acelaşi regim de presiune; presiunile egale au valori sistemice. Sângele este ejectat cu presiune în TAC şi cu aceste valori sistemice pătrunde în ramurile arterei pulmonare care se nasc direct din trunchi. Se realizează hiperperfuzie pulmonară şi hipertensiune pulmonară de debit. Circulaţia pulmonară precoce şi sever suprasolicitată răspunde prin apariţia rapidă a bolii vasculare obstructive pulmonare, care are tendinţa să limiteze debitul pulmonar dar favorizează cianoza. Insuficienţa cardiacă complică precoce TAC.

Simptomatologia variază în funcţie de tipul defectelor asociate. Cel mai des se notează flux pulmonar crescut şi regurgitaţie masivă prin valva truncală anormală. Acestea condiţionează insuficienţa cardiacă precoce şi cianoza. De obicei nou-născutul are circulaţie pulmonară pletorică, manifestată prin dispnee, tahipnee, infecţii respiratorii recurente, dezvoltare somatică foarte deficitară. Precordium hiperdinamic este sesizat la examenul obiectiv şi un suflu sistolic de ejecţie este audibil pe marginea stângă a sternului. În formele clinice de la copilul mare se pot sesiza semnele bolii vasculare pulmonare obstructive, care asociază cianoză progresivă, degete hipocratice, policitemie.

Examene paraclinice:

Radiografia toracică evidenţiază la nou-născut cardiomegalie şi încărcarea vasculară a circulaţiei pulmonare. Arcul aortic la dreapta este sugestiv pentru TAC.

ECG poate fi normal sau evidenţiază HVD în formele cu flux pulmonar crescut.

Echocardiografia 2D vizualizează TAC şi emergenţa variată a AP (fig. 9.33 A şi B). Coexistenţa DSV impune diagnosticul diferenţial cu tetralogia Fallot sau atrezia pulmonară asociată cu DSV. TAC este identificat prin echocardiografie fetală.

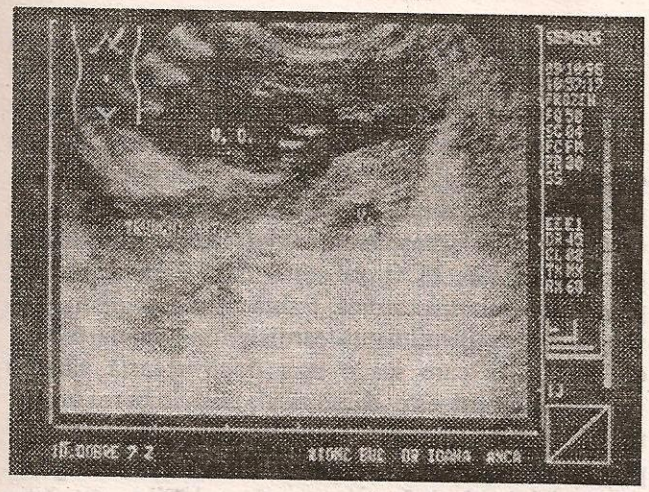

A

Fig. 9.33 A – Trunchi arterial comun, echografie 2D. Trunchi comun (unic) care iese din ventriculul drept, singurul funcţional hemodinamic. Ventriculul stâng este hipoplazic cu atrezia valvei mitrale. (Colecţia IOMC, Dr. Ioana Anca.)

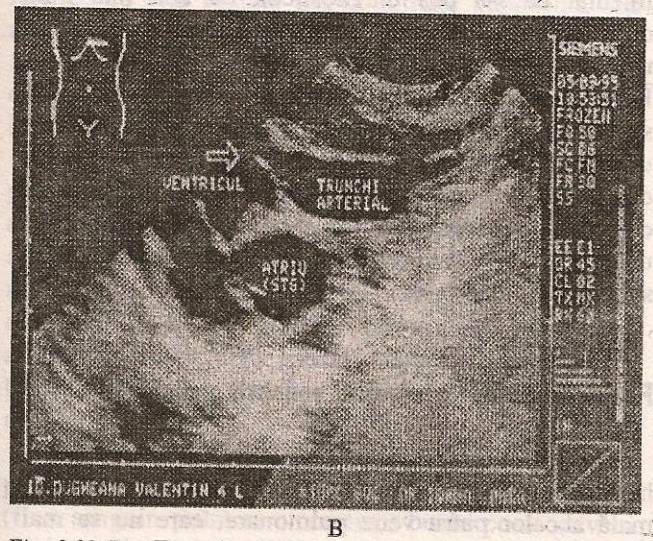

B

Fig. 9.33 B – Trunchi arterial comun, imagine echografică 2D, secţiune transversală la nivelul vaselor mari. Se observă un singur traiect arterial dilatat, cu dispoziţie spaţială intermediară între cea a unei aorte sau artere pulmonare normale, care nu pot fi evidenţiate. (Colecţia IOMC, Dr. Ioana Anca.)

Echo Doppler evidenţiază incompetenţa valvei truncale.

Cateterismul şi angiografia devin necesare pentru măsurarea oxigenării în diferitele segmente vasculare sau cardiace, precizează valoarea presiunii în AP şi capilarele pulmonare (care trebuie să rămână sub 8 U/m^2 pentru a nu constitui o contraindicaţie pentru intervenţia chirurgicală) şi pentru vizualizarea arterelor coronare.

Istorie naturală: TAC este o BCC cu istoric scurt, media duratei de supravieţuire fiind de 5 săptămâni. Doar 18% dintre copiii neoperaţi ating vârsta de 1 an. Apariţia bolii vasculare obstructive pulmonare poate întârzia apariţia decesului. Cea mai frecventă cauză de deces este insuficienţa cardiacă ireductibilă.

Tratament: insuficienţa cardiacă precoce se tratează digitalo-diuretic. Intervenţia chirurgicală este singura soluţie pentru supravieţuire. Trebuie efectuată precoce (între vârsta de 6 săptămâni şi 6 luni), când mortalitatea operatorie este mai mică decât la intervenţiile efectuate în al doilea semestru de viaţă. Precocitatea operaţiei este impusă de dificultatea de a tolera tulburările grave hemodinamice, precum şi de vârsta mică la care se instalează hipertensiunea arterială pulmonară fixă. Banding-ul arterei pulmonare, deşi recomandat, are din ce în ce mai puţini partizani. Intervenţia chirurgicală corectivă (tehnica Rastelli) realizează un conduct care restabileşte o legătură directă între VD şi AP, ale cărui ramuri sunt detaşate din TAC. Conductul poate fi din gore-tex sau homografă din aortă. DSV se repară cu patch prostetic. Probleme tehnice pune valva truncală anormală, care necesită valvuloplastie deoarece deocamdată nu sunt disponibile valve prostetice pentru vârstele mici. Conductul trebuie înlocuit când copilul creşte.

Originea anormală a arterelor coronare

Incidenţa reală a anomaliilor de origine a arterelor coronare a putut fi intuită abia recent, pe măsură ce s-a extins coronarografia la adult. Este indubitabil că nu este cunoscută prevalenţa reală, deoarece cazurile fără manifestări clinice rămân necunoscute. În afara anomaliilor de origine ale arterelor coronare care însoţesc malformaţiile congenitale de cord (şi au fost deja amintite), cum sunt cele din tetralogia Fallot, trunchiul arterial comun, transpoziţia marilor vase (completă sau corectată) există numeroase variante întâlnite pe cord structural normal. Se vorbeşte de originea anormală a ambelor artere coronare (foarte rar), anomalia de origine a arterei coronare stângi (reprezintă 90% dintre aceste anomalii), anomalii ale ramurilor arterei coronare stângi şi anomalia izolată a arterei coronare drepte (asimptomatică). Anomaliile coronare care însoţesc BCC sunt de extremă importanţă pentru chirurg, iar switch-ul arterial reprezintă un moment esenţial al timpilor operatori în reim-

plantarea arterelor coronare. În cele ce urmează ne vom referi la forma cea mai comună, şi anume la *originea arterei coronare stângi din artera pulmonară.*

Incidenţă: 0,5% din BCC, prevalenţa fiind 1/30 000 naşteri.

Hemodinamică: principala consecinţă este un regim de oxigenare scăzută a miocardului VS, ceea ce are ca efect hipertrofia peretelui ventricular, procese ischemice circumscrise de tip infarct, procese de fibroză şi, în sfârşit, insuficienţa ventriculară stângă. Hipertrofia parietală stângă agravează deficitul şi se creează un cerc vicios privind gradul de ischemie miocardică. Suferinţa miocardică se ameliorează parţial, pe măsură ce se dezvoltă circulaţia colaterală.

Simptomatologie: există de obicei o perioadă de latenţă de 1-3 luni între momentul naşterii şi debutul clinic al manifestărilor legate de ischemia miocardică. Semnele cardinale sunt reprezentate de *cardiomegalie* şi fenomenele de insuficienţă ventriculară stângă. În tabloul clinic clasic se descriu nişte „crize" de agitaţie, însoţite de paloare, transpiraţii, în care sugarul se manifestă diferit decât în agitaţia produsă de „colici" şi despre care se crede că ar reprezenta echivalenţele unei crize de angor.

Explorări paraclinice:

Radiografia toracică evidenţiază cardiomegalie izolată.

ECG poate arăta un aspect considerat cvasipatognomonic, şi anume un traseu sugestiv de infarct antero-lateral cu unde Q în precordialele stângi, supradenivelarea segmentului ST şi undă T inversată. Nu în toate cazurile există însă semne de ischemie miocardică pe ECG, ceea ce îngreunează mult suspiciunea de diagnostic.

Echocardiografia 2D poate evidenţia în situaţii privilegiate originea arterei coronare stângi din AP, ca şi dilataţia VS, insuficienţa mitrală prin dilatarea inelului valvular AV. Se consideră chiar că regurgitaţia mitrală severă la sugar (echo Doppler) trebuie să trezească suspiciunea de anomalie de origine a arterei coronare. Perfuzia cu ^{201}Thaliu obiectivează o zonă mai mică de fixare a substanţei pe suprafaţa ischemică.

Examenul cheie este reprezentat de aortografie, cu care ocazie se obţine opacifierea arterei coronare drepte, anastomozele dintre coronarele drepte şi stângi şi retrograd AP. Se identifică astfel sistemul de anastomoze dintre cele două coronare cu origini diferite, care este cu atât mai exprimat cu cât vârsta copilului este mai mare.

Istoria naturală depinde de ritmul în care se realizează anastomozele. Anomalia de origine a arterei coronare stângi poate rămâne nediagnosticată dacă nu se folosesc tehnici invazive de diagnostic în orice cardiomegalie la care s-au exclus BCC sau inflamaţia miocardică. ECG nu este totdeauna sugestivă pentru ischemia miocardică. Există mare risc de moarte subită sau de insuficienţă cardiacă în primele 6 luni de viaţă, risc care scade uşor după această vârstă.

Tratamentul este chirurgical, deşi iniţierea tratamentului digitalo-diuretic plus vasodilatatoare (captopril) are în vedere nu numai ameliorarea irigării miocardului, ci şi favorizarea dezvoltării anastomozelor. Referitor la momentul optim operator se dispută două atitudini. În unele centre se preconizează efectuarea reimplantării de coronară stângă la aortă imediat ce s-a pus diagnosticul, cu atât mai mult cu cât pentru cei care efectuează switch-ul arterial tehnica este deja însuşită şi nu se pun probleme. În alte centre se preferă temporizarea intervenţiei până spre vârsta de 1 an, când reimplantarea coronarei este urmată mai rar de stenozarea ostiumului. Perioada de „aşteptare" este însă încărcată de riscuri şi se consideră că supravieţuiesc doar cei cu forme „mai uşoare", respectiv cei care au reuşit să dezvolte suficiente colaterale.

F. Anomalia de întoarcere venoasă pulmonară

Definiţie: grup de malformaţii vasculare, foarte heterogen clinic, caracterizat prin conexiunea anormală a celor patru vene pulmonare, care nu se mai face la nivelul atriului stâng, ci într-un alt colector venos. Locul conexiunii poate fi asociat cu obstrucţie, având drept consecinţă acumularea de sânge în amonte de locul de vărsare. În formele parţiale, simptomatologia clinică se suprapune celei din DSA. Formele totale (complete) se întovărăşesc de un şunt dreapta-stânga (obligatoriu).

Anomalia parţială de întoarcere venoasă pulmonară

Definiţie: malformaţie vasculară venoasă cu un spectru anatomic foarte heterogen, caracterizată prin conexiunea uneia sau a ambelor vene pulmonare

drepte cu un alt colector venos decât AS, care poate fi una din cele două vene sistemice mari (vena cavă superioară, vena cavă inferioară, vena nenumită stângă) sau AD.

Incidenţă: reprezintă 0,6-0,7% din BCC. Coincidenţa cu sindroame genetice (Turner, Noonan sau tulburări de izomerism sau anomalii ale splinei) a fost semnalată relativ frecvent. Prezenţa DSA nu este obligatorie.

Variante anatomice: cele mai comune sunt următoarele:

- una din venele pulmonare drepte se varsă în vena cavă superioară, iar cealaltă în AD (1);
- venele pulmonare stângi se varsă în vena nenumită stângă (2);
- venele pulmonare drepte se varsă în vena cavă inferioară, în vecinătatea diafragmului (3).

Această ultimă variantă are caracteristici particulare ce au fost reunite într-o entitate cunoscută sub numele de „sindrom scimitar", care asociază hipoplazia plămânului drept şi a arterei pulmonare drepte cu dextrocardie, comunicare stânga-dreapta (DSA, DSV, PCA) şi conexiune venoasă anormală.

Hemodinamică: conexiunea anormală a unei singure vene pulmonare drepte asociată cu sept intact este fără nici o consecinţă hemodinamică. Dacă ambele vene pulmonare drepte au conexiuni anormale, se realizează încărcare vasculară pulmonară comparabilă cu cea a unui DSA sau a altui şunt stânga-dreapta cu debit mediu. Septurile intacte condiţionează volumul fluxului pulmonar de complianţa atriului drept.

Simptomatologie: de obicei total asimptomatică în prima copilărie sau asociată cu moderată dispnee (flux sanguin pulmonar crescut), boala poate deveni clinic evidentă în a III-a – a IV-a decadă de viaţă, când se instalează boală vasculară obstructivă pulmonară ce agravează condiţiile hemodinamice.

Explorări paraclinice:

Radiografia toracică poate să nu prezinte modificări sau acestea să fie comune cu ale unui DSA (hipertrofia VD, flux pulmonar crescut). Sindromul scimitar (scimitar = paloş, iatagan, în limba engleză) îşi datorează numele aspectului radiologic particular pe care îl realizează. Astfel se pot identifica hipoplazie pulmonară dreaptă, dextrocardie şi o opacitate vasculară evidentă în câmpul pulmonar drept inferior cu aspect curb, cu concavitatea spre cord, opacitate comparată cu silueta unui iatagan (aceasta fiind originea numelui acestui sindrom). Este imaginea colectorului venos care reprezintă venele pulmonare drepte în conexiune anormală cu vena cavă inferioară, în dreptul diafragmului.

Celelalte variante anatomice realizează de asemenea aspecte radiologice neobişnuite, şi anume: dilatarea venei cave superioare drepte la locul de conexiune cu vena pulmonară dreaptă se exprimă radiologic printr-o opacitate care coafează atriul drept, iar conexiunea venei pulmonare stângi cu vena nenumită stângă realizează o imagine asemănătoare situată supracardiac pe marginea stângă a mediastinului.

ECG: se remarcă modificări asemănătoare cu DSA sau poate fi normală, mai ales dacă nu există comunicare interatrială.

Echocardiografia 2D vizualizează pătrunderea venelor pulmonare drepte în structuri ataşate circulaţiei pulmonare. Prezenţa DSA explică semnele de supraîncărcare ventriculară dreaptă. Conectarea venelor pulmonare drepte la AD este vizualizată în secţiunea patru camere apicală. Adesea este necesar să se recurgă la alte tehnici de diagnostic neinvaziv, cum sunt tomografia computerizată (CT) sau rezonanţa magnetică (MRI). CT spirală sau imagini tridimensionale cu aparatură foarte sofisticată uşurează punerea diagnosticului.

Cateterismul cardiac nu este necesar de obicei, dar este util pentru identificarea unor anomalii asociate (sindromul scimitar, de exemplu). Angiografia defineşte clar sediul exact al conexiunii anormale.

Istorie naturală: în formele obişnuite, evoluţia este comparabilă cu a unui DSA necomplicat.

Tratamentul este chirurgical. Formele parţiale cu conexiunea anormală a unei singure vene pulmonare drepte şi sept interatrial intact sunt bine tolerate şi nu necesită intervenţie. Postoperator, pacienţii cu flux pulmonar crescut cunosc o îmbunătăţire remarcabilă a simptomatologiei dacă intervenţia a fost efectuată înaintea apariţiei bolii vasculare obstructive pulmonare.

Anomalia totală de întoarcere venoasă pulmonară

Definiţie: malformaţie vasculară caracterizată prin conexiunea anormală a celor patru vene pulmonare, care nu se mai varsă în atriul stâng ci în alte colectoare venoase (atriul drept sau venele sistemice).

Existenţa unei comunicări interatriale cu un şunt dreapta-stânga este obligatorie pentru supravieţuire.

Incidenţă: statisticile comunică date variate privind prevalenţa bolii. S-au semnalat 2-4 cazuri la 1 000 autopsii efectuate unor bolnavi cu boli congenitale cardiovasculare. Malformaţie rară, este asociată în 30% din cazuri cu TAC, TGA sau tulburări de izomerism.

Anomalii anatomice: extrema varietate a conexiunilor anormale face clasificarea sindromului extrem de dificilă. O subclasificare simplă disociază formele obstructive de cele neobstructive (Smith), în funcţie de calitatea fluxului venos în momentul conexiunii. În alte clasificări se vorbeşte despre un tip supracardiac (I), cardiac (II) sau infracardiac (III), în funcţie de etajul la care se realizează conexiunea anormală a venelor pulmonare unite într-un conduct venos unic.

Cea mai comună variantă anatomică este reprezentată de conexiunea trunchiului venos comun (denumită de unii autori vena verticală anormală) în vena nenumită stângă, proximal de originea venei subclaviculare stângi şi a venei jugulare stângi. Întreg acest flux venos se varsă apoi în vena cavă superioară, alcătuind tipul „supracardiac" al acestei conexiuni anormale. În ordinea frecvenţei calea venoasă anormală comună se deschide în sinusul coronar (după un traseu intrapericardic) şi de acolo este drenat în atriul drept, alcătuind tipul „cardiac". Pentru a exemplifica tipul de conexiune „infracardiac" amintim eventualitatea în care colectorul venos comun este drenat în sistemul venos ombilicovitelin (cu care are origine comună în timpul vieţii embrionare). Trunchiul venos comun are un traiect descendent, anterior de esofag, pe care îl însoţeşte traversând hiatusul esofagian, iar după ce a străbătut diafragmul se varsă în vena portă la locul de întâlnire al celor două vene: splenică şi mezenterică superioară.

Hemodinamică: este în mod esenţial influenţată de coexistenţa unei obstrucţii la locul de vărsare al colectorului venos anormal (care prezintă în acest caz modificări histologice: hipertrofia mediei şi adventicei venei). Circulaţia sistemică primeşte sânge de la circulaţia pulmonară printr-un şunt obligatoriu dreapta-stânga, care trebuie să fie suficient de larg şi situat de obicei la nivel interatrial.

Scăderea rezistenţei vasculare pulmonare imediat postnatal creşte complianţa circulaţiei de la acest nivel şi volumul de sânge din mica circulaţie ajunge să depăşească de 3-5 ori volumul sângelui sistemic. Saturarea în oxigen a sângelui din atriul drept este de 90%, egală cu a celei sistemice, datorită existenţei DSA.

Suprasolicitarea volumetrică a circulaţiei drepte are drept consecinţe dilatarea şi hipertrofia VD, urmate eventual de decompensare cardiacă, iar creşterea mare a presiunii în AP conduce la boală vasculară pulmonară obstructivă cu debut precoce. Asocierea unei forme obstructive de conexiune anormală precipită un debut mai timpuriu al modificărilor vasculare pulmonare.

Simptomatologie: deşi aparent normal imediat după naştere, tabloul clinic se modifică. Dificultăţile mari de alimentaţie şi, deci, de progres ponderal, tahipneea marcată, decompensarea cardiacă precoce care adaugă cianoza sunt semnele cele mai comune. Suflul poate lipsi. Cianoza este precoce, vizibilă în formele obstructive subdiafragmatice.

Explorări paraclinice:

Radiografia toracică evidenţiază de obicei dilatarea camerelor drepte, precum şi încărcare vasculară pulmonară. Descrierea devenită clasică a unei opacităţi mediastinale comparate cu cifra „8" sau cu desenul schematic al unui „om de zăpadă" este sugestivă pentru formele „supracardiace", atunci când colectorul venos comun are conexiune cu vena nenumită stângă. Cele două „umbre" cu convexitatea spre peretele toracic care „lărgesc" opacitatea mediastinului superior sunt realizate de vena cavă superioară (în dreapta) şi vena verticală anormală + vena nenumită stângă (în stânga).

ECG poate înregistra unde P înalte, ca în orice HAD.

Echocardiografia 2D nu vizualizează nici o venă pulmonară conectată la atriul stâng, dar există semne de supraîncărcare VD şi DSA.

Echocardiografia Doppler: este posibil să fie obiectivat un flux venos de mare velocitate, dovada unei obstrucţii venoase la locul de vărsare al colectorului venos. Direcţia şuntului se precizează cu echo Doppler color, dar identificarea corectă a anomaliilor se face cu CT spirală, CT tridimensională sau MRI (dintre mijloacele neinvazive de diagnostic).

Cateterismul cardiac demonstrează o saturaţie crescută de oxigen la nivelul cordului drept (consecinţa logică a conexiunii venoase pulmonare aberante), ca

şi presiuni egale ale circulaţiei pulmonare şi sistemice, dovedind absenţa unei componente obstructive.

Istorie naturală: malformaţie vasculară rară, extrem de greu tolerată, conduce la mortalitate de 80% în primul an de viaţă, dintre care 50% din cazuri se înregistrează în primele trei luni. Supravieţuiri mai lungi devin posibile dacă nu sunt leziuni obstructive şi se obţine comunicare suficient de largă la nivel interatrial. Gradul de încărcare al circulaţiei pulmonare condiţionează apariţia bolii obstructive pulmonare, care agravează mult prognosticul.

Tratamentul este chirurgical şi trebuie efectuat înaintea vârstei de 1 an, dar stabilizarea hemodinamică a bolnavului este greu de realizat. Se practică septostomie cu balon preoperator, după care se încearcă efectuarea unei anastomoze între trunchiul venos colector comun şi atriul stâng. Chiar în centrele cu mare experienţă în chirurgie cardiovasculară pediatrică, mortalitatea operatorie este de 30%.

G. Malpoziţia cordului şi situsul visceral

Clasificarea malpoziţiei cordului însoţită sau nu de anomalii ale situsului visceral a fost sugerată de R. van Praagh, studiind originea lor embriologică. Precizarea termenilor devine necesară. Poziţia cordului se judecă în funcţie de direcţia axului bază-apex, iar poziţia atriilor coincide cu situsul visceral.

Poziţia normală a cordului în raport cu viscerele abdominale este cunoscută sub numele de situs solitus. Aceasta presupune poziţia atriului drept în dreapta (având ca reper conexiunea cu vena cavă inferioară), poziţia atriului stâng în stânga (reper: conexiunea venelor pulmonare cu atriul stâng), ficatul în dreapta, stomacul şi splina în stânga. Apexul cordului este situat la stânga.

Situs inversus denumeşte situaţia anatomică în care atriul drept este situat în stânga, de aceeaşi parte cu ficatul, iar apexul este situat în hemitoracele drept. Heterotaxia abdominală asociată cu dextrocardie prezintă o imagine „în oglindă" a situsului solitus.

Sunt şi malpoziţii mai puţin certe, cum este *situs ambiguus* sau incert, în care determinarea poziţiei atriilor este dificilă, ficatul fiind situat pe linia mediană, existând şi malrotaţie intestinală. Cordul este situat central, această malpoziţie numindu-se *mezocardie*. Cordul extratoracic este denumit *ectopia cordis*.

Se mai poate întâlni dextrocardie simplă (fără situs inversus) sau levocardie cu situs inversus abdominal, complicate de obicei cu malformaţii cardiace severe, TGA etc.

Heterotaxia viscerelor abdominale poate fi asociată cu polisplenie (izomerism stâng) sau asplenie (izomerism drept). Anomaliile splenice asociate cu situs inversus sunt concomitente cu boli congenitale de cord complexe. Acestea erau cunoscute în medicina clasică sub denumirea de sindrom Ivemark.

Situsul atrial este stabilit prin identificarea atriului drept morfologic, dar în situs ambiguus septul interatrial lipseşte adesea. Reperul anatomic cel mai comun pentru identificarea atriului drept este conexiunea acestuia cu vena cavă inferioară, precum şi sinusul coronar. Ambii plămâni trilobaţi sugerează diagnosticul de situs ambiguus cu asplenie (izomerism drept), în timp ce ambii plămâni bilobaţi se asociază cu polisplenie (izomerism stâng).

După identificarea morfologică a atriilor, analiza segmentală impune determinarea conexiunilor atrioventriculare şi ventriculoarteriale care pot fi concordante sau discordante.

Dextrocardia denumeşte cordul aflat în hemitoracele drept cu apexul situat spre dreapta. Se exclude în această definiţie orice cauză congenitală sau dobândită care împinge cordul în hemitoracele drept (pneumotorax stâng, hernie diafragmatică stângă etc.). Dextrocardia se poate asocia cu situs solitus, dar există malformaţii de cord relativ frecvente în dextrocardia izolată şi extrem de rare dacă dextrocardia coincide cu discordanţa atrioventriculară.

Dextrocardia izolată cu discordanţă atrioventriculară şi ventriculoarterială (transpoziţia corectată a vaselor mari) este cea mai comună formă de dextrocardie întâlnită în toate seriile.

Dextrocardia asociată cu situs inversus este considerată a fi o imagine în „oglindă" a situaţiei normale. Mai frecvent se întâlnesc dextrocardie, transpoziţie completă a marilor vase şi situs inversus.

Dextrocardia asociată cu situs ambiguus este întâlnită frecvent pe serii mari de bolnavi, situsul ambiguus putând coincide fie cu asplenia (izomerism atrial drept) sau cu polisplenia (izomerism atrial stâng). La ECG se identifică de obicei ritm atrial ectopic sau de origine atrială joasă în izomerismul stâng, explicat de absenţa sau hipoplazia nodului sinoatrial. Tipurile de malformaţii cardiace asociate variază larg atât în formele cu asplenie, cât şi în formele

cu polisplenie. Cele mai frecvente sunt anomaliile de conexiune venoasă sistemice sau pulmonare.

Levocardia: cordul este în poziţie normală în hemitoracele stâng, axul bază-apex este îndreptat spre stânga, dar viscerele abdominale sunt fie în situs inversus, fie în situs ambiguus. Este o variantă mai rar întâlnită decât precedenta, dar asplenia sau polisplenia pot coexista în situsul ambiguus. Discordanţele atrioventriculare sau ventriculoarteriale pot fi de asemenea întâlnite (fig. 9.34).

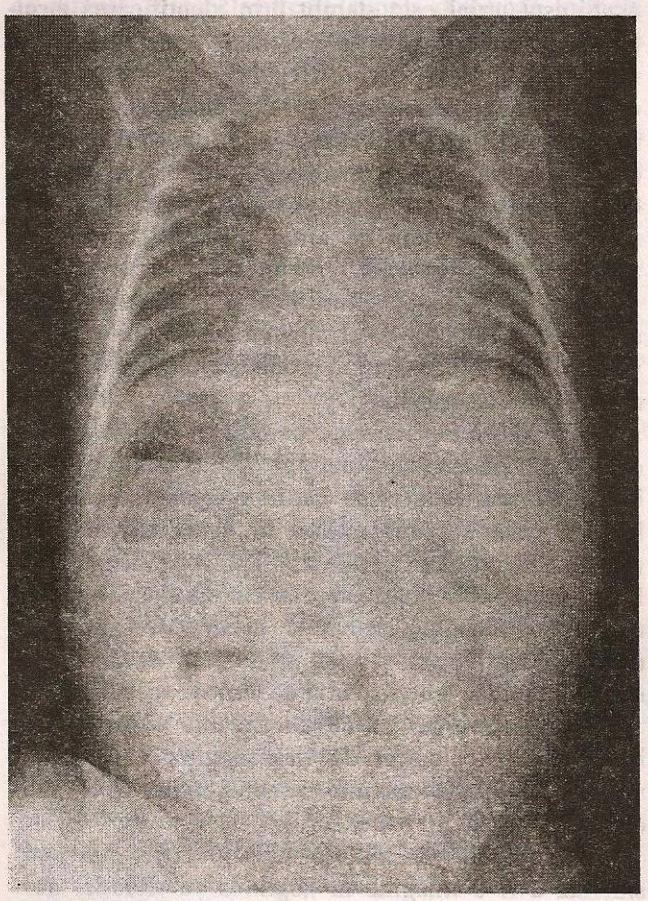

Fig. 9.34 – Situs inversus cu levocardie, imagine radiologică. Punga cu aer a stomacului se proiectează în dreapta, opacitatea ficatului în stânga, arcul aortic în dreapta.

Mezocardia: cord situat pe linia mediană cu axul bază-apex pe aceeaşi linie. Ca şi precedentele se poate asocia cu situs solitus, situs ambiguus sau situs inversus. Descrisă foarte rar, mezocardia este inclusă mai probabil în formele descrise anterior.

Echocardiografia 2D este metoda esenţială pentru diagnosticul malpoziţiei cordului, putând să aducă precizări şi în privinţa situsului abdominal al viscerelor. Trebuie definite cele trei etaje segmentare: atriile, ventriculele, marile vase, precum şi conexiunea lor, la care se adaugă situsul visceral. Absenţa splinei se asociază cu prezenţa corpusculilor Howell-Jolly pe frotiul de sânge periferic. Pacienţii cu polisplenie prezintă numeroase spline sau splină polilobulată situată posterior de stomac.

Malpoziţia cordului se asociază cu anomalii de conexiune venoasă, sistemică sau pulmonară, ceea ce poate îngreuna reperarea corectă a atriilor. Fiecare conexiune venoasă majoră trebuie reperată cu grijă ca şi conexiunile ventriculoarteriale.

Tratamentul constă în reparaţia chirurgicală a defectelor asociate în sensul obţinerii unei hemodinamici corectate. Sindromul de izomerism stâng cu asplenie se află în risc permanent de septicemie cu evoluţie fulminantă produsă de bacterii încapsulate şi necesită profilaxie continuă cu antibiotice care vizează Klebsiella şi Escherichia coli sub vârsta de 6 luni, pneumococul şi Haemophilus influenzae peste vârsta de 6 luni.

Bibliografie

ALDOUSANY A., DISESSA T.G., DUBOIS R., ALPERT B., WILLEY E.S., BIRNBAUM S.E.: Doppler estimations of pressure gradient in pulmonary stenosis. Pediatr. Cardiol. 1998; 10: 145-149.

ALEKIAN B., PETROSIAN I.S., COULSON J.D., DANILOV E., VINOCUROV A.V.: Artery catheterisation for balloon valvuloplasty of critical aortic stenosis in infants. Am. J. Cardiol. 1995; 76: 1049-52.

ARTMAN M., GRAHAM T. P.: Guidelines for vasodilatator therapy of congestive heart failure in infants and children. Am. Heart. J. 1987; 111: 994-1005.

BEHRMAN R.E., VAUGHAN V.C.: Nelson Textbook of Pediatrics. W.B. Saunders Company, Philadelphia, London, Toronto, 1996.

CIOFU C.: Apoptoza şi cordul; între morfogeneză şi patogeneză. Med. modernă 1997; 4(1): 31-4.

CIOFU E.P., CIOFU C.: Esenţialul în pediatrie. Edit. Medicală Amaltea, Bucureşti, 1997, p. 220-81.

CURRAN M.E., ATKINSON D.L., EWART A.K., MORRIS C.A., LEPPERT M., KEATING M.T.: The elastin gene is disrupted by a translocation associated with supravalvular aortic stenosis. Cell 1993 (April 9); 73: 159-69.

DAJANI A., TAUBERT K.A.: Prevention of bacterial endocarditis. Recomandations by the A. H A. Circulation 1997; 96: 358-66.

DUPUIS CL., KACHANER J., FREEDOM R.M., PAYOT M., DAVIGNON A.: Cardiologie pédiatrique, ed. a 2-a. Médecine-Sciences. Flammarion, Paris, 1991.
EMMANOUILIDES G.C., ALLEN H.D., RIEMENSCHNEIDER T.A., GURGESELL H.P.: Moss and Adams Heart Disease in infants, children and adolescents including the fetus and joung adult, ed. a 5-a. Vol. I, II. Williams & Wilkins, Baltimore, Philadelphia, London, Munich, 1995, p. 106-130, 687-1336.
MEIJBOOM F.: Cardiac status and health related quality of life long term after surgical repair of tetralogy of Fallot in infancy and childhood. J. Thorac. Cardiovasc. Surg. 1995; 110: 883-91.
MESKISHVILI A.V., HERTZER R., WENG Y., LANGE P.E., JIN Z., BERGER F., MOEBE M.: Anomalous origin of the left coronary artery from the pulmonary artery. Early results with direct aortic reimplantation. J. Thorac. Cardiovasc. Surg. 1994; 108(2): 354-62.
MILLER G., EGGLI K.D., CONTAT C., BAYLEN B.G., MYERS J.L.: Postoperative neurologic complications after open heart surgery on young infants. Arch. Pediatr. Adolesc. Med. 1995; 149: 764-8.
MORALES D., LOSCALZO J.: Pulmonary hypertension: new concepts in diagnosis and management. Clin. Cardiology. 1997; 20(8): 676-83.
NEUSS M.B., LÊ T. P., GRABITZ R.G., HAGEL K.J., REDEL D.A.: Interventional ductal closure in low weight infants. Cardiol. Joung 1996; 6 (supl. 1): S 6.
QURESHI S.A., TYNAN M., ROSENTHAL E., BRZEZINSKA G.: Stent implantation in aortic coarctation. Cardiol. Joung 1995; 5 (supl. 1): S 22.
RUBIN E., FARBER J. (eds.). Pathology, ed. a 2-a. J.B. Lippincott Co., Philadelphia, 1994, p. 512-21.
SAIMAN L., PRINCE A., GERSONY W.M.: Pediatric infective endocarditis in the modern era. J. Pediatr. 1993; 122: 847-53.
SCHOOF P.H., CROMME-DIJKHNIS A.H., BOGERS J.J., THIJSSEN E.J., WITSENBURG M.: Aortic root replacement with pulmonary autograft in children. J. Thorac. Cardiovasc. Surg. 1994; 107(2): 367-73.
SIDERIS E.B., LEUNG M., YOON J.H., LOCHAN R., WORMS A.M., REY C.: Occlusion of large atrial septal defects with a centering buttoned device. Am. Heart. J. 1996; 131: 356-59.
SLUYSMANS F., STYNS-CAILTEAUX M., TREMOUROUX-WATTEZ M.: Intravenous Enalapril and oral Enalapril in congestive heart failure secondary to ventricular septal defect in infancy. Am. J. Cardiol. 1992; 70: 959-66.

Cardiologia intervenţională în tratamentul malformaţiilor congenitale cardiace

Florina Pinte

În ultimii ani, domeniul cardiologiei intervenţionale în malformaţiile congenitale a înregistrat un real progres, ajungându-se ca unele malformaţii să fie tratate numai prin manevre intervenţionale, iar în cazul malformaţiilor complexe să se realizeze o bună cooperare cu chirurgia cardiacă, astfel încât manevrele intervenţionale să asigure supravieţuirea sugarului până la vârsta la care se poate realiza o intervenţie chirurgicală corectivă. Recent, cardiologia intervenţională s-a adresat unor vârste din ce în ce mai mici, zile-luni, creând în acest fel un nou domeniu al cardiologiei nou-născutului, fiind de un real folos chirurgiei cardiace. În cadrul malformaţiilor congenitale complexe cianogene, asociate cu hipoxemie accentuată, o alternativă a anastomozelor chirurgicale o reprezintă unele proceduri intervenţionale cum ar fi: valvuloplastia pulmonară percutanată, septostomia etc.

Valvuloplastia pulmonară percutanată poate fi definită ca dilatarea mecanică a unei stenoze pulmonare valvulare sau supravalvulare, prin intermediul unui balon-cateter introdus percutanat pe o venă periferică, de obicei vena femurală. Valvuloplastia pulmonară percutanată (prin tehnica Seldinger) a fost efectuată pentru prima dată de către Semb şi colaboratorii, în anul 1975, utilizând un cateter de angiografie Berman, iar prima dilatare cu balon a valvei pulmonare a fost efectuată la un copil de 8 ani, în 1982, de către Kan şi colab.

Din punct de vedere anatomic stenozele pulmonare congenitale pot fi clasificate astfel:

– stenoze valvulare, realizate prin sudarea comisurilor valvei (fig. 9.35);

– stenoze supravalvulare, reprezentate de o formaţiune membranoasă circulară situată la 2-3 cm deasupra planului valvular, care realizează un gradient la acest nivel;

– stenoze la nivelul ramurilor arterei pulmonare, central sau în periferie.

Acestor tipuri li se poate asocia stenoza tractului de golire a ventriculului drept, care este de două tipuri: musculară (dinamică) sau fibromusculară.

Cu cât gradientul transvalvular pulmonar este mai mare, cu atât gradul hipertrofiei ventriculare drepte este mai mare, iar debitul sanguin pulmonar este mai mic.

Severitatea stenozei valvulare pulmonare se exprimă prin următoarele valori ale gradientului transvalvular: uşoară = 25 mmHg, medie între 25-49 mmHg, moderată 50-79 mmHg, severă peste 80 mmHg.

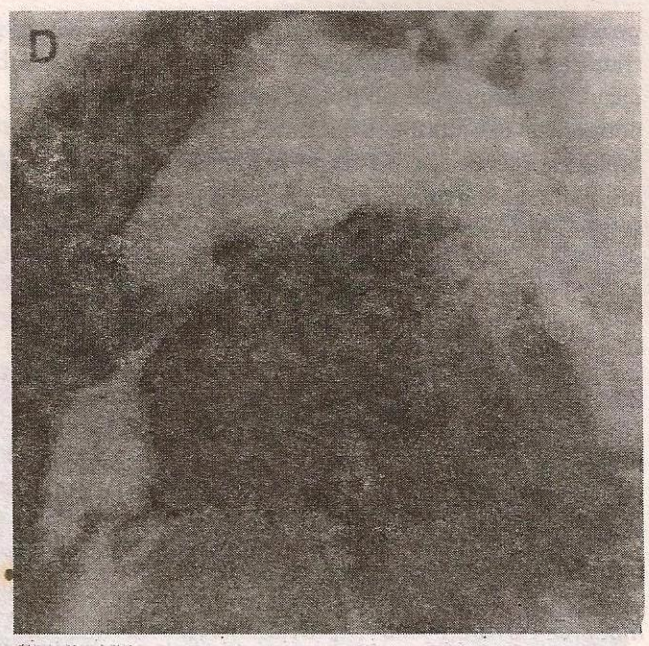

Fig. 9.35 – Stenoză pulmonară valvulară, aspect angiografic. Injectarea substanţei de contrast în ventriculul drept evidenţiază stenoză valvulară pulmonară cu valve suple cu deschidere „en dôme".

Prin divulsia comisurilor valvei pulmonare se realizează scăderea gradientului transvalvular pulmonar, astfel că ventriculul drept nu va mai avea de învins barajul fix reprezentat de valva pulmonară stenozată, ceea ce va duce în timp de câteva luni la scăderea gradului de hipertrofie a acestuia. Debitul pulmonar va creşte semnificativ, astfel încât simptomatologia se ameliorează net postvalvuloplastie.

De cele mai multe ori stenoza valvulară pulmonară este asociată cu alte malformaţii, în special în cadrul bolilor cianogene complexe, cum ar fi tetralogia Fallot, trilogia Fallot, dubla cale de ieşire a ventriculului drept etc. În aceste cazuri de maladii congenitale complexe valvuloplastia pulmonară poate reprezenta un mijloc terapeutic paliativ, înlocuind anastomozele aortopulmonare până la corecţia completă chirurgicală.

Indicaţiile valvuloplastiei pulmonare percutanate pot fi rezumate astfel: stenoza valvulară pulmonară izolată (nu este asociată cu alte malformaţii), stenoza supravalvulară pulmonară, stenoza ramurilor principale ale arterei pulmonare, stenoza ramurilor periferice ale arterei pulmonare, stenoza valvulară pulmonară asociată unor malformaţii complexe cianogene (tetralogia Fallot, trilogia Fallot, ventricul drept cu dublă cale de ieşire, transpoziţie necorectată de mari vase cu plămân protejat), stenoza valvulară pulmonară în cadrul unor maladii necianogene, în care are rol de protecţie a plămânului împotriva unui debit pulmonar prea crescut: defect septal interatrial, defect septal interventricular, drenaj venos pulmonar aberant.

Valvuloplastia pulmonară percutanată este indicată în stenozele pulmonare izolate în următoarele cazuri:

– gradient transvalvular pulmonar peste 40 mmHg,
– hipertrofie marcată electrocardiografic de VD,
– simptomatologie exprimată prin: fatigabilitate, dispnee.

În cadrul maladiilor congenitale cianogene, valvuloplastia pulmonară este recomandată în:

– existenţa unui gradient transvalvular pulmonar peste 50 mmHg, debit sanguin pulmonar redus, caracterizat pe radiografia toracopulmonară prin circulaţie săracă, hipoxemie şi policitemie, accentuate şi progresive,
– crize hipoxice frecvente.

Deşi în această ultimă categorie de malformaţii valvuloplastia pulmonară este doar un mijloc paliativ de tratament, ea este foarte utilă deoarece asigură un debit pulmonar mai mare, care duce la o mai bună oxigenare, la dispariţia crizelor hipoxice şi ar preîntâmpina decesul sugarului, făcând posibilă intervenţia chirurgicală corectoare într-un al doilea timp.

Tehnica valvuloplastiei pulmonare: valvuloplastia pulmonară percutanată constă în introducerea pe teaca plasată în vena femurală a unei sonde F 5-7 cu gaura terminală până în artera pulmonară, pe care se introduce un arc-ghid metalic rigid până în una din ramurile arterei pulmonare, după care se retrage sonda, iar mandrenul rămâne pe loc. Pe acest mandren se surfilează cateterul-balon de dilatare (F 5-9), care se poziţionează la nivelul valvei pulmonare cu ajutorul markerilor existenţi pe balon (fig. 9.36).

Alegerea diametrului balonului de dilatare se realizează în funcţie de diametrul inelului valvei pulmonare, măsurat angiografic, raportul optim diametru balon/diametru inel valvă pulmonară fiind de 1,2-1,4 pentru valvele pulmonare îngroşate şi de 1,5 sau chiar uşor peste în cazul valvelor pulmonare displazice. După dilatarea orificiului pulmonar se măsoară cu o sondă cu o singură gaură gradientul transvalvular pulmonar restant şi se apreciază dacă este un rezultat optim sau dacă este necesară schim-

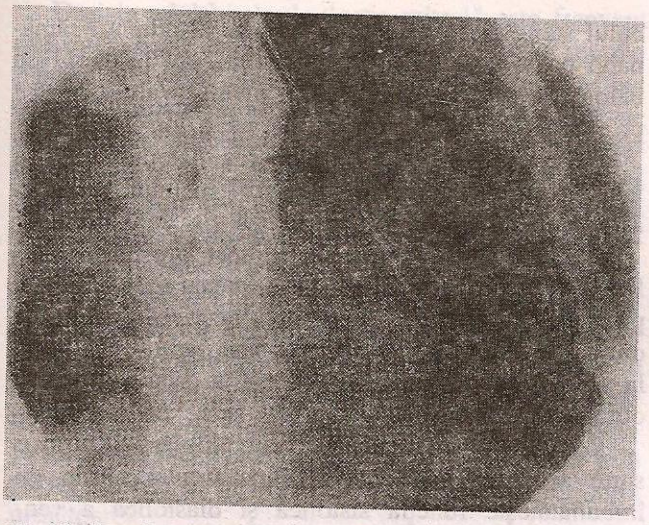

Fig. 9.36 – Stenoză pulmonară valvulară, dilatare cu balon, valvuloplastie pulmonară, aspect angiografic. Se evidenţiază balonul cu incizura la nivelul valvei pulmonare.

barea balonului cu unul mai mare, atunci când gradientul rezidual este prea mare.

Rezultatele imediate şi pe termen lung ale valvuloplastiei pulmonare percutanate atât în stenozele pulmonare izolate, cât şi în cele din cadrul unor malformaţii congenitale complexe cianogene sunt următoarele:

– scăderea gradientului de presiune ventricul drept-arteră pulmonară,
– creşterea debitului sanguin pulmonar,
– scăderea şuntului oximetric dreapta-stânga,
– creşterea oximetriei arteriale periferice,
– posibilitatea remodelării patului vascular pulmonar şi a cavităţilor cardiace stângi,
– ameliorarea cianozei, dispneei şi fatigabilităţii şi o mai bună dezvoltare psihosomatică.

Complicaţiile valvuloplastiei pulmonare sunt în general rare şi frecvent tranzitorii, fără să pericliteze viaţa pacientului. Complicaţiile imediate înregistrate postprocedural pot fi: modificări tranzitorii (hipotensiune, bradicardie, tulburări de conducere, aritmii ca tahicardie sau fibrilaţie ventriculară, oprire cardiacă), ruperea balonului la o presiune crescută de umflare, sângerare la locul de puncţie percutanată.

Complicaţiile tardive mai frecvent întâlnite sunt: ocluzia venei femurale prin tromboza locală în special la nou-născuţi şi sugari mici; insuficienţa valvulară pulmonară, care frecvent este de grad scăzut, putând fi cuantificată prin examen echocardiografic, dar fără să aibă un răsunet hemodinamic asupra ventriculului drept (în cazurile în care insuficienţa pulmonară depăşeşte gradul 2, ventriculul drept răspunde prin dilatarea cavităţii); restenozarea valvei pulmonare este un fenomen rar întâlnit (10%).

O categorie aparte o reprezintă *stenozele de ramuri* ale *arterei pulmonare* care, având peretele vascular cu structură musculară, se dilată la umflarea balonului, după care prezintă foarte frecvent fenomenul de *recoil*. Pentru a se evita aceste impedimente se utilizează stenturi (endoproteze vasculare) care previn revenirea elastică, precum şi restenoza. Studiind evoluţia pe termen lung a acestui tip de stenoze pulmonare s-a constatat că rata restenozei este mare.

Postvalvuloplastie pulmonară, urmărirea pacientului se realizează prin echocardiografie Doppler, pentru urmărirea evoluţiei gradientului. S-a constatat că dacă gradientul rezidual este numai la nivelul valvei, acesta se menţine în timp aproape nemodificat, dar, dacă există şi o reacţie infundibulară asociată, se observă că gradientul scade în timp (săptămâni sau luni) prin reducerea componentei musculare dinamice care este reversibilă.

Valvuloplastia aortică percutanată reprezintă o nouă formulă terapeutică pentru stenoza valvulară aortică la copii şi adolescenţi, având în vedere că implantarea unei proteze la acest nivel va duce la schimbarea ei peste câţiva ani prin creşterea copilului.

Experienţa a arătat că este necesară realizarea divulsiei valvulare numai la nivelul comisurilor, în caz contrar, prin ruperea uneia din cuspidele valvulare se va produce un grad important de insuficienţă aortică, care va duce la decesul pacientului în primele ore postprocedură.

Prima valvuloplastie aortică percutanată cu balon a fost realizată la copii şi adulţi tineri, cu vârsta cuprinsă între 2 şi 17 ani, cu stenoză aortică congenitală, de către Lababidi şi Walls, în 1984. Ulterior, această tehnică a fost extrapolată şi la adulţi cu stenoză aortică valvulară de etiologie reumatismală şi cu calcificări valvulare importante de către Cribier, în 1986.

Stenoza valvulară aortică congenitală poate prezenta diverse variante anatomice a cuspidelor aortice: unicuspide (o structură membranară cu un singur orificiu plasată pe inelul aortic), bicuspide (o singură comisură orizontală care formează o cuspidă anterioară şi alta posterioară), tricuspide (comisurile sunt sudate una sau mai multe, rar se poate întâlni varianta de valve tricuspide, dar cu foiţe valvu-

lare groase şi imobile – valve displazice), cvadricuspide sau multicuspide.

Sudarea uneia sau mai multor comisuri ale valvei aortice duce la crearea unui baraj fix în calea de ejecţie a ventriculului stâng, care duce la copil la o hipertrofie marcată a pereţilor ventriculului stâng. Cu cât gradientul transvalvular aortic este mai mare, cu atât hipertrofia ventriculară este mai marcată, ceea ce va duce în timp la creşterea presiunii telediastolice, printr-o relaxare scăzută a pereţilor.

Cuantificarea severităţii unei stenoze aortice se face pe baza gradientului trasvalvular: largă – cu gradient sub 30 mmHg, medie – între 30-70 mmHg, strânsă – între 70-130 mmHg.

Indicaţiile valvuloplastiei aortice: valvuloplastia aortică percutanată este indicată în special pentru: stenoza valvulară, stenoza subvalvulară diafragmatică în cazuri particulare. Din experienţa acumulată până acum nu este indicată valvuloplastia aortică în tipurile de stenoze supravalvulare şi subvalvulare musculare dinamice (pinten fibromuscular).

Valvuloplastia aortică percutanată este recomandată la orice vârstă, dacă se îndeplinesc următoarele criterii:

– gradient transvalvular aortic peste 50 mmHg,
– semne electrocardiografice de HVS importantă,
– copilul să fie simptomatic cu fenomene de insuficienţă ventriculară stângă.

Trebuie analizată foarte bine funcţia ventriculului stâng înainte de procedură, deoarece o fracţie de ejecţie scăzută poate crea dificultăţi mari postprocedural până la decesul pacientului. Bolile asociate stenozei aortice congenitale cu fracţie de ejecţie scăzută sunt: endomiocardofibroza, asocierea de baraje succesive (stenoza aortică asociată cu coarctaţie de aortă) etc.

Tehnica valvuloplastiei aortice: iniţial se realizează un cateterism de diagnostic, prin care se determină gradientul transvalvular aortic şi funcţia ventriculului stâng. Prin tehnica Seldinger se introduce o teacă pentru venă în vederea monitorizării presiunii în artera pulmonară şi o teacă în artera femurală.

După ce mandrenul a intrat în ventriculul stâng pe el se surfilează şi sonda Pig, prin care se vor măsura presiunea, gradientul transvalvular şi se va putea efectua angiografia, în urma căreia se va stabili diametrul balonului de dilatare în funcţie de diametrul inelului valvular aortic. Se va utiliza un mandren lung, care va fi introdus pe Pig până în ventriculul stâng şi se va retrage sonda, mandrenul rămânând pe loc, pe care se va surfila apoi cateterul cu balon, care se va poziţiona la nivelul valvei aortice prin intermediul markerilor de pe balon.

De menţionat este că alegerea balonului se va face în conformitate cu diametrul inelului valvular, astfel încât raportul dintre ele să fie de 1,0-1,1.

După dilatare se face măsurarea presiunii sistolice din ventriculul stâng şi a presiunii din aortă, putându-se determina gradientul rezidual postprocedural. Se va face de rutină o angiografie în aortă la nivelul valvei pentru a determina dacă postprocedural există insuficienţă aortică şi de ce grad.

Rezultatele imediate ale valvuloplastiei aortice sunt: scăderea gradientului transvalvular aortic, se îmbunătăţeşte funcţia sistolică şi diastolică a ventriculului stâng, se ameliorează simptomatologia, se îmbunătăţeşte calitatea vieţii, realizează un moment hemodinamic mai bun, urmând ca după câţiva ani când s-a terminat perioada de creştere a copilului să se realizeze intervenţia chirurgicală de protezare.

S-a demonstrat că valvuloplastia aortică percutanată cu balon are aceleaşi beneficii cu valvulotomia prin intervenţie chirurgicală şi, în plus, avantajul că nefiind deschis toracele se poate efectua în condiţii mult mai bune intervenţia chirurgicală pentru protezare aortică.

Rezultatele pe termen lung ale valvuloplastiei aortice la copii şi adolescenţi au fost favorabile, rata de restenoză fiind situată spre 20% după câţiva ani de evoluţie, ceea ce este un element care permite o creştere a diametrului inelului valvei aortice, încât să permită la vârsta adultului tânăr protezarea valvulară în condiţii hemodinamice favorabile.

Complicaţiile imediate cel mai frecvent citate sunt: insuficienţa aortică de diverse grade (care este dată de ruperea cuspidei şi nu a comisurilor), tulburări de conducere cu apariţia de blocuri de ramură tranzitorii, ruptura inelului aortic dacă se utilizează un balon supradimensionat, perforarea peretelui ventriculului stâng cu tamponadă cardiacă, rezolvabilă chirurgical, deces.

Aceste complicaţii apar în unele statistici cu o frecvenţă de aproximativ 5%, ceea ce ne îndreptăţeşte să credem că pentru copii beneficiul valvuloplastiei cu balon este mare şi asigură numeroase avantaje.

Valvuloplastia mitrală percutanată este un alt mijloc terapeutic eficient în cazul stenozei mitrale congenitale, chiar şi la copiii de vârste mici.

Deşi la adulţi valvuloplastia mitrală este frecvent utilizată pentru tratamentul stenozei mitrale reumatismale, la copii este mai rar folosită, în principal datorită raritătii stenozei mitrale congenitale. Stenoza mitrală congenitală şi cordul triatriatum sunt două maladii care realizează un gradient de obicei important pe valva mitrală, cu repercusiuni asupra presiunii din artera pulmonară şi instalarea hipertensiunii pulmonare majore.

La vârsta de câţiva ani aceşti copii au hipertensiune pulmonară majoră şi nu mai pot beneficia de intervenţie chirurgicală, de aceea este necesară o depistare cât mai precoce, încât să se poată institui tratament intervenţional de corectare prin valvuloplastie mitrală, care asigură un flux normal prin valvă. Criteriile de selecţionare a pacienţilor sunt următoarele:

– gradient transvalvular mitral peste 4 mmHg,
– hipertensiune pulmonară moderată sau majoră,
– valvă mitrală suplă, la care să existe comisuri sudate încă de la naştere.

Beneficiile valvuloplastiei mitrale:

– scăderea gradientului transmitral,
– scăderea gradului hipertensiunii pulmonare,
– posibilitatea dezvoltării normale a cavităţii ventriculului stâng, care altfel ar rămâne hipoplazic,
– dezvoltarea psihosomatică ulterioară normală.

Pot fi înregistrate următoarele *complicaţii:* insuficienţa mitrală, care atunci când este de grad mare poate duce la creşterea hipertensiunii pulmonare până la edem pulmonar acut, perforarea ventriculului stâng cu tamponadă cardiacă, crearea unui defect septal interatrial mare cu şunt important stânga-dreapta.

Dilatarea cu balon a coarctaţiei de aortă este un mijloc terapeutic eficient al acestei boli la copii. Prima dilatare cu balon a unei coarctaţii de aortă native (neoperată) a fost efectuată în 1982, demonstrând că este eficientă şi are o rată mică a complicaţiilor.

Tipuri anatomice de coarctaţie de aortă în funcţie de localizare sunt: istmică (pre- sau postductală), toracică inferioară şi abdominală.

După asocierea cu alte malformaţii, coarctaţia de aortă poate fi izolată (ca unică malformaţie) sau asociată cu stenoza aortică valvulară sau supravalvulară, stenoza mitrală, stenoza valvulară pulmonară, persistenţa de canal arterial, defectul septal ventricular etc.

După aspectul anatomic, coarctaţia de aortă poate fi clasificată în: diafragmatică, tubulară, segment hipoplazic, atrezie, seriată (etajată la mai multe nivele).

Indicaţiile angioplastiei cu balon în coarctaţia de aortă sunt: coarctaţia istmică diafragmatică şi segmentele hipoplazice scurte.

Angioplastia cu balon se poate realiza în aceeaşi măsură la coarctaţii native (neoperate), cât şi postoperator, la câţiva ani, când a apărut restenoza. Este contraindicată dilatarea cu balon în următoarele cazuri: segmente hipoplazice lungi şi anevrisme de aortă sub nivelul coarctaţiei.

Se poate recurge la dilatare cu balon în orice coarctaţie istmică diafragmatică care are:

– gradient peste 40 mmHg,
– hipertensiune arterială secundară simptomatică,
– circulaţie colaterală importantă (este semnificativă hemodinamic).

Tehnica dilatării cu balon a coarctaţiei de aortă: pe teaca femurală se introduce o sondă şi mandren drept pentru a facilita traversarea stenozei. După traversare se măsoară presiunile deasupra şi sub nivelul coarctaţiei, pentru a se determina gradientul iniţial şi apoi se efectuează o angiografie cu substanţă de contrast pentru determinarea diametrului balonului (fig. 9.37).

Alegerea corectă a diametrului balonului este foarte importantă şi se face în raport de 1/1 faţă de diametrul aortei toracice inferioare la nivelul diafrag-

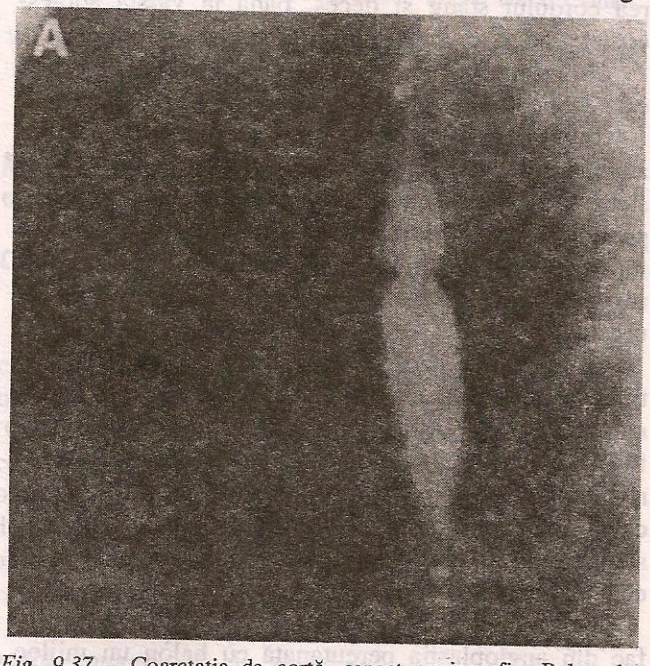

Fig. 9.37 – Coarctaţia de aortă, aspect angiografic. Balon de 15 mm diametru poziţionat la nivelul istmului aortic, evidenţiindu-se incizura la nivelul coarctaţiei de aortă.

mului. Prin sonda de diagnostic se introduce un mandren lung, rigid, pe care se va introduce ulterior balonul-cateter corespunzător şi se va poziţiona la nivelul stenozei. În timpul umflării balonului se va observa o incizură pe balon care va dispărea odată cu umflarea completă a acestuia; în acest moment coarctaţia este desfăcută, dacă nu există fenomenul de recoil elastic. Se retrage balonul şi se introduce sonda pentru a se măsura gradientul restant şi a se efectua angiografia de control pentru a identifica eventualele complicaţii.

Am menţionat că în unele situaţii particulare se poate realiza angioplastie cu balon şi pentru segmentele hipoplazice scurte, dacă există protecţie de stent (endoproteza vasculară).

Avantajele angioplastiei cu balon în coarctaţia de aortă sunt următoarele:

– scăderea sau dispariţia gradientului la nivelul coarctaţiei,

– scăderea valorilor tensionale cu revenirea la valori normale a presiunii arteriale sistemice,

– evitarea complicaţiilor ulterioare datorate în principal HTA secundare.

Dilatarea cu balon poate fi efectuată la orice vârstă, de la câteva zile în cazurile în care se asociază insuficienţa cardiacă, care duce în timp la cedarea cordului stâng şi deces, până la vârsta adolescenţei.

Complicaţiile sunt citate ca fiind rare (3-4%) dacă este respectată tehnica corectă.

Complicaţiile imediate pot fi: disecţia peretelui aortei, care poate fi remediată prin implantarea unui stent la locul disecţiei, ruptura peretelui aortic, care poate duce la deces, anevrism de aortă, care se formează sub ochii practicianului, cu risc mare de rupere şi care necesită o intervenţie chirurgicală de urgenţă.

Complicaţiile tardive sunt: anevrism dezvoltat în timp la locul dilatării, restenoza, care apare la câţiva ani de la angioplastie, în special când aceasta a fost făcută la vârste foarte mici (zile sau luni). Rata de restenoză este mică pentru coarctaţiile diafragmatice şi apare datorită utilizării unui balon subdimensionat faţă de diametrul aortei când copilul a crescut.

Aceste beneficii şi rata scăzută a complicaţiilor fac din angioplastia percutanată cu balon un mijloc terapeutic eficient în tratamentul coarctaţiei de aortă la copil.

Septostomia cu balon este un mijloc terapeutic paliativ utilizat în transpoziţia necorectată de mari vase cu sept interatrial intact sau restrictiv, în care nu se realizează un amestec de sânge suficient între cele două circulaţii, astfel încât aorta are o saturaţie periferică foarte scăzută.

Deşi este o malformaţie în care mortalitatea este foarte crescută, septostomia poate constitui o alternativă de scurtă durată pentru prelungirea supravieţuirii sugarului. Crearea unei comunicări interatriale prin septostomie cu balon reprezintă o metodă terapeutică alternativă cu rol paliativ (fig. 9.38, 9.39), care precedă operaţia corectoare, switch arterial.



Fig. 9.38 – Transpoziţie necorectată de mari vase, la un nou-născut de 5 zile, imagine angiografică. Ventriculografia dreaptă evidenţiază originea aortei din ventriculul drept.

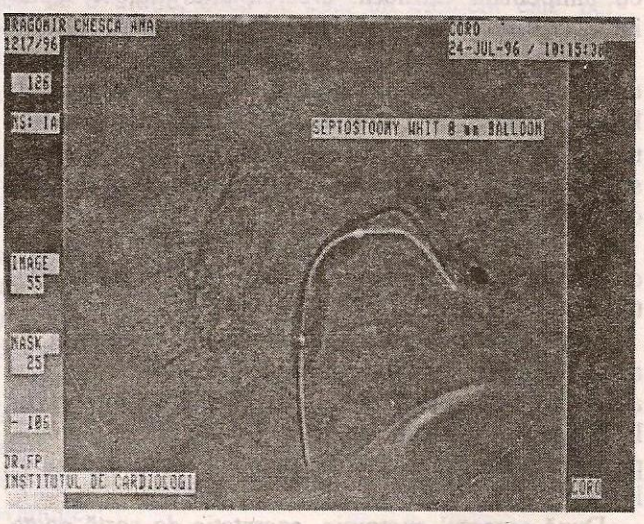

Fig. 9.39 – Transpoziţie necorectată de mari vase, cazul din fig. 9.38, la care s-a practicat atrioseptostomie. Balon de septostomie de 8 mm diametru umflat la nivelul septului interatrial.

Sistemul de închidere a defectului septal interatrial este utilizat pentru închiderea *defectelor septale interatriale tip ostium secundum, care nu asociază alte malformaţii cu şunturi intracardiace sau drenaj venos pulmonar aberant.*

Sistemul de ocludere a devenit o metodă nesângerandă alternativă chirurgiei cardiace, care este mai bine tolerată de către copii, având riscuri scăzute la implantare. Există diverse tipuri de *device-uri*, fiecare având avantaje şi dezavantaje în utilizare, dar cel mai nou şi cu caracteristici net superioare este sistemul de închidere Amplatzer, care constă în două umbrele de diametre diferite şi o piesă intermediară, astfel încât după implantare nu rămâne şunt oximetric stânga-dreapta restant. Tratamentul postimplantare constă din administrare de aspirină timp de 3 luni, perioadă în care se realizează epitelizarea device-ului.

Sistemul de închidere a persistenţei canalului arterial: canalul arterial permeabil poate fi tratat şi prin metode intervenţionale, care constau în implantarea unor sisteme (ocludere) la nivelul canalului arterial, care să producă cheag în interiorul lui şi prin epitelizare să ocluzioneze complet canalul şi să nu se mai evidenţieze la acest nivel şunt oximetric.

Sistemele de ocludere ale canalului arterial pot fi împărţite în:

– spiralele Jakson detaşabile, utilizate în special pentru canalele de diametre mici, care prezintă de obicei stenoză la intrarea în artera pulmonară;

– umbrele Bard, utilizate pentru canalele cu diametre mai mari.

Aceste sisteme nu sunt utile pentru canalele cu diametre mari, cu şunt important stânga-dreapta şi hipertensiune pulmonară moderată sau majoră. Se subliniază că ele sunt introduse pe cale arterială (cateterism arterial).

Embolizarea de fistule arteriovenoase: fistulele arteriovenoase congenitale, precum şi arterele bronşice care se comportă ca derivaţii arteriovenoase în cadrul tetralogiei Fallot pot fi ocluzionate temporar sau definitiv, fără intervenţie chirurgicală utilizând următoarele tipuri de materiale:

– Gelaspon, care este utilizat pentru embolizările temporare, astfel încât în timpul intervenţiei chirurgicale ulterioare să nu sângereze abundent.

– Spiralele Gianturco, care sunt folosite în embolizările permanente pentru fistule arteriovenoase, teratoame, artere bronşice în tetralogia Fallot etc.

Cardiologia intervenţională este un domeniu relativ nou care poate rezolva unele malformaţii congenitale încât să nu mai fie necesară intervenţia chirurgicală, iar evoluţia pe termen lung a demonstrat că rezultatele obţinute sunt foarte promiţătoare.

Bibliografie

NEUSS M.B. LE T.P., GRABITZ R.G., HAGEL K.J., REDEL D.A.: Interventional ductal closure in low weight infants. Cardiol. Joung 1996; 6(supl. 1): S6.

QURESHI S.A., TYNAN M., ROSENTHAL E., BRZEZINSKA G.: Stent implantation in aortic coarctation. Cardiol. Young 1995; 5(supl. 1): S 22.

SIDERIS E.B., LEUNG M., YEAN J.H., LOCHAN R., WORMS A.M., REY C.: Occlusion of large atrial septal defects with a centering buttoned device. Am. Heart. J. 1996; 131: 356-59.

THANOPOULOS B.D., TSAUSIS G.S., LASKARI C., VERKIOU A.: Closure of atrial septal defects with the Amplatzer occluder device. Kardiologija (Belgrade) 1997; 18(supl. 1): 16.

TYNAM M.: Techniques and results of catheter closure of patent arterial duct. Kardiologija (Belgrade) 1997; 18(supl. 1): 7.

VEYRE P, BOZIO A., JACTEUR MONROZIER D., SASSOLAS F., RESCL D.: Comparison of angioplasty and surgery for postoperative coarctation of the aorta. Cardiol. Young 1996; 6(supl. 1): 2.

WADA TAKASHI: Basic and advanced visual cardiology. Lea & Febiger, Philadelphia, London, 1991, p. 1-288.

Modalităţi evolutive precoce în cordul congenital operat la copil

Carmen Ciofu

Creşterea numărului de cazuri de copii cu cord congenital care sunt supuşi intervenţiei chirurgicale operatorii, utilizându-se circulaţia extracorporală (CEC), impune informarea medicilor pediatri practicieni asupra unor posibile modalităţi evolutive postoperatorii. Aceste cunoştinţe trebuie să treacă din domeniul circumscris al secţiei de reanimare şi terapie intensivă postoperatorie în rândul tuturor celor care asistă sănătatea copilului.

Evaluarea postoperatorie ideală a copilului cu boală congenitală de cord presupune cunoaşterea leziunii anatomice complete (date clinice, echografice şi de cateterism), a consecinţelor defectului ana-

tomic asupra funcţiei celorlalte organe şi sisteme (funcţia ventriculului stâng, valoarea presiunii arteriale pulmonare, oxigenarea, deficitul staturoponderal), regimul de anestezie şi durata opririi circulaţiei (majoritatea complicaţiior postoperatorii sunt în directă relaţie cu acest timp), detalii privind intervenţia, potenţiale defecte reziduale (şunt rezidual sau defecte anatomice cunoscute numai în momentul intervenţiei şi rămase nerezolvate chirurgical etc.). Urmărirea postoperatorie necesită o echipă în care chirurgul cardiovascular, intensivistul, anestezistul şi pediatrul conlucrează armonios.

Scăderea funcţiei ventriculului stâng constatată postoperator nu este în mod obligatoriu consecinţa CEC, ci ea poate fi anticipată preoperator, identificată şi asistată. Părerea generală izvorâtă din experienţa clinică pe loturi mari de copii este aceea că insuficienţa cardiacă postoperatorie este mai frecvent cauzată de leziuni anatomice reziduale decât de efectul intervenţiei chirurgicale şi al CEC (post-pump syndrome).

Toate organele şi sistemele pot fi afectate de oprirea circulaţiei şi preluarea acestor sarcini de către „pompă". Iată enumerarea neexhaustivă a acestor posibile complicaţii (tabelul 9.I).

TABELUL 9.I

COMPLICAŢII POSIBILE ALE CIRCULAŢIEI EXTRACORPORALE

1. **Sistem nervos**
   - sechele neurologice
   - convulsii (4-25%)
2. **Aparat cardiovascular**
   - sindrom de debit cardiac scăzut (low out-put syndrome, post-pump syndrome)
   - sindrom postpericardotomie
   - tulburări tromboembolice
   - tulburări de ritm:
     - aritmii atriale tranzitorii
     - aritmii joncţionale
     - disfuncţia nodului sinusal
3. **Aparat respirator**
   - paralizie de diafragm
   - creşterea rezistenţei pulmonare la flux
   - stridor postextubaţie
   - edem pulmonar acut
   - epanşament pleural (după chirurgia reparatorie care presupune ventriculotomie dreaptă)
4. **Aparat renal**
   - insuficienţă renală acută (> 180 minute by-pass)
   - necroză tubulară renală
5. **Aparat digestiv**
   - ulcer sângerând
   - enterocolită ulceronecrotică (chirurgia neonatală)
6. **Infecţii**
   - febră neinfecţioasă (6 zile)
   - sepsis postoperator
   - endocardită bacteriană
   - mediastinită
7. **Teste inflamatorii pozitive** (fără infecţie concomitentă identificată) asociată sau nu cu epanşament pleuropericardic.

Riscul neurologic: afecterea sistemului nervos la un copil cu cord congenital operat poate fi fără relaţie cu intervenţia chirurgicală, ci doar consecinţa unor anomalii anterioare (care necesită o inventariere complexă preoperatorie). Ele se pot datora unor complicaţii legate de boala congenitală însăşi, cum ar fi embolia paradoxală, efectul cianozei cronice, abcesul cerebral etc. Se recunoaşte însă şi existenţa unor complicaţii neurologice legate direct de durata opririi circulaţiei. Într-un studiu recent (1995) efectuat pe 161 sugari şi copii operaţi cu CEC s-a constatat că disfuncţiile cognitive şi neurologice atribuabile intervenţiei chirurgicale nu se înregistrează decât dacă oprirea circulaţiei a depăşit 50 minute. Într-o altă statistică, care se referă numai la sugari (100 intervenţii chirurgicale consecutive), incidenţa generală a convulsiilor a fost de 15% (excluzându-se infecţiile sistemului nervos sau anomaliile metobolice). Tulburări motorii de tip hiperchinetic sau dischinezii orofaciale au fost înregistrate la 11% dintre sugari. Unii bolnavi au fost încadraţi în tulburări coreiforme (11%). Hipotonia s-a semnalat la 68% dintre sugari la sfârşitul primei săptămâni după operaţie, în relaţie directă cu gradul de hipotermie. 7% dintre sugari au avut sindrom piramidal unilateral care nu a putut fi corelat cu nici unul din variabile. Echografia transfontanelară preoperatorie sau chiar CT cerebrală sunt absolut necesare pentru evaluarea anomaliilor sistemului nervos anterioare intervenţiei chirurgicale. Postoperator, cele mai frecvente modificări echografice includ creşterea volumului ventriculilor cerebrali, hemoragii focale sau zone de infarct cerebral. Sunt destul de puţine studii care au evaluat prospectiv disfuncţia neurologică la sugarul cu cord operat, după o corectă evaluare preoperatorie. Cea mai probabilă relaţie este cea legată de durata de peste 60 minute a hipotermiei. Se admit următoarele cauze care să explice simptomatologia neurocognitivă postoperatorie la sugar şi copil: ischemie şi hemoragii focale (cea mai comună patogenie), embolii cerebrale (în perioada de redistribuţie a circulaţiei de către pompă), vasoconstricţie cerebrală (după hipoxie, hipotensiune şi oprirea circu-

laţiei). Pentru sugarii cu boli congenitale cianogene sunt posibile leziuni ale ganglionilor bazali chiar postoperator, dar un studiu publicat în 1998 sugerează un prognostic funcţional rezervat pentru coreoatetoza postoperatorie, produsă de injuria hipoxic-ischemică, prin tulburări de distribuţie ale fluxului sanguin cerebral.

Riscul de scădere a debitului cardiac (low cardiac output states, post-pump syndrome) este recunoscut ca modalitate de evoluţie postoperatorie precoce. Acesta este atribuit preponderent leziunilor anatomice reziduale, necunoscute preoperator sau necorectate total intraoperator, şi mai puţin ventriculotomiei propriu-zise, efectului ischemiei miocardice după clamparea aortei sau hipotermiei. Evaluarea scăderii funcţiei cardiace se face clinic prin monitorizarea tensiunii arteriale (tendinţa la scădere), a debitului urinar (tendinţa la scădere) şi a ineficienţei perfuziei tisulare (scăderea temperaturii membrelor, apariţia acidozei metabolice). Aportul ecocardiografiei pentru măsurarea performanţei ventriculului stâng (FE[1]), inclusiv contractilitatea, poate fi esenţial. Se exclude de asemenea prezenţa epanşamentului pericardic, care poate fi sesizată foarte precoce. Se va ţine seama de faptul că FE este dependentă de postsarcină, iar FS[2] de presarcină.

Una dintre cele mai tipice situaţii se referă la copilul operat pentru tetralogie Fallot, care suferă o ventriculotomie dreaptă pe un ventricul drept hipertrofiat şi compliant şi care postoperator primeşte un volum sanguin mare, amplificat de posibila insuficienţă valvulară pulmonară. Unii cercetători recomandă să se păstreze în aceste cazuri foramen ovale persistent, prin care să fie posibil un şunt rezidual dreapta-stânga, care, deşi poate întreţine o cianoză reziduală, permite menţinerea unui debit ventricular stâng apropiat de valori optime. În caz contrar, disfuncţia ventriculului drept poate compromite umplerea ventriculului stâng cu scăderea debitului cardiac. Acest concept este aplicabil copilului de vârstă mare supus după momentul optim intervenţiei corectoare pentru tetralogie Fallot (situaţie relativ frecvent întâlnită în ţara noastră). Imediat postoperator suportul farmacologic al disfuncţiei ventriculare îl reprezintă dopamina şi dobutamina. Dopamina este indicată în cazurile cu debit cardiac scăzut, hipotensiune arterială medie şi scăderea perfuziei renale. Dozele pediatrice recomandate postoperator sunt 15 μg/kg/minut. Dobutamina, o amină simpaticomimetică sintetică, este un agonist β_1-receptor, cu acţiune neglijabilă pe circulaţia periferică. Este recomandată în tratamentul disfuncţiei miocardice, fără hipotensiune arterială asociată. Acţiunea inotrop pozitivă se realizează fără scăderea activităţii cronotropice şi fără potenţial aritmogen. Pentru sugar şi copil doza recomandată este de 2,5 μg/kg/minut, dar efectul tahicardizant îi limitează utilizarea la copilul operat.

Atenţia intensiviştilor este îndreptată către inhibitorii de fosfodiesterază, de tip Milrinone, agent inotrop pozitiv neglicozidic şi nonsimpatomimetic, care îşi exercită efectul prin creşterea cantităţii de cAMP în miocard, independent de receptori. Se notează şi un efect vasodilatator asociat. Doza de încărcare este de 3-4,5 mg/kg sau o perfuzie continuă cu o doză de 5-15 μg/kg/minut. Efectul principal constă din creşterea indicelui cardiac (prin efect inotrop pozitiv). Este un medicament de a doua opţiune după dobutamină în tratamentul disfuncţiei ventriculului stâng survenite postoperator. Pentru perioada ulterioară, derivaţii de digoxină pot fi utilizaţi cu succes (lanoxin 0,01-0,02 mg/kg/zi). Medicul pediatru cardiolog nu va pierde din vedere riscul crescut de toxicitate al preparatelor digitalice asupra miocardului supus recent traumei operatorii.

Dintre agenţii farmacologici care reduc postsarcina, cea mai mare experienţă din ţara noastră s-a obţinut cu captopril, 3 mg/kg/zi. Medicamentele β-blocante (propranolol), deşi au un efect antihipertensiv remarcabil datorită efectului inotrop negativ, vor fi utilizate doar cu rezerve la copilul cu cord operat. Obişnuit se asociază digoxin + captopril ± furosemid în stările postoperaorii cu debit cardiac scăzut.

Tulburările de ritm postoperatorii pot fi minore (disfuncţii ale sinusului atrial), dar uneori impun pacing temporar (evaluarea pentru această măsură terapeutică se face de obicei a 7-a - a 10-a zi). Blocul major de ramură dreaptă este o constantă a tuturor copiilor operaţi pe cord deschis. Uneori se remarcă pierderea sincroniei atrioventriculare şi tahicardie joncţională ectopică, care poate fi greu tolerată hemodinamic şi necesitatea unei cardioversii externe este citată pentru unele situaţii clinice particulare. Dacă nu există impact hemodinamic, cea mai bună atitudine este expectativa. Frecvent aceste tulburări de ritm au caracter autolimitat.

Sindromul postpericardotomie a fost descris după primele intervenţii chirurgicale pentru stenoza mitrală (1952) şi s-a crezut atunci că reprezintă reşuta reu-

[1] FE – fracţie de ejecţie.
[2] FS – fracţie de scurtare.

matismului articular acut. Multiple teorii privind etiopatogenia sindromului sunt disputate în literatură, de la posibila infecţie virală, chiar bacteriană, până la efectul delator al sângelui aflat la nivelul sacului pericardic. Teoria unei patogenii autoimune este acceptată de un număr mare de autori. Se aduce ca argument observaţia că sindromul postpericardotomie apare mai frecvent la copilul mare şi adolescent şi mult mai rar la sugar şi copilul mic. Tabloul clinic este foarte variabil, de la asimptomatic (descoperire echocardiografică), la semne de tamponadă (fig. 9.40, 9.41). Febra şi prezenţa reactanţilor de fază acută însoţesc inconstant epanşamentul pericardic. Modificările ECG sunt nespecifice. Majoritatea autorilor vorbesc de caracterul autolimitant al sindromului postpericardotomie, dar practica clinică aduce în discuţie şi necesitatea tratamentului (derivate de aspirină, antiinflamatorii nesteroidiene, prednison 2 mg/kg în prima săptămână, cu scăderea progresivă a dozei în următoarele 2-3 săptămâni). Tamponada cardiacă poate impune drenaj pericardic (10-20 cm^3/kg) sau chiar pericardectomie. Sedarea copilului mic este obligatorie în timpul manevrei de drenaj.

În cadrul aceleiaşi entităţi, denumită generic sindrom postpericardotomie, epanşamentul pericardic poate fi asociat şi cu epanşament pleural, uni- sau bilateral. Acesta se poate dezvolta cu sau fără epanşament pericardic concomitent (fig. 9.42, 9.43).



Fig. 9.40 – Sindrom postpericardotomie, aspect radiologic de epanşament pericardic postoperator. Băiat în vârstă de 12 ani cu defect septal atrial tip ostium secundum şi stenoză pulmonară strânsă (gradient stenotic 169 mmHg), care, în urma corecţiei chirurgicale a malformaţiei cardiace cu circulaţie extracorporală, dezvoltă epanşamentul pericardic asimptomatic.

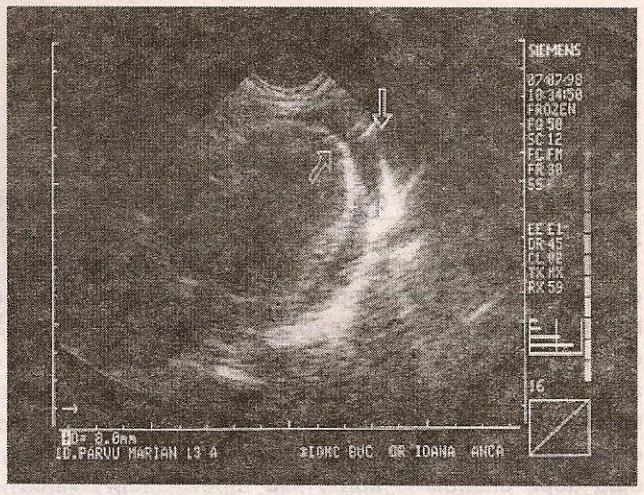

Fig. 9.41 – Sindrom postpericardotomie, cazul din fig. 9.40. Examenul echografic 2D confirmă prezenţa epanşamentului pericardic. (Colecţia IOMC, Dr. Ioana Anca.)

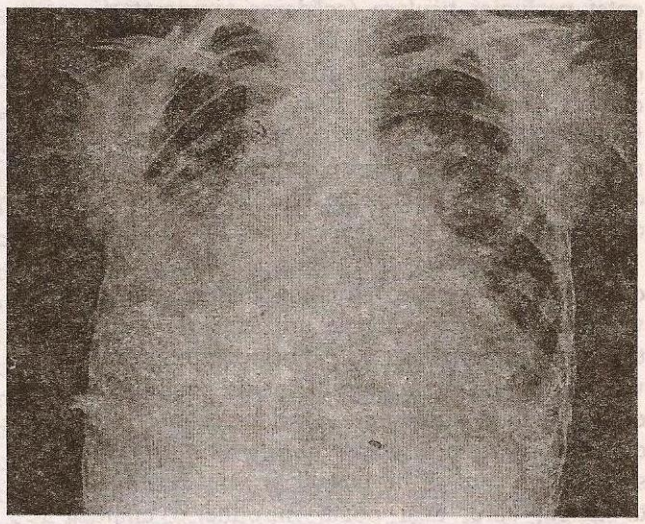

Fig. 9.42 – Sindrom postpericardotomie, aspect radiologic. Pentalogie Fallot operată la vârsta de 8 ani. Gradientul de presiune între ventriculul drept şi artera pulmonară a fost de 90 mmHg (confirmat prin cateterism cardiac). În a 5-a zi postoperator apare epanşament pleural la nivelul hemitoracelui drept.

Autorul acestui articol a fost confruntat cu epanşament pleural de volum remarcabil şi cu durata de peste 45 zile postoperator, care a necesitat drenaj repetat şi corticoterapie. În experienţa personală, epanşamentul pleural a fost întâlnit doar la copiii cu tetralogie/pentalogie Fallot, operaţi după vârsta de 4 ani.

Toate aparatele şi sistemele pot suferi după actul chirurgical şi CEC.

Insuficienţa renală acută survine dacă timpul de by-pass a depăşit 180 minute sau dacă debitul car-

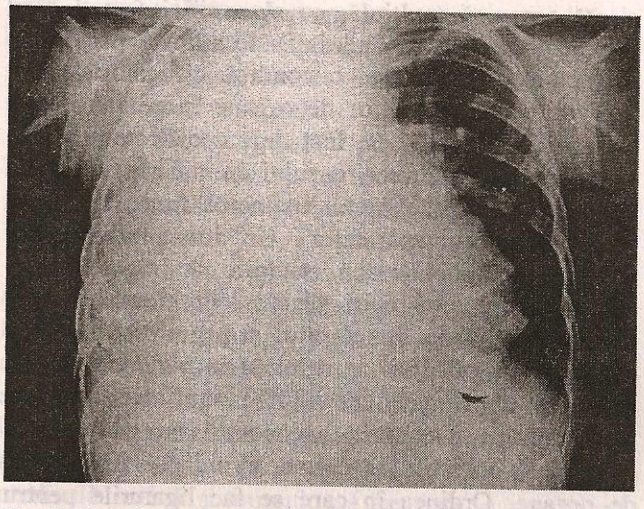

Fig. 9.43 – Sindrom postpericardotomie, cazul din fig. 9.42. Epanşamentul pleural a crescut remarcabil în volum, deplasând mediastinul; s-a practicat evacuarea epanşamentului pleural prin toracenteze repetate, a fost asociat tratament corticosteroid. Cantitatea de lichid s-a autolimitat după 45 zile, evoluţia ulterioară a fost foarte bună.

diac a scăzut îngrijorător. Existenţa unei disfuncţii renale preoperatorii creşte riscul acestei potenţiale complicaţii. Gravitatea sindromului impune chiar recurgerea la metode de dializă extrarenală (ureea >100 mg/dl, tulburări electrolitice ameninţătoare de viaţă, cum ar fi hiperkaliemia sau acidoza metabolică intratabilă)

Enterocolita ulceronecrotică (EUN) se semnalează în chirurgia cardiacă a nou-născutului, tubul digestiv al acestuia fiind în mod particular foarte sensibil la stresul realizat de hipoperfuzie şi hipoxie.

Infecţia este o eventualitate ce nu va fi subestimată în urmărirea postoperatorie a copilului cu cord congenital operat. Se acceptă o febră neinfecţioasă în primele 6 zile postoperator, dar cea mai temută eventualitate este endocardita bacteriană. De obicei copiii sunt supuşi unei duble intervenţii invazive - cateterism cardiac, urmat la interval relativ scurt (2-4 săptămâni) de intervenţia chirurgicală cu CEC. Ambele proceduri sunt considerate factori de risc pentru endocardita bacteriană, astfel că tratamentul antibiotic postoperator se impune pentru profilaxia acesteia (amoxicilină + acid clavulanic, cefalosporine de generaţiile II-III, timp de 5-10 zile). Medicul pediatru va fi alert la existenţa febrei, dar şi a reactanţilor de fază acută pozitivi, chiar dacă vizualizarea echocardiografică a vegetaţiei sau hemoculturile pozitive (criterii majore de diagnostic Saiman) nu permit încadrarea cazului în diagnosticul de endocardită. În condiţiile particulare ale ţării noastre, în care infecţia nozocomială este greu de evitat, tratamentul antibiotic postoperator devine necesar în toate cazurile.

Reactanţii de fază acută pozitivi sunt frecvent identificaţi în evoluţia postoperatorie precoce a copilului cu cord congenital operat. Ei nu se asociază totdeauna sindromului postpericardotomie (cu care coexistă uneori) şi nici nu însoţesc stări infecţioase (bacteriene) demonstrabile. Ca şi celelalte „evenimente" survenite postoperator precoce, au caracter autolimitant, fiind martorii eliberării citokinelor inflamatorii în perioada de reperfuzie a miocardului (după CEC).

Supravegherea pediatrică activă a copilului cu boală congenitală de cord operată este obligatorie. Familia şi medicul vor avea satisfacţia să remarce o îmbunătăţire remarcabilă a stării de nutriţie, progrese psihomotorii rapide şi o foarte bună adaptare funcţională, mai ales în cazurile operate în timp util. Alertă specială necesită tulburările de ritm cu debut tardiv survenite la foştii operaţi pentru tetralogie Fallot. Numărul copiilor operaţi cu CEC este în continuă creştere. Se vor adăuga în timp şi copiii supuşi transplantului de cord şi medicul pediatru trebuie să fie pregătit să poată asista cu profesionalism această nouă categorie de pacienţi.

Bibliografie

CIOFU C., IAGĂRU N., ANCA I., PĂTRUŢ M., BUTUŞINĂ: Evaluation of postoperative short- term outcomes in infants and children with congenital heart disease. Turk. Pediatr. 1998; 40(suppl. 46).

CIOFU C., IAGĂRU N., ANCA I.: Modalităţi evolutive precoce în cordul congenital operat la copil. Rev. Rom. Cardiol. 1998; 8(2): 111.

CIOFU C.: Evoluţia postoperatorie în malformaţii congenitale de cord la copil. Med. modernă (Bucureşti) 1998; 5(4): 175-177.

EMMANOUILIDES G.C., ALLEN H.D., RIEMENSCHNEIDER T.A., GUTGESELL H.P. (eds.): Moss and Adams Heart Disease in Infants, Children and Adolescents, including the Fetum and Young Admet. Vol. I. Williams and Wilkins, 1995, p. 398-438, 480-494, 554-567.

HANEDA K., ITOH T. TOGOT, OHIUTI M., MOHRI H.: Effects of cardiac surgery on intellectual function in infants and children. Cardiovasc. Surg. 1996; 4(3): 303-307.

cord, ceea ce limitează supravieţuirea acestora. Microscopic se constată proliferarea intimei cu menţinerea intactă a limitantei elastice interne. Leziunea diferă de ateroscleroza „naturală".

Terapia imunosupresivă prelungită creşte morbiditatea prin infecţii cu germeni oportunişti (foarte frecvent, infecţia cu virus citomegalic-BIC) sau boli limfoprofilerative.

Toţi sugarii cu transplant de cord au un ritm de creştere încetinit faţă de standardele pentru vârstă, dar la vârsta şcolară au performanţe neuropsihomotorii care le permit o bună adaptare. Rezultatele imediate sunt încurajatoare, supravieţuirea variind între 70-84%. Unii autori apreciază că bolnavii dispun de o bună calitate a vieţii, alţii consideră că supravegherea medicală activă şi minuţioasă pe care o presupune perioada postoperatorie, ca şi tratamentul imunosupresiv continuu influenţează nefavorabil confortul familiei şi al copilului. Atât timp cât nu există un marker biochimic pentru rejetul de grefă, supravegherea activă presupune repetate cateterisme şi biopsii endomiocardice (la interval de 6 luni), care pot deveni traumatizante (fizic şi psihic).

Cordul transplantat trebuie să crească odată cu noua gazdă şi să se adapteze funcţional efortului de creştere a acesteia.

Transplantul de cord la copil şi adolescent. Orice pacient cu cardiomiopatie dilatativă, care se deteriorează funcţional iremediabil în ciuda tratamentului corect aplicat, este candidat pentru transplant de cord. Deteriorarea funcţională miocardică a fost codificată astfel: scăderea fracţiei de ejecţie cu 10% sau mai mult pe lună, creşterea presiunii atriale drepte (medii) la ≥ 5 mmHg, creşterea presiunii atriale medii în artera pulmonară, „căderea" indexului cardiac ≥ 30%; internări repetate în spital impuse de persistenţa simptomelor sau tulburări de ritm (mai mult de 3 internări cu 3 luni înainte de a fi inclus pe lista de aşteptare pentru transplant).

Această grupă de vârstă beneficiază şi de retransplantul de cord efectuat pentru apariţia bolii coronariene posttransplant.

Principiile de urmărire posttransplant sunt aceleaşi ca pentru vârstele mici, cu sublinierea că la această categorie de vârstă rejetul de grefă se înregistrează mai frecvent. Pentru copilul mare s-a remarcat că, în afara rejetului de grefă (0,82 - episoade/pacient/lună, sau 18% la 1 an, 27% la 2 ani şi 44% la 3 ani după operaţie), mortalitatea postoperatorie este influenţată de arterioscleroză (demonstrată prin angiograme coronariene succesive), hipertensiunea arterială, convulsii şi moarte subită.

Fiziologia cordului transplantat. Impactul ischemiei, cardioplegiei şi denervării este resimţit de cordul transplantat. Imediat după intervenţie se remarcă disfuncţie diastolică, mai ales la ventriculul drept. Datorită absenţei inervaţiei vagale, cordul transplantat este mai tahicardic în repaus iar în caz de ischemie nu manifestă durere precordială. ECG evidenţiază bloc de ramură dreaptă iar posibila disfuncţie a nodului sinusal impune pacing. Adaptarea la efort se face mai lent şi mai puţin adecvat, la aceasta contribuind mai mulţi factori.

Bibliografie

BOUCEK M. M., KANAKRIYEH M. S., MATHIS C. M.: Cardiac transplantation in infancy - Donors and recipients. J. Pediatr. 1990; 116: 171.

FRICKER F. J., ARMITAGE J. M.: Heart and heart-lung transplantation in children and adolescents. In G. Emmanouilides (eds.): Moss and Adams Heart Disease in Infants, Children and Adolescents. Wiliams & Wilkins, Baltimore, 1995, p. 495-521.

WAGENSTEIN F., BRISTOW M. R., SWEDBERG K., CAMERINI F.: Beneficial effects of metoprolol in idiophatic dilated cardiomyopathy. Lancet 1993; 342:1441-46.

ZALES V. R., STAPLETON P. L.: Neonatal and infant heart transplantation. Pediatr. Clin. North Am. 1993; 40(5):1023-1046.

HIPERTENSIUNEA ARTERIALĂ PULMONARĂ

Alexandru Grigore Dimitriu

Definiţie: hipertensiunea arterială pulmonară (HTAP) reprezintă o creştere semnificativă a presiunii arteriale pulmonare (PAP), dar mai ales a valorii sale medii; ea nu reprezintă o afecţiune în sine, ci este o manifestare clinică şi consecinţa unor alterări în grade şi de reversibilitate variabilă a structurilor patului vascular pulmonar, însoţite de o creştere a rezistenţei în circulaţia pulmonară (RVP) care realizează un baraj în faţa fluxului pulmonar. HTAP poate apărea la orice vârstă, începând de la nounăscut, sugar, copil de vârstă mică şi, mai târziu, la adolescent şi adult. *Valorile normale ale PAP:* sisto-

lică până la 22 mmHg; diastolică până la 9 mmHg; presiunea medie: 12-15 mmHg (maximum 20 mmHg). Efortul fizic produce o creştere tranzitorie, uşoară sau moderată a PAP. HTAP este acceptată la valori ale PAP sistolice ≥ 30 mmHg, a presiunii diastolice ≥ 15 mmHg sau a presiunii medii ≥ 25 mmHg în repaus şi peste 30 mmHg în efortul fizic.

Etiologie:

I. HTAP secundară cardiopatiilor congenitale asociate cu un debit arterial pulmonar crescut prin şunt stânga-dreapta sau prin obstrucţie a întoarcerii venoase pulmonare.

II. HTAP datorată hipoxemiei, în general secundare unei afecţiuni respiratorii cronice.

III. HTAP datorată afectării izolate a patului vascular pulmonar, cel mai frecvent primitivă.

Hipertensiunea arterială pulmonară secundară cardiopatiilor congenitale

Toate cardiopatiile congenitale cu şunt stânga-dreapta pot conduce la HTAP; când aceasta are valori importante realizează sindromul Eisenmenger (1897), care după Wood reprezintă o HTAP de nivel sistemic, datorită unei RVP superioare la 800 dyne.s/cm^{-5} şi care inversează sau realizează un şunt bidirecţional, în principal la nivelul DSV. Evoluţia naturală a HTAP diferă în funcţie de tipul de cardiopatie: în DSV izolat, riscul de apariţie este redus şi doar în defectele mari (50%) boala vasculară pulmonară se dezvoltă lent. Sindromul Down, deseori asociat, creşte riscul de HTAP precoce prin agresiunea hipoxică (factor agravant suplimentar), intervenţia chirurgicală reparatorie fiind necesară înainte de vârsta de 1-2 ani; în canalul atrioventricular, mai ales forma completă, HTAP, chiar severă, apare din primul an, reducând şansele unei intervenţii reparatorii după această vârstă; în DSA ostium secundum, mai ales de dimensiuni mici, apariţia HTAP este tardivă (6%), crescând la 9% din cazuri în defectele mari. În DSA predominanţa feminină este de 4 ori mai mare; în trunchiul arterial comun HTAP survine precoce şi la valori mari; în persistenţa canalului arterial (PCA), cu dimensiuni peste 5 mm, riscul de HTAP este crescut dacă nu a fost închis precoce; în transpoziţia de vase mari asociată cu DSV, apariţia HTAP este precoce şi severă, 75% din cazuri fiind deja inoperabile sub vârsta de 1 an. Asocierea unei stenoze valvulare pulmonare împiedică apariţia HTAP protejând circulaţia pulmonară.

Când HTAP apare în DSA sau PCA de dimensiuni mici, ar putea exista o asociere a unui defect primar al vascularizaţiei pulmonare ca în HTAP primitivă; unele valvulopatii reumatismale: stenoza mitrală, mai ales, pot realiza HTAP frecvent chiar de la vârste mai mici, asociind anomalii vasculare pulmonare importante. Este deci recomandat cateterism interven̦ional sau intervenţie chirurgicală reparatorie precoce pentru suprimarea obstrucţiei mitrale.

Anatomie patologică: modificările în arteriolele pulmonare mici sunt neuniforme, în diferitele stadii ale bolii şi sedii ale patului vascular, mergând de la uşoară fibroză intimală şi hipertrofie a mediei în unele porţiuni, care pot răspunde la vasodilatatoare, până la fibroză intimală concentrică avansată, care nu răspunde la acestea; în alte zone vasele pot avea numai o hipertrofie a mediei reversibilă la vasodilatatoare[1].

Fiziopatologie: în cardiopatiile congenitale cu şunturi stânga-dreapta importante prin comunicări largi, presiunea din circulaţia sistemică se transmite şi în circulaţia pulmonară, iar hipertrofia mediei poate persista şi chiar poate să se extindă la arteriolele periferice nonmusculare. Şunturile cu velocitate crescută a sângelui şi hiperpresiunea din circulaţia pulmonară constituie un stres important pentru endoteliul vascular pulmonar, cu apariţia unor leziuni structurale şi funcţionale. Relaţia endoteliu lezat-plachete circulante-media hipertrofiată va conduce iniţial la o proliferare celulară a intimei şi apoi la fibrozare. În plus, leziunile de arterită acută de la nivelul vaselor musculare supranumerare pot favoriza ocluzia acestora prin îngroşarea pereţilor şi trombi plachetari. Tardiv apar leziuni plexiforme specifice stadiilor avansate de boală vasculară pulmonară. În acest stadiu testele cu substanţe vasodilatatoare sunt negative. Boala vasculară pulmonară avansată este rareori prezentă înainte de 2 ani în DSV, dar se întâlneşte chiar sub 1 an la cei cu trunchi arterial şi transpoziţie de mari vase însoţită de DSV.

RVP crescută poate antrena suferinţa cordului drept, iar când HTAP depăşeşte valorile presiunii arteriale sistemice şi se produce inversarea şuntului,

---

[1] *Severitatea leziunilor bolii vasculare pulmonare* (după Heath şi Edwards): gr. 1: hipertrofia mediei; gr. 2: hipertrofia mediei cu proliferare celulară a intimei; gr. 3: ocluzie vasculară fibroasă progresivă; gr. 4: dilatația arterială progresivă generalizată cu formarea de „leziuni de dilatație" complexe; gr. 5: dilatație cronică + leziuni de dilatație generalizată + hemosideroză pulmonară; gr. 6: necroză fibrinoidă a mediei.

care devine dreapta-stânga, se notează apariţia cianozei permanente. Când RVP este sub 50% din cea sistemică, dezvoltarea bolii vasculare pulmonare avansate constituie o excepţie.

Clinică: aspectele clinice depind de tipul de cardiopatie şi valorile RVP. Când RVP scade postnatal apar rapid congestia pulmonară şi insuficienţa cardiacă, impunând intervenţia chirurgicală chiar în primele 6 luni de viaţă. Când RVP rămâne ridicată copilul poate fi asimptomatic mult timp sau să prezinte:

- uşoară oboseală la efort;
- scurtarea respiraţiei în timpul efortului.

Dispneea de efort se accentuează cu vârsta, uneori lipsind până spre adolescenţă şi fiind mai pronunţată în DSV.

Intoleranţa la efort în DSA se amplifică tot cu vârsta şi cu severitatea şuntului.

Cianoza, periferică sau centrală, apare în general mai târziu, iniţial intermitent şi după efort, apoi devine permanentă, paralelă cu valorile policitemiei.

Durerile toracice (15-40% din cazuri) pot avea aspect anginos sau pleuretic (în infarctul pulmonar).

Sincopele de efort survin la 10-40% din cazuri.

Hemoptiziile pot fi prezente la 10-30% din cazuri mai ales în DSV (prin infarcte pulmonare favorizate de policitemie sau rupturi ale unor dilataţii anevrismale ale arteriolelor pulmonare).

Semnele fizice caracteristice HTAP depind de gradul şi extensia leziunilor vasculare şi vârsta pacienţilor; cei de vârstă mică pot avea date fizice normale, cu excepţia *creşterii impulsului ventricular drept* şi un *zgomot II mult întărit şi chiar palpabil.*

Cianoza şi degetele hipocratice apar mai târziu, cu un aspect particular în PCA: absenţa degetelor hipocratice la mâna dreaptă, cianoză şi degete hipocratice puţin manifeste la mâna stângă şi deosebit de pronunţate la picioare.

Pulsul periferic are în general un volum mic.

Presiunea venoasă jugulară de obicei nu este crescută, dar apar pe jugulogramă o undă A proeminentă (20% din cazuri) şi o undă V largă prin regurgitaţie tricuspidiană (5-20%), mai ales la cei cu CAV.

Auscultaţie: zgomotul II la pulmonară este intens şi poate fi palpat la 2/3 din cazuri; există adesea un galop atrial la cei cu DSA. Clicul de ejecţie pulmonar este decelat la majoritatea pacienţilor şi adesea este audibil un scurt suflu pulmonar de ejecţie de frecvenţă medie. Poate apărea un suflu diastolic descrescendo de regurgitare pulmonară (1/3-2/3 din cazuri). Zgomotul II este unic la 1/2 din pacienţii cu DSV, în 5-20% la cei cu PCA sau DSA. Dedublarea zgomotului II este rară în DSV, dar este obişnuită la PCA şi DSA. Un suflu de înaltă frecvenţă de regurgitare tricuspidiană poate fi auzit în porţiunea inferioară a marginii stângi a sternului la 2/3 din cei cu CAV şi 50% din pacienţii cu DSA şi PCA. Deseori suflul sistolic de DSV devine mai scurt.

Explorări paraclinice: *ECG:* HVD importantă la aproximativ la 50% din pacienţi (80-90% în DSV), hipertrofie biventriculară la 1/3 din pacienţi. Amplitudinea undei P poate fi normală, dar adesea este crescută peste 2,5 mm şi este mai largă mai ales la cei cu DSA.

Examen radiologic: la pacienţii asimptomatici deseori cordul este de mărime normală, dar de obicei este prezentă o proeminenţă a trunchiului arterial pulmonar (AP). Cardiomegalia este prezentă adesea în DSV şi în CAV, iar mărimea cordului este normală la 1/2 din pacienţii cu PCA şi 2/3 din cei cu DSA. Arterele pulmonare proximale sunt de obicei proeminente mai ales în DSV. Circulaţia vasculară pulmonară periferică arată vase de calibru mic la 1/2-2/3 din pacienţi, dar la 20% din cazuri circulaţia vasculară pulmonară poate să fie crescută; pe măsura avansării leziunilor de boală vasculară pulmonară, circulaţia pulmonară periferică are tendinţa să scadă (fig. 9.44).

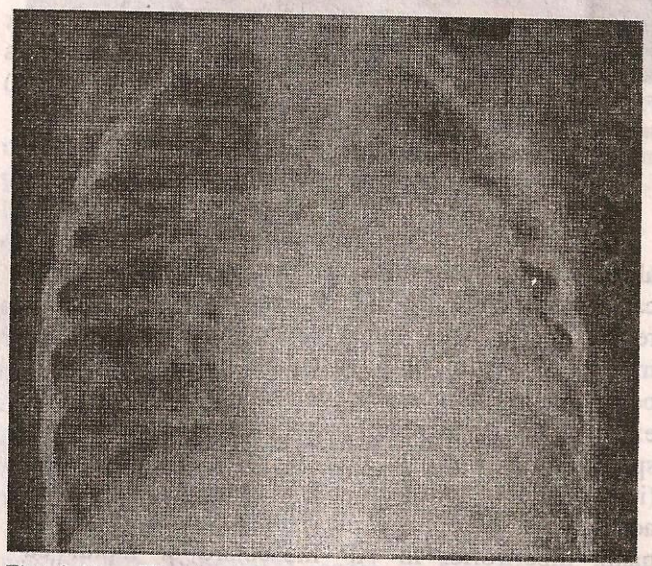

Fig. 9.44 – Hipertensiune arterială pulmonară severă, aspect radiologic. Defect septal ventricular larg (10 mm) cu debit pulmonar important la un copil în vârstă de 1 an.

Echocardiografia:

a) mod M: aspecte particulare ale valvei pulmonare posterioare; mişcare paradoxală a septului interventricular şi dilatarea VD;

b) echo 2D cu Doppler: dilataţia VD şi atriului drept; dilataţia trunchiului AP şi/sau AP drepte; creşterea presiunii din VD în absenţa unei stenoze pulmonare (calculat prin gradientul de presiune între VD şi atriul drept al refluării tricuspidiene şi/sau prin gradientul între VS şi VD în cazul DSV); creşterea presiunii diastolice în AP cu evidenţierea regurgitării pulmonare şi determinarea gradientului între AP şi VD; fluxul Doppler în AP: scurtarea timpului de acceleraţie a fluxului cu perioada de preejecţie a VD/timpul de ejecţie a VD < 0,34 şi scăderea fluxului pulmonar în porţiunea medie a sistolei (fig. 9.45, 9.46).

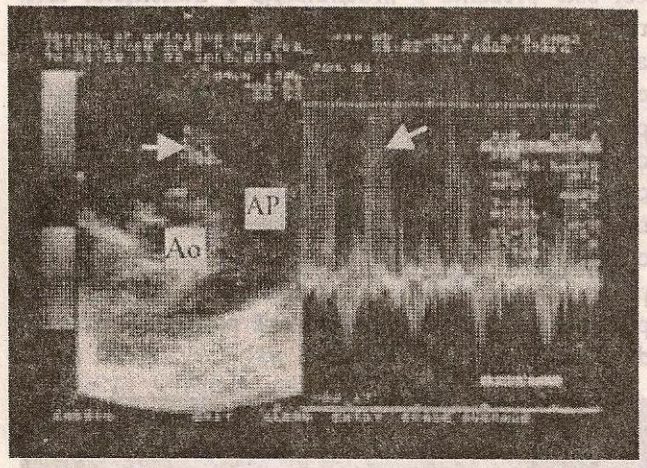

Fig. 9.45 – Hipertensiune pulmonară, echografie Doppler pulsatil în secţiune parasternal stâng transaortic. Refluare pulmonară diastolică cu velocitate crescută; gradient arteră pulmonară – ventricul drept = 61 mmHg.

Cateterismul cardiac permite studiul morfologic al defectului congenital cardiac, evidenţierea unor cauze reversibile de HTAP; calcularea RVP (corelaţie foarte bună între rezistenţa vasculară pulmonară şi gradul bolii vasculare pulmonare găsite pe biopsiile pulmonare); determinarea gradului şi extensia bolii vasculare pulmonare. Scăderea RVP spre valorile normale prin O_2 sau vasodilatatoare (izoproterenol, prostaciclină, tolazolin, adenozin, acetilcolină, nitroprusiat de Na) probează predominanţa hipertrofiei în AP musculare şi faptul că HTAP poate fi reversibilă după repararea defectului.

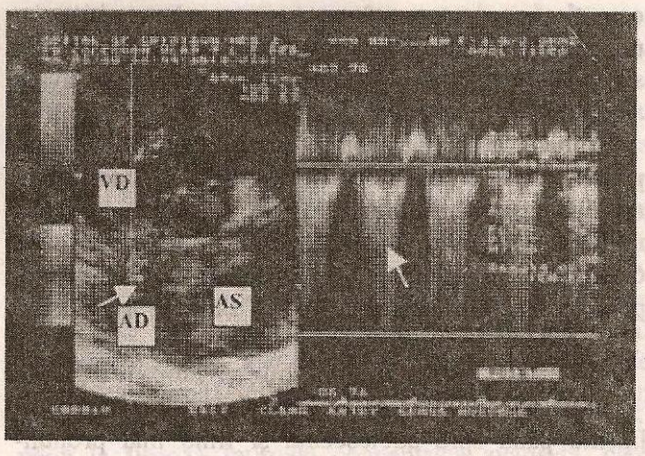

Fig. 9.46 – Hipertensiune arterială pulmonară, echografie Doppler continuu secţiune apical 4 cavităţi. Refluare tricuspidiană sistolică cu velocitate crescută; gradient ventricul drept – atriu drept = 58 mmHg.

Date de laborator: creşterea valorilor hemoglobinei şi mai ales *poliglobulia*, clinic manifestată prin cianoză, care creşte cu vârsta şi este invers proporţională cu scăderea saturaţiei arteriale în O_2, sunt caracteristice; la pacienţii cu deficienţă de fier, cianoza poate să fie mai redusă decât indică oximetria. În policitemia hipocromă microcitară vâscozitatea sanguină este mai mare decât la cei fără deficienţă de fier, fapt ce impune terapia marţială la aceşti pacienţi.

Evoluţie: pacienţii cu sindrom Eisenmenger pot avea cianoză, dispnee, intoleranţă de efort (chiar din perioada de sugar), dar de obicei rămân stabili mulţi ani, până la apariţia manifestărilor mai severe din adolescenţă sau doar în decadele a 2-a şi a 3-a. Speranţa de viaţă a copiilor cu sindrom Eisenmenger nou diagnosticaţi nu depăşeşte 20-50 ani, cu tot tratamentul corect al policitemiei, insuficienţei cardiace sau al aritmiilor, moartea subită putând surveni la 15% din cazuri (în general prin aritmii severe). Decesul postoperator poate surveni la circa 25% din cazuri, iar prin endocardită bacteriană şi abces cerebral se mai pierd 5% din cazuri.

Tratament: pacienţii tineri cu sindrom Eisenmenger pot să nu necesite un tratament specific cât sunt asimptomatici sau prezintă doar dispnee la eforturi medii.

Apariţia insuficienţei cardiace necesită digoxin pe termen lung şi diuretice. Diureticele vor fi utilizate cu prudenţă şi doar pe perioade limitate din

cauza riscului de deshidratare, creşterii vâscozităţii sanguine, cât şi a valorilor acidului uric. Tratamentul anticoagulant poate fi recomandat la cei cu infarcte pulmonare recurente şi hemoptizii, situaţie rară la copil.

Creşterea exponenţială a vâscozităţii sanguine prin accentuarea policitemiei conduce la scăderea debitului pulmonar şi sistemic şi impune menţinerea hemoglobinei în jur de 20% şi a hematocritului la 58-60%. Când policitemia devine simptomatică – accentuarea oboselii, scurtarea respiraţiei, cefalee, hemoptizii – se recomandă flebotomie (supraveghere strictă ulterioară de 4-8 ore), pentru scăderea valorii hematocritului. Pierderea de volum sanguin prin flebotomie trebuie înlocuită cu cantităţi egale de lichide izotone, de obicei albumină 5%, soluţie Ringer lactat sau plasmă. Flebotomiile repetate pot conduce la deficienţă în fier.

Vasodilatatoarele nu sunt în general recomandate în sindromul Eisenmenger, mai ales în formele mai avansate, când există leziuni ale intimei ireversibile la vasodilatatoare, deoarece scăderea rezistenţei vasculare sistemice poate amplifica şuntul dreapta-stânga şi deci cianoza. Prostaciclina i.v. pe durate lungi de timp sau nifedipina p.o. pot fi utile la cei cu efecte favorabile ale vasodilatatoarelor asupra RVP, evidenţiate prin cateterism.

Hipertensiunea arterială pulmonară secundară hipoxiei

Vasomotricitatea arterială pulmonară este influenţată în principal de PO_2 alveolar şi de pH, acidoza provocând vasoconstricţie arteriolară. HTAP poate complica hipoxia acută şi mai ales hipoxia cronică. În hipoxia acută, ca în pneumopatiile acute sau la subiecţii transportaţi câteva ore la altitudine, HTAP este în general puţin severă, curabilă şi în întregime reversibilă. În hipoxia cronică HTAP este precoce şi durabilă.

Modificările structurale care apar sunt: în principal extensia musculaturii la micile artere normal amusculare, ulterior hipertrofia VD, hipertrofia mediei arterelor musculare, reducerea numărului de arteriole pulmonare, îngroşarea adventicei trunchiului arterei pulmonare.

Etiologie:

1) sejur la altitudine;

2) maladie obstructivă bronşică: astm, bronşită cronică, bronşiectazii, fibroză chistică (frecvent);

3) pneumopatii cu bloc alveolocapilar: fibroza pulmonară din sindromul Hamman-Rich, sarcoidoza, hemosideroza pulmonară idiopatică, sindromul Mikity-Wilson, plămânul radioterapic, histiocitoze, plămânul ventilaţilor, pneumopatii imunoalergice, colagenoze;

4) leziuni pulmonare acute severe: sindrom de detresă respiratorie de tip adult, pneumonii severe difuze;

5) alterarea structurală sau funcţională a cutiei toracice: cifoscolioze, rar la copil, dar asocierea cu cardiopatii cu şunt stânga-dreapta favorizează apariţia HTAP; osteocondrodisplazii; boli neuromusculare: boala Werdnig-Hoffmann, miastenia gravis, poliomielita, miopatii etc. Suprainfecţiile pulmonare agravează situaţia;

6) obstrucţia căilor aeriene superioare: caracteristice sunt hipertrofia amigdalelor şi a vegetaţiilor adenoide, dar şi atrezia choanală, glosoptoza, macroglosia, sindromul Pierre-Robin, traheomalacia, stenoza traheală congenitală.

Clinică: tuse uscată, dispnee de efort, dureri toracice atipice, cianoză moderată accentuată la efort, hipocratism digital.

Spre deosebire de afecţiunile pulmonare, aici hipoventilaţia alveolară este globală şi, deci, hipoxemia, hipercapnia şi acidoza severă apar precoce. Pe lângă semnele bolii cauzale: stridorul şi dificultăţile respiratorii permanente, care se accentuează în clinostatism, pot atrage atenţia semne datorate hipoxiei şi/sau hipercapniei: somnolenţa, insomnia şi anxietatea nocturnă, transpiraţiile profuze şi HTA (semne de hipercapnie).

Insuficienţa cardiacă dreaptă apare tardiv. Semnele sunt amplificate de clinostatism şi suprainfecţiile respiratorii, care agravează obstrucţia şi pot fi la originea puseelor asociate chiar cu edem pulmonar.

Explorări paraclinice: *radiografia toracică:* imagini reticulare sau reticulonodulare difuze. *Probe funcţionale respiratorii:* disfuncţie de tip restrictiv. *Echo* poate depista HTAP şi dilataţia VD. Hipoxemia poate apărea mai tardiv. Uneori pentru diagnostic poate fi necesară *biopsia pulmonară.* În unele colagenoze şi histiocitoze, situaţia se poate ameliora prin corticoterapie precoce sau imunosupresive;

ECG: HVD±HAD, unde P pulmonare. *Cardiomegalia* este inconstantă, apare în formele severe. *Echo* decelează HTAP ce este confirmată prin *cateterism.*

Tratamentul vizează în principal rezolvarea medicală şi/sau chirurgicală, cât mai precoce a afecţiunii declanşatoare. Efecte favorabile au fost obţinute şi prin utilizarea pe termen lung a nifedipinei sau a inhibitorilor enzimei de conversie (captopril) sau a urapidilului (antagonist alfa$_1$-adrenoceptor, fără efecte asupra hiperreactivităţii bronşice).

Hipertensiunea arterială pulmonară prin afectare izolată a patului vascular pulmonar

Este datorată unei obstrucţii vasculare pulmonare independente de hipoxie sau de şunturile stânga-dreapta. Aici sunt incluse:

A. *Cordul pulmonar embolic*, rar la copil, uneori recurent, cu prognostic rezervat.

B. *HTAP de cauză cunoscută,* cu manifestări similare cu acelea din forma primitivă:

– unele ciroze cu hipertensiune portală (0,25% dintre hipertensiunile portale) cu leziuni pulmonare severe, chiar plexiforme, hipertrofia mediei arteriolare, hiperplazia ocluzivă a intimei. Mecanismul de producere este încă neprecizat (mecanism umoral, hemodinamic, anastomoze anormale între arterele hepatice şi pulmonare);

– consum al unor vegetale: Crotalaria spectabilis; sindromul uleiului toxic; utilizarea unor anorexigene (Aminorex).

C. *HTAP primitivă:* are o incidenţă relativ redusă, predominând la adolescent şi adultul tânăr şi foarte rar sub vârsta de 6 luni. Se notează predominanţa feminină 2/1-4/1 la vârstele mari şi incidenţă egală la cele mici.

Există şi cazuri familiale, transmisia fiind autozomal dominantă cu penetranţă variabilă.

Aspectul histologic de arteriopatie pulmonară obstructivă în stadiul plexiform este deosebit de sever.

Patogenia este, încă, controversată, intricându-se hiperreactivitatea importantă a patului vascular pulmonar ce induce vasoconstricţia, intervenţia unui factor plachetar care ar stimula proliferarea musculaturii netede arteriolare, cât şi un exces de producţie de tromboxan A_2.

Clinică: debutul HTAP precedă uneori cu mai mulţi ani primele semne clinice, adesea iniţial nespecifice, intervalul între primele semne şi diagnostic putând fi de 2 ± 5 ani.

Principalele manifestări clinice: dificultăţi în alimentaţie şi tahipnee în repaus; dispnee (75-98%) şi palpitaţii de efort; sincope (1/3 din cazuri), uneori semn iniţial util pentru diagnostic; dureri toracice, retrosternale, cu caracter anginos (1/2-2/3 din cazuri), uneori asociate cu anxietate şi paloare; cianoză redusă asociată cu degete hipocratice, prezenţa semnului Harzer; tuse (compresia bronhiilor de către arterele pulmonare dilatate); rare hemoptizii; semne de debit cardiac scăzut, puls mic, paloare şi cianoză periferică, rar centrală; presiune venoasă jugulară crescută, hepatomegalie şi edeme doar în cazul insuficienţei cordului drept.

Examenul obiectiv: accentuarea zgomotelor I şi II, zgomotul II palpabil şi clic de ejecţie în focarul pulmonarei; apariţia zgomotul III +/- IV la nivelul VD; aritmii cardiace; suflu diastolic de insuficienţă pulmonară şi/sau suflu sistolic de insuficienţă tricuspidiană.

Explorări paraclinice: *ECG:* HVD şi HAD, deviaţia axei QRS la dreapta, bloc incomplet de ram drept în V1-V2.

Examen radiologic: cordul este în general de dimensiuni normale cu proeminenţa şi pulsatilitatea marcată a arcului mijlociu stâng, HVD. Desenul vascular pulmonar periferic este relativ sărac sau cel mult normal comparativ cu dilatarea arterelor pulmonare proximale hilar şi perihilar. *Echo* evidenţiază aspectele prezentate mai sus. *Cateterismul cardiac* confirmă diagnosticul şi permite excluderea formelor secundare de HTAP.

Tratamentul nu este specific: digitalicele, diureticele şi vasodilatatoarele periferice sunt utile pentru insuficienţa cardiacă dreaptă. În cazul unui răspuns favorabil la vasodilatatoare la cateterismul cardiac, administrarea pe termen lung de prostaciclină i.v. sau a nifedipinei p.o. poate da rezultate favorabile. Utilizarea O_2 continuu sau intermitent este necesară la cei cu dispnee marcată de efort înaintea începerii acestuia.

Anticoagulantele (inclusiv aspirina şi dipiridamolul) sunt indicate la cei cu arteriopatie plexiformă şi tendinţa la tromboze arteriolare pulmonare. Utilizarea inhalatorie a NO a dat rezultate încurajatoare.

Atrioseptostomia poate ameliora debitul cardiac la cei cu sincope sau insuficienţă cardiacă dreaptă severă.

Sindromul de hipertensiune arterială pulmonară persistentă la nou-născut (sindromul persistenței circulației fetale)

Survine în 1/1 500 naşteri şi este datorat fie unei anomalii funcţionale a celulelor musculare arteriolare pulmonare sau a metabolismului unora dintre mediatorii vasoactivi eliberaţi de endoteliul pulmonar, fie este expresia unei dezvoltări anormale intrauterine a endoteliului şi musculaturii netede arteriolare pulmonare. Consecinţa este menţinerea unei PAP (presiune arterială pulmonară) medii superioare celei sistemice, care determină persistenţa şunturilor dreapta-stânga prin canalul arterial şi/sau foramen ovale, cu hipoxemie persistentă refractară la ventilaţia cu FiO_2 100%.

Etiologie:

a) *Forme idiopatice* (1/5 din cazuri).

b) *Forme secundare:* cauze pulmonare, cele mai frecvente: aspiraţie de meconiu, hernie diafragmatică, detresă respiratorie idiopatică, hemoragii, malformaţii şi infecţii pulmonare, fistule esotraheale; cardiopatii: obstrucţia căii venoase pulmonare de drenaj – retur venos pulmonar anormal total, stenoză mitrală; cardiomiopatii: în principal de natură ischemică perinatală, fibroelastoză, infarct miocardic, miocardite; obstrucţia fluxului VS – stenoza şi CoA, sindromul cordului stâng hipoplazic; şunt dreapta-stânga în malformaţii arteriovenoase cerebrale, hepatice; cauze diverse: infecţii, tulburări metabolice (hipocalcemie, hipoglicemie, acidoză, hipoxie), policitemie, omfalocel, perforaţii gastrointestinale; cauze gestaţionale: postmaturitate, rar prematuritate, închidere prematură a canalului arterial (uneori indusă de medicaţie maternă: aspirină, naproxen, fenilbutazonă), hipoxie şi anemie maternă; ligaturarea tardivă a cordonului ombilical

Clinică: debutul este imediat sau în primele 12 ore după naştere, cu *tahipnee*, fără tiraj important sau stridor. *Cianoza*, semnul major, este uneori mai intensă la nivelul jumătăţii inferioare a corpului şi umărul stâng (şuntul ductal).

Zgomotul II este accentuat la pulmonară. Gradientul PaO_2 între artera radială dreapta şi aorta descendentă > 20 mmHg atestă şuntul ductal. Hipoxia nu este influenţată de FiO_2 de 100%, dar hiperventilaţia cu hiperoxie creşte PaO_2 tranzitor.

Echo 2D cu Doppler demonstrează şi cuantifică şuntul dreapta-stânga, insuficienţa mitrală şi/sau tricuspidiană şi estimează presiunea medie în AP.

Diagnostic diferenţial: alte cardiopatii cianogene cu debut neonatal.

Prognosticul depinde în principal de cauza inductoare, fiind mai favorabil în forma idiopatică, şi aplicarea precoce a terapiei specifice.

Tratamentul vizează:

– combaterea vasoconstricţiei pulmonare se face cu tolazolin (alfa-blocant): 1 mg/kg i.v. în bolus, într-un minut ca doză test, urmărindu-se ameliorarea PaO_2, iar dacă este eficace administrarea în PEV 2 mg/kg/oră. Efecte adverse, uneori importante: hipotensiune arterială sistemică, sângerări gastrointestinale. Dopamina ± dobutamina în PEV pot reduce hipotensiunea indusă de tolazolin, iar prin creşterea presiunii sistemice scad gradientul presiune pulmonară/presiune sistemică, reducând şuntul drepta-stânga.

Asocierea unor inotropice de tipul inhibitorilor de fosfodiesterază III (amrinone) şi diuretice reduce insuficienţa cardiacă;

– hiperventilaţia şi respiraţia asistată induc hipocapnie şi alcaloză respiratorie cu vasodilataţie pulmonară;

– combaterea acidozei metabolice ($NaHCO_3$ sau THAM), a hipoglicemiei şi a hipocalcemiei;

– oxigenul este excelent vasodilatator arterial pulmonar, existând însă riscul retinopatiei la prematur. Asistenţa respiratorie: ventilaţia asistată asociată cu blocaj neuromuscular sau narcotice i.v. sau ventilaţia cu înaltă frecvenţă (240-1800 respiraţii/minut), cât şi oxigenarea extracorporală (extracorporeal membrane oxigenation) şi-au dovedit deosebita eficacitate şi utilitate mai ales în situaţiile deosebit de severe;

– NO (oxidul nitric) administrat pe cale inhalatorie se profilează ca variantă terapeutică în viitor, dar va fi utilizat cu prudenţă, doar în centre foarte bine utilizate din cauza riscului de methemoglobinemie.

Bibliografie

DUPUIS Cl. (sub red.): Cardiologie pédiatrique, ed. a 2-a. Flamarion-Médecine-Sciences, Paris. 1991, p. 709-732.

GRIGORESCU-SIDO PAULA (sub red.): Tratat elementar de pediatrie. Vol. I. Edit. Casa cărţii de ştiinţă, Cluj-Napoca, 1998, p. 202-203, 235-264.

[1] PEV – perfuzie endonervoasă.

GROSSMAN W., BRAUNWALD E.: In Braunwald E. et al. (eds.): Heart Disease. W.B. Saunders Co., Philadelphia, 1992, p. 790-816.
HOFFMAN J.I.E, STANGER P.: In: Rudolph's Pediatrics, ed. a 20-a. Prentice Hall International, New Jersey, 1996, p. 1 534-1 535, 1 596.
NIHILL M.R.: In: Moss and Adams Heart Disease in Infants, Children and Adolescent, ed. a 5-a. Williams and Wilkins, Baltimore, p. 1 695-1 708.
POPA I., RAICA A., BEJAN L.: Cardiologie pediatrică. Edit. Helicon, Timişoara, 1994, p. 62-64.

ARITMII CARDIACE

Nicolae Iagăru

Aritmiile cardiace definesc acele circumstanţe în care apar modificări ale succesiunii în timp a bătăilor cardiace şi/sau ale relaţiilor dintre activitatea etajului atrial şi a celui ventricular al inimii, induse de anomalii în formarea impulsului sau în transmiterea sa.

Aritmiile cardiace pediatrice acoperă un larg spectru de vârste, de la primele semne de viabilitate fetală (aritmii fetale) până la adolescenţă. Ele diferă în multe privinţe de aritmiile adultului, prin incidenţă (mai redusă), cantitativ (frecvenţa cardiacă de 150/min este normală la nou-născut, dar reprezintă o tahicardie supraventriculară la adult) şi calitativ (AV de 300/min la sugar este relativ bine tolerată câteva ore de miocardul sugarului în timp ce la adult conduce rapid la sincopă).

O problemă cu adevărat importantă pentru pediatri este însă aceea a distincţiei între aritmiile benigne şi cele potenţial letale. Experienţa redusă în domeniul aritmiilor cardiace impune limitarea competenţei pediatrilor la tratamentul extrasistolelor atriale, ventriculare şi al formelor necomplicate ale tahicardiilor atriale, celelalte fiind necesar să fie încredinţate cardiologilor pentru a fi tratate (sau netratate) pe o bază ştiinţifică raţională. Din fericire, majoritatea aritmiilor pediatrice sunt reprezentate de cele benigne. Un studiu multicentric asupra a 581 cazuri, efectuat între 1975-1992, evidenţiază numai 14,5% aritmii potenţial letale (N. Iagăru).

Aritmii fetale

Ritmul sinusal se instalează în a şaisprezecea săptămână gestaţională, frecvenţa cardiacă fetală normală fiind între 120-170/min. Aritmiile cardiace fetale au o incidenţă de 1%, cele mai frecvente fiind reprezentate de extrasistolele atriale (85%) cu risc de apariţie a unei tahicardii supraventriculare în 1-2% din cazuri, urmate de tahicardiile supraventriculare (10%), extrasistolele ventriculare, tahicardia ventriculară, bradicardia sinusală şi bradicardia din blocul AV total.

Tahicardia supraventriculară fetală (TSVF) prezintă în mod obişnuit două mecanisme de producere: reintrarea atrială (musculară) şi reintrarea AV, tahicardia atrială ectopică (prin automatism) nefiind încă descrisă la făt.

Din cauze încă neclare, fătul tolerează TSV mai rău decât nou-născutul şi sugarul.

Astfel, după numai câteva ore de la instalarea tahiaritmiei, fătul prezintă deja hidrops, pe când nounăscutul va tolera frecvenţe mai mari pe o durată mai lungă de timp, fără decompensare cardiacă. Explicaţia ar putea consta în *hemodinamica fetală* diferită (cu amestecul intraatrial de sânge bine oxigenat, provenind din partea inferioară a corpului şi din placentă, cu sângele mai puţin oxigenat din vena cavă superioară), în *particularităţile intrinseci ale miocardului fetal* mai sărac în elemente contractile (făcându-l mai puţin compliant) şi în *imaturitatea sistemului nervos vegetativ*, toate acestea predispunând fătul la insuficienţa cardiacă congestivă.

Etiologia aritmiilor fetale nu implică obligatoriu prezenţa unor malformaţii cardiace structurale. Totuşi, anomalia Ebstein şi canalul atrioventricular comun se însoţesc mai frecvent de aritmii fetale.

Diagnosticul pozitiv se stabileşte de regulă în timpul monitorizării întâmplătoare a frecvenţei cardiace fetale deşi, rareori, mamele pot remarca reducerea mişcărilor fătului. Este posibil ca moartea fătului în uter să fie uneori provocată de TSV cu hidrops.

În absenţa ECG fetale (virtual imposibil de efectuat din cauza interferenţelor cu ECG maternă şi a dificultăţilor de înregistrare a activităţii atriale), diagnosticul se face pe baza examenului echografic mod-M şi Doppler fetal. Examenul echocardiografic fetal (EF) poate oferi relaţii asupra substratului anatomic, hemodinamicii şi eficienţei tratamentului antiaritmic „in utero". EF utilizează contracţia pereţilor atriali şi ventriculari şi/sau mişcările valvelor AV şi semilunare. Astfel, dacă se constată contracţii atriale multiple în raport cu o singură contracţie ventricu-

lară, se stabileşte diagnosticul de „reintrare atrială". La mulţi fetuşi, TSV prin reintrare începe şi se termină brusc. Se consideră că cele mai rapide tahicardii cu conducere 1:1 sunt prin reintrare AV, deoarece cei mai mulţi nou-născuţi şi sugari la care s-a identificat mecanismul tahicardiei au acest tip de TSV. (Nu s-au efectuat studii de electrofiziologie intracardiacă la făt.) La examenul echo Doppler (ED) se compară fluxurile atrioventriculare cu fluxul aortic, respectiv pulmonar.

După stabilirea diagnosticului de aritmie, medicul curant se află de fapt în faţa a doi pacienţi şi trebuie să ţină seama de trei fiziologii: *mama* (cu referire la medicamentul antiaritmic şi la cinetica sa), *funcţia de transfer placentar* şi *fătul.* Dacă nu există hidrops fetal şi placentar (placenta hidropică nu transferă normal medicamentul antiaritmic) tratamentul aritmiei este cel mai uşor de realizat administrând mamei per os medicamentul ales. În caz de hidrops sever, antiaritmicele se administrează în vena ombilicală (amiodarona, în ţările europene). Volumul de distribuţie crescut către sfârşitul sarcinii impune utilizarea unor doze mari. Frecvent sunt necesare determinări ale concentraţiilor serice materne pentru obţinerea unor doze fetale corecte, netoxice. În acest sens sunt disponibile date asupra raportului concentraţiilor serice maternofetale: pentru digoxină 1:1; pentru propranolol 0,2:1; pentru flecainidă 0,7:1. Verapamilul, deşi s-a dovedit eficace, a fost însoţit după conversie de cazuri de moarte a fătului. Digoxina şi flecainida rămân AAR (medicamente antiaritmice) de primă alegere, cu restabilirea unui ritm cardiac acceptabil în 82% din cazuri (van Engelen şi colab.). Flutterul atrial fetal indică cu mare probabilitate existenţa unei căi accesorii.

Doza de încărcare pentru digoxină (fracţionată în 3 prize) poate ajunge până la maximum 2 mg, iar doza de întreţinere (divizată în 2-3 prize) este de 0,5-0,75 mg/zi. În cazuri refractare, digoxina se poate asocia cu sotalol (80-160 mg/doză) sau cu amiodaronă (doza de digoxin va fi redusă cu 50%!). În caz de eşec, se administrează flecainidă, 150 mg de 2 ori pe zi (doza de atac), urmată de tratamentul de întreţinere cu doze de 100 mg de 2 ori pe zi.

Alte antiaritmice: adenozina în vena ombilicală; amiodarona, transplacentar, în doză de încărcare de 1 200 mg/zi timp de 5 zile, apoi în doze de întreţinere de 600-800 mg/zi. Pentru administrare directă în vena ombilicală se recomandă 2,5 mg/kg de greutate fetală.

Flutterul atrial prenatal este foarte rar (sub 1,2%) şi beneficiază de tratamente similare cu TSVF.

Tahicardia ventriculară, de asemenea rară la făt, beneficiază de AAR din clasele IA şi IB.

Dacă monitorizarea cordului fetal indică scurte episoade de TSV fără un substrat organic, nu este necesar un tratament farmacologic. Preventiv, se va recomanda mamei să evite consumul de cafea şi utilizarea medicaţiei adrenergice (efedrina), tocolitice etc. Dacă răspunsul la tratamentele antiaritmice este nefavorabil, atunci când vârsta, dimensiunile şi testele biochimice atestă maturitatea fătului, se poate recurge la declanşarea naşterii.

Principalele aritmii cardiace pediatrice simptomatice

• Tahicardii supraventriculare[1]

Tahicardia paroxistică supraventriculară

Tahicardia paroxistică supraventriculară (TPSV) este cea mai frecventă tulburare de ritm simptomatică la copil (1,2% din copiii spitalizaţi, după Gillette şi Garson). Sex ratio indică mai frecvent afectarea sexului masculin, iar incidenţa familială certă a fost întâlnită în 6% din cazuri. TPSV se caracterizează clasic prin alura atrială rapidă şi fixă, cu debut şi sfârşit brusc, cu o frecvenţă medie de 230/min, cu limite extreme între 128 şi 325/min în funcţie de vârstă şi sediul focarului ectopic.

TPSV include în prezent orice tahicardie care necesită pentru iniţiere şi menţinere ţesutul atrial sau joncţional atrioventricular. Timp de decenii termenul de tahicardie paroxistică atrială a fost utilizat pentru a descrie tahicardia supraventriculară cu debut şi sfârşit brusc. În prezent termenul este considerat depăşit deoarece multe din tahicardiile supraventriculare apar în zona joncţiunii atrioventriculare. Ele apar prin *automatism crescut*, prin *reintrare* (cauzată de blocul de conducere unidirecţional într-o zonă a inimii şi conducerea lentă într-alta) sau printr-un *mecanism declanşator* (triggered). TPSV este astăzi un „termen util ca ipoteză de lucru" (Ioan Alexandru). TPSV include cel puţin următoarele entităţi clinice

[1] Clasificarea aritmiilor cardiace este redată în tabelul 9.II.

TABELUL 9.II

CLASIFICAREA ARITMIILOR
(după E. P. Walsh)

1. **Bătăi premature** (extrasistole)
   - Atriale
   - Ventriculare
2. **Tahicardii**
   - Tahicardii supraventriculare
     - Flutter atrial
     - Fibrilaţie atrială
     - Tahicardie atrială ectopică
     - Tahicardie atrială multifocală
     - Tahicardie prin reintrare nodală atrioventriculară
     - Tahicardie prin reintrare via WPW
     - Tahicardie prin reintrare via căi accesorii ascunse
   - Tahicardii ventriculare (TV)
     - TV prin reintrare monomorfă
     - TV prin reintrare polimorfă
     - TV prin focar de automatism (automatism focal)
     - Torsada vârfurilor
3. **Bradicardii**
   - Bradicardia sinusală
   - Sindromul „Tahi-Bradi" (sindromul nodului sinusal bolnav)
   - BAV
     - Gr. I
     - Gr. II – Mobitz I
     - Gr. II – Mobitz II
     - Gr. III – Congenital
     - Gr. III – Dobândit

şi/sau electrofiziologice: tahicardia atrială ectopică, tahicardia prin reintrare joncţională, tahicardia joncţională ectopică, tahicardia prin reintrare via WPW sau prin căi accesorii oculte.

Etiologie: apariţia TSV la copiii cu cord sănătos este diferit raportată: 60% în statistica Gillette şi Garson şi 42% în studiul lui Bricker şi McNamara (1988), în restul cazurilor putând fi demonstrat un factor etiologic, fie în cadrul unei afecţiuni cardiace cronice (boli congenitale de inimă pre- sau postoperator, cardiomiopatii, WPW, LGL, hipertiroidism), fie circumscris unei boli acute (febră, septicemie, miocardită, encefalită, traumatisme toracice, acidoză, hipoglicemie, detresă respiratorie, hipotensiune în cadrul exsanguinotransfuziei) sau administrării unor medicamente (cofeină, adrenalină, efedrină, decongestive, metilfenidat). Bolile congenitale de inimă se însoţesc de TPSV atât preoperator (30% dintre factorii etiologici: DSV, L-transpoziţia, DSA, stenoza aortică, persistenţa canalului arterial, anomalia Ebstein, prolapsul de valvă mitrală, în ordinea descrescândă a frecvenţei), cât şi postoperator (26% din factorii predispozanţi: operaţia Mustard, DSA, CAV, operaţia Blalock-Hanlon, anomalia Ebstein).

Vârsta la debut se conturează ca element de prognostic, având ca suport constatarea unei delimitări semnificative între TPSV apărut în primele 4 luni de viaţă şi cea cu debut după vârsta de 4-5 luni. În prima categorie factorii predispozanţi sunt în general absenţi, insuficienţa cardiacă congestivă este mai frecventă, recurenţele sunt mai rare, tratamentul iniţial este mai eficient. Vârsta mare la debut presupune un risc mai mare de recurenţă pe termen lung. În formele cu debut precoce riscul recurenţelor este în general prezent numai în primul an după debut, element important în decizia terapeutică profilactică.

Tabloul clinic este particular la nou-născut şi sugar: debut insidios cu agitaţie, oboseală în timpul alimentaţiei, vărsături, paloare, apoi dispnee cu tahipnee, cianoză, febră (o treime din cazuri) sugerând o pneumonie acută. Dacă TPSV depăşeşte 24 ore, se pot instala semne de insuficienţă cardiacă congestivă (peste 30% din cazurile cu o durată mai mare de 48 ore), în special în primele 4 luni de viaţă. Uneori apar convulsii. Tahicardia cu alură fixă, peste 200/min (250 şi chiar 320/min), mai accentuată în primele 4 luni de viaţă, sugerează imediat o TPSV. La copilul mare şi la adolescent semnele clinice sunt superpozabile TPSV la adult: palpitaţii, ameţeli, dureri anginoase, iritabilitate, anxietate, poliurie la oprirea atacului. Poliuria atestă un cord sănătos, fiind absentă în stenoza mitrală, insuficienţa cardiacă şi insuficienţa ventriculară stângă (cordul este deja în distensie). Insuficienţa cardiacă este rară. Rareori un acces de TPSV este asimptomatic la această vârstă. Spre deosebire de nou-născut şi sugar la care TPSV nu cedează spontan decât în aproximativ 10% din cazuri, la copilul mare de cele mai multe ori paroxismul cedează spontan.

La *examenul clinic* al cordului pot fi decelate: galop presistolic, puls alternant, unde „a" ample, hipotensiune arterială. Zgomotul I este fix (fără variaţii de intensitate). Conducerea AV este 1:1 în cele mai multe cazuri. Intoxicaţia digitalică diminuează conducerea prin NAV (nodul atrioventricular), blocul 2:1 fiind o eventualitate obişnuită. Nu întotdeauna însă TPSV cu bloc 2:1 se datorează intoxicaţiei digitalice şi, de aceea, diagnosticul nu se va baza în exclusivitate pe ECG.

Tahicardia prin reintrare nodală atrioventriculară (TRNAV; boala Bouveret). Reintrarea este

de departe cel mai frecvent mecanism al TPSV la copii, fie „via" NAV, fie „via" căi accesorii (E. P. Walsh, 1996). La aceşti bolnavi există cel puţin două căi de conducere diferite funcţional în zona nodală atrioventriculară (NAV) demonstrabile electrofiziologic (fig. 9.47): *calea lentă* (sin.: calea alfa sau „slow"), cu viteză de conducere redusă şi perioadă refractară scurtă, şi *calea rapidă* (beta sau „fast"), cu viteză de conducere rapidă şi perioadă refractară lungă. Într-un ritm sinusal conducerea la nivelul NAV se face pe calea rapidă.

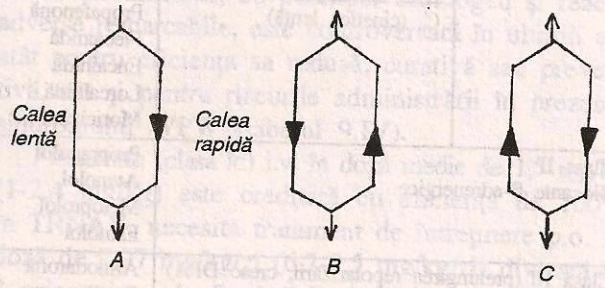

Fig. 9.47 – Mecanismul tahicardiei prin reintrare nodală AV (dualitatea căii joncţionale atrioventriculare). A: Conducere normală, pe cale rapidă. B: Tahicardie prin reintrare NAV de tip „slow-fast" (prin blocarea anterogradă a căii rapide). C: Tahicardie prin reintrare NAV de tip „fast-slow" (reintrare atipică, inversată, cu conducere anterogradă pe calea rapidă).

Accesele de TRNAV au o durată variabilă de la câteva secunde la câteva ore sau zile şi se pot repeta la intervale de zile, săptămâni sau luni.

ECG pune în evidenţă unele modificări sugestive pentru prezenţa mecanismului de reintrare: absenţa fenomenului de încălzire a focarului; prima undă P, care „intră" (în circuit), este diferită de următoarele (care vor fi retrograde), iar primul PR este mai lung; absenţa blocului AV; accesul poate fi oprit de un stimul ectopic prematur sau prin pacing; manevrele vagale opresc accesul fără apariţia de unde P seriate izolate (ca în tahicardia ectopică).

TRNAV este iniţiată de o extrasistolă atrială care găseşte calea rapidă în perioada refractară şi este transmisă pe calea lentă către ventricule. Impulsul se reîntoarce spre atrii pe calea rapidă, care, între timp, a ieşit din perioada refractară. De la atrii, stimulul va fi din nou condus pe calea lentă antegrad, formându-se circuitul de reintrare joncţională. Deoarece conducerea anterogradă prin fasciculul His şi ramurile sale către ventricule are loc în acelaşi timp cu conducerea retrogradă pe calea rapidă spre atrii, complexele QRS şi undele P se vor înscrie aproape simultan pe ECG (unda P este invizibilă, inclusă în complexul QRS) (fig. 9.48). Atunci când este vizibilă unda P, este negativă în timpul atacului, putând fi confundată cu unda S în DII, DIII şi aVF (impuls transmis caudocranial). RP' este mai scurt decât P'R.

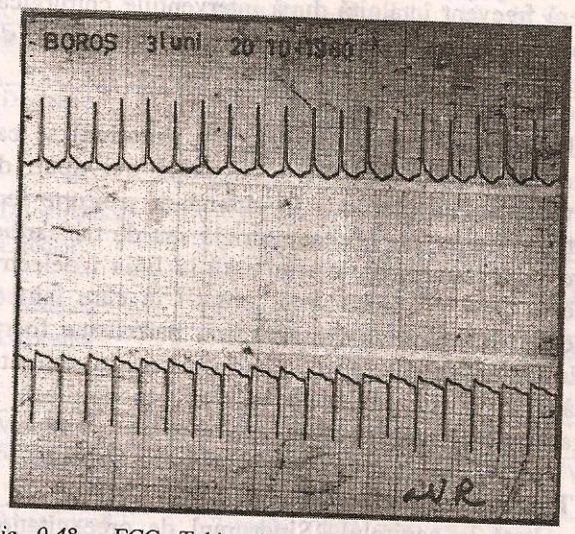

Fig. 9.48 – ECG. Tahicardie paroxistică supraventriculară.

În 10% din cazuri reintrarea este inversată, atipică, cu conducerea anterogradă pe calea rapidă şi retrogradă pe cea lentă: undele P vizibile, precoce, inversate în DII, DIII şi aVF, R'P este mai lung decât P'R.

Tahicardia atrială ectopică (prin automatism, tahicardia atrială), deşi poate avea şi alte cauze, este provocată de intoxicaţia cu digitală, mai ales dacă se asociază cu un bloc atrioventricular 2:1 (atenţie la semnele clinice ale supradozajului digitalic!)

ECG prezintă semne sugestive pentru mecanismul de automatism ectopic: *fenomenul de încălzire a focarului* (accelerarea treptată a ritmului la debutul TPSV); toate *undele P sunt identice între ele*, inclusiv primul P, de inaugurare a atacului; *stimulii prematuri* (o extrasistolă atrială spontană sau prin stimulare endocavitară) *nu opresc accesul*, ci „îi schimbă pasul" pacemakerului (aşa cum o extrasistolă atrială decalează impulsul nodului sinusal normal); existenţa unei relaţii recognoscibile între unda P ectopică anterogradă şi complexul QRS.

De regulă, undele P' sunt anterograde, excepţie făcând undele P' provenite din focare ectopice atriale inferioare. Tahicardia atrială ectopică rareori înregis-

trează conducerea 1:1. De obicei este prezent un bloc 2:1 sau un bloc variabil. În timpul manevrelor vagale apar unde P' „în serie", fără complexe QRS (prin bloc AV) dar fără oprirea aritmiei atriale.

Tahicardia joncţională ectopică este o aritmie severă frecvent întâlnită după intervenţiile chirurgicale pentru corectarea unor malformaţii congenitale de cord.

Tahicardia atrială multifocală (haotică) se caracterizează prin existenţa a cel puţin trei tipuri de activitate atrială (de unde P) alternând cu scurte secvenţe de flutter, de fibrilaţie atrială sau de tahicardie. Între salve, revenirea intermitentă la linia izoelectrică este caracteristică acestei aritmii în care lambourile de ritm sinusal alternează cu paroxisme foarte rapide, de 400-500/min. Uneori este rău tolerată, putând fi responsabilă de insuficienţa cardiacă la sugar (sau prenatal).

Tahicardia prin reintrare „via" WPW va fi dezvoltată la capitolul „Sindromul de preexcitaţie".

Tratamentul tahicardiilor paroxistice supraventriculare are ca obiective oprirea tahicardiei şi prevenirea recurenţelor.

Manevre vagale: la sugar submersia facială în soluţie salină sau în apă rece ca gheaţa, sau aplicarea fermă pe faţă timp de 20 secunde a unei comprese (scutec, prosop) îmbibate în apă rece ca gheaţa reprezintă cea mai simplă metodă de tratament „acut" al TPSV. La copilul mare, cooperant, acelaşi rezultat se poate obţine prin scufundarea capului în apă rece ca gheaţa, prin manevra Valsalva sau prin ingestia de apă cu gheaţă. Compresiunea sinusului este rareori eficace sub vârsta de 14 ani, iar compresiunea globilor oculari este deconsiliată din cauza riscului de lezare oculară severă.

Tratamentul farmacologic al TPSV presupune asigurarea unei linii venoase în vederea administrării medicaţiei antiaritmice (tabelul 9.III).

Adenozina i.v. vizează blocarea conducerii la nivelul NAV cu posibilitatea restaurării ritmului sinusal la bolnavii cu TPSV, inclusiv la cei cu TPSV şi WPW. Administrarea în bolus rapid în doză de 0,05 mg/kg permite apariţia efectului terapeutic în 15-30 s. În caz de eşec, administrarea se poate repeta crescând doza cu 0,05 mg/kg până la 0,10-0,50 mg/kg în caz de recurenţă. Adenozina se poate utiliza la toate vârstele, inclusiv la nou-născuţi la termen sau prematuri, i.v. sau chiar intraosos, cu rezultate remarcabile. La adolescent, doza este de 6-12 mg. Din cauza timpului de înjumătăţire foarte scurt, efectele sale dispar în 10-20 secunde, fiind necesară administrarea unui tratament cronic cu alte antiaritmice (digoxin). Eficienţa sa a fost evaluată la 90% în TPSV prin reintrare NAV sau WPW, dar este slabă în tahicardia atrială unifocală şi nulă în FiA, FlA şi tahicardia atrială multifocală.

Efecte adverse: congestie a feţei, dureri toracice, dispnee. Interacţiuni medicamentoase: carbamazepina

TABELUL 9.III

CLASIFICAREA ANTIARITMICELOR
(după Vaughan-Williams, modif. Bigger şi Hoffman)

CLASA		
Clasa I Blocante ale canalelor de Na	A. (cinetica intermediară+ depresia curentului K)	Chinidină Procainamidă Disopiramidă Ajmalină
	B. (cinetica rapidă)	Lidocainină Fenitoină Mexiletină Tocainidă
	C. (cinetica lentă)	Propafenonă Flecainidă Encainidă Lorcainidă Moricizină
Clasa II Blocante β-adrenergice		Propranolol Atenolol Metoprolol Esmolol
Clasa III (prelungirea repolarizării, cresc DPA) Blocante de K		Amiodaronă Bretilium Sotalol
Clasa IV Blocante ale canalelor de Ca		Diltiazem Verapamil Nifedipină Bepridil

Restricţii de utilizare a antiaritmicelor (Perry şi Garson):
1. A nu se utiliza digoxina ca tratament preventiv în sindromul WPW.
2. A nu se omite diagnosticul de QT lung.
3. A nu se diagnostica „TSV cu conducere aberantă" (A se exclude mai întâi tahicardia ventriculară!).
4. A nu se utiliza AAR care deprimă nodul sinusal fără instalarea unui pacemaker la bolnavii cu boală de sinus.
5. A nu se utiliza verapamilul i.v. sub vârsta de 1 an sau în asociere cu beta-blocante.
6. A nu se utiliza compresia globilor oculari pentru conversia TSV.

şi dipiridamolul potenţează efectele adenozinei, în timp ce teofilina o face ineficientă. Formal este contraindicată în astmul bronşic din cauza posibilităţii (teoretice) de a produce bronhospasm.

În caz de eşec după adenozină, al doilea medicament antiaritmic cu administrare i.v. este preferabil să fie ales de comun acord cu cardiologul. Acesta poate fi: *digoxin* i.v., *flecainidă* i.v., *amiodaronă* i.v. (Perry, 1996), *propafenonă* i.v., *verapamil*, *procainamidă* sau *esmolol* (Walsh, 1996).

Digoxina i.v., preferată încă de pediatri în faţa noilor antiaritmice, cu potenţial aritmogen şi reacţii adverse remarcabile, este controversată în ultimii ani atât pentru eficienţa sa redusă, curativă sau preventivă, cât şi pentru riscurile administrării în prezenţa sindromului WPW (tabelul 9.IV).

Flecainida (clasa Ic) i.v. în doză medie de 1,5 mg/kg (1-2,4 mg/kg) este creditată cu eficienţa de 100% în TRNAV, necesită tratament de întreţinere p.o. în doză de 7,97 mg/kg/zi (6,7-9,5 mg/kg/zi) divizată în 3 prize, timp de 5 până la 9 luni.

Amiodarona i.v. (clasa III) este cotată cu o eficienţă de 87-100% în TPSV, TPSV cu WPW, tahicardia ectopică joncţională şi TSV postoperatorii. Doze i.v. „de încărcare": 7,5-13,5 mg/kg/zi sau 10 mg/kg în bolus, divizate în 10 alicote de 1 mg/kg la 5-10 minute interval chiar şi la sugari, urmate de tratamentul de întreţinere în doză de 5-12 mg/kg/zi ca monoterapie.

Reacţii adverse: prelungirea QT, bradicardie severă (cu necesitatea instalării unui pacemaker), hipotensiune arterială, toxicitate pulmonară acută (în a 7-a zi de tratament etc.) Atenţie la asocierea cu alte AAR! (propafenona).

Propafenona (clasa Ic) este eficientă în 80% din cazurile de TRNAV, în 83% din tahicardiile ectopice atriale şi joncţionale, în 80% din tahicardiile supraventriculare cu debut prenatal şi în 87% din TSV postoperatorii precoce. Cea mai slabă eficienţă (31%) se înregistrează în TSV postoperatorii tardive. Ca şi în cazul flecainidei, utilizarea sa la bolnavii fără boli structurale sau fără ischemie miocardică nu induce riscul de moarte subită. Oricum, înainte de a introduce în tratamentul TPSV un antiaritmic din clasele Ia şi Ic se impune consultul cu un cardiolog cu experienţă (Ganz şi Friedman). Dozele medicamentelor antiaritmice sunt prezentate în tabelul 9.IV.

TABELUL 9.IV

MEDICAMENTELE ANTIARITMICE ŞI CARDIOVERSIA

AAR	
Adenozină	0,1-0,2 mg/kg în bolus rapid i.v.
Amiodaronă	7,5-13,5 mg/kg (sau 10 mg/kg div. în 10 alicote de 1 mg/kg la 5-10 min i.v.
Bretilium	5 mg/kg în 10-20 min, apoi 5-10 mg/kg i.v. lent
Digoxin	– sub vârsta de 2 ani: 0,04 mg/kg div. în 3 prize i.v. – peste vârsta de 2 ani: 0,03 mg/kg div. în 3 prize i.v.
Disopiramidă	1,5-2,5 mg/kg i.v. lent
Esmolol	0,5 mg/kg i.v. în bolus rapid, urmat de PEVC cu 50-250 µg/kg/min
Flecainidă	1,5 mg/kg i.v.
Lidocaină	1 mg/kg în bolus i.v. rapid repetat de 3 ori la 10 min interval (apoi PEVC cu 20-50 µg/kg/min)
Mexiletină	6-8 mg/kg i.v. (doza de încărcare)
Procainamidă	7-15 mg/kg i.v. în 15 min, apoi PEVC cu 20-60 µg/kg/min
Propafenonă	1-2 mg/kg (doză start) i.v.
Propranolol	0,1-0,15 mg/kg i.v. lent
Sulfat de magneziu	25 mg/kg i.v. în 10-15 min
Verapamil	0,05-0,1 mg/kg i.v. în bolus rapid (C.I. la sugari şi la bolnavii trataţi anterior cu beta-blocante)
Cardioversie electrică	FIA : 0,25-0,5 j/kg (2 j/kg la bolnavii cu dilataţie atrială). TSV: 0,5 j/kg, repetată la nevoie în doză dublă. TV: 1 j/kg, repetată la nevoie în doză dublă FiV: 2 j/kg repetată la nevoie în doză dublă.

Verapamilul la copilul mare fără insuficienţă cardiacă şi netratat cu beta-blocante este eficient ca AAR de conversie pe cale i.v. lent, dar formal rămâne contraindicată administrarea pe această cale la sugari.

Diltiazemul (0,3 mg/kg, lent, în 2-3 minute i.v.) se poate repeta la 30 minute sau administra în perfuzie de 0,2 mg/min fără a depăşi doza adultului (300 mg/zi); poate provoca hipotensiune arterială.

Sotalolul, utilizat în cazuri refractare de TRNAV şi TSV ectopică, este considerat eficient în 80-93% din cazuri, dar se asociază cu frecvente reacţii adverse de tip proaritmic (QTL, torsada vârfurilor).

Atenololul este cotat cu ≈60% eficienţă în tratamentul preventiv de lungă durată, în timp ce *moricizina* (fenotiazina, clasa Ic), utilizată în aritmii supraventriculare refractare ca o achiziţie nouă, are un rol limitat în arsenalul antiaritmic.

Overdrive pacing-ul esofagian, realizat prin intermediul unui stimulator special, presupune introducerea sondei esofagiene pe cale nazală şi administrarea unor impulsuri cu durata de 10 milisecunde pentru captarea atriului. Este indicat în TPSV prin reintrare.

Cardioversia electrică sincronizată reprezintă tratamentul de elecţie în cazurile severe sau rezistente la alte tratamente. Dozele de energie necesare sunt mult mai mici la sugar (0,25 watt/s/kg) decât la adult, energii mai mari de 5 watt/s putând conduce la leziuni miocardice severe cu cardiomiopatie consecutivă şi deces. Metoda este total ineficientă în TPSV cu disociaţie AV.

Overdrive pacing-ul atrial se efectuează în cazul eşecului măsurilor terapeutice enumerate, prin cateterizarea bolnavului şi introducerea unui cateter-electrod intraatrial utilizat pentru stimulare cu 10-20 bătăi mai mult decât frecvenţa atrială, timp de 60 s.

Prevenirea recurenţelor: profilaxia recurenţelor cu medicamente antiaritmice este o metodă relativ nesigură, eficienţa curativă a unui AAR negarantând şi acţiunea preventivă a acestuia. Deşi controversată, digoxina este considerată eficace în tratamentul de întreţinere după atacul TPSV, timp de 3-6 luni sau chiar mai mult. La nou-născut se va administra digoxina chiar dacă atacul a fost abolit cu alte mijloace, din cauza riscului de recurenţă. Dacă digoxina nu este eficace se poate adăuga propranolol sau verapamil. În WPW, digoxina şi verapamilul nu trebuie folosite în tratamentul cronic preventiv.

Tratamentul de întreţinere la bolnavii cu sindroame de preexcitaţie ar trebui stabilit numai după efectuarea de studii electrofiziologice (SEF) pentru determinarea perioadei refractare efective (PRE) anterograde a căii accesorii. La bolnavii cu PRE scurtă şi AV rapidă, AAR care blochează conducerea în NAV nu ar trebui utilizate singure. La aceşti bolnavi se preferă AAR din clasa I care prelungesc PRE a căii accesorii, singure sau în asociere cu un blocant al NAV. Sotalolul şi amiodarona, utilizate la bolnavii simptomatici, sunt eficiente, dar efectele proaritmice (sotalol) sau reacţiile adverse (amiodarona) limitează utilizarea acestora.

Ablaţia prin cateter cu radiofrecvenţă (RF) este în prezent metoda de elecţie pentru tratamentul preventiv al tuturor formelor recurente sau cronice de tahicardie supraventriculară, cu o eficienţă de 90-96%. Tehnica presupune o abordare invazivă („ritmologie intervenţională"): cateterism cardiac drept, eventual şi stâng, utilizarea unor curenţi de radiofrecvenţă de mică energie (≤ 40-50 jouli), cu posibilitatea electrocoagulării (ablaţiei) unei zone limitate de ţesut cardiac (căi accesorii, focare ectopice), care reprezintă substratul aritmogen. Localizarea căii se realizează prin studiul ECG de suprafaţă, al undei delta, intervalului AV şi VA, potenţialului căii accesorii. Sediile RF: căile stângi abordate transeptal supramitral, transaortic submitral, transsinus coronar; căile drepte abordate femural (lateral, postero-lateral, posteroseptal) sau jugular, căile posteroseptale abordate prin atriul drept, ventriculul stâng, sinusul coronar, bipolar.

Indicaţii: simptomatologie severă şi persistentă [palpitaţii, ameţeli, tahicardie manifestă, tahicardie documentată (ECG-Holter, test de efort), insuficienţă cardiacă].

Flutterul atrial

Etiologia este dominată la copii de 3 categorii de cauze: (1) nou-născuţi cu hidrops fetal, cu tahiaritmie (flutterul atrial alternează cu tahicardia paroxistică la acelaşi bolnav), la care constant se asociază un sindrom WPW; (2) sugari sub vârsta de 6 luni, cu extrasistole atriale frecvente în perioada neonatală, dar cu cord sănătos; (3) bolnavi cu intervenţii chirurgicale pentru boli congenitale de inimă (Mustard, Senning, Blalock-Hanlon, Fontan). Această ultimă categorie furnizează 3/4 din totalul cazurilor de flutter la copil. Dintre acestea, 1/4 apar imediat postoperator (Garson), macroreintrarea având loc în jurul cicatricelor postoperatorii. Este de notorietate constatarea că majoritatea cazurilor apar la bolnavi cu afecţiuni cardiace subiacente, exceptând sugarii menţionaţi în primele 2 categorii. Pe lângă cicatricele atriale postoperatorii, este subliniat rolul altor *factori favorizanţi:* cardiomiopatii diverse, presiune atrială crescută cu dilataţie secundară, regurgitări valvulare, prolapsul de valvă mitrală, pericarditele, rabdomiosarcomul etc.

Studii statistice multicentrice au evidenţiat un înalt grad de *recurenţă a atacurilor de flutter* de-a lungul a peste 6 ani de supraveghere (35%), cu o mortalitate de 16% (de 5 ori mai mare decât la bolnavii fără recurenţe).

Diagnosticul de flutter atrial este stabilit numai pe baze morfologice cu ajutorul ECG în 12 conduceri: tahiaritmie regulată, a cărei frecvenţă atrială (reprezentată de undele F cu clasicul aspect de „dinţi de fierăstrău") poate atinge 400-500/min. Aceste frecvenţe înalte sunt considerate atât de obişnuite la copii, încât s-a afirmat că acelea mai mici de 280/min nu pot fi luate în considerare pentru diagnosticul de flutter atrial. Totuşi, frecvenţele atriale cuprinse între 240 şi 360/min, cu o medie de 300/min sunt acceptate (Fish, Benson Jr., 1996). Pentru frecvenţe sub 350/min, s-a propus termenul de *flutter atrial pur*, în timp ce *flutterul atrial impur* ar denumi frecvenţele peste 350/min (Chung). Undele F caracteristice, vizibile în DII, DIII, aVF şi precordialele drepte, au o durată de 0,08-0,09 s şi sunt distanţate la 0,18-0,20 s în intervalele RR (fig. 9.49). Aceste intervale reprezintă de regulă un multiplu întreg al lungimii ciclului atrial, dar ele nu sunt fixe, ci mai degrabă remarcabil variabile, din cauza conducerii inconstante la nivelul nodului atrioventricular. Cel mai frecvent, este de 2:1, cu o frecvenţă ventriculară de 150/min, dar pot fi întâlnite şi răspunsuri ventriculare de 4:1 sau 6:1 (blocuri etajate) în tulburările de conducere joncţionale sau

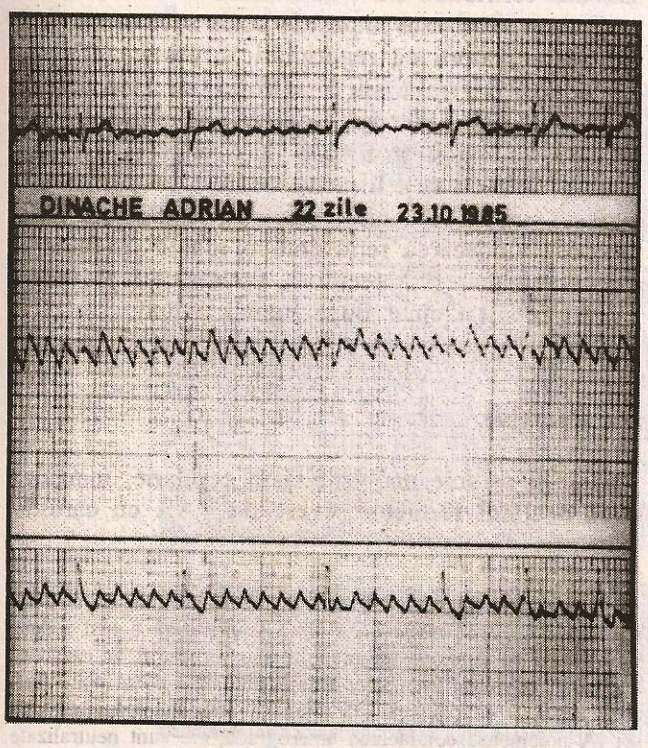

Fig. 9.49 – Flutter atrial tip 1 (undă F cu pantă ascendentă abruptă şi pantă descendentă lentă).

în blocul AV indus de digitală. Răspunsul 3:1 sau 5:1 este extrem de rar în flutterul atrial (Chung), având semnificaţia unei conduceri ascunse.

La nou-născuţi şi sugarii mici, conducerea este adesea 1:1, fie printr-o conducere AV rapidă, în prezenţa unor frecvenţe atriale mai reduse, fie prin existenţa unor căi accesorii. Conducerea ventriculară aberantă generează complexe QRS largi, ansamblul putând imita tahicardia ventriculară.

Mecanismul de producere este reprezentat de reintrarea intraatrială cu hiatus excitabil, unda de excitaţie cuprinzând întreg atriul (spre deosebire de fibrilaţia atrială). Circuitul pare situat în atriul drept (ablaţia lui suprimă aritmia). Acesta ar putea fi cuprins în ţesutul atrial dintre vena cavă superioară şi valva tricuspidă (inelul muscular din jurul venei cave inferioare). Reintrarea în regiunea nodului sinusal reprezintă un caz special de reintrare atrială (Fish şi Benson). Antrenamentul tranzitoriu al FlA (captura unui pacing al circuitului de reintrare) şi întreruperea FlA probează ritmul de reintrare ca mecanism de producere.

Morfologia undelor F permite distincţia între un circuit caudocranial (flutter de tip I, tipul comun), cu hiatus excitabil lung, versant ascendent abrupt şi panta descendentă lentă în V1, cu unde negative vizibile în DII, DII şi aVF (vezi fig. 9.47 A, B şi C) şi un circuit craniocaudal cu unde F pozitive în DII, DIII şi aVF (flutter de tip II, tipul rar, cu hiatus scurt). Tipul I poate fi oprit prin stimuli rari, în timp ce tipul II numai prin overdriving (Ioan Al.).

Flutterul atrial şi fibrilaţia atrială au multe trăsături comune, făcând dificilă, uneori chiar arbitrară, distincţia între ele. Mai mult, tranziţia spontană între ele este obişnuită în flutterul neonatal. Această degenerare a unui flutter atrial regulat într-o fibrilaţie atrială mult mai neregulată a condus la apariţia termenului hibrid de *fibriloflutter* („atrial fibrilo-flutter", Fish şi Benson, 1995). Fibrilaţia atrială diferă prin pronunţata neregularitate a depolarizărilor atriale, răspunsul ventricular fiind haotic, neregulat („irregularly irregular"). Cu toate acestea, pot exista lambouri scurte de flutter atrial cu conducere AV neregulată („coarse atrial fibrillation", Chung), situaţie în care diferenţierea nu se poate face decât după efectuarea unor atriograme esofagiene sau intracavitare (atriale drepte).

Examenul echocardiografic este necesar în cazurile în care flutterul atrial apare la bolnavi fără antecedente cunoscute de boală congenitală de inimă.

Studiile electrofiziologice nu sunt indicate la bolnavii cu flutter atrial cunoscut, cu excepţia celor cu risc postoperator (tehnici Mustard, Senning), la care după 1 an de la intervenţie devin obligatorii. În aceste cazuri, se încearcă inducţia flutterului atrial pentru predicţia episoadelor postoperatorii.

Potenţialul letal prin flutter atrial creşte când frecvenţa accesului depăşeşte 12-24 ore (în special la sugarii de vârstă mică), situaţii în care se instalează insuficienţa cardiacă.

Diagnosticul diferenţial se face în principal cu fibrilaţia atrială şi cu tahicardia atrială.

Tratamentul are 3 obiective: (1) oprirea flutterului atrial; (2) profilaxia recurenţelor; (3) diminuarea simptomatologiei pe parcursul recurenţelor.

La copil, nu este acceptabilă trecerea într-un flutter cronic cu frecvenţe ventriculare normale şi activitate continuă de flutter, deoarece mortalitatea este de 5 ori mai mare la bolnavii cu recurenţe (Garson). Deoarece tratamentul medicamentos poate avea rezultate decepţionante în conversia flutterului atrial în ritm sinusal, metoda actuală de elecţie este considerată overdrive pacing-ul esofagian sau intraatrial (în flutterul atrial tip I şi în flutterul atrial postoperator precoce, prin intermediul electrodului atrial epicardic temporar), acesta având avantajul că poate fi util şi în cazul unei asistolii apărute după încetarea atacului. Ca şi la adult, frecvenţa stimulării atriale va fi cu 10-20 bătăi mai mare decât a flutterului şi va continua timp de 60 secunde. În caz de eşec, cardioversia electrică[1] posedă cea mai mare eficienţă în formele acute, cu hemodinamica grav compromisă prin conducere AV rapidă. Medicaţia anticoagulantă nu este necesară la copii înaintea conversiei flutterului (Garson). Dacă nu există posibilităţi de electroconversie sau dacă apar recurenţe după cardioversie, se utilizează digoxină singură sau în asociere cu amiodaronă. Deşi considerat „istoric", tratamentul standard iniţial cu digoxină i.v. în doze agresive este încă acceptat, dar în general nu este un tratament de elecţie.

Digitalizarea rapidă poate avea 3 consecinţe: conversia în ritm sinusal; trecerea în fibrilaţie atrială; persistenţa flutterului cu creşterea gradului de bloc AV (blocul AV reprezintă cea mai frecventă asociere după digitalizare). În prezent se consideră însă că nici unul dintre medicamentele antiaritmice de utilizare curentă pe cale i.v. (exceptând unele comunicări optimiste cu flecainidă i.v.) nu poate converti FlA în ritm sinusal ci, cel mult, poate rări frecvenţa atrială (L. A. Waldo).

Atunci când este necesar un control rapid al răspunsului ventricular, se pot administra i.v. fie blocante ale canalelor de calciu (verapamil, diltiazem), fie beta-blocante (esmolol).

Pentru reducerea accesului de flutter atrial vor fi evitate antiaritmicele din clasa IA[2] şi Ic, din cauza riscului de accelerare a alurii ventriculare.

Profilaxia recurenţelor poate fi realizată fie cu digoxina[3] ca monomedicaţie în flutterul perinatal (3-6-12 luni), fie cu antiaritmice din clasele IA şi Ic sau din clasa a III-a (sotalol, amiodaronă). Din nefericire, nici o schemă nu este uniform eficientă şi cu atât mai puţin infailibilă.

Alte opţiuni se referă la fulguraţii ale fasciculului His sau la secţiuni chirurgicale, fulguraţii sau aplicare de curenţi de radiofrecvenţă asupra zonei atriale cuprinse între inelul tricuspidian, orificiul venei cave inferioare şi sinusul coronar (pentru interceptarea circuitului de reintrare).

Pe termen lung, s-a propus implantarea unui pacemaker antitahicardie pentru menţinerea ritmului sinusal, dar certitudini nu s-au stabilit.

Prognosticul este impus de boala subiacentă (leziuni postoperatorii cu regurgitări valvulare AV, cardiomiopatii dilatative sau hipertrofice etc.). În absenţa bolii subiacente, flutterul atrial este autolimitat şi nu necesită tratament profilactic după conversia iniţială (Fish şi Benson Jr.). În aceste cazuri, recăderile tardive nu par să aibă nici o legătură cu flutterul atrial precoce. Vindecarea reprezintă o regulă în flutterul atrial perinatal, fără recidive, tratamentul preventiv putând fi sistat chiar după numai 6 luni.

Fibrilaţia atrială

Este o aritmie neobişnuită în copilarie, mai ales după declinul formelor severe de RAA cu cardită.

---

[1] Dacă bolnavul nu a fost digitalizat recent.

[2] Chinidina nu poate fi utilizată cu antiaritmic de conversie în flutter atrial decât dacă alura ventriculară a fost redusă în prealabil cu digoxină, propranolol sau verapamil. În caz contrar, prin reducerea frecvenţei atriale, chinidina poate trece flutterul atrial la conducerea 1:1 (efectele anticolinergice ale clasei IA potenţează conducerea anterogradă; ele sunt neutralizate de digoxină sau propranolol).

[3] Cu excepţia cazurilor asociate cu sindrom WPW.

În serviciile de chirurgie cardiovasculară fibrilaţia atrială (FiA) apare postoperator sau preoperator în anumite boli congenitale de cord (anomalia Ebstein, atrezia de tricuspidă, DSA) sau în sindromul WPW. Alte cauze cardiace: boală mitrală reumatismală, miocardite, cardiomiopatii, pericardită constrictivă, boli pulmonare cu cord pulmonar cronic şi hipoxemie cronică severă, insuficienţă cardiacă rapid instalată cu dilatarea AS, tromboză atrială, tumori cardiace, cateterism cardiac. Cauzele extracardiace sunt foarte rare la copii: intoxicaţia alcoolică acută, electrocutarea, tireotoxicoza, embolia pulmonară.

FiA se caracterizează prin depolarizarea fragmentată, haotică şi permanentă a miocardului atrial care generează contracţii ventriculare cu frecvenţa de 400-600/min şi pierderea funcţiei mecanice a atriilor. Alura ventriculară este complet neregulată („aritmie totală"). Neregularitatea activităţii ventriculare se datorează conducerii ascunse prin joncţiunea atrioventriculară. La acest nivel, dintre numeroşii stimuli atriali, unii penetrează zona atrioventriculară determinând refractibilităţi locale care vor interfera cu conducerea stimulilor următori. FiA poate fi *paroxistică* (la persoane cu cord sănătos) cu durată de câteva ore sau zile sau *cronică* (valvulopatii reumatismale, tireotoxicoză, cardiomiopatii, miocardite, sindrom WPW, sindromul sinusului bolnav etc.).

Mecanismul de iniţiere a FiA poate fi un stimul plecat dintr-un focar ectopic unic sau din focare multiple sau reintrarea unui impuls.

Mecanismul de întreţinere este reprezentat de microreintrare cu numeroase unde de depolarizare care generează multiple fronturi de excitaţie, impulsuri secundare, reintrări şi interferenţe (în FlA circuitul de reintrare este lung şi individualizat, la nivelul întregului atriu). Persistenţa FiA conduce la tromboză atrială cu risc de embolii sistemice sau pulmonare şi la perturbări hemodinamice prin alterarea pompei atriale (cu reducerea debitului cardiac) şi prin creşterea frecvenţei ventriculare (idem).

Clinic este caracteristică „triada esenţială": *inechivalenţă* (deficitul de puls), *inechipotenţă* (variaţia amplitudinii pulsului) şi *inechidistanţă* (neregularitatea pulsului şi a zgomotelor cardiace).

Electrocardiografic: absenţa undelor P, neregularitatea totală a ritmului ventricular şi prezenţa patognomonică a undelor „f" sub forma unor oscilaţii rapide, neregulate ale traseului dintre complexele QRS, cu o frecvenţă de 400-600/min şi amplitudine redusă, cu morfologie diferită. Undele „f" se disting cel mai bine în DII, DIII, aVF, V1 şi V2R (fig. 9.50).

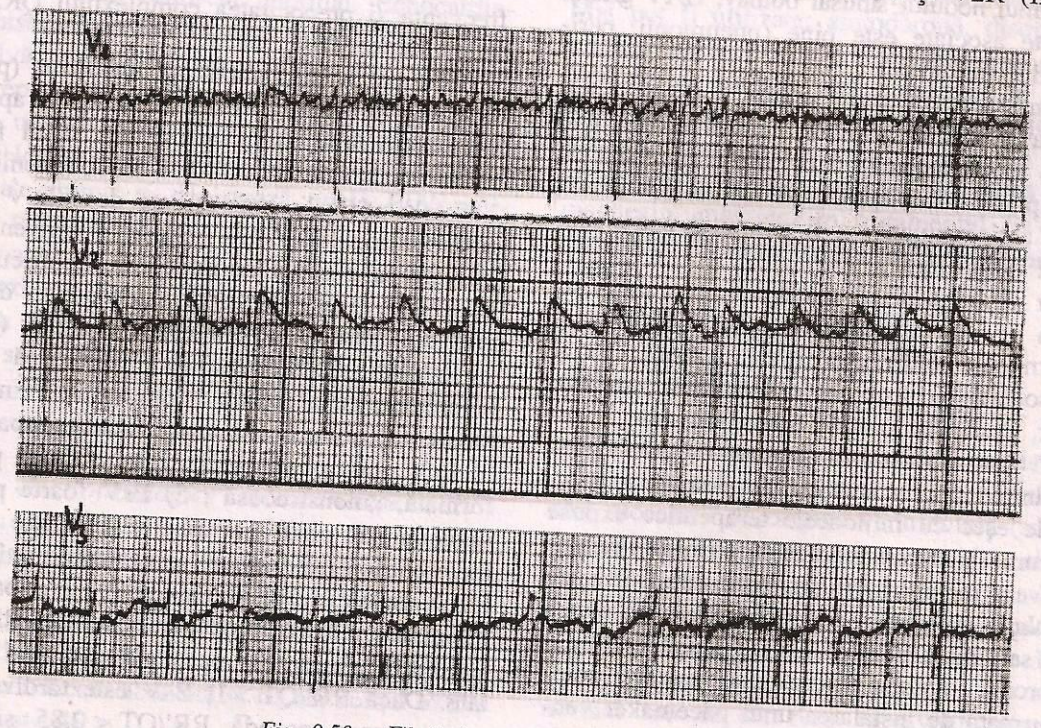

Fig. 9.50 – Fibrilaţie atrială (unde „f" în V1).

Diagnosticul diferenţial se face cu FlA cu răspuns variabil, cu tahicardia atrială multifocală, cu extrasistolele atriale frecvente.

Tratamentul FiA are ca obiective defibrilarea şi rărirea ritmului ventricular. Aceasta se realizează în funcţie de forma clinică, paroxistică sau cronică, de boala de fond etc. Şansele tratamentului curativ sunt bune dacă fibrilaţia atrială evoluează de mai puţin de 1 an iar (la adolescenţi) atriul stâng este mai mic de 45 mm.

Defibrilarea farmacologică (chimică) este creditată cu o eficienţă între 60 şi 80% şi se realizează cu o gamă largă de antiaritmice. După declinul chinidinei (risc de moarte subită!) au intrat recent în practică disopiramida (Ia), flecainida, propafenona şi cibenzolina (Ic), amiodarona şi sotalolul (III) şi verapamilul (IV). Uneori, digoxina i.v. reduce frecvenţa ventriculară, fiind indicată în acest scop în cazurile în care cardioversia electrică nu este folosită.

Cardioversia electrică sincronizată (pentru a preveni apariţia fibrilaţiei ventriculare) are puţine indicaţii în pediatrie: FiA cu impact hemodinamic sever, FiA cu cord sănătos, FiA paroxistică din stenoza mitrală, FiA din WPW. Este contraindicată în: FiA cronică, hipertiroidism, intoxicaţia digitalică, hipokaliemie, sindromul nodului sinusal bolnav, BAV gradul III, boli acute asociate este bine (pneumonii, pericardită), cordul pulmonar.

Tratamentul anticoagulant aplicat cu 2-3 săptămâni înaintea defibrilării este obligatoriu în FiA mai veche de 48 ore sau dacă echografia esofagiană cu sondă multiplană arată prezenţa trombilor atriali. Tratamentul anticoagulant va fi menţinut patru săptămâni după defibrilare.

Profilaxia recurenţelor nu dispune de nici un AAR sigur nici în privinţa eficienţei, nici în privinţa efectelor proaritmice. Totuşi, flecainida, amiodarona şi chinidina asociată cu propranolol par să fie satisfăcătoare, dar, dacă recurenţele sunt frecvente, digitala, singură sau asociată cu propranolol sau verapamil, rămâne opţiunea cea mai înţeleaptă.

În caz de eşec cu mijloacele terapeutice expuse se poate recurge la *tratamentul invaziv* (impact hemodinamic sever, recurenţe foarte frecvente). Acesta constă în *ablaţia prin radiofrecvenţă* (aplicată în partea posterioară sau medioseptală a AD lângă ostiumul sinusului coronar), *ablaţia fasciculului His* prin radiofrecvenţă (urmată de instalarea unui pacemaker ventricular) şi *intervenţii chirurgicale de izolare* a fasciculului care transmite impulsul sinusal la NAV, împiedicând apariţia circuitelor de reintrare (operaţia „coridor", operaţia „labirint").

Prognosticul FiA este sumbru la bolnavii cu valvulopatii şi cardiomiopatii şi favorabil la cei cu cord sănătos.

• Aritmii ventriculare

Extrasistole ventriculare

Extrasistolele ventriculare (bătăi ventriculare premature, contracţii ventriculare premature) sunt depolarizări premature (în raport cu ciclul cardiac) şi ectopice (ca teritoriu de formare a excitaţiei). Extrasistolele ventriculare (EsV) au originea sub bifurcaţia fasciculului His şi induc o activitate mecanică ventriculară asincronă (contracţia unui ventricul o precedă pe a celuilalt).

EsV posedă cinci trasături ECG caracteristice (Garson): complex ventricular precoce; complexe QRS cu durata peste 0,12 s, cu morfologie diferită de RS; faza terminală secundar modificată în funcţie de modificările QRS; absenţa relaţiei dintre QRS şi unda P; pauză compensatorie variabilă în funcţie de frecvenţa şi precocitatea complexului QRS extrasistolic (2R = 3R).

EsV pot fi sporadice sau repetitive (perechi sau dublete; triplete) sau sistematizate prin apariţia cu o anumită regularitate (bigeminism, când fiecare sistolă normală este urmată de o EsV; trigeminism, când 2 sistole normale sunt urmate de o EsV etc.). Succesiunea regulată a trei EsV este convenţional considerată ca o salvă de tahicardie ventriculară. Intervalul dintre EsV şi sistola precedentă, denumit cuplaj, are tendinţa de a rămâne constant (cuplaj fix).

EsV cu semnificaţie cert patologică (complexe) la bolnavi cu afecţiuni organice ale inimii: 1) EsV frecvente (peste 5-10/min); 2) EsV grupate în salve; 3) EsV politope; 4) EsV cu morfologie profund deformată, „monstruoasă"; 5) EsV foarte precoce (fenomenul „R pe T") cu risc de fibrilaţie sau tahicardie ventriculară (cuplaj scurt, apropiind complexul QRS al EsV de apexul undei T anterioare). Raportul dintre intervalul de cuplaj al Es (RR') şi intervalul QT precedent reprezintă indicele de precocitate. Dacă RR'/QT > 1, EsV este tardivă. EsV cele mai precoce posedă RR'/QT < 0,85 şi survin pe

vârful undei T sau chiar mai devreme. Clasificarea lui Lown a EsV redă gravitatea acestora corelată cu ultimele trei grade.

Mecanisme de producere: ectopism ventricular, reintrare, parasistolie (în ordinea descrescândă a frecvenţei); EsV cu cuplaj fix sunt produse de regulă prin reintrare, dar există EsV prin alterarea automatismului normal şi prin automatism anormal.

Recent (Yabek, 1991), s-a descoperit o asociere între un fals tendon ventricular stâng, un suflu sistolic inocent şi aritmii ventriculare la copil şi la adult. Acest tendon conţine fibre Purkinje care pot fi aritmogene în special în condiţii de distensie (≈25%) şi este situat între septul ventricular şi peretele liber al VS sau între sept şi muşchii papilari ai VS.

Diagnosticul clinic *şi ECG standard* oferă date arhicunoscute. În mare, EsV au o morfologie similară cu a blocului complet al ramurii opuse: EsV dreaptă cu BRS şi EsV stângă cu BRI. EsV pot fi monomorfe sau polimorfe.

Testele de efort, echocardiograma şi *ECG continuă* (24 ore) se efectuează tuturor bolnavilor cu EsV monomorfe cu cord sănătos. Testele de efort la bolnavii cu cord sănătos au ca obiectiv răspunsul normal, cu suprimarea aritmiei sau declanşarea acesteia la cei cu cord cunoscut anormal. Echocardiograma depistează cardiomiopatia hipertrofică, prolapsul de valvă mitrală, displazia aritmogenă a ventriculului drept şi tumorile ventriculare voluminoase (cele mici uneori scapă chiar şi angiografiei). ECG continuă (Holter) măsoară intervalul QT la diferite frecvenţe ale inimii şi depistează unele EsV polimorfe sau tahicardie ventriculară.

Cateterismul cardiac se efectuează la bolnavii cu EsV şi cord sănătos dacă acestea sunt polimorfe, cuplate sau în caz de tahicardie ventriculară. În acest mod s-a constatat că aproximativ jumătate din bolnavii cu cord sănătos, dar care au prezentat TV (tahicardie ventriculară), au anomalii cardiace anatomice.

Studiile electrofiziologice intracardiace (SEF) efectuate cu ocazia cateterismului au ca scop inducerea aritmiei ventriculare. Imposibilitatea inducerii a devenit astfel unul din criteriile de definire a unui „cord sănătos" la bolnavii cu aritmii ventriculare.

Diagnosticul diferenţial se face cu Es supraventriculare cu conducere aberantă şi cu sindromul WPW cu fibrilaţie atrială.

Tratamentul EsV: când EsV survin izolat la persoane cu cord indemn şi dispar spontan, nu este necesar nici un tratament. În general, la un bolnav cu cord sănătos aritmiile ventriculare dispar foarte greu (Garson). Când persistă, este necesară îndepărtarea unor factori precipitanţi (anxietate, digitală etc.), calmarea bolnavului şi administrarea de sedative. Când EsV survin la bolnavi nedigitalizaţi cu insuficienţă cardiacă congestivă, digitalizarea corectă cu doze terapeutice optime duce de cele mai multe ori la dispariţia extrasistolelor. În supradozajul sau intoxicaţia digitalică se opreşte administrarea preparatului digitalic, se administrează clorură de potasiu per os sau, la nevoie, în perfuzie i.v., la care se adaugă, după caz, difenilhidantoină (fenitoin). Când frecvenţa cardiacă este mică şi apar EsV, se poate administra atropină dar, dacă bolnavul nu a prezentat TV sau aritmii atriale, este mai bine să nu fie tratat. EsV *precoce* (care cad pe vârful undei T sau pe panta ascendentă a acesteia – „fenomenul R/T"), cele *multifocale* şi cele care apar *„în salve"* (provocate de efort) necesită tratament de urgenţă pentru evitarea declanşării tahicardiei sau fibrilaţiei ventriculare. În ordinea eficacităţii, se administrează: xilină, chinidină asociată cu propranolol sau procainamidă. Mai pot fi utilizate: amiodaronă, disopiramidă, mexiletină, sotalol, metoprolol. Fenitoina este ineficace în EsV, cu excepţia celor produse de digitală şi în EsV postoperatorii din tetralogia Fallot, pentru a preveni moartea subită.

Recent a fost reactualizată utilizarea sulfatului de magneziu, mai ales în tratamentul EsV de origine digitalică (în care există de regulă hipomagneziemie).

Tahicardia ventriculară

Tahicardia ventriculară (TV) se defineşte prin prezenţa a cel puţin patru sau mai multe depolarizări succesive de origine ventriculară (sub bifurcaţia fasciculului His) cu frecvenţa rapidă, relativ regulată şi fixă. Complexele QRS au o durată mai mare de 0,12 s şi o morfologie aberantă, mono- sau polimorfă. Salvele de şase sau mai multe EsV consecutive separate de scurte perioade de ritm sinusal normal sau de alt ritm supraventricular reprezintă forma repetitivă sau nesusţinută a bolii (TVNS).

Accesele de TV cu durată mai mare de 30 minute sunt incluse în termenul generic de tahicardie ventriculară susţinută (TVS), în timp ce „incessant ventricular tachycardia" este denumirea utilizată pentru TVS neîncetate sau necontenite, imposibil sau foarte dificil de întrerupt.

Etiologia cea mai comună a TV în primii patru ani de viaţă este reprezentată de tumorile hamartomatoase, iar la copilul mare, de TV postoperatorii. Alte cauze: sindromul QT lung (SQTL), miocardite, cardiomiopatii, displazia aritmogenă a ventriculului drept, anomalii ale arterei coronare, intoxicaţia digitalică, efecte aritmogene ale medicamentelor AAR din clasele Ia şi Ic, cateterismul cardiac, arteriografia, hiperkaliemia, sindromul WPW, prolapsul de valvă mitrală, după şocul electric extern etc. La copii TV nu apare aproape niciodată din cauza ischemiei miocardice. Cel mai mare risc de mortalitate este întâlnit în TV din SQTL (adulţii cu SQTL sunt supravieţuitorii!) şi în TV postoperatorii (tetralogia Fallot sau alte malformaţii complexe) atunci când intervenţia chirurgicală s-a efectuat tardiv.

ECG în TV se caracterizează printr-o succesiune de extrasistole ventriculare care pot lua naştere dintr-un singur focar generator de stimuli (mai rar din două sau mai multe focare). Uneori, ventriculele captează un impuls sinusal. Rezultă un complex ventricular de fuziune, după care tahicardia se poate opri brusc. Undele P pot fi puse în evidenţă pe traseul ECG numai în 25% din cazuri, traducând activitatea nodului sinusal care comandă atriile. Ele nu au nici o legătură cronologică cu complexele QRS, ritmul sinusal atrial fiind independent de ritmul ventricular ectopic (disociaţie atrioventriculară, element de maximă specificitate). Atriile pot fi în fibrilaţie sau flutter. Rareori, o parte din stimulii ectopici ventriculari pătrund în nodul atrioventricular şi mai departe în atrii, pe care le activează retrograd, dând naştere undelor P inversate. Aceste activări atriale intermitente de către stimuli de origine ventriculară se numesc *capturi atriale*. Când toate impulsurile ventriculare ectopice reuşesc să treacă prin nodul AV şi să activeze atriile retrograd, se realizează aspectul electrocardiografic de *tahicardie ventriculară cu conducere ventriculoatrială retrogradă*, în care unda P' este situată după complexul QRS. Acest aspect este dificil de diferenţiat de cel al unei tahicardii paroxistice joncţionale cu conducere intraventriculară aberantă. Rareori, tahicardia ventriculară se poate suprapune peste o tahicardie atrială sau joncţională.

Complexele QRS sunt lărgite (durata peste 0,12 s) şi deformate, asemănătoare cu complexele QRS ale EsV, înregistrate imediat, înainte şi după accesul de tahicardie ventriculară. Ele se succedă la intervale regulate sau uşor neregulate, variaţiile distanţei RR nedepăşind 0,02-0,03 s de la un ciclu la altul. Frecvenţa complexului QRS variază între 120-250 bătăi/min, în cele mai multe cazuri între 150-200 bătăi/min. Pe traseul electric se pot observa din când în când *capturi ventriculare şi bătăi de fuziune*, ambele modificări fiind valoroase pentru diagnosticul de TV (fig. 9.51). Capturile ventriculare se înscriu pe ECG sub formă de complexe QRS de aspect normal, generate de activarea ventriculară de către stimuli atriali sau ectopici, care reuşesc să treacă prin nodul AV şi să activeze ventriculele atunci când nodul AV nu se găseşte în perioada refractară de conducere anterogradă. Bătăile de fuziune se înscriu între complexele normale şi cele ale tahicardiei, care sunt intens deformate. În *forma repetitivă* a tahicardiei ventriculare, complexele QRS lărgite şi deformate apar în salve de peste şase, separate de 1-2 complexe QRS normale. În *tahicardia ventriculară bidirecţională*, sensul complexelor QRS se modifică de la un ciclu la altul, aspectul de extrasistolă ventriculară stânga alternând cu cel de extrasistolă ventriculară dreaptă datorită schimbării sediului focarului ectopic. În *forma alternantă*, complexele ventriculare sunt de acelaşi sens, dar alternante ca înălţime, iar în *forma prefibrilatorie*, complexele QRS prezintă variaţii atât de morfologie, cât şi de sens. *Faza terminală*, segmentul ST şi unda T nu pot fi interpretate, undele T fiind de obicei inversate, iar segmentul ST deformat, datorită modificărilor secundare, la care se adaugă cele primare de fază terminală. Uneori, separarea fazei terminale de complexul QRS este imposibilă. După terminarea accesului, undele T pot rămâne inversate cu sau fără deformarea segmentului ST, pentru mai multe ore sau zile.

Diagnosticul diferenţial se face cu alte tahicardii cu QRS largi: TPSV cu conducere ventriculară aberantă (ritm perfect regulat, aspect obişnuit de BRD, evidenţierea undelor P în corelaţie normală cu complexele QRS, manevre vagale eficiente); sindrom WPW cu fibrilaţie, flutter atrial sau tahicardie supraventriculară antidromică în care activarea ventriculelor se face anterograd pe calea accesorie, complexele QRS fiind largi; BRD sau BRD cu tahicardie supraventriculară.

Tratament: dacă TV apare în condiţiile unui cord sănătos, confirmat prin ECG, examen echogra-

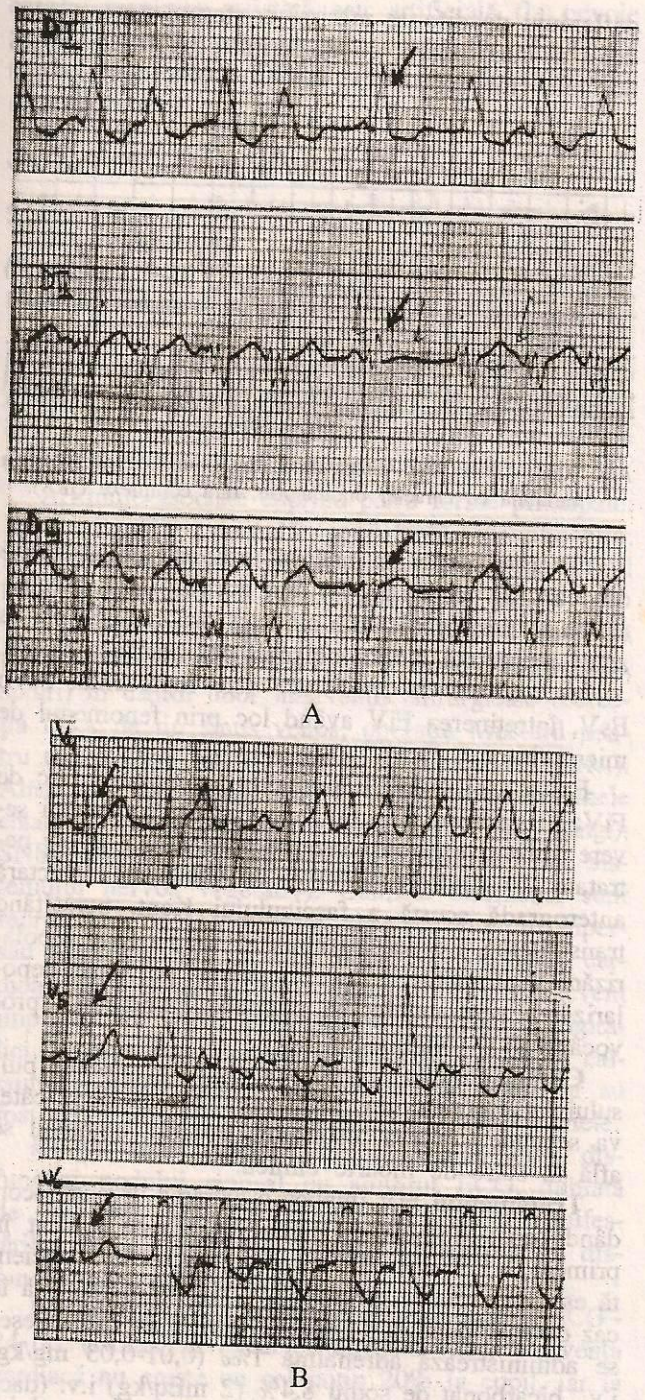

Fig. 9.51 – Tahicardie ventriculară. A: bătaie de fuziune. B: captură ventriculară.

fic, RMN şi angiografie şi dacă stimularea programată nu induce o TV susţinută, tratamentul aritmiei nu este necesar.

Alegerea conduitei terapeutice depinde de *boala cardiacă de fond* (eficacitatea antiaritmică a unui medicament nu implică şi ameliorarea prognosticului vital), de *forma atacului de TV* (la copil, în atacul de TV paroxistică trecerea în TV neparoxistică, mai bine tolerată, este considerată satisfăcătoare), de prezenţa sau absenţa *tulburărilor hemodinamice grave* şi de starea clinică a bolnavului.

În prezent, în centrele moderne de ritmologie cardiacă ghidarea tratamentului antiaritmic prin stimulare programată presupune iniţierea reproductibilă a TVS înaintea introducerii unui agent AAR. Dacă după administrarea i.v. a unui AAR (procainamidă, propafenonă, sotalol, amiodaronă etc.) inducerea unei TVS este suprimată, acesta este cel mai bun element de predicţie pentru eficienţa sa ulterioară. În absenţa acestor posibilităţi se recurge la *abordarea empirică* prin alegerea unui AAR eficace cu efecte adverse minime sau a cardioversiei. În acest scop este utilă aplicarea unui algoritm terapeutic după evaluarea clinică: prezenţa sau absenţa pulsului, tulburări hemodinamice (TA scăzută, şoc, insuficienţă cardiacă, sincopă etc.). În cazul în care pulsul este absent se recurge la cardioversie (1 j/kg, repetată la nevoie în doză dublă, fără a depăşi 400 j doză totală). Dacă bolnavul are o stare hemodinamică stabilă se aplică tratamentul antiaritmic adecvat. *Xilina* reprezintă medicamentul de elecţie. Ea are efect rapid, nu scade tensiunea arterială, poate fi folosită şi în insuficienţa renală. Pentru copilul mare şi adult, concentraţia terapeutică eficace este de 3-6 μg/ml ser. Aceasta se obţine prin administrarea unei doze iniţiale de atac în bolus de 1-2 mg/kg (repetată de 3 ori la interval de 5-10 minute), urmată de instalarea unei perfuzii cu un debut de 2-4 mg xilină/min. Nivelul optim se obţine prin perfuzia i.v. continuă a dozei cuprinse între 2-3 mg/min, inclusă în soluţie glucozată izotonică[1]. Durata perfuziei i.v. de xilină, în doză terapeutică optimă de 2-4 mg/min, variază în funcţie de caz, de la câteva ore la câteva zile.

Prin continuarea perfuziei până la 48 ore, se previne recidivarea TV sau instalarea unei alte aritmii ventriculare. În cazurile în care xilina s-a dovedit ineficace şi când nu avem la îndemână defibrilator electric, se încearcă administrarea de procainamidă.

[1] Dacă perfuzia este reglată în aşa fel încât 1 ml soluţie = 60 picături, atunci dozele de xilină corespunzătoare sunt: 1 mg/min = 15 pic./min; 2 mg/min = 30 pic./min; 3 mg/min = 45 pic./min; 4 mg/min = 60 pic./min.

Pentru *copilul mic şi sugar* se recomandă 30-50 mg/kg/zi i.v. în 6 prize, 30 mg/min, până la suprimarea disritmiei.

Alte antiaritmice eficace, alese pe baza experienţei clinice: amiodarona i.v., mexiletina i.v., bretiliul i.v. În TV digitalică fenitoina sau xilina i.v. reprezintă prima alegere, completată eventual cu administrarea de sulfat de magneziu i.v. sau cu digibind (fragmente FAB ale anticorpilor antidigoxină).

Fenitoina asigură prevenirea ectopiilor ventriculare la bolnavii operaţi (tardiv) de tetralogie Fallot (Gillette şi Garson).

Durata tratamentului preventiv cu antiaritmice variază de la câteva luni la ani de zile sau, uneori, toată viaţa.

Torsada vârfurilor („torsades des pointes")

Defineşte o tahicardie ventriculară particulară, intermediară între fibrilaţia/flutterul ventricular şi tahicardia ventriculară apărută la bolnavi cu QT prelungit. Torsada vârfurilor se caracterizează prin torsiunea undelor R în cursul accesului de tahicardie în jurul liniei izoelectrice, cu o periodicitate de 5-10 complexe QRS lărgite. Fusurile de complexe QRS sunt patognomonice prin alternanţa regulată a vârfurilor (dacă într-un fus vârfurile complexului vor fi orientate în sus, în următorul vor fi orientate în jos).

Mecanismul de producere este reprezentat de apariţia postpotenţialelor precoce (trigger) favorizată de tahicardie şi de stimulare simpatică. În marea majoritate a cazurilor torsada vârfurilor apare în SQTL.

Tratamentul constă în administrarea de sulfat de magneziu i.v. lent. Recurenţele se previn în formele genetice de SQTL prin administrarea de beta-blocante (atenolol, sotalol), dar eficacitatea lor nu este sigură. În formele rebele se recurge la simpatectomie cervicotoracică stângă şi/sau la instalarea unui pacemaker în special în cazurile în care bradicardia împiedică utilizarea beta-blocantelor.

Fibrilaţia ventriculară

Fibrilaţia ventriculară (FiV) este o aritmie foarte rapidă (300-400/min) reprezentată de depolarizări ventriculare neregulate, necoordonate şi neasociate cu debit cardiac. Traseele ECG sunt alcătuite din deflexiuni de diferite mărimi conferind aspectul ondulat al înregistrării, cu dispariţia complexelor QRS normale (fig. 9.52).

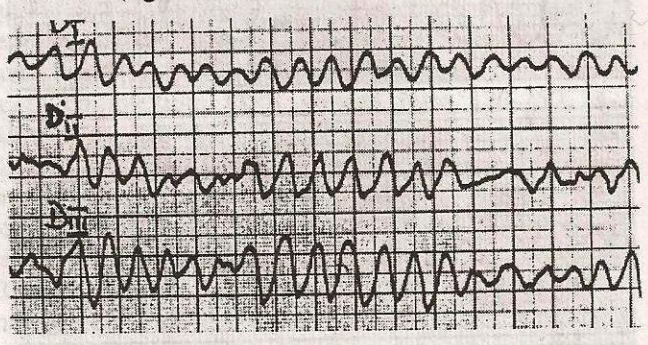

Fig. 9.52 – Fibrilaţie ventriculară (deflexiuni de amplitudine variabilă cu caracter ondulatoriu, fără complexe QRS).

FiV este foarte rar întâlnită la copil (numai în 6% din cazurile terminale, în rest oprirea inimii producându-se prin bradicardie sinusală progresivă), dar la adult reprezintă modul obişnuit de moarte a inimii.

Mecanismul de producere este reprezentat de o EsV, întreţinerea FiV având loc prin fenomenul de microreintrare.

Există trei grupe importante de copii cu risc de FiV: 1) sindromul de QT lung; 2) cardiomiopatii severe (dilatative), boli congenitale de inimă severe netratate; 3) sindromul WPW cu perioada refractară anterogradă scurtă a fasciculului Kent, permiţând transmiterea precoce a impulsurilor în cursul repolarizării ventriculare. Aceste impulsuri pot iniţia depolarizarea ventriculelor în perioada vulnerabilă, provocând FiV (fenomenul R/T).

Clinic: absenţa zgomotelor cardiace, absenţa pulsului la arterele mari, prăbuşirea TA şi, după câteva secunde, oprirea respiraţiei. Practic, bolnavul se află în stare de moarte clinică.

Tratamentul FiV implică o extremă urgenţă, acordând şanse bolnavului numai dacă este aplicat în primele 2-3 minute. Practic, singura metodă eficientă este defibrilarea electrică (1-2 jouli/kg) repetată în caz de eşec până la 4 şocuri electrice. În caz de eşec se administrează adrenalină 1‰ (0,01-0,03 mg/kg) i.v., bicarbonat de sodiu 8,4% (2 mEq/kg) i.v. (dacă oprirea inimii a fost de lungă durată) şi lidocaină i.v. După fiecare administrare se poate repeta, cu mai multe şanse de reuşită, şocul electric în doze duble de energie.

Dacă bolnavul nu este monitorizat: lovitură precordială cu pumnul (la copilul mare), masaj cardiac

extern, respiraţie asistată sau artificială (la nevoie „gură la gură"), şoc electric repetat (de regulă întârziat de celelalte măsuri prevăzute de algoritmul de resuscitare).

• Sindroame particulare cu tulburări de ritm şi de conducere

Sindromul nodului sinusal bolnav

Sindromul nodului sinusal bolnav (SNSB, boala nodului sinusal) reprezintă un complex de tulburări clinice determinate de disfuncţia nodului sinusal care devine incapabil să funcţioneze ca pacemaker.

Aritmiile asociate cuprind patru forme principale: 1) bradicardie sinusală persistentă inexplicabilă; 2) oprirea sinusului; 3) bloc sinoatrial; 4) sindromul bradicardie-tahicardie (sindromul „bradi-tahi").

Etiologie: cel mai frecvent, SNSB se asociază cu leziuni ale nodului sinusal (hemoragie, necroză, suturi) în cadrul unor intervenţii chirurgicale (corecţia DSA de tip sinus venos, operaţia Mustard pentru transpoziţia marilor artere, canularea cavei etc.). Alte cauze: boli congenitale de cord neoperate, unele chiar benigne (persistenţa venei cave superioare stângi); SNSB idiopatic; SNSB extrinsec (disfuncţii ale sistemului nervos vegetativ). Cauzele extrinseci sunt reprezentate de hipotermie, diselectrolitemii, hiper- sau hipotiroidism, anorexie nervoasă, medicaţie cardioactivă. Medicamentele cardioactive cel mai frecvent implicate în SNSB extrinsec sunt glicozizii digitalici, agenţii beta-blocanţi, blocantele canalelor calciului şi antiaritmicele „de membrană". Mai rar au fost citate cimetidina, amitriptilina şi fenotiazinele.

Diagnosticul pozitiv implică evidenţierea disfuncţiei nodului sinusal cu ajutorul ECG, dublată de simptome (ameţeli, sincopă). În absenţa manifestărilor clinice este mai corectă denumirea de disfuncţie a nodului sinusal.

Pentru *diagnosticul neinvaziv* se utilizează: 1) ECG - 24 ore (Holter) şi testul cu atropină (dacă frecvenţa cardiacă nu creşte cu cel puţin 20% la copil, iar la adult nu depăşeşte 86-90/min se poate afirma disfuncţia NS). *Diagnosticul invaziv* (SEF) se bazează pe determinarea *timpului de recuperare a NS* (normal: 1600 ms), a *timpului de recuperare corectat al NS* (pentru excluderea influenţelor vagale se scade intervalul PP normal din valoarea precedentă) cu valori normale sub 450 ms şi *timpul de conducere sinoatrial* (valori normale sub 120 ms).

Tratamentul „acut" constă în administrarea de atropină 0,04 mg/kg i.v. şi/sau izoproterenol 0,05-0,5 μg/kg/min i.v.

Tratamentul cronic este dificil de realizat deoarece AAR utilizate pentru controlul tahiaritmiilor pot exacerba bradicardia. Cel mai eficace tratament medicamentos pare a fi cel cu hidralazină (hipopresol 0,75-7,5 mg/kg/zi în 3 prize) care reduce timpul de recuperare a NS.

Ameţelile şi sincopele în perioadele de rărire a ritmului sinusal cu scăpări joncţionale sunt predictive pentru necesitatea instalării unui pacemaker. Este preferabil ca pacemakerii să fie secvenţionali (atriali şi ventriculari) pentru că există frecvent asociate tulburări de conducere atrioventriculare. Se atrage atenţia că în fibrilaţia atrială din SNSB este ferm contraindicată defibrilarea electrică sau chimică (NS nu îşi mai reia activitatea!)

Sindromul WPW[1] *(sindromul de preexcitaţie)*

Sindromul de preexcitaţie ventriculară a fost definit clasic prin activarea prematură, parţială sau integrală, a miocardului ventricular printr-un impuls de origine supraventriculară. Substratul anatomic constă în prezenţa unor conexiuni sau căi accesorii de conducere care scurt-circuitează calea normală nodohisiană (fig. 9.53). Cele mai cunoscute tipuri de căi accesorii sunt: 1) fasciculul atrioventricular (Kent); 2) fasciculul atrionodal (conexiune între atriu şi porţiunea distală a NAV sau între atriu şi fasciculul His), cunoscut ca fasciculul sau fibrele James; 3) fasciculul nodoventricular; 4) fasciculele hisioventriculare (Mahaim); 5) conexiuni multiple.

Sindromul WPW a fost cunoscut ca prima şi cea mai frecventă formă a preexcitaţiei ventriculare prin fasciculul atrioventricular (Kent). În practică se face distincţie între *„pattern-ul" WPW* (fig. 9.54), noţiune strict electrocardiografică (PR scurt, prezenţa undei delta cu deformare iniţială a complexului QRS şi modificarea secundară a fazei de repolarizare) şi *sindromul WPW*, care asociază, conform descrierii princeps, şi prezenţa tahicardiei simptomatice.

[1] Sindromul Wolf-Parkinson White.

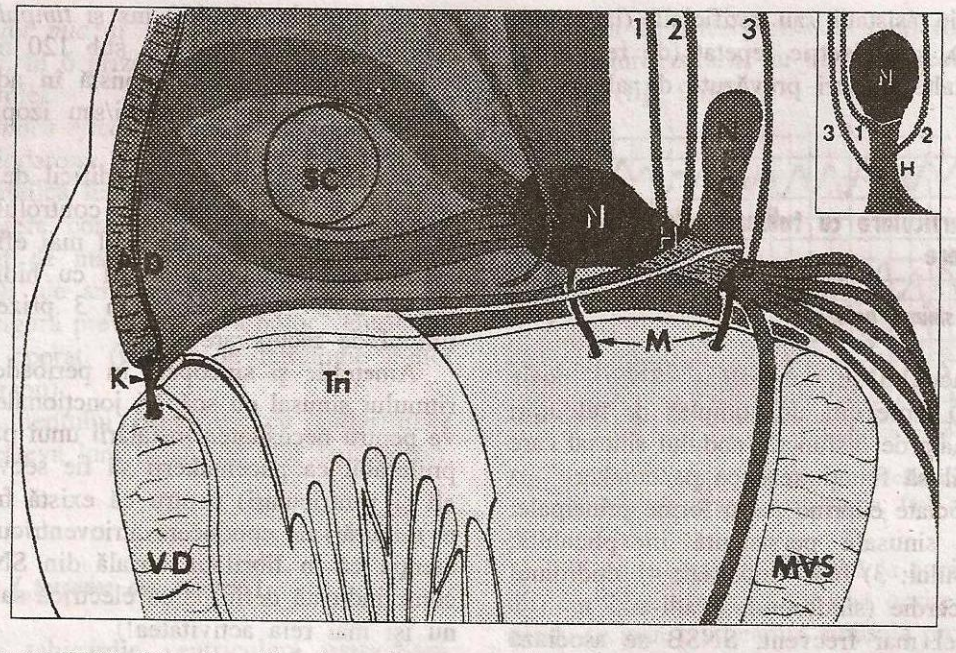

Fig. 9.53. – Sindromul WPW. Schemă a căilor de conducere accesorii pe o secţiune a peretelui posterior al atriului şi ventriculului drept, septul conţinând calea principală de conducere (faţa sa dreaptă) (după C. Brechenmacher). K, fasciculul Kent; M, fibrele Mahaim hisioventriculare; 1-2-3, fibrele atriohisiene; SC, sinusul coronar; Tri, valva septală a tricuspidei (partea anterioară a fost secţionată la inserţie); MVS, miocardul ventricular septal; NFC, nodul fibros central; N, nodul atrioventricular; H, fasciculul His.

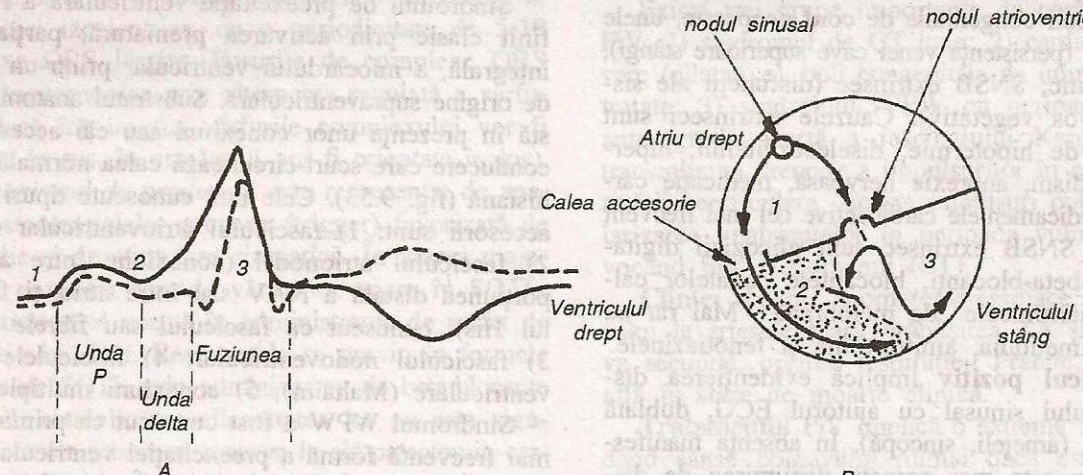

Fig. 9.54 – Bazele ECG în sindromul WPW (după J. P. Boineau). A: ECG: 1, unda P, unde cu PR scurtat; 2, activarea prematură a ventriculelor prin calea accesorie, care formează unde delta; 3, fuziunea tardivă a ambelor depolarizări ventriculare. B: Harta epicardică: conducerea anterogradă de la NS la NAV.

Definiţia sindromului WPW s-a extins odată cu dezvoltarea studiilor de electrofiziologie cardiacă, astfel încât termenul include astăzi *atât preexcitaţia ventriculară* în ritm sinusal sau în cursul tahicardiilor prin reintrare atrioventriculară (TRAV) antidromice (în sens anterograd pe calea accesorie), cât şi *preexcitaţia atrială* în cursul TRAV ortodromice (în sens retrograd pe calea accesorie).

Importanţa sindromului WPW constă în faptul că preexcitaţia este responsabilă de 50% din TPSV la copii (Gillette).

Prevalenţa „pattern-ului" WPW este de 0,10-0,30% în populaţia generală, cu o distribuţie pe

vârste de tip bimodal, cele două vârste situându-se în primul an de viaţă şi în a doua decadă. Evaluarea statistică este însă dificilă din cauză că preexcitaţia apare intermitent (în 22-27% din cazuri), are o tendinţă naturală la dispariţie a pattern-ului (30% pierd unda delta în primul an de viaţă), iar în multe cazuri căile accesorii sunt situate departe de căile de conducere normale. Tahicardiile supraventriculare vor dispărea în 50% din cazuri la sugarii afectaţi, dar vor reapărea în a doua decadă de viaţă, în acest interval nefiind necesar nici un tratament.

Bolnavii cu sindrom WPW pot prezenta aritmii specifice, corelate cu prezenţa căilor accesorii: TRAV (până la 80% din cazuri) ortodromice (cele mai frecvente) sau antidromice, tahicardia joncţională reciprocă permanentă, tahicardia prin reintrare paranodală etc.

Unele aritmii sunt favorizate de prezenţa unuia sau mai multor fascicule accesorii: fibrilaţia atrială (rară înaintea vârstei de 10 ani), flutterul atrial şi fibrilaţia ventriculară (explică moartea subită din WPW). Moartea subită în sindromul WPW pediatric netratat este extrem de rară, dar poate apărea la începutul celei de-a doua decade de viaţă, mai ales la atleţi. Este posibil ca bolnavii cu aritmii maligne în cadrul unui sindrom WPW să nu atingă niciodată vârsta adultă, iar adulţii cu aritmii şi WPW să fie consideraţi supravieţuitorii vârstei de copil (Gillette).

ECG de suprafaţă permite clasificarea sindromului WPW în subtipurile A (aspect de BRD în V1 şi V2), B (aspect de BRS, preexcitaţie ventriculară dreaptă), întâlnit cel mai frecvent şi C (unda delta şi complexul QRS pozitive în V1-V6). Deoarece sediul anatomic estimat pe baza polarităţii undei delta şi a aspectului QRS nu este confirmat întotdeauna, se impune evaluarea prin metode invazive. Pericolul unor aritmii letale implică efectuarea SEF la anumite categorii de bolnavi selectate pe baza activităţilor profesionale sau a unui stil de viaţă cu risc inacceptabil. Acestea permit confirmarea diagnosticului pentru aritmiile înregistrate anterior, stabilirea modului lor de iniţiere, măsurarea PRE a căii accesorii, localizarea fasciculului accesoriu şi stabilirea indicaţiilor terapeutice.

Tratament: bolnavii asimptomatici cu preexcitaţie intermitentă nu necesită tratament. De asemenea, tratamentul nu este necesar nici în sindromul WPW cu preexcitaţie intermitentă şi scurte atacuri de tahicardie reciprocă bine tolerate şi autolimitate sau oprite prin manevre vagale.

Conduita terapeutică empirică este acceptată în două situaţii: 1) bolnavii cu WPW şi tahicardie simptomatică trataţi de medicul pediatru înainte ca aceştia să se adreseze unui centru specializat de cardiologie; 2) la bolnavii cu risc de moarte subită demonstrat redus, care prezintă tahicardie reciprocă netratată anterior. Cele mai utilizate AAR sunt cele care reduc conducerea în NAV, beta-blocantele şi blocantele canalelor de calciu.

AAR din clasa Ic sunt de asemenea acceptate (în special flecainida), întrucât deprimă conducerea pe calea accesorie şi suprimă extrasistolele.

Dacă riscul de moarte subită este necunoscut şi trebuie ales un tratament (fără SEF), acesta va fi ales din clasele Ic şi III. Pentru bolnavii fără o cardiopatie organică vor fi preferate AAR din clasa Ic, deoarece acţiunea inotrop negativă şi efectele proaritmice sunt nesemnificative clinic, pe când utilizarea amiodaronei pe termen lung are efecte adverse redutabile. În cazurile cu disfuncţie ventriculară stângă va fi totuşi preferată amiodarona.

Glicozizii digitalici sunt categoric contraindicaţi la bolnavii fără evaluarea riscului de moarte subită, deoarece blochează joncţiunea AV prin acţiune vagală şi cresc viteza de conducere în fasciculul accesoriu, putând precipita fibrilaţia ventriculară. Verapamilul este, de asemenea, contraindicat la aceeaşi categorie de bolnavi.

În perspectivă, se preconizează efectuarea SEF în vederea ablaţiei prin cateter la bolnavii cu risc crescut de moarte subită demonstrat şi la cei cu tahicardii refractare la tratamentul cu AAR. Ablaţia prin radiofrecvenţă este metoda de primă alegere la bolnavii cu tahicardie simptomatică, chiar dacă simptomele sunt controlate cu AAR. Ablaţia chirurgicală are indicaţie numai în rarele cazuri în care ablaţia prin cateter nu a dat rezultate.

Sindromul de QT lung

Sindromul de QT lung (SQTL) este definit ca o tulburare a fazei de repolarizare a potenţialului de acţiune, în care intervalul QTc[1] este considerat patologic prelungit la valori de peste 0,45 s în primele 6 luni de viaţă şi peste 0,44 s după această vârstă.

[1] $QTc = \frac{QT}{\sqrt{RR}}$

Prelungirea QT este importantă deoarece purtătorii acestei anomalii devin vulnerabili la „torsada vârfurilor" („torsades des pointes"), o aritmie severă cu pierderea bruscă a conştienţei (sincopă) şi moarte subită.

Etiologie: există forme genetice şi forme dobândite. Formele genetice sunt reprezentate de: 1) sindromul Jervell şi Lange-Nielsen (SJLN) cu transmitere autozomal recesivă, în care QT lung se asociază cu surditate congenitală; 2) sindromul Romano-Ward (SRW), cu transmitere autozomal dominantă, fără nici o altă anomalie fenotipică. Aceste sindroame sunt provocate de mutaţii ale genelor care controlează formarea potenţialului de acţiune cardiac. Ele codifică proteinele care formează canale ionice la nivelul membranei celulare străbătute de fluxurile de sodiu şi de potasiu. Disfuncţia acestor canale prelungeşte repolarizarea potenţialului de acţiune conducând la apariţia QTL pe ECG şi la riscul de aritmie prin postpotenţiale precoce.

Formele dobândite sunt determinate în principal de medicamente (tabelul 9.V).

TABELUL 9.V

MEDICAMENTE ŞI SUBSTANŢE CARE PRELUNGESC INTERVALUL QT[1]

Clasa	*DCI*
Anestezice antiaritmice	Adrenalină
Antihistaminice	Terfenadină Astemizol Difenhidramină
Antibiotice şi/sau chimioterapice	Eritromicină Ampicilină Cotrimoxazol Pentamidină
Medicamente cardioactive	Chinidină Procainamidă Disopiramidă Sotalol Amiodaronă Bepridil
Hipolipemiante	Probucol
Medicaţie pentru boli gastrointestinale	Cisaprid
Antifungice	Ketoconazol Fluconazol Itraconazol
Psihotrope	Amitriptilină Fenotiazine Haloperidol Pimozide Risperidone
Hipnotic	Cloralhidrat
Antracicline	Doxorubicină
Anorexigene	Prenilamine

[1] Pierderile de potasiu şi patologia intracraniană (hemoragia subarahnoidiană, traumatisme cerebrale, encefalite etc.) se asociază de asemenea în QT lung.

Tablou clinic: principalele manifestări, care apar la o treime din cazuri, sunt sincopele şi moartea subită. Sincopele apar de regulă în cursul efortului fizic sau cu ocazia unor emoţii puternice, cum ar fi stările de furie, teamă sau spaimă. Moartea subită poate apărea însă şi în somn sau la trezirea din somn, după cum sincopa poate apărea şi la 1-2 minute după efort şi nu neapărat chiar în timpul acestuia. În două treimi din cazuri bolnavii au avut una sau două atacuri sincopale în copilărie şi apoi nu au mai prezentat nici unul. Alţii, după un număr de ani, pot avea mai multe episoade. Simptomele pot apărea precoce, din primele zile sau săptămâni de viaţă, sau tardiv, la vârsta mijlocie a adultului. Cel mai frecvent apar însă în preadolescenţă şi adolescenţă, în medie la 8 ani la baieţi şi la 14 ani la fete.

Incidenţa SQTL pare a fi subestimată (1:50 000 în S.U.A.), dar diagnosticul va fi suspectat la toţi copiii cu sincopă inexplicabilă sau cu stop cardiac şi la toţi membrii familiilor cu moarte subită la vârste mici.

Genetică şi electrofiziologie: repolarizarea membranei (revenirea la potenţialul de repaus) este atribuită curentului exterior rectificator de potasiu, compus de fapt din doi curenţi distincţi: unul rapid activat (Ikr) şi altul lent activat (Iks). Aceştia sunt ţinta AAR din clasa a III-a. Repolarizarea întârziată provoacă QTL şi predispune la aritmii.

SQTL este determinat de mutaţia a patru gene identificate:

1) KVLQT1 (QTL1, 11p 15,5) furnizează cea mai frecventă formă (60%), proteina sa fiind o componentă importantă a curentului exterior Iks;

2) HERG (QTL2, 7q35-37), produsul său realizează Ikr şi apare în 30% din cazuri;

3) SCN5A (QTL3, 3p21-24), a cărei proteină este implicată în realizarea curentului de sodiu care provoacă depolarizarea celulei; apare în 10% din cazuri;

4) KCNE1 (QTL5, 21q22,1), contribuie împreună cu KVLQT1 la formarea canalului pentru Iks.

Gena pentru locusul patru (QTL4, 4q25-27) nu a fost încă identificată.

Determinarea mecanismelor moleculare ale SQTL poate explica variabilitatea răspunsului la tratament. Apar astfel două ţinte pentru tratament: „trigger"-ul şi substratul. De exemplu, este posibil ca beta-blocantele să inhibe mecanismele de declanşare a aritmiei, pe când mexiletina să altereze substratul care determină boala, prin corectarea funcţionării anormale a canalelor ionice.

Sindromul Jervell şi Lange-Nielsen apare când ambii părinţi au gene KVQTL1 sau KCNE1 anormale (copiii afectaţi vor fi homozigoţi în 25% din cazuri şi heterozigoţi în 50%). Heterozigoţii vor avea sindrom Romano-Ward, pentru apariţia surdităţii fiind necesară prezenţa în doză dublă a genei mutante.

Diagnosticul, susţinut pe baza intervalului QT prelungit cu ocazia efectuării ECG (fig. 9.55), este posibil la 60-70% dintre bolnavi. La 30-40% dintre cei cu SQTL, intervalul QT este normal sau la limita superioară a normalului. Alte mijloace utile: examinarea altor ECG-uri de la acelaşi bolnav; examinarea ECG la părinţi şi la fraţi, ECG la efort; ECG-Holter.

Tratament: toţi bolnavii simptomatici ar trebui să primească tratament, de regulă cu beta-blocante, în scopul remiterii simptomelor. SQTL de tip SCN5A pot fi în viitor trataţi cu AAR care acţionează asupra canalului sodic, cum ar fi, de exemplu, mexiletina, care scurtează intervalul QT. Sunt însă necesare studii care să confirme eficacitatea în prevenirea simptomelor şi a morţii subite. Oricum, toţi purtătorii SQTL ar trebui trataţi chiar în absenţa simptomelor, deoarece moartea subită poate fi prima manifestare a bolii. Ei ar trebui să evite hipopotasemia (diuretice, vărsături, diaree) şi medicamentele care prelungesc QT. În caz de eşec, după folosirea medicaţiei beta-blocante se poate recurge la alte AAR (cele din clasele Ic şi III prelungesc intervalul QT!), la un defibrilator implantabil sau la simpatectomia cervicotoracică stângă.

Torsada vârfurilor va beneficia de administrarea i.v. a sulfatului de magneziu în doză de 25 mg/kg, timp de 10-15 min. Bolnavii cu SQTL nu vor participa la competiţii sportive, simptomele putând fi declanşate de efort şi/sau de emoţii, iar familia şi prietenii vor trebui informaţi şi instruiţi asupra riscului de sincopă.

Displazia aritmogenă a ventriculului drept

Displazia aritmogenă a ventriculului drept (cardiomiopatia ventriculară dreaptă) este o afecţiune de

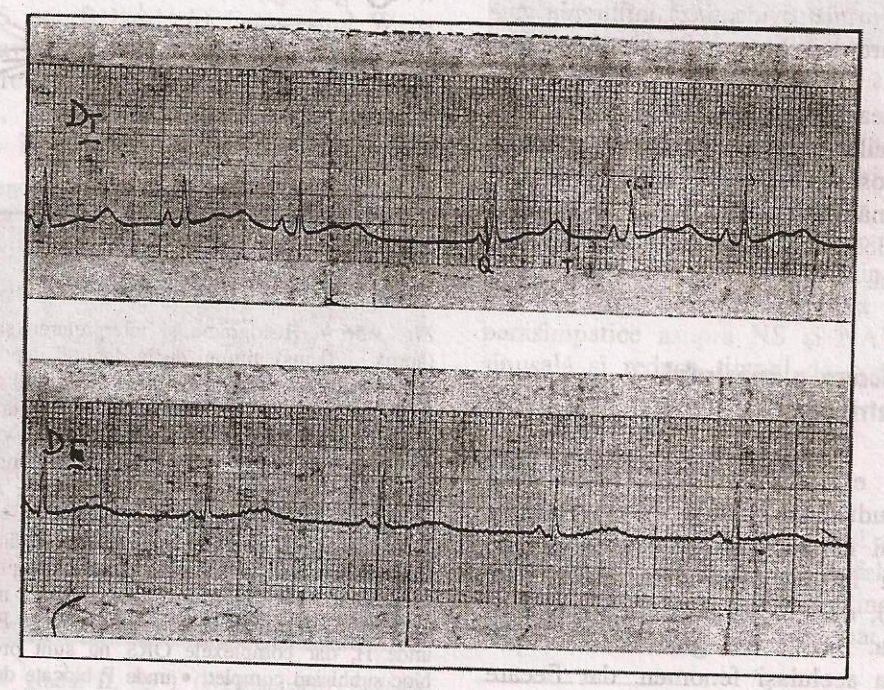

Fig. 9.55 – Sindromul QT lung. QTc 0,58 s la o oră după un atac de tahicardie ventriculară.

cauză necunoscută asociată cu aritmii ventriculare severe (tahicardie ventriculară, extrasistole ventriculare) şi moartea subită. Descrisă de Fontaine (1977), ea este similară bolii Uhl (1952) şi se întâlneşte mai ales la copii şi tineri. Există cazuri cu transmitere autozomal dominantă dovedită.

Clinic, adesea examenul fizic este normal. Cea mai frecventă tulburare de ritm este tahicardia ventriculară recurentă cu aspect BRS (origine ventriculară dreaptă). De asemenea, se întâlnesc extrasistole ventriculare, frecvent bigeminate. Bolnavii pot fi simptomatici (palpitaţii, sincope) sau asimptomatici până în momentul morţii subite prin fibrilaţie ventriculară.

ECG: bloc de ramură dreaptă (în RS); tulburări de repolarizare ventriculară (unde T inversate, potenţiale tardive); TV cu aspect de BRS sau EsV (idem).

Tahicardia ventriculară poate fi reprodusă în 88% din cazuri prin perfuzia cu izoprenalină (8-30 μg) sau prin stimulare electrică programată sugerând un mecanism de reintrare.

Echocardiografia, angiografia cu radionuclid şi rezonanţa magnetică nucleară demonstrează extrema dilataţie şi disfuncţia VD (hipochinezie sau dischinezie difuză).

Biopsia endomiocardică evidenţiază infiltrarea grasă şi fibroza miocardului, hipertrofia şi degenerescenţa miofibrilară.

Tratamentul vizează controlul sau profilaxia medicamentoasă a aritmiilor, care sunt rezistente la aproape toate AAR cunoscute, singurul acceptat pentru eficienţa sa mai bună fiind amiodarona. În cazurile rebele se poate încerca ablaţia prin cateter sau excizia endocardiacă.

• Tulburări de conducere a impulsului (blocurile atrioventriculare)

Conducerea AV este reprezentată de intervalul PR care include conducerea în atriu, NAV, fasciculul His sau sistemul His-Purkinje. Blocurile AV se clasifică de regulă în cele trei tipuri (BAV de gradele I, II şi III), deşi există aspecte particulare neincluse în acestea. Aceste trei grade de bloc pot reprezenta progresia aceluiaşi fenomen, dar fiecare dintre ele poate exista independent.

Blocul AV de gradul I

Se caracterizează prin alungirea intervalului PR dincolo de limitele normale stabilite în funcţie de vârstă şi frecvenţa cardiacă.

BAV I se datorează rareori numai întârzierii influxului în atriul drept, caracterizată prin alungirea intervalului PA (fig. 9.56). Cel mai frecvent, retardul are loc la nivelul NAV şi se traduce prin prelungirea intervalului AH (> 120 ms) în prezenţa unui interval HV normal (35-55 ms). Puech şi Grolleau evidenţiază această eventualitate în 87% din cazurile de BAV I cu complexe QRS înguste. Alungirea izolată a HV într-un BAV I este rară. Se asociază de regulă cu un bloc de ramură dreaptă sau stângă. Uneori, alungirea PR se datorează unui bloc intrahisian, traducându-se printr-o dedublare a fasciculu-

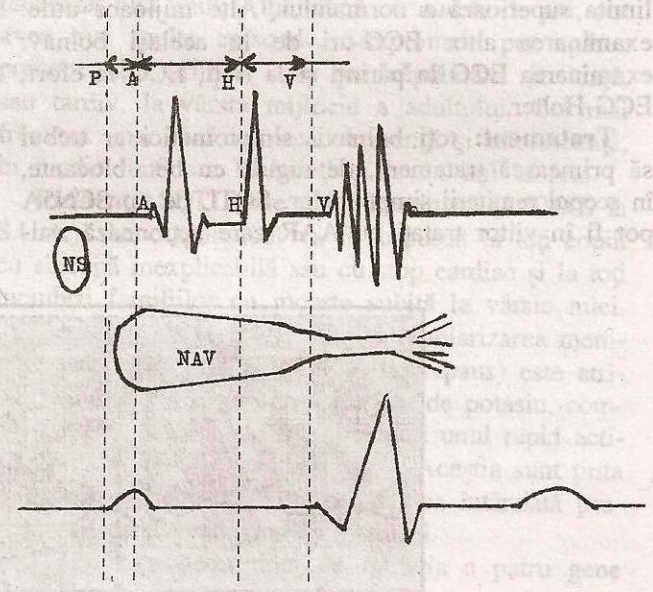

Fig. 9.56 – Hisiograma şi interpretarea sa. 1) Intervalul AH (aprox. 120 ms), timpul de la debutul depolarizării atriale până la începutul vârfului t. His. AH prelungit: bloc parţial suprahisian. 2) Intervalul HV (aprox. 50 ms, limita superioară a nivelului = 55-60 ms) reprezintă timpul de la vârful t. His la începutul depolarizării ventriculare. HV prelungit: bloc parţial subhisian. 3) AV (este de fapt PR). 4) PA, timpul de conducere intraatrială (sinonodal): • dedublarea deflexiunii hisiene (H-H_1) mai mare de 25 ms: bloc parţial intrahisian; • unde P blocate neurmate de unde H: bloc suprahisian complet; • unde P blocate, urmate de unde H, dar complexele QRS nu sunt precedate de unde H: bloc subhisian complet; • unde P blocate, urmate de unde H, dar complexele QRS nu sunt precedate de unde H: bloc subhisian complet; • unde P blocate de unde H şi complexele QRS sunt precedate de unde H_1: bloc intrahisian complet.

lui His (H_1-H_2), cu alungirea intervalului HV sau printr-o alungire a duratei potenţialului hisian H (peste 20 ms) sau prin prelungirea intervalului HV în prezenţa unui complex QRS normal. Un PR considerabil prelungit (> 250 ms) comportă aproape constant o prelungire a intervalului AH, izolată sau asociată unui bloc infranodal (vezi fig. 9.53).

Blocul AV de gradul II

Cuprinde două tipuri: *Wenckebach* (caracterizat prin alungirea PR înaintea undei P blocate, fenomenul Wenckebach). Alungirea progresivă a RR realizează aspectul tipic cu scurtarea intervalelor PR. Acest tip de bloc se mai numeşte *Mobitz I. Tipul Mobitz II* se caracterizează prin fixitatea intervalului PR al complexelor precedând unda P blocată, fie că PR-ul este normal, fie că este prelungit.

– **Blocul AV de gradul II tip I (Wenckebach).** Corespunde, după sediul său, la trei aspecte endocavitare diferite: *a)* în marea majoritate a cazurilor *sediul blocului este la nivelul NAV*. O alungire progresivă a intervalului AH precedă unda A blocată la nivelul NAV şi atunci nu este urmată de o deflexiune hisiană. Uneori, diagnosticul este dificil deoarece perioadele Wenckebach sunt lungi (fig. 9.57). Complexele QRS pot fi largi. *b)* Fenomenul Wenckebach poate avea sediul *la nivelul fasciculului His,* cu prelungirea progresivă H_1-H_2 şi o undă A blocată după H, deci la nivelul fasciculului His (leziuni avansate în interiorul fasciculului His, aşa cum o probează adesea BRS asociat). *c) Sediul la nivelul sistemului His-Purkinje*[1], cu alungirea progresivă a HV, terminându-se printr-o undă P blocată între His şi unda V.

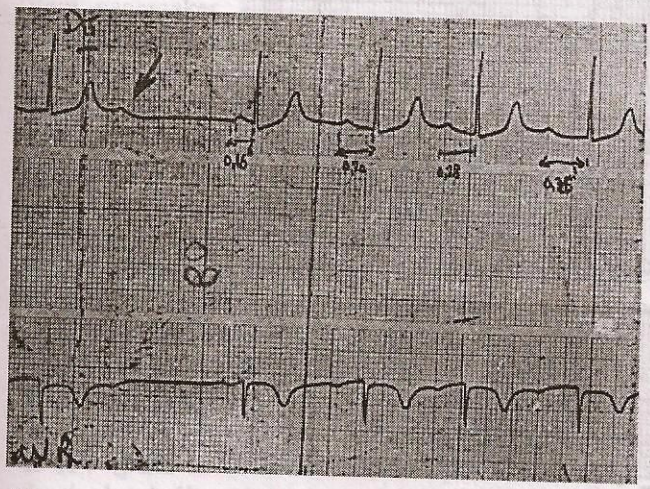

Fig. 9.57 – Bloc AV gradul II, tip 1 (Wenckebach). Săgeata indică unda P blocată, urmată de intervalul PR cel mai scurt.

– **Blocul AV gradul II tip II (Mobitz II).** Unda P blocată (fig. 9.58) nu mai este anunţată de alungirea intervalului PR şi corespunde de regulă undei A pe hisiogramă, urmată de o deflexiune hisiană. Blocul este prin urmare infrahisian (în 65% din cazuri). În 35% din cazuri blocul se situează la nivelul fasciculului His. Complexele QRS sunt de obicei largi, ca în blocurile majore de ramură.

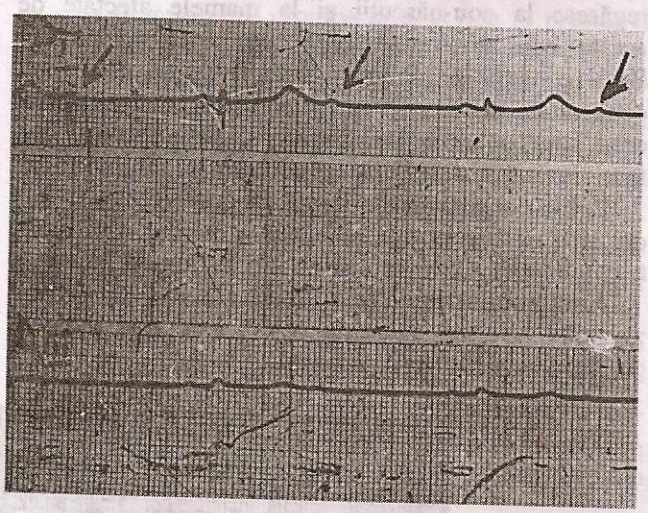

Fig. 9.58 – Bloc AV gradul II, tip 2 (unde P blocate 2:1).

Clinic, dacă perioadele de asistolie ventriculară sunt lungi, pot apărea manifestări de hipoxemie cerebrală (atacurile Adams-Stokes).

Tratamentul în formele acute vizează ameliorarea conducerii AV prin administrarea de atropină sau de izoproterenol. Atropina blochează efectele parasimpatice asupra NS şi NAV, creşte frecvenţa sinusală şi reduce timpul de conducere AV.

Blocul AV de gradul III (complet)

Reprezintă întreruperea totală a conducerii impulsurilor atriale la ventricule, astfel încât atriogramele şi ventriculogramele sunt total independente, acestea din urmă fiind prin definiţie mai lente. Ritmul ven-

[1] Fenomen foarte rar, asociat cu BRS.

tricular se formează sub nivelul leziunii. Întreruperea anatomică poate fi situată la fiecare dintre cele trei etaje: între atriu şi NAV; la nivelul fasciculului His; la nivelul ramurilor.

– **Blocul AV de gradul III congenital** apare cu o incidenţă de 1:20 000-25 000 naşteri şi reprezintă între 3 şi 5% din blocurile AV (BAV). Poate fi primitiv sau asociat cu o cardiopatie congenitală. S-au constatat forme familiale. Cel mai frecvent a fost semnalată apariţia la mamele bolnave de LES, artrită reumatoidă, dermatomiozită sau sindrom Sjögren. Anticorpii anti-SSA/RO şi anti-SSBLa se regăsesc la nou-născuţii şi la mamele afectate de aceste boli autoimune, care furnizează ≈70% din BAV congenitale. Practic, toate BAV de grad înalt congenitale neasociate cu malformaţii congenitale de cord sunt imunologice, transferul de anticorpi materni lezând sistemul de conducere al fătului.

Bolile congenitale de inimă asociate cu BAV gradul III sunt transpoziţia corectată a marilor vase, ventriculul unic, DSV sau DSA tip ostium primum.

Anatomopatologic se constată absenţa zonei tranziţionale AN sau agenezia NAV, care este înlocuit de fibroză şi de ţesut adipos.

Diagnosticul poate fi stabilit prenatal pe baza constatării unei bradicardii, prin auscultaţie, şi a examenului echografic, prin observarea mişcării valvei mitrale care se închide şi se deschide mai frecvent decât se contractă ventriculul stâng. De asemenea, se poate depista prezenţa unui hidrops fetal. Diagnosticul poate fi stabilit la naştere (30% în prima săptămână de viaţă) sau în copilărie, situaţie în care este considerat de asemenea congenital, deoarece foarte rar este disponibilă o ECG la naştere sau în primii *ani de viaţă. Criteriile de diagnostic sunt:* pulsul rar (bradicardia) la o vârstă mică; BAV prezent pe ECG (cu disociaţie atrioventriculară) (fig. 9.59), absenţa unui proces infecţios care ar fi putut conduce la un BAV dobândit.

ECG-Holter (tulburări de ritm ventriculare, alungirea QT, asistolia), testele de efort (gradul de bloc nu se schimbă în BAV complet), examenul echografic şi SEF pot completa evaluarea finală.

Evoluţia poate fi mult timp asimptomatică, BAV congenital de gradul III nefiind, pentru majoritatea autorilor, o indicaţie sistematică de stimulare permanentă. De regulă este stabil şi bine tolerat până la vârsta de 30-40 ani. Riscuri mai mari de deces apar la frecvenţe ventriculare sub 50/mn înaintea vârstei

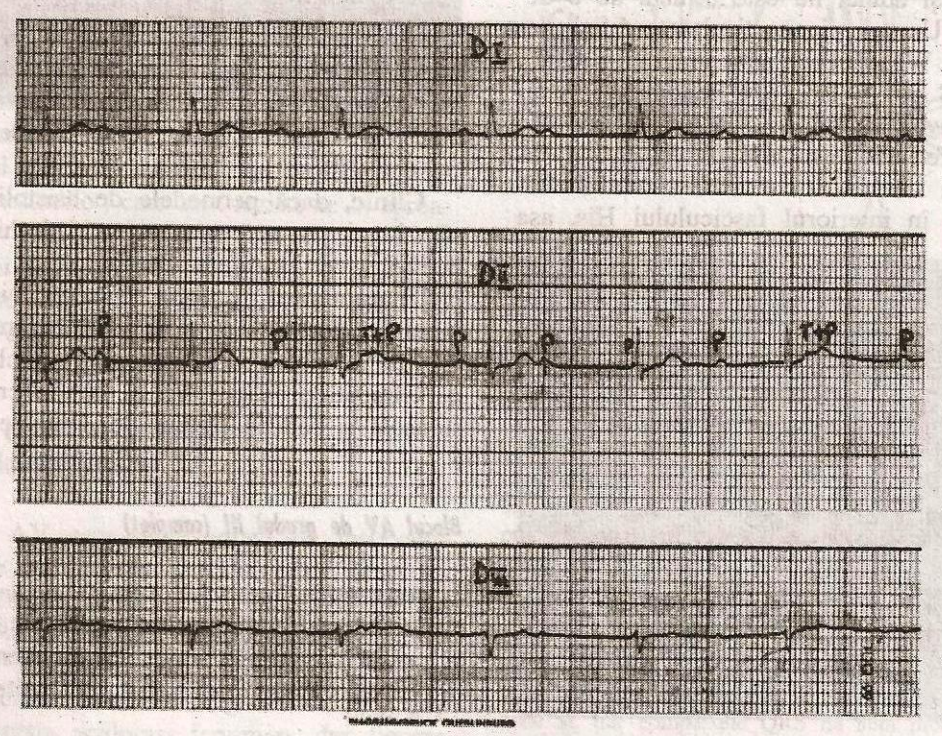

Fig. 9.59 – Bloc AV gradul III (complet). Disociaţie atrioventriculară.

de 2 ani, sub 45/min între 2 şi 4 ani şi sub 40/min după vârsta de 4 ani. Majoritatea deceselor apar în primul an de viaţă (10-33%), după această vârstă mortalitatea fiind redusă până la vârsta adultă, când se înregistrează o nouă tendinţă de creştere a acesteia.

Tratamentul prenatal este controversat şi trebuie rezervat cazurilor cu risc vital pentru făt: plasmafereză, corticoterapie, digoxin asociat cu terbutalină şi furosemid în cazurile de hidrops fetal. Pacing-ul cardiac este indicat în: BAV III simptomatic [sincope, insuficienţă cardiacă; AV foarte joase (vezi mai sus); BAV cu complexe QRS largi (infrahisian, cu frecvenţe ventriculare joase)]; aritmii ventriculare severe; intoleranţă la efort. Malformaţiile congenitale de cord asociate vor fi corectate conform indicaţiilor curente.

– **Blocul AV de gradul III dobândit** poate fi de etiologie inflamatorie (RAA), infecţioasă (miocardite, endocardite, abcese miocardice), toxic-medicamentoasă (cu alungirea QT), tumorală, postoperatorie (în intervenţiile care afectează septul interventricular) etc. Sindromul Kearns-Sayer (oftalmoplegia externă, retinita pigmentară degenerativă şi miopatia mitocondrială) se asociază de asemenea cu BAV gradul III.

Tabloul clinic este variabil, de la bolnavi asimptomatici, la prezenţa de fatigabilitate (testul de efort), palpitaţii, sincope, insuficienţă cardiacă congestivă. Crizele Adams-Stokes şi bradicardia severă (vezi mai sus) sunt predictive pentru necesitatea instalării unui pacemaker.

ECG: absenţa oricărei relaţii normale între undele P şi complexele QRS (disociaţia atrioventriculară); AA: 110-140/min, AV: 50-80/min. Pacemakerul atrial poate fi situat în nodul sinusal, în NAV (joncţional) sau ectopic atrial (flutter atrial, fibrilaţie atrială sau tahicardie atrială). Pacemakerul ventricular este de regulă situat imediat sub nivelul blocului, la nivelul fasciculului His sau al ramurilor sale. Ritmul idioventricular este cu atât mai rapid şi mai stabil cu cât este mai aproape de fasciculul His: 40-60/min la nivelul fasciculului His şi sub 40/min la nivelul ramurilor, cu complexe QRS largi.

Testul de efort distinge bolnavii care îşi pot creşte AV (până la 100/min) cu bloc probabil deasupra fasciculului His, de cei cu toleranţă slabă la care nu apare creşterea frecvenţei cardiace. În plus, prezenţa aritmiilor ventriculare în timpul efortului fizic creşte riscul de moarte subită.

SEF se indică numai în perspectiva instalării unui pacemaker.

• Aritmii cardiace postoperatorii în boli congenitale de cord

Intervenţiile chirurgicale pentru corectarea malformaţiilor congenitale de cord se fac în prezent la o vârstă considerabil mai mică decât în urmă cu 10-20 ani. Astfel, pentru evitarea hipoxemiei cronice şi a suprasarcinii cronice prin volum şi presiune, care conduce la disfuncţie ventriculară şi la dezvoltarea substratului aritmogen, vârsta la care sunt operate tetralogia Fallot, canalul atrioventricular comun, transpoziţia marilor artere şi chiar anomaliile complexe din ventriculul unic, a coborât continuu. Progresele apărute în domeniul cardioplegiei, hipotermiei şi reperfuziei au contribuit la reducerea impactului operaţiilor pe cord deschis asupra performanţelor miocardului şi ale electrofiziologiei cardiace.

Pe de altă parte, procentajul crescut al supravieţuitorilor permite ca factorii aritmogeni (hemodinamica alterată, cicatricele postoperatorii, vârsta în momentul intervenţiei, influenţa pubertăţii şi a sistemului nervos vegetativ) să joace un rol specific în timp în geneza aritmiilor postoperatorii.

Aritmii postoperatorii precoce

Modificări postoperatorii ale ECG de repaus. Acestea apar precoce, ca rezultat al intervenţiei chirurgicale în lezarea NS: modificări ale frecvenţei sinusale şi morfologiei undei P; bradicardia sinusală (DSA în special de tip sinus venos şi defectele septale atrioventriculare, tehnicile Mustard şi Senning pentru transpoziţia marilor artere etc.). Intervenţiile atriale complexe pot conduce la prelungirea conducerii intraatriale prin lezarea sau întreruperea căilor de conducere normale. Afectarea NAV poate provoca prelungirea PR sau blocuri AV (corecţia DSV izolat sau în cadrul unor malformaţii cardiace complexe). Lezarea căii lente a NAV (intervenţii asupra inelului tricuspidei şi joncţiunii AV) conduce la persistenţa exclusivă a căii rapide, având ca rezultat o PRE anterogradă relativ lungă a NAV, cu apariţia

BAV gradul III tip Wenckebach. Alte modificări: BRD (DSV, CAV, tetralogia Fallot etc.); hemiblocul anterosuperior (tetralogia Fallot).

– **Tahiaritmii atriale precoce:**

Tahicardia atrială apare în prima sau a doua zi după operaţia Fontan, cu o alură atrială de 160-220/min. Mecanismul ectopic este sugerat de suprimarea tranzitorie prin overdrive pacing, absenţa răspunsului la cardioversie şi prezenţa fenomenului de încălzire a focarului. Persistă 1-2 zile şi necesită tratament precoce instituit cu digoxin i.v. De asemenea, amiodarona i.v. sau pe sonda nazogastrică în doză de încărcare de 15 mg/kg/zi poate fi eficientă.

Flutterul atrial apare mai frecvent ca aritmie postoperatorie tardivă. Apariţia sa precoce este posibilă după tehnicile Mustard sau Senning, operaţia Fontan şi după corecţia defectelor septale, a anomaliei Ebstein, după transplantul cardiac etc., uneori fiind dificil de diferenţiat de tahicardia atrială.

Tratamentul său constă în conversie electrică (1-2 jouli/kg), overdrive pacing prin intermediul electrodului transtoracic sau prin cateter esofagian, cu 20-40 bătăi/min mai mult decât frecvenţa flutterului. Controlul medicamentos poate fi obţinut cu digoxin i.v. sau cu amiodaronă i.v. sau pe sondă nazogastrică. AAR din clasa Ic sunt contraindicate la bolnavii cu FlA şi anomalii cardiace (peste 50% din cazurile tratate cu flecainidă şi propafenonă prezintă stop cardiac sau moarte subită).

– **Blocul AV de gradul III precoce** apare mai frecvent după corecţia DSV, defectelor septale atrioventriculare, L-transpoziţiei şi după intervenţiile care implică aria subaortică. Postoperator se instituie un pacing epicardic transtoracic temporar, ca parte integrantă a actului operator. În general se aşteaptă 10-14 zile pentru a se constata revenirea la conducerea AV normală. Reluarea acesteia poate fi instabilă. Alegerea tipului de pacemaker de către cardiologi şi chirurgi pare a favoriza tipul dublu cameral (DDD).

– **Tahicardia joncţională ectopică (JET)** este una din cele mai severe aritmii postoperatorii precoce (potenţial letală) la copii. Apare în primele 1-2 zile după intervenţiile pentru transpoziţia marilor artere, DSV, canalul AV, tetralogia Fallot şi după operaţia Fontan.

Există disociaţie AV, frecvenţa ventriculară variind între 160-260/min cu complexe QRS înguste. Complexele QRS largi denotă o conducere aberantă şi fac dificilă diferenţierea de tahicardia ventriculară.

Tratamentul constă în administrarea digoxinei i.v. Amiodarona poate fi salvatoare de viaţă. Agenţii beta-blocanţi şi blocantele de calciu deprimă contractilitatea miocardică postoperatorie, nefiind considerate de beneficiu. Pacing-ul atrial prin intermediul electrodului epicardic sau prin cateterul transesofagian poate fi aplicat în caz de eşec. JET este reversibilă în 48-72 ore. În cazurile rebele poate deveni necesară ablaţia fasciculului His.

– **Aritmiile ventriculare precoce** sunt rare la copii. Ele apar la bolnavii cu disfuncţie miocardică sau cu ventriculele foarte îngroşate supuse intervenţiilor pentru corectarea originii anormale a coronarelor, rezecţii ventriculare întinse (DSV, CMP obstructive).

Aritmii postoperatorii tardive

– **Tahicardia atrială tardivă** apare în anii care urmează operaţiei Fontan. Frecvenţa este variabilă, de la lentă (90-110/min în mecanismul ectopic „incessant") la rapidă, apropiată FlA lent (160-200/min). Tratamentul AAR constă în administrarea de digoxină, chinidină, amiodaronă sau sotalol. AAR din clasa Ic sunt formal „contraindicate" (Perry, Garson), în special la bolnavii cu cord anormal. Tahicardia atrială tardivă poate beneficia de ablaţie prin radiofrecvenţă.

– **Flutterul atrial tardiv** asociat cu bradicardia sinusală apare după operaţia Mustard, mai mult de 5 ani de la operaţie, are o frecvenţă de 200-300/min, cu răspuns ventricular 2:1. Alte intervenţii chirurgicale după care poate apărea sunt: DSA, chirurgia valvelor AV (anuloplastie, înlocuire), tetralogia Fallot în special când există regurgitare tricuspidă şi dilataţie atrială dreaptă, întoarcere venoasă anormală totală sau parţială. În această formă de FlA reducerea frecvenţei ventriculare nu reduce riscul de insuficienţă cardiacă congestivă, de aceea tratamentul trebuie să elimine flutterul. FlA tardiv are o incidenţă crescută la bolnavii cu disfuncţie concomitentă a NS şi bradicardie, tratamentul flutterului agravând bradicardia. De aceea, se utilizează pacemakerii antitahicardie, programabili conform unor algoritmi de terminare a tahicardiei.

Tratamentul cu AAR este frecvent ineficient: digoxin, procainamidă, chinidină, amiodaronă şi sotalol. Flecainida şi propafenona pot fi contraindicate

(Perry şi Garson). Ablaţia prin cateter, ablaţia fasciculului His combinată cu implantarea unui pacemaker şi pacemakerii antitahicardie sunt opţiuni în dezvoltare.

– **Tahicardia prin reintrare AV (TRAV)** apare după operaţiile Mustard şi Senning pentru transpoziţia marilor artere. TRAV postoperatorie tardivă are trăsături similare cu TRAV apărută la bolnavii cu cord sănătos. Dacă AAR sunt ineficiente se poate recurge la ablaţia prin radiofrecvenţă a căii lente sau a celei rapide.

– **Blocul AV tardiv** necesită implantarea unui pacemaker dublu cameral, endocardic sau epicardic pentru o lungă perioadă de timp (20-50 ani, cu înlocuiri după fiecare 8 ani).

– **Aritmiile ventriculare tardive (AVT):** au fost studiate cel mai bine după operaţiile pentru tetralogia Fallot. Ele se manifestă sub forma unor EsV rare şi uniforme sau ca tahicardie ventriculară mono- sau polimorfă. Incidenţa lor postoperatorie în tetralogia Fallot este evaluată între 50 şi 80%. Deşi nu se cunoaşte încă exact implicaţia în prognosticul bolnavilor, se apreciază că ele contribuie la apariţia morţii subite tardive. Aceasta apare în 1-7% din cazuri între 7 şi 20 ani după intervenţia chirurgicală.

Factorii de risc *preoperatori* pentru AVT sunt hipertensiunea ventriculară dreaptă cronică, hipertrofia şi hipoxemia sistemică, în timp ce *postoperator* presiunea sistolică în VD mai mare de 60 mmHg, intervenţiile tardive şi insuficienţa pulmonară semnificativă favorizează cel mai mult dezvoltarea unui substrat aritmogen. Ischemia subendocardică şi cicatrizarea sunt considerate mecanisme secundare pentru substratul TV.

Moartea subită apare în 1,4% din cazuri şi se corelează cu aritmiile ventriculare mai puţin complexe decât TV. În urma studiilor de electrofiziologie s-a constatat că TV nu este inductibilă, ceea ce denotă că acestea nu trebuie efectuate în toate cazurile de AVT şi că nici tratamentul preventiv cu AAR nu este justificat de simpla prezenţă a AVT mai puţin complexe decât TV.

După intervenţiile de tip Mustard şi Senning trebuie de asemenea evaluată o TV sau o fibrilaţie ventriculară postoperatorie, ca şi la bolnavii cu tetralogie Fallot. AVT mai pot apărea şi după intervenţiile chirurgicale pentru malformaţii congenitale în care este implicat VS.

Tratamentul AVT, atunci când este indicat, constă în administrarea de AAR Ib (mexiletină, fenitoină) ca medicaţie de prima linie, în timp ce betablocantele, amiodarona şi sotalolul sunt considerate AAR de a doua linie. AAR Ic ar trebui evitate, flecainida şi propafenona fiind creditate cu un risc de moarte subită de 4%.

Bolnavii cu sincope apărute după operaţia pentru tetralogia Fallot trebuie evaluaţi pentru TV, FIA, BAV complet paroxistic şi sincopă vasodepresoare.

Tratamentul preventiv postoperator ar trebui programat bolnavilor cu EsV monomorfe frecvente (peste 10/oră), EsV polimorfe, EsV sub formă de dublete, TV în repaus sau după efort şi TV inductibilă în cursul SEF.

Mortalitatea subită tardivă a diminuat considerabil (1%) după aplicarea corecţiilor chirurgicale precoce prin evitarea fibrozei tardive a VD. (Corecţia tetralogiei Fallot la vârsta de 7 luni a redus incidenţa AVT la 1,1% la 5 ani de la intervenţie.)

Bibliografie selectivă

ALIOT E: Torsades des pointes et syndromes du QT long. Les troubles du rythme cardiaque. Roussel, 1993, p. 193-206.

BRECHENMACHER C.: Anatomie et histologie des voies de conduction, Les troubles du rythme cardiac. Roussel, 1993, p. 9-15.

BRICKER J.T., McNAMARA G.D.: Paediatric Cardiology. London, 1988, p. 62-98.

CALLANS J.D., JOSEPHSON M.E.: Ventricular Tachycardias in the Setting of Coronary Artery Disease. In Zipes & Jalife: Cardiac Electrophysiology, ed. a 2-a. 1995.

CHUNG K.E.: Principles of cardiac arrhythmias. Williams & Wilkins, Baltimore, London, 1992.

CIOFU CARMEN, IAGĂRU N., ANCA I., PĂTRUŢ M., BUTUŞINĂ M.: Evaluation of postoperative short-term outcomes in infants and children with congenital heart disease. Turk. VIth Balkan pediatric Cardiology and Cardiac Surgery Congress, 1998; 40 (supl.).

DILDY G.A., LOUCKS C.A., CLARK S.L.: Intrapartum fetal pulse oximetry in the presence of fetal cardiac arrhythmia. Am. Obstet. Gynecol. 1993 (Dec); 169(6): 1609-11.

DJIANE P., DEHARO J.C., PANAGIDES D.: La stimulation transoesophagienne. Les troubles du rythme cardiaque. Roussel, 1993, p. 71-76.

FISH F., BENSON W. JR.: Disorders of cardiac rhythm and conduction. In Moss & Adams: Heart Disease in Infants, Children and Adolescents, ed. a 5-a. Vol. II. 1995.

GANZ I.L., FRIEDMAN L.P: Supraventricular tachycardia. New Engl. J. Med. 1995; 331(3): 162-170.

GILLETTE C.P., GARSON Jr. A., CRAWFORD F., ROSS B., ZEIGLER V., BUCKLES D.: Dysrhythmias. In: Moss'Heart

Disease in Infants, Children and Adolescents, ed. a 4-a. Williams & Wilkins, 1989, p. 925-940.
GOLDMAN M.: Principles of Clinical Electrocardiography, ed. a 10-a. Lange, 1979.
IAGĂRU N., CIOFU CARMEN: A meta-analythic review of the currative and preventive treatment of supraventricular tachycardia in children. Turk. Pediatr. VIth Balkan Pediatric Cardiology & Cardiac Surgery Congress, 1998; 40 (supl.).
IAGĂRU N.: Aritmii cardiace la copil (particularităţi clinice şi terapeutice). Teză de Doctorat, UMF „C. Davila", 1992.
IAGĂRU N.: Flutterul atrial perinatal. Med. modernă 1997; 4(6): 308-310.
IOAN Al.: Tulburări de ritm şi de conducere. Medicina Internă. Vol. II. Edit. Medicală, 1996, p. 11-136.
IONESCU D.D: Cercetări privind evaluarea potenţialului aritmogen la bolnavi cu sindrom WPW. Teză de Doctorat, UMF „C. Davila", Bucureşti, 1998.
LÉVY S.: Les blocs auriculo-ventriculaires, Les troubles du rythme cardiaque. Roussel, 1993, p. 131-140.
MEDVEDOWSKY J.L., BARNAY C., PISAPIA A.: Extrasystoles ventriculaires, Les troubles du rythme cardiaque. Roussel, 1993, p. 165-172.
OMMEN R.S., OVELL A.J., STANTON M. S.: Atrial arrhythmias after cardiothoracic surgery. New Engl. J. Med. 1997 (May); 336(20): 1429-1434.
PERRY C.J., GARSON A. Jr.: Arrhythmias following Surgery for Congenital Heart Disease. In: Zipes and Jalife's Cardiac Electrophysiology, ed. a 2-a. 1995, p. 838-849.
PRUIT W.A.: Cardiac arrhythmias. In: Nelson Textbook of Pediatrics, ed a 15-a. Behrman, Kliegman, Arvin, 1996, p. 1335-1343.
SCAGLIOTTI D., DEAL J.B.: Benign cardiac arrhythmias in the newborn. In: Moss & Adams Heart Disease in Infants, Children and Adolescents, ed. a 5-a. Williams & Wilkins, 1995.
TILL J., WREN C.: Atrial flutter in the fetus and young infant: an association with accessory connections. Br. Heart J. 1992 (Jan); 67(1): 80-3.
VAN ENGELEN A. D., WEIJTENS O., BRENNER J. I., KLEINMAN C. S., COPEL J. A., STOUTENBEEK P., MEIJBOOM E. J.: Management outcome and follow - up fetal tachycardia. J. Am. Coll. Cardiol. 1994 (Nov.); 24(5): 1371-5.
WALDO L.A.: Atrial Flutter: mechanisms, Clinical features and management in cardiac electrophysiology. In: Zipes & Jalife, Cardiac Electrophysiology, ed. a 2-a. W.B. Saunders Co., 1995, p. 666-681.
WALSH P.E.: Acute management of cardiac arrhythmias. In: Gellis & Kagan's Current Pediatric Therapy, ed. a 15-a. W.B. Saunders Co., 1996, p. 176-178.
WOLNIK B., YÜSEK - APAK M., DINDAR A., CANTEZ T.: Molecular Diagnosis - the Long QT Syndrome. Center of molecular cardiac arrhythmia. Inst. Child Health & Istanbul Medical Faculty, 1998 (Nov.).
WEE R., KLEIN G.J., GUIRAUDON G.M.: The Wolff - Parkinson - White Syndrome. In Zipes & Jalife: Cardiac Electrophysiology, ed. a 2-a. 1995, p. 1199-1213.
*** The search for novel antiarrhythmic strategies. Eur. Heart J. 1998; 19: 1178-1196.

SINCOPA VASODEPRESOARE (VASOVAGALĂ)

Nicolae Iagăru

Definiţie: sincopa reprezintă o pierdere bruscă şi tranzitorie a stării de conştienţă şi a funcţiilor vitale spontan reversibilă, asociată cu pierderea tonusului postural, fără a necesita resuscitare specifică chimică sau electrică.

Deşi este considerată o problemă obişnuită la orice vârstă, incidenţa sincopei la copil este necunoscută. Se estimează însă că aceasta ar fi similară cu cea a adulţilor tineri, între 12 şi 48% (W. N. Kapoor). Atunci când este recurentă şi inexplicabilă, sincopa devine dramatică, provocând bolnavului, familiei, personalului şcolar şi medical un mare grad de anxietate şi panică. În plus, bolnavii cu sincope prezintă riscul producerii unor serioase traumatisme ale feţei, membrelor şi toracelui. Cea mai gravă prin consecinţe este însă sincopa instalată la adolescenţii aflaţi la volan (tabelul 9.VI).

TABELUL 9.VI

CLASIFICAREA ETIOLOGICĂ A SINCOPELOR (Brooks şi Ruskin)

	Hipotensiunea posturală (hipovolemie)
	Reflexe vegetative anormale („autonomice"): • Sincopa vasovagală (neurocardiogenă) • Sindromul de sensibilitate a sinusului carotidian • Sincope conjuncturale (tuse, deglutiţie, micţiune)
Sincope cardiovasculare	**Sincope prin mecanisme cardiace:** • Cauze mecanice: – Obstrucţia căii de ieşire a VS, VD – HTP – Pericardită constrictivă – Şunturi stânga-dreapta etc.
	Sincope prin aritmii cardiace şi/sau tulburări de conducere: • Bradiaritmii: – Disfuncţia nodului sinusal – BAV – Malfuncţia pacemakerului • Tahiaritmii: – Tahiaritmii supraventriculare – Tahiaritmii ventriculare
	Alte cauze: • Cerebrovasculare: – Insuficienţa vertebrobazilară – Sindromul de furt subclavicular • Disecţia de aortă

TABELUL 9.VI (continuare)

Sincope de cauză extracardiacă	**Cauze metabolice:** • Hipocapnia de hiperventilaţie • Hipoglicemia etc.
	Cauze neurologice (convulsii)
	Diverse: • Hemoragii • Reacţii de conversie (sincope psihogene)

Fiziopatologie: rolul central în producerea răspunsului vasodepresor este deţinut de sistemul nervos vegetativ, atât ca factor declanşator cât şi ca efector final al acestuia. Reflexele inhibitorii au ca punct de plecare mecanoreceptorii cardiaci situaţi în special în pereţii inferiori şi posteriori ai ventriculului stâng. Aceşti receptori pot fi stimulaţi de dilatarea cardiacă, contracţia sistolică rapidă şi puternică şi de anumite substanţe chimice. Stimularea receptorilor conduce la creşterea impulsurilor prin fibrele C nemielinizate către măduvă (centrul vasomotor), cu creşterea activităţii parasimpatice şi diminuarea tonusului simpatic. Stresul postural ortostatic conduce la acumularea sângelui în membrele inferioare, cu reducerea consecutivă a întoarcerii venoase. Răspunsul compensator normal la ridicarea în ortostatism constă în tahicardie reflexă, contracţii ventriculare mai puternice şi vasoconstricţie. La indivizii predispuşi la sincopă vasodepresoare, această contracţie ventriculară puternică, în condiţiile unui ventricul relativ gol, poate activa mecanoreceptorii cardiaci declanşând hipotensiune reflexă, bradicardie sau ambele manifestări. Eliberarea de catecolamine (ca în stările de anxietate, teamă, panică) poate activa de asemenea terminaţiile nervoase responsabile de declanşarea acestui reflex prin creşterea contracţiei ventriculare. Datele echografice Doppler transcraniene au demonstrat că în hipotensiunea progresivă poate apărea de asemenea o intensă şi bruscă vasoconstricţie cerebrală. Este astfel posibilă existenţa unui rol reglator central (cerebral), alterările subite ale rezistenţei vasculare cerebrale (vasoconstricţie) putând fi importante în producerea sincopei vasodepresoare.

Marea majoritate a atacurilor sincopale rezultă din reducerea tranzitorie a fluxului sanguin către regiunile din creier responsabile de păstrarea stării de conştienţă (sistemul reticular activator din trunchiul cerebral). Atunci când anoxia acută (cu oprirea inimii) durează 5-15 s apar pierderea conştienţei, paloare şi relaxare musculară. Dacă anoxia durează peste 15 s apar spasme tonice generalizate şi inconştienţă.

Clinică: sincopa vasodepresoare (SVD) se caracterizează prin „căderea" bruscă a tensiunii arteriale, asociată cu tulburări vegetative şi umorale exprimate prin semne clinice, cum ar fi paloare, greaţă, transpiraţii, midriază, bradicardie, hiperventilaţie şi reducerea diurezei.

Factorii predispozanţi pot fi oboseala, ortostatismul prelungit, puncţia venoasă, căldura, lucrări dentare, intervenţii chirurgicale oftalmologice etc. SVD poate apărea însă fără nici un factor predispozant identificabil. Deşi considerată o entitate benignă, SVD se poate solda cu oprirea inimii şi moarte subită.

Diagnosticul pozitiv se bazează în mod tradiţional pe *anamneză, examenul clinic* şi *electrocardiogramă*[1]. Aceste trei elemente pot identifica multe din cauzele cardiace sau extracardiace: stenoza aortică, cardiomiopatia hipertrofică, embolia pulmonară şi „sindromul de furt subclavicular". Frecvent, sunt totuşi necesare teste medicale selective de confirmare, deoarece numai la 8% dintre bolnavi au fost întâlnite date certe pentru diagnostic. La restul bolnavilor, sunt considerate decisive *depistarea aritmiilor cardiace, testul mesei înclinate, evaluarea psihiatrică* etc.

Cele mai cunoscute aritmii cardiace asociate cu sincopa sunt: bradicardia, boala sinusului, tahicardia ventriculară, sindromul de QT lung, fibrilaţia şi flutterul atrial cu alură ventriculară rapidă, tahicardia prin reintrare nodală (AV) şi tahicardia supraventriculară la bolnavi cu sindrom WPW.

Anamneza vizează depistarea unor factori precipitanţi în corelaţie cu simptome vegetative (micţiunea, tusea, defecaţia, deglutiţia). Sincopa asociată cu simptome de ischemie la nivelul trunchiului cerebral sugerează cauze neurologice: atacuri ischemice, migrena arterială bazilară, sindromul „subcalvian steal". Pierderea conştienţei asociată cu nevralgie de trigemen sau de glosofaringian este cauzată de bradiaritmii sau de un răspuns vasodepresor. Sincopa corelată cu exerciţiul fizic sugerează „sindromul de furt subclavicular", iar cea apărută la rotaţia sau extensia capului sugerează o sincopă prin sindrom de sinus carotidian. La un copil surd, sincopa apărută la efort sau la emoţii sugerează un sindrom de QT prelungit.

[1] Anamneza caracteristică şi testul mesei înclinate (pozitiv) sunt considerate suficiente însă pentru diagnosticul modern al SVD.

Examenul fizic are ca scop descoperirea hipotensiunii ortostatice (TA sistolică scade cu minimum 20 mmHg). Semnele cardiovasculare ajută la depistarea stenozei aortice, cardiomiopatiei hipertrofice, hipertensiunii pulmonare, mixoamelor, disecaţiei aortice etc.

Examenele de laborator de rutină sunt foarte rar anormale. Ele confirmă în general prezumţia clinică. Până în prezent nu există un *„gold standard test"*[1] care să determine valoarea monitorizării ambulatorii sau a studiilor electrofiziologice (SEF).

„Index tests" sunt utilizate în formularea diagnosticului complet de sincopă aritmică, dar sensibilitatea şi specificitatea lor nu sunt încă definitiv estimate. Ele măsoară performanţa *ECG, a monitorizării ambulatorii* şi a *studiilor electrofiziologice. ECG* prezintă anomalii la aproximativ 50% dintre bolnavii cu sincopă. *Testul de efort* poate provoca sincopa din tahiaritmiile sau bradiaritmiile apărute în timpul sau după încheierea bruscă a exerciţiului.

Monitorizarea de lungă durată a ECG este utilă în demonstrarea relaţiei aritmie-sincopă deoarece, la cei mai mulţi bolnavi, simptomele sunt remise în timpul efectuării testelor.

Studiile electrofiziologice sunt „pozitive" cu mult mai mare probabilitate la bolnavii cu o boală de cord cunoscută, care au o funcţie ventriculară anormală, ECG şi ECG-Holter alterate. În cele mai multe cazuri aritmiile nu provoacă sincope pe durata evaluării electrofiziologice. Semnificaţia clinică a anumitor anomalii electrofiziologice rămâne dificil de determinat. De regulă, din cauza remisiunii spontane, un singur episod sincopal în prezenţa unor teste neinvazive normale nu poate justifica investigaţiile invazive.

Testul mesei înclinate şi evaluarea neuropsihică pot fi utilizate înaintea SEF numai la bolnavii cu mai mult de cinci episoade sincopale în ultimul an, fără evidenţă de boală organică de inimă.

Testul mesei înclinate (TMI, tilt table test, upright tilt testing etc.) este utilizat pentru monitorizarea bolnavului în poziţie ridicată pentru o perioadă limitată, în scopul de a provoca sincopă, bradicardie sau hipotensiune. Izoproterenolul a fost asociat testării pe baza constatării că în SVD concentraţiile circulante şi urinare de catecolamine determinate imediat înaintea episodului sincopal au fost evident mai mari decât la subiecţii de control.

Rata de provocare a hipotensiunii cu testul mesei înclinate fără administrare de izoproterenol este evaluată diferit în funcţie de autori, între 27 şi 67% faţă de 10% la subiecţii de control fără sincopă (durata posturii ridicate a fost de 29 ± 19 min).

Utilizarea perfuziei cu izoproterenol în asociere cu testul mesei înclinate ridică la 87% răspunsul hipotensor comparativ cu cel de 11% la subiecţii de control (Kapoor).

Se atrage atenţia că răspunsul terapeutic va fi diferit la bolnavii cu testul pozitivat cu izoproterenol („izo-dependent") faţă de cei cu testul pozitiv fără acesta („izo-independent"). Apariţia răspunsului vasodepresor după transplantul cardiac (la bolnavi cu cord denervat) sugerează posibilitatea existenţei mai multor mecanisme de pozitivare a testului. De altfel, secvenţa fenomenelor care conduc la hipotensiune şi bradicardie, deşi pare paradoxală, ar putea fi o reacţie normală care, în anumite circumstanţe, ar putea fi provocată la cea mai mare parte a indivizilor (Samoil şi colab.). Prin urmare, testul mesei înclinate nu identifică o patologie de substrat, ci mai degrabă o susceptibilitate exagerată la acest reflex normal.

• *Tehnică:* nu au fost stabilite protocoale optime dar, pe baza studiilor fiziologice, au fost sugerate următoarele condiţii: a) înclinare la un unghi minim de 60°; b) unghiul maxim de înclinare să nu depăşească 80°; c) menţionarea duratei testării; d) utilizarea izoproterenolului.

Se recomandă ca efectuarea testului să se facă dimineaţa după repausul nocturn, iar medicaţia cardioactivă sau anticonvulsivantă să fie sistată cu 5 demivieţi înaintea testării. Se deschide o cale venoasă, se monitorizează ECG şi se determină TA standard (cu tensiometrul). Bolnavul este aşezat pe o masă înclinată standard prevăzută cu un susţinător pentru picioare. După 15-20 minute de repaus se măsoară AV şi TA în condiţii bazale. Bolnavul este ridicat apoi la 80° timp de 30 minute şi se determină TA din 3 în 3 minute în condiţii de monitorizare continuă a ECG. Dacă apar hipotensiune arterială şi bradicardie cu reproducerea sincopei, testul este considerat pozitiv. Bolnavul este coborât din poziţie înclinată, iar studiul este încheiat prin stabilirea tipului SVD (tabelul 9.VII). Dacă sincopa nu apare, bolnavul este coborât din poziţia ini-

[1] Acel test pe baza căruia se stabileşte starea reală de boală a pacientului.

ţială timp de 10 minute şi se începe perfuzia i.v. cu izoproterenol (1 μg/min). La copiii cu greutatea sub 50 kg doza este de 0,015 μg/min. Această tehnică a fost utilizată la copii cu vârstă peste 3 ani, la cei mai mici fiind necesară prezenţa unui părinte pe durata testării. Se atrage atenţia că pot exista teste fals pozitive.

TABELUL 9.VII

CLASIFICAREA SINCOPEI VASODEPRESOARE INDUSE VASOVAGAL (CARDIOGENIC) PRIN TESTUL MESEI ÎNCLINATE
(Vasovagal International Study Investigators)

Tipul 1 mixt	Alura ventriculară creşte iniţial la TMI, iar ulterior scade, dar rămâne peste 40/min sau este sub 40/min pentru o perioadă scurtă (sub 10 s) cu asistolie ≥ 3 s TA poate creşte iniţial dar ulterior scade, înainte ca AV să scadă
Tipul 2 (cardio-inhibitor)	**2A** AV creşte la înclinare, apoi scade sub 40/min timp de 10 s sau apare asistolie peste 3 s TA poate creşte iniţial dar scade înainte ca AV să se reducă **2B** AV creşte iniţial, apoi scade sub 40/min timp de 10 s sau asistolie peste 3 s TA scade la crizele de hipotensiune, numai în sau după momentul scăderii AV
Tipul 3	AV creşte iniţial şi scade mai puţin de 10% din valoarea maximă pe durata sincopei (vasodepresor pur) TA scade ca răspuns la sincopă

• *Indicaţiile TMI în pediatrie*[1]: 1) sincopa recurentă inexplicabilă; 2) episoade de sincopă idiopatică soldată cu leziuni corporale; 3) adolescenţii cu sincope idiopatice în timpul conducerii auto; 4) bolnavii cu convulsii recurente inexplicabile cu EEG repetat normală, rezistente la tratamentul antiepileptic standard. Aceşti bolnavi pot prezenta crize de tip tonico-clonic pe durata pierderii stării de conştienţă. Aceste episoade pot fi diagnosticate eronat drept convulsii iar bolnavul etichetat ca epileptic.

S-a efectuat TMI unui număr de 15 bolnavi cu „convulsii recurente idiopatice" cu EEG normală, rezistente la tratamentul anticonvulsivant. La 40% dintre aceştia a apărut sincopa asociată cu convulsii tonico-clonice generalizate pe durata testului. După perfuzia cu izoproterenol, 67% au prezentat testul pozitiv. EEG înregistrată continuu pe durata activităţii convulsive a evidenţiat încetinirea ritmului (hipoxie cerebrală) şi apariţia de vârfuri hipersincrone caracteristice epilepsiei.

Alte investigaţii cardiovasculare. Echocardiograma, studiul funcţiei ventriculare, cateterismul cardiac etc. sunt utilizate în mod selectiv pentru stabilirea tipului, întinderii şi severităţii unor afecţiuni cardiace, în timp ce *aortografia şi studii ale circulaţiei cerebrale* sunt indicate numai în situaţii clinice specifice. Nu există însă nici o justificare pentru utilizarea de rutină a acestor investigaţii.

Tratamentul SVD nu a fost încă definitivat, dar unele recomandări sunt cvasiunanim acceptate. Educaţia bolnavului şi a familiei referitoare la natura bolii şi a evitării factorilor favorizanţi cunoscuţi (de exemplu, deshidratarea) trebuie să preceadă aplicarea tratamentului medicamentos. Astfel, bolnavul va fi sfătuit să se aşeze în decubit orizontal la debutul simptomelor prodromale (ameţeli, delir) evitând ortostatismul sau poziţia şezând în continuare. La bolnavii cu sincope frecvente brusc instalate (fără fenomene prodromale) se impune un tratament medicamentos preventiv. Rezultate promiţătoare au fost obţinute de diferiţi autori cu variate metode terapeutice (tabelul 9.VIII).

1. *Agenţii beta-blocanţi,* acţionând probabil pe baza efectelor inotrop negative cu scăderea forţei de contracţie ventriculare şi implicit a gradului de activare a mecanoreceptorilor.

2. *Fludrocortizonul* (Astonin-H), mineralcorticoid care permite expansiunea volumului şi creşterea TA de repaus.

3. *Disopiramida* asociază efectul inotrop negativ cu efectele anticolinergice şi acţiunea vasoconstrictoare periferică.

4. *Anticolinergicele* (scopolamina transdermică este eficace probabil prin reducerea tonusului vagal crescut la aceşti bolnavi).

5. *Teofilina.*

La bolnavii care prezintă sincope precipitate de factori cunoscuţi sunt utile metode ca *„biofeedback"-ul* pentru contracararea unui trigger psihologic (sincope apărute la vederea sângelui, de exemplu) sau *suplimentarea raţiei de lichide şi sare* (în stările de deshidratare). Perfuzia cu soluţie salină fiziologică diminuează efectele hemodinamice ale

[1] Sunt necesare o anamneză completă, un examen clinic normal (cu referire specială la aparatul cardiovascular şi la sistemul nervos) în vederea confirmării sincopei vasodepresoare şi a excluderii altor posibile etiologii.

TABELUL 9.VIII

MEDICAMENTE UTILIZATE ÎN TRATAMENTUL SINCOPEI VASODEPRESOARE

Medicament	*Doza la copii*	*Doze la tineri şi adulţi*
Beta-blocante Atenolol	1-2 mg/kg/zi	25-200 mg/zi
Metoprolol	1-5 mg/kg/zi, divizată în 2 prize	50-200 mg/zi
Propranolol	2-4 mg/kg/zi, divizată în 4 prize	40-160 mg/zi
Disopiramidă	2-6 mg/kg, divizată în 4 prize	200-600 mg/zi
Fludrocortizon (Astonin-H)	0,1-0,3 mg/zi	0,1-1 mg/zi
Fluoxetine (Prozac)	contraindicat sub vârsta de 15 ani	10-20 mg/zi (date insuficiente)
Scopolamină (transdermic)	nu există date disponibile	1 plasture la 2-3 zile
Teofilină	6-12 mg/kg/zi	după W.N. Kapoor
Clorură de sodiu (sare de bucătărie)	250-500 mg de 3 ori/zi	poate fi dificil de înghiţit

sincopei vasodepresoare, iar dieta hipersodată pare eficientă şi economică. (De altfel, absenţa răspunsului favorabil la administrarea de soluţie salină normală indică un prognostic nefavorabil, după Mangru şi colab.)

Implantarea unui pacemaker, preferabil bicameral, rămâne incomplet clarificată, dar numeroase studii clinice subliniază beneficii la bolnavii cu SVD recurentă intratabilă, cu simptome cauzate predominant printr-un mecanism cardioinhibitor. Sunt necesare noi studii de control randomizate.

Negativarea testului mesei înclinate după iniţierea tratamentului preventiv este predictivă pentru succesul de lungă durată.

Prognostic: nu se cunoaşte dacă SVD predispune la un risc crescut de mortalitate în afara unei boli cardiace subiacente. În absenţa acesteia, la adulţii tineri prognosticul este excelent (Kapoor).

Bibliografie selectivă

BENDITT G.D., PETERSEN M., LURIE K.G., GRUBB B.P., SUTTON R.: Cardiac Pacing for Prevention of Recurrent Vasovagal Syncope. Ann. Int. Med. 1995; 122:204-205.

BERKOWITZ J.B., AULD D., HULSE J.E., CAMPBELL R.M.: Tilt table evaluation for control pediatric patients: comparison with symptomatic patients. Clin. Cardiol. 1995; 18(G):521-5.

BROOKS R., RUSKIN N.J.: Evaluation of patients with unexplained syncope. In: Zipes & Jalife: Cardiac Electrophysiology, ed. a 2-a. Saunders Co., 1995.

DHALA A., NATALE A., SRA J., DESHPANDE S., BLANCK Z., JAZAYERI M.R., AKHTAR M.: Relevance of Asystole During Head-Up Tilt Testing. Am. J. Cardiol. 1995; 75:251-254.

HOU Z.Y., YANG C.Y., KO C.C., LEE S.S., CHIANG H.T., CHEN C.Y: Upright postures and isoproterenol infusion for provocation of neurocardiogenic syncope: a comparison of standing and head-up tilting. Am. Heart J. 1995; 130 (6): 1210-5.

KAPOOR N.W.: Workup and management of patients with syncope. Med. Clin. North Am. 1995; 79:5.

KAPOOR N.W.: Hypotension and syncope. In Braunwald: Heart Disease, ed. a 4-a. W.B. Saunders, 1992.

LIPPMAN N., STEIN K.M., LERMAN B.B: Differential therapeutic responses of patients with independent vasodepressor syncope. Am. Heart J. 1994 (Dec.); 128 (6):1 110-6.

MANGRU N.N., YONNUG M.L., MAS M.S., CHANDAR J.S., PEARSE L.A., WOLFF G.S: Usefulness of tilt table test with normal saline infusion in management of neurocardiac syncope in children. Am. Heart. J. 1996; 131 (5):993-5.

ROSS A.B.: Syncope and hypotension. In: Gellis & Kagan's Current Pediatric Therapy, ed. a 15-a. W.B. Saunders, 1996.

SAMOIL D., GRUBB P.B., KIP K., KOSINSKI D.J.: Head Upright Tilt-Table Testing in Children with Unexplained Syncope. Pediatrics 1993; 92(3):426-429.

SHELDON R., ROSE S., FLANAGAN P., KOSHMAN M.L., KILLAM S.: Risk Factors for Syncope Recurrence after a Positive Tilt-Table Test in Patients with Syncope. Circulation 1996; 93:973-981.

ENDOCARDITA INFECŢIOASĂ

Eugen Pascal Ciofu

Epidemiologie: endocardita infecţioasă (EI) continuă să rămână o afecţiune severă, cu morbiditate ridicată în perioada acută a bolii. Afecţiunea a revenit în atenţia cercetătorilor, deoarece se semnalează o schimbare a spectrului bacterian, a rezistenţei germenilor la antibiotice şi, pentru copii în special, o creştere remarcabilă a numărului de cazuri de boli congenitale de cord operate, care a condus la creşterea duratei de supravieţuire a bolnavului şi deci a perioadei în care un număr tot mai mare de indivizi devin susceptibili. În sfârşit, noţiunea de endocardită nozocomială, relativ recent recunoscută,

adaugă o dimensiune nouă tabloului complex al acestei îmbolnăviri, cu implicarea factorilor iatrogeni. În acelaşi timp, tot mai multe păreri autorizate îşi exprimă îndoiala asupra eficacităţii măsurilor profilactice în prevenirea îmbolnăvirii, precum şi a raportului cost/eficienţă în profilaxia endocarditei.

Datele enunţate sugerează schimbări recente în epidemiologia EI, semnalate în special în literatura ţărilor dezvoltate. Noile posibilităţi de diagnostic (echocardiografia Doppler, echocardiografia transesofagiană), scăderea remarcabilă a reumatismului articular poststreptococic, precum şi schimbarea previzibilă a spectrului bacterian şi, deci, a rezistenţei la antibiotice a florei nozocomiale nu puteau rămâne fără răsunet asupra epidemiologiei EI la copil.

Rămân întrebări cu răspuns incert:

- De ce doar un număr restrâns de germeni, în care domină cei grampozitivi, produc infectarea endocardului ?
- De ce aceşti germeni se localizează specific la nivelul endocardului, într-un număr relativ mic de cazuri (condiţiile locale hemodinamice şi turbulenţa fluxului se pare că au rol hotărâtor), număr incomparabil mai mic decât situaţiile clinice care asociază hemoculturi pozitive (septicemii) ?
- De ce germenii fixaţi pe endocard sunt atât de dificil de eradicat şi vindecarea se obţine cu dificultate printr-un efort conjugat pediatru-infecţionist-chirurg? Un episod de EI în antecedente creşte remarcabil riscul unui episod ulterior şi episoadele recurente de EI constituie veritabila caracteristică a bolii.

Endocardita nozocomială este definită ca fiind EI survenită la opt săptămâni după o manevră sau o intervenţie chirurgicală care ar fi putut-o favoriza (sau la 48 ore de la internarea pentru o altă boală). Este raportată abia recent în literatură, cu o incidenţă de 20-28% din totalul cazurilor.

Incidenţa endocarditei bacteriene pare a fi de 1-2‰ din cazurile internate în spital, dar aceasta este diferită în funcţie de locul unde se face raportarea şi acurateţea diagnosticului. Numărul cazurilor confirmate necroptic pare nemodificat în ultimii 30 ani! EI este mai rar întâlnită la copil în comparaţie cu adultul (30% din totalul cazurilor), fiind favorizate de boli congenitale de cord *neoperate sau operate* şi catetere venoase centrale la sugari. Vârsta medie este de 6-7 ani, EI la sugar rămânând o raritate. Cele mai frecvent complicate leziuni rămân DSA, PCA, coarctaţia aortei, bicuspidia aortei şi tetralogia Fallot.

În cazuri mai rare EI se asociază cu prolaps de valvă mitrală (sindrom Marfan), cardiomiopatie hipertrofică. Categoria de bolnavi cu imunitate compromisă, la care s-au practicat manevre invazive cresc numărul de îmbolnăviri prin EI (în ultimul deceniu mortalitatea EI pentru cazuri pediatrice variază între 11-22%).

Patogenie: EI survine atunci când suprafaţa valvulară sau a comunicării anormale şi-a priedut integritatea, ceea ce permite ataşarea germenilor. Se adaugă obligatoriu factorii hemodinamici (turbulenţa fluxului sanguin). Primul efect al acestor modificări este formarea unui tromb nebacterian format doar din trombocite şi fibrină, la care aderă ulterior germenii. Existenţa acestui tromb este absolut esenţială în apariţia bolii. Acesta este situat pe partea unde presiunea sângelui este mai scăzută (dacă ne referim la fluxul sanguin care străbate un orificiu strâmtorat sau anormal). Factorii hemodinamici, care cresc turbulenţa şuntului, dar scad presiunea exercitată lateral, constituie factori favorizanţi, fapt demonstrat în special în modele experimentale. Pentru ca trombul plachetar să se infecteze este necesar să se producă bacteriemii tranzitorii, chiar dacă acestea sunt paucibacteriene (< 10 unităţi formatoare de colonii/mm^3). Abilitatea de a adera la tromb, constatată doar la o anumită categorie de germeni, este greu de explicat în actuala etapă a cunoştinţelor noastre. Se pare că doar germenii capabili să producă dextran extracelular (factor de virulenţă pentru EI) sunt incriminaţi ca agenţi etiologici. În schimb, capacitatea de sinteză a exopolizaharidelor se corelează cu dimensiunea vegetaţiei şi evantuala rezistenţă la tratament. De altfel, profilaxia endocarditei cu antibiotice vizează nu numai distrugerea germenilor, ci şi împiedicarea acestora de a adera la trombul plachetar. Trombul odată infectat prin înmulţirea bacteriilor atinge o masă critică, favorizată de deficienţe de apărare imună a organismului gazdă.

Ei stimulează sistemul imun al individului infectat atât pe versantul imunităţii celulare, cât şi pe al celei umorale. Rezultă hipergamaglobulinemie, complexe imune circulante care se depun la nivelul glomerulilor, scăderea complementului.

Pentru apariţia EI leziunea cardiacă nu este obligatorie, endocardita nozocomială evoluând de obicei pe cord sănătos.

Etiologie: din mulţimea de germeni incriminaţi în apariţia EI, stafilococii şi streptococii reprezintă 80-90% din cazuri (tabelul 9.IX).

TABELUL 9.IX

AGENŢI ETIOLOGICI ÎN ENDOCARDITA INFECŢIOASĂ (după Sheld W.M.)

Agent	*Procent din cazuri*
Streptococi	60-80%
Streptococ viridans	30-40%
Enterococi	5-18%
Alţi streptococi	15-25%
Stafilococi	20-35%
Coagulazo-pozitivi	10-27%
Coagulazo-negativi	1-3%
Germeni aerobi gramnegativi	1,5-13%
Fungi	2-4%
Culturi „negative"	25%

Streptococul viridans rămâne cea mai comună cauză a EI la copil. Boala are simptomatologie puţin zgomotoasă cu predominanţa fenomenelor embolice. Streptococul viridans este α-hemolitic şi de obicei nu poate fi tipat în sistemul Lancefield. *Enterococii* sunt clasaţi în grupa D Lancefield, produc hemoliză α, β sau γ pe mediile cu agar-sânge. Ei sunt la originea EI nozocomiale care survin de obicei pe cord sănătos. *Stafilococul auriu,* coagulazo-pozitiv este al doilea germen ca frecvenţă întâlnit în etiologia EI. Boala are aspect acut, fulminant, cu metastaze septice la distanţă, formarea de abcese (cerebrale, miocardice). *Stafilococul epidermidis* sau stafilococul alb este la originea EI de cauză nozocomială, fiind mai caracteristic secţiilor de nou-născuţi. Dintre germenii gramnegativi, Salmonela, E. coli, Citobacter, Klebsiella-Enterobacter, Serratia marcescens şi Proteus sunt cei mai frecvenţi citaţi. Pentru copiii care au primit anibioterapie îndelungată cu catetere i.v. păstrate timp îndelungat, fungii reprezintă etiologia probabilă a EI nozocomiale (Candida, Aspergillus).

Tabloul clinic al EI este polimorf. În funcţie de agentul etiologic poate avea aspect zgomotos, „acut" (stafilococ auriu) sau poate fi mai şters, „subacut" (streptococ viridans). Pentru susţinerea diagnosticului trebuie să existe un înalt grad de suspiciune din partea medicului, ceea ce presupune experienţă clinică. În tabelul 9.X este prezentată simptomatologia clinică întâlnită în 50 cazuri de EI la copil, urmăriţi într-un studiu colaborativ în oraşul Bucureşti şi publicat în anul 1998.

TABLOUL 9.X

SIMPTOMATOLOGIA EI LA COPIL (studiu efectuat în Bucureşti, 1998)

Endocardita infecţioasă		*Complicaţii*	
Febră	100%	Insuficienţă cardiacă	46%
Fatigabilitate, slăbiciune	50%	Fenomene embolice	28%
Splenomegalie	28%	- Cerebrale	14%
		- Pulmonare	8%
Artrită/artralgie	22%	- Alte artere	6%
Mialgie	12%	Manifestări neurologice	24%
Sufluri nou apărute sau recent modificate	12%	Alterarea stării de conştienţă	16%
Leziuni peteşiale	12%	Convulsii	6%
Erupţie cutanată maculo-papuloasă	10%	Semne de iritaţie meningiană	2%
Dureri lombare	6%	Hematurie macroscopică	12%
Icter	6%	Complicaţii septice	8%
Descuamaţie a tegumentelor	6%	Pericardită	6%
		Abces mediastinal	2%
Noduli Osler	0		

Hemiplegia acută secundară complicaţiilor tromboembolice cerebrale este atât de tipică EI, încât se poate spune că în orice hemiplegie acută la copil este necesar examenul echocardiografic al cordului pentru excluderea EI sau a mixomului atrial. În literatură sunt semnalate şi cazuri de tromboembolii cerebrale de mici dimensiuni, care, cu ocazia by-passului presupus de tratamentul chirurgical, se transformă în infarct cerebral hemoragic, de aceea se consideră că EI constituie o indicaţie de screening prin CT-cerebrală care trebuie efectuat tuturor bolnavilor candidaţi sau nu pentru tratament chirurgical pe cord deschis.

Examene paraclinice: *hemocultura* este cel mai important test de laborator necesar susţinerii diagnosticului. Ea poate fi negativă dacă bacteriemia este intermitentă sau paucibacteriană, dacă a fost recoltată după instituirea terapiei antibiotice. În mod ideal se recomandă 3 hemoculturi succesive, dintre care 2 în primele 24 ore. Rezultatele pot fi comparate cu cercetarea anticorpilor circulanţi specifici prin metoda ELISA. Al doilea examen paraclinic cu mare valoare diagnostică este *echocardiografia,*

care permite vizualizarea vegetaţiei în > de 50% din cazuri (depinde de performaţele aparatului şi ale medicului). Sunt vizualizate mai frecvent vegetaţiile situate în cordul stâng, cele cu dimensiuni mai mari de 2 mm şi impedanţă acustică) (fig. 9.60 şi 9.61). Sensibilitatea şi specificitatea metodei nu sunt general acceptate, dar o vegetaţie calcificată (care nu semnifică vindecare!) este mai uşor de vizualizat.

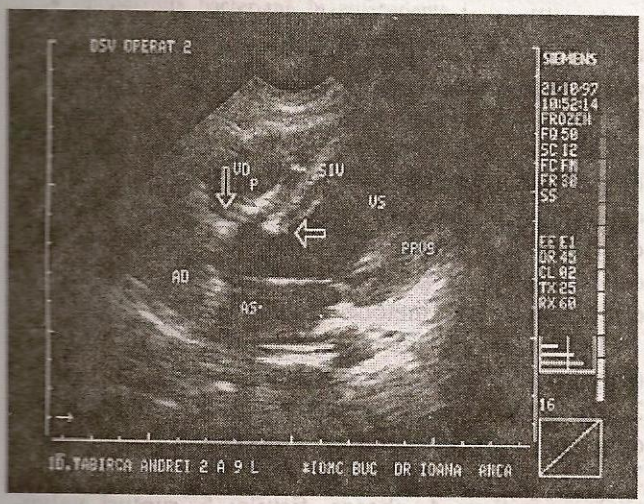

Fig. 9.60 – Endocardită bacteriană, aspect echografic 2D. Vegetaţie vizibilă în ventriculul drept, în apropierea petecului cu care s-a făcut reparaţia defectului septal ventricular (endocardită postoperatorie) (Colecţia IOMC).

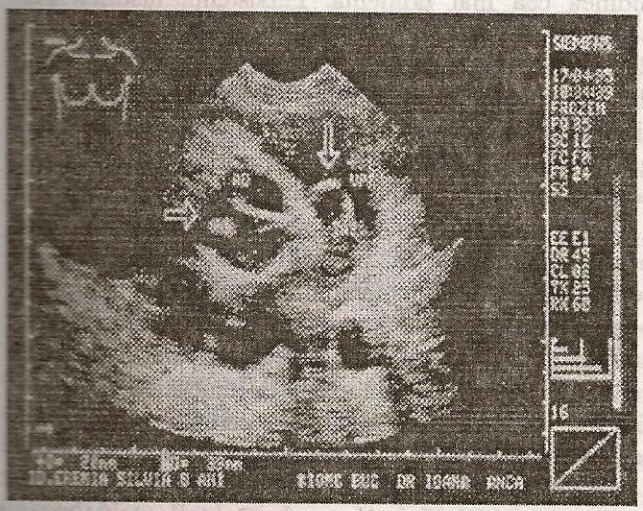

Fig. 9.61 – Endocardită bacteriană, aspect echografic 2D. Vegetaţii bacteriene la nivelul valvelor sigmoide aortice şi pulmonare. (Colecţia IOMC, Dr. Ioana Anca.)

Echo transesofagian nu se practică curent în pediatrie, dar a îmbunătăţit rezultatele diagnosticului.

Ca în orice infecţie bacteriană, reactanţii de fază acută sunt intens pozitivi (VSH, proteina C reactivă, fibrinogen).

Date foarte noi (1997) susţin că proteina C reactivă este un test mai sensibil decât VSH în susţinerea diagnosticului. Hemograma evidenţiază anemie, leucocitoză cu devierea la stânga a formulei leucocitare. Prezenţa complexelor imune circulante şi a crioglobulinelor (85%) se asociază cu scăderea complementului, „sindrom nefritic", care trădează originea glomerurală a suferinţei renale, hiperproteinurie şi hipergamaglobulinemie, factor reumatoid prezent (dacă boala evoluează mai mult de 6 săptămâni).

În mod paradoxal, ECG prezintă rareori modificări, chiar în abcese miocardice sau infarcte miocardice (confirmate necroptic).

Emboliile cerebrale septice urmate de abcese cerebrale (în EI cu stafilococ) pot fi viualizate prin CT cerebral.

Diagnostic pozitiv: dificultăţile de diagnostic pentru EI „definită" sau numai suspectă sau probabilă au impus conceperea unor „criterii de diagnostic pentru EI". Pentru adult se utilizează criteriile Universităţii Duke (1994) iar pentru copil Saiman propune criteriile care-i poartă numele, prezentate în tabelul 9.XI care sunt mai flexibile şi mai bine adaptate practicii pediatrice.

TABELUL 9.XI

CRITERII DE DIAGNOSTIC ÎN ENDOCARDITA INFECŢIOASĂ LA COPIL (Saiman, 1993)

1. Hemoculturi pozitive (> 2) pentru germeni patogeni recunoscuţi ca agenţi etiologici şi vizualizarea echocardiografică a vegetaţiei la un bolnav cu sau fără boală structurală de inimă.
2. Hemoculturi pozitive (> 2) pentru germeni patogeni recunoscuţi ca agenţi etiologici, fără vizualizarea echocardiografică a vegetaţiei dar asociate cu febră, oboseală, dureri articulare sau artrită, manipulare stomatologică recentă, asociate cu date de laborator sugestive (VSH, hematurie) sau date clinice sugestive (sufluri noi sau recent modificate, hepatosplenomegalie, fenomene embolice).
3. Una sau mai multe hemoculturi pozitive care însoţesc febra la un bolnav cu boală congenitală de cord sau altă afecţiune cardiacă structurală, fără, aparent, altă sursă de infecţie.
4. Febră, boală congenitală de cord sau altă boală structurală, vizualizarea echocardiografică a vegetaţiei, fenomene embolice sau ambele, dar fără hemoculturi pozitive.

Tratamentul EI este complex, îndelungat şi are în vedere pe lângă tratamentul medical, clasic, mai

nou intrat în practica zilnică, tratamentul chirurgical.

Tratamentul antibiotic îşi propune sterilizarea focarului bacterian şi împiedicarea recăderilor. Dar o astfel de densitate microbiană ca cea de la nivelul vegetaţiilor nu se găseşte în perioadă de diviziune rapidă şi este mai puţin susceptibilă la acţiunea antibioticelor care pătrund relativ dificil la nivelul leziunii. Din cauza acestor caracterisici, sterilizarea vegetaţiilor se obţine foarte greu şi în timp îndelungat (4-6 săptămâni). Ca principiu, antibioterapia se va administra cel puţin iniţial (primele 3-4 săptămâni) doar parenteral, în PEV. Se vor alege doar antibiotice bactericide, combinaţii sinergice în funcţie de antibiogramă.

Streptococul viridans şi enterococii răspund favorabil la combinaţia dintre peniciline + aminoglicozid, de exemplu: penicilină + gentamicină, sau ceftriaxon + gentamicină. Dacă penicilina este contraindicată (alergie) se va avea în vedere vancomicina administrată în timp de 4 săptămâni. Pentru streptococii penicilinazo-rezistenţi s-a propus alternativa ampicilină - sulbactam sau meropenem. Enterococii sunt atacaţi sinergic de combinaţia vancomicină + streptomicină.

EI produsă de stafilococ care este adesea rezistent la penicilină va fi tratată cu antibiotice rezistente la penicilinază (oxacilina sau nafcilina) + tobramicină (sau gentamicină), care au acţiune sinergică. Combinaţia de nafcilină + tobramicină s-a dovedit foarte eficientă (sterilizare 47-90%), administrată o perioadă limitată (5-15 zile) din cauza efectelor nefrotoxice, dar utilă la începutul tratamentului în formele foarte agresive de boală. Dacă stafilococul este rezistent la meticilină şi bolnavul este şi alergic la penicilină, varianta teapeutică recomandată este vancomicina (care acţionează bactericid mai puţin prompt decât nafcilina) sau fluorochinolone + rifampicină.

EI cu bacili gramnegativi vor fi tratate cu cefalosporine de generaţia III, meropenem, iar EI cu Pseudomonas răspunde bine la tobramicină (8 mg/kg/zi) i.v., asociate cu peniciline cu spectru larg (ticarcilină, piperacilină, azlocilină). Nu există suficientă experienţă cu antibiotice noi, fluorochinolone pentru uz i.v., meropenem i.v., dar studiile experimentale sunt încurajatoare.

EI cu fungi beneficiază de tratament i.v. cu amfotericină B timp de 2 săptămâni, după care se va discuta oportunitatea tratamentului chirurgical.

Pentru endocarditele cu culturi negative se recomandă ampicilină + aminoglicozid, care „acoperă" un spectru bacterian foarte larg. Oricum, dilemele terapeutice ale medicului se nasc în aceste situaţii sau la pacienţii alergici la penicilină.

Se vor asocia tratamentul insuficienţei cardiace, tratamentul aritmic şi cel al complicaţiilor.

Tratamentul chirurgical este din ce în ce mai mult utilizat şi oricum orice bolnav cu EI va beneficia de consult chirurgical mai ales în formele cu embolii, cu vegetaţii cu volum mare (fungice), în cazurile care nu se sterilizează după două săptămâni de antibioterapie riguros aplicată, după antibiogramă. Momentul operator optim scade remarcabil mortalitatea prin EI, atât cea precoce, cât şi cea tardivă. Momentul operator se situează de obicei în a 14-a zi şi 20% din cazurile de EI beneficiază de această metodă terapeutică.

Indicaţiile tratamentului chirurgical sunt următoarele: 1. insuficienţa cardiacă neinfluenţată după 2 săptămâni de tratament; 2. vegetaţii de mari dimensiuni (> 10 mm) cu aspect echografic fragil; 3. persistenţa semnelor de infecţie şi a hemoculturilor pozitive; 4. abcese, fistule; 5. rupturi valvulare.

Tratamentul chirurgial precoce (după 2 săptămâni) după dispariţia sindromului septic pare atitudinea cea mai prudentă. Persistenţa insuficienţei cardiace este un indicator pentru operaţie în 60-90% din cazuri. Tratamentul chirurgical recomandat tardiv, la un bolnav cu o stare generală gravă, într-o situaţie disperată cu disfuncţie multiorganică, este grevat de mortalitate intraoperatorie ridicată care compromite indicaţia metodei.

Sechele: grupul bolnavilor trataţi chirurgical are o mortalitate precoce şi tardivă mai scăzută decât ceilalţi! În ciuda tratamentului complex aplicat, mulţi bolnavi vindecaţi de enterocolită au leziuni valvulare care necesită ulterior plastii valvulare, sechele cerebrale secundare fenomenelor embolice şi insuficienţă cardiacă. Recăderi după endocardită au fost semnalate în 4-15% din cazuri (Olaison).

Profilaxia endocarditei bacteriene, după recomandările Asociaţiei Americane de Cardiologie (1997), este prezentată în tabelul 9.XII.

Surprinzătoare au părut afirmaţiile unor cercetători care au studiat eficienţa metodei pe loturi de copii supuse unei profilaxii antibiotice corecte. Un episod de EI în antecedente creşte mult riscul pen-

TABELUL 9.XII

PROFILAXIA ENDOCARDITEI BACTERIENE RISC STRATIFICAT
(Recomandările Asociaţiei Americane de Cardiologie 11 iunie 1997)

Risc foarte mare
- Valve prostetice, inclusiv valve bioprostetice sau homografe.
- Endocardită bacteriană în antecedente.
- Boli congenitale cianogene complexe (ventricul unic, transpoziţie de vase mari, tetralogie Fallot).
- Şunt sau conducte sistemicopulmonare construite chirurgical.

Risc moderat
- Majoritatea bolilor congenitale de cord (altele decât cele amintite anterior).
- Disfuncţii valvulare dobândite (valvulopatii reumatismale).
- Cardiomiopatie hipertrofică.
- Prolaps de valvă mitrală cu regurgitare mitrală.

Situaţii în care profilaxia endocarditei nu este recomandată (risc neglijabil)
- Defect septal atrial izolat.
- Defect septal atrial reparat chirurgical, defect septal ventricular, persistenţa canalului arterial.
- By-pass coronarian.
- Suflu funcţional.
- Reumatism poststreptococic în antecedente, fără leziune valvulară.
- Boală Kawasaki în antecedente.
- Pacemaker sau defibrilator implantat.
- Cateterism cardiac, angioplastie cu balon.

Proceduri generatoare de bacteriemie
(profilaxia se recomandă numai la pacienţii cu risc foarte mare)
- Tonsilectomie, adenoidectomie
- Bronhoscopie cu bronhoscop rigid
- Scleroterapie de varice esofagiene
- Dilataţia stricturilor esofagiene
- Chirurgia tractului biliar
- Cistoscopie
- Chirurgia prostatei
- Dilataţia uretrei
- Extracţii dentare, implante dentare
- Proceduri periodontale, proceduri stomatologice sângerânde

tru al doilea episod. Astfel, Martin (1997) declară că aplicarea strictă a recomandărilor pentru profilaxia endocarditei scade nesemnificativ numărul cazurilor de EI la copil! David Durak (1995) în prestigiosul New England Journal of Medicine acceptă că profilaxia EI ar fi de dorit, dar metodele recomandate, chiar dacă sunt respectate cu strictețe, reduc doar o minoritate din numărul de cazuri. În această situaţie raportul cost/eficienţă nu justifică profilaxia sistematică, iar riscul accidentelor alergice la penicilină pare depăşit de numărul mic de cazuri în care endocardita a putut fi evitată!

Bibliografie

ABAD C.: Acute infectious mitro-aortic endocarditis in association with acute aortic dissection. Surg. Manag. Cardiovasc. Surgery 1995; 3(6):605-606.

AMRANI M., SCHOEVAERDTS J.C., RUBAY J., VERHELST R.: Surgical treatment for acute native aortic valvular infective endocarditis; Long term follow-up. Cardiovasc. Surg. 1995; 3(6):579-581.

CHOUDHURY R., GROVER A., VARMA J., KHATTRI H., ANAND I.S.: Active infective endocarditis observed in an Indian Hospital 1981-1991. Am. J. Cardiol. 1992; 70:1 453-1 458.

CIOFU CARMEN, PETRARU D., POPESCU-MICLOŞANU S.P.: Endocardita acută bacteriană la un copil de 2 ani. Pediatria (Bucureşti) 1983; 32(4):365-374.

CIOFU E.P., CIOFU C., CHIRIAC-BABEI G., IAGĂRU R., STAMATE M., IAGĂRU N., DUMBRAVĂ D., ANCA I., STOICA C., ARION C.: Epidemiology of infective endocarditis in Romanian children. Kardiologija (Belgrad) 1997; 18(suppl 1):42.

CIOFU E.P., CIOFU C., CHIRIAC-BABEI G., IAGĂRU R., STAMATE M., IAGĂRU N., DUMBRAVĂ D., STOICA C., ARION C.: Endocardita infecţioasă la copil; studiu colaborativ. Rev. Rom. Cardiol. 1998; 8(1):44-51.

DAJANI A., TAUBERT K.A.: Infective endocarditis. In Emmanouilides (ed.): Moss and Adams heart disease in infants, children and adolescents. Williams & Wilkins, Baltimore, 1995, p. 1 541-1 554.

DAJANI A., TAUBERT K.A. şi colab.: Prevention of bacterial endocarditis. Recommendations by the AHA. Circulation 1997; 96:358-366.

DURAC D.T.: Prevention of infective endocarditis. New Engl. J. Med. 1995; 332(1):38-44.

JENNINGS R., JOHNSON D.H., BLAIR A., RUBROT: Bacterial endocarditis with flail mitrale valve leaflet. J. Pediatr. 1981; 98(3):426-27.

HOGEVIK H., OLAISON L., ANDERSSON R., LINDBERG J.: Epidemiologic aspects of infective endocarditis in an urban population. Medicine 1995; 74(6):324-339.

HOGEVIK H., ALESTIG K.: Fungal endocarditis - A report on seven cases and a brief report. Infection 1996; 24(1):17-21.

HOGEVIK H., OLAISON L., ANDERSSON R., ALESTIG K.: C-reactive protein is more sensitive than erythrocyte sedimentation rate for diagnosis of infective endocarditis. Infection 1997; 24(2):82-85.

MARTIN J.M., NECHES W.H., WALD E.R.: Infective endocarditis: 35 years of experience at a Children's Hospital. Clin. Infect. Dis. 1997; 24:669-75.

OLAISON L., HOGEVIK H.: Comparison of the von Reyn and Duke criteria for the diagnosis of infective endocarditis. Scand. J. Infect. Dis. 1996; 28:399-406.

OLAISON L., HOGEVIK H., MYKEN P., ODEN A., ALESTIG K.: Early surgery in infective endocarditis. Q. J. Med. 1996; 89:267-278.
PARRAS F., BOUZA E., ROMERO J., BUZON L., QUERO M.: Infectious endocarditis. Pediatr. Cardiol. 1990; 11:77-81.
SAIMAN L., PRINCE A., GERSONY W.M.: Pediatric infective endocarditis in the modern era. J. Pediatr. 1993; 122: 847-53.
SHELD W.M., SANDE M.A.: Endocarditis and intravascular infections. In G.L. Mandell, J.E. Bennett, R. Dolin (eds.): Principles and Practice of Infectious disease, ed. a 4-a. London-Melbourne, 1995, p. 740-764.
SHARON C.A., CHEN, DWYER D.E., SORRELL T.C.: A comparison of hospital and community - aquired infective endocarditis. Am. J. Cardiol. 1992; 70:1449-1452.
THALME A., NYGREN A.T., JULANDER I., FREYSCHUSS U.: Classification of infective endocarditis by Duke's criteria and transesophageal echocardiography. Scand. J. Infect. 1996; 28:407-410.
ZACHERL S., FEYERTAG C., SALZER-MUHAR U., WIMMER M.: Bakterielle Endocarditis im Kindesalter. Klin. Pädiatr. 1996; 208:47-52.

MIOCARDITE

Alexandru Grigore Dimitriu, Tania Condurache

Definiţie: Conferinţa de anatomie patologică de la Dallas (1984) defineşte miocardita ca un proces inflamator al miocardului asociat cu necroză şi/sau leziuni degenerative ale miocitelor care nu sunt datorate unor leziuni ischemice prin boala arterelor coronare.

Particularităţi la copil: incidenţă maximă în prima copilărie (3 luni-2 ani); un debut adesea brutal cu semne clinice severe de la început şi posibilă evoluţie mortală prin insuficienţă cardiacă în absenţa tratamentului; evoluţia poate fi frecvent favorabilă cu condiţia aplicării unui tratament corect, suficient de precoce şi mai ales prelungit.

Incidenţă: afecţiunea este relativ rară la copil, în jur de 0,3% din internările dintr-un serviciu de cardiologie pediatrică, iar necroptic o incidenţă de 1,15-6,83%, aproximativ 1/3 din ele fiind reumatismale.

Etiologie: miocarditele pot fi cauzate de diferiţi agenţi, totuşi infecţiile virale, mai ales cele cu enterovirusuri sunt cele mai frecvente, manifestările cardiovasculare survenind în mai puţin de 1% din asemenea infecţii. Prin tehnica hibridării şi PCR, la aproximativ 20-30% din cazurile de cardiomiopatie dilatată a fost evidenţiat în miocard ARN enteroviral.

– *Etiologia infecţioasă:*

• virală: Coxsackie B1-5, A4, ECHO 9, 11, 22, adenovirusuri, virusul gripal, rubeolic, rujeolic, urlian, sinciţial respirator, Cytomegalovirus, herpes virus, virusul mononucleozei infecţioase, virusul poliomielitic, HIV, virusul turbării, virusul febrei galbene;

• alte microorganisme: Mycoplasma pneumoniae, psitacoza, ricketsii (febra Q, tifos exantematic);

• agenţi bacterieni: difteria, cu totul excepţională astăzi, tuberculoza, febra tifoidă, streptococ, stafilococ, pneumococ, tetanos, Pertussis, bruceloza; Legionella pneumophilia, Klebsiella, clostridii;

• fungi: Candida, Cryptococcus, actinomicoza, Aspergillus, histoplasmoza, blastomicoza;

• protozoare: Trypanosoma cruzi (boala Chagas), toxoplasma, malaria, leishmanioza;

• metazoare: trichinoza, echinococoza, cisticercoza, ascaridiaza, strongiloidoza;

• spirochete: lues, leptospiroze.

– *Etiologie neifecţioasă:*

• reacţii la medicamente (relativ rare), boli autoimune sau boli de colagen (LES, RAA, artrita reumatoidă, sarcoidoza, sclerodermia, posibil boala Kawasaki), miocardita post-partum;

• miocarditele idiopatice sunt printre cele mai frecvente; etiologia lor este incertă, posibil reprezentând un răspuns imunopatologic al miocardului faţă de infecţii virale recente, iar aspectul lor histologic este de miocardită limfocitară. Miocardita limfocitară a fost evidenţiată necroptic la 16-21% din cazurile de moarte subită la copil, la 3-63% din biopsiile endomiocardice efectuate în cardiomiopatiile dilatate primitive la adult şi 9% din cazuri în miocardite.

Anatomie patologică: miocardita acută afectează în general un cord iniţial normal.

Macroscopic: cordul are întotdeauna un volum mărit, cu dilatarea cavităţilor, mai ales ventriculară stângă. Miocardul este moale, flasc, palid sau galben, iar aspectul endocardului şi pericardului sunt normale.

Histologic: leziunile cele mai obişnuite sunt: infiltraţia cu limfocite şi într-un procentaj mai mic cu histiocite şi plasmocite, printre fibrele miocardice disociate de un edem interstiţial de importanţă variabilă realizând aspectul de miocardită interstiţială.

Fibrele miocardice în general sunt puţin atinse, dar pot exista şi leziuni de necroză, difuze sau focale. Acest aspect este întâlnit cel mai frecvent în cazurile care au decedat rapid fără o terapie adecvată. Mai târziu, în evoluţie apare o hipertrofie a pereţilor VS, iar histologia evidenţiază fibroză miocardică, infiltrate celulare şi aspecte degenerative miocitare. Necroza miocardică pe zone întinse a fost descrisă mai ales la nou-născut.

Clasificarea aspectelor microscopice de miocardită:

– *Miocardita interstiţială:* edem, congestie şi infiltraţie interstiţială cu limfocite, plasmocite, polinucleare, eventual celule gigante.

– *Miocardita parenchimatoasă:* leziuni de necroză focală asociind leziuni de degenerescenţă difuză a fibrelor miocardice.

– *Miocardita supurată:* în infecţiile bacteriene, mai frecvent sistemice, cu focare supurate, microabcese şi edem interstiţial.

Patogenie: mecanismele patogenice ale miocarditelor sunt variate:

• Acţiunea directă citopatică a virusurilor (în general, în formele supraacute) sau a bacteriilor prin bacteriemie şi, mai rar, ca rezultat la distanţă al toxinelor bacteriene (exemplu: în difterie).

• Majoritatea miocarditelor sunt rezultatul unor mecanisme imune mediate celular ca răspuns la agresiunea iniţială a virusurilor cu tropism cardiac, care survine în general la indivizi cu predispoziţie genetică. În miocarditele active există frecvent o alterare a reglării imune, ca, de exemplu, alterarea raportului între limfocitele T supresoare/citotoxice şi limfocitele T-helper, care are drept consecinţă o creştere a sintezei de Ac (anticorpi) antimiocardici de către limfocitele B.

Studiile experimentale pe animale au arătat că infecţia cu virusul Coxsackie grup B, agentul etiologic principal al miocarditei umane are două faze:

a) faza precoce: la 5 zile de la inocularea virusului pot apărea necroze focale miocitare şi infiltrate cu polinucleare şi mononucleare. Sinteza de Ac neutralizanţi de către organism conduce la dispariţia virusului din ţesutul miocardic în cel mult 2 săptămâni, iar clinic la recuperare rapidă. Concentraţiile reduse de Ac neutralizanţi întârzie clearance-ul viral şi pot favoriza manifestări severe şi decesul precoce;

b) faza tardivă: la necrozele focale se adaugă infiltrate difuze interstiţiale limfocitare, ca în majoritatea miocarditelor umane.

Implicarea mecanismelor imune în patogenia miocarditelor umane poate fi probată prin:

– prezenţa de autoanticorpi circulanţi la 60% din copiii cu miocardite (ca în sindromul postpericardotomie);

– prezenţa de Ac antimiolemali şi antisarcolemali fixatori de complement, cu efecte citolitice;

– existenţa de reactivitate încrucişată între antigenele sarcolemale şi virusul Coxsackie B, cu posibilitatea dezvoltării Ac citolitici antimembrană miocitară;

– efectele favorabile ale imunosupresivelor (până la 60% din cazuri) în unele miocardite cu evoluţie prelungită şi severă, în funcţie de indicaţiile furnizate de biopsia endomiocardică.

Manifestări clinice: diagnosticul clinic al miocarditei este adeseori dificil. Trebuie consideraţi ca având miocardită toţi pacienţii cu un debut recent de insuficienţă cardiacă congestivă de etiologie inexplicată.

Nou-născuţii, cu o susceptibilitate deosebită pentru infecţiile cu Coxsackie grup B, au forme deosebit de grave de boală. Manifestări severe pot surveni la sugar în infecţiile cu virusul rubeolic, herpes simplex, în toxoplasmoză. În schimb, la copilul mare simptomatologia este în general mai puţin severă.

Modalităţi de debut în miocardite:

1. rar prin complicaţii inaugurale: embolie cerebrală şi hemiplegie, tulburări de ritm, moarte subită;

2. debut progresiv, insidios, cel mai frecvent, dar adesea cu semne nespecifice ce sunt atribuite infecţiei respiratorii sau gastroenteritei posibil virale din antecedentele recente. Diagnosticul în aceste cazuri este mai frecvent stabilit prin decelarea radiologică a cardiomegaliei şi/sau a unor semne ECG sugestive;

3. debut brutal, cu apariţia rapidă în câteva ore a semnelor unei insuficienţe cardiace ± şoc cardiogenic.

Examenul clinic evidenţiază deseori un copil anxios sau, din contră, apatic, cu paloare ± uşoară cianoză, cu extremităţi reci şi uneori marmorate. Pulsul periferic este tahicardic, în general slab, deşi TA poate fi normală sau se constată o uşoară hipotensiune arterială.

Examenul obiectiv al cordului decelează tahicardie sinusală şi în repaus, asurzirea zgomotelor cardiace, frecvent zgomot de galop stâng; deseori la apex apare un suflu holosistolic de insuficienţă mitrală (dilataţia VS) tranzitorie. Semnul Harzer (dilataţia VD) este relativ constant şi adesea poate fi perceput şi un suflu sistolic de insuficienţă tricuspidiană.

Semnele de insuficienţă cardiacă sunt variabile:

– *semne de insuficienţă ventriculară dreaptă:* hepatomegalie dureroasă şi reflux hepatojugular, distensia venoasă jugulară fiind dificil de detectat la sugar; edemele periferice apar în general mult mai târziu, putând exista doar o simplă creştere inexplicabilă în greutate prin retenţie hidrosalină;

– *insuficienţa ventriculară stângă:* însoţită de stază pulmonară cu tuse, raluri pulmonare uneori greu de diferenţiat de cele din infecţiile respiratorii, dispnee, bătăi ale aripilor nasului, tiraj, tahipnee > 70 respiraţii/minut, până la edem pulmonar şi/sau şoc cardiogenic.

Semnele de colaps periferic pot fi şi pe primul plan, uneori deosebit de severe, cu tentă palid-cenuşie, puls periferic slab sau chiar abolit, alungirea timpului de recolorare, extremităţi reci sau marmorate.

Investigaţii paraclinice: deseori permit confirmarea diagnosticului clinic de miocardită acută.

Examenul radiologic: cardiomegalia de mărime variabilă este prezentă în majoritatea cazurilor, globală sau mai ales cu predominanţa ventriculară stângă, deşi la debut poate lipsi; exemplu, radioscopic se evidenţiază deseori o mobilitate redusă a siluetei cardiace, mai ales a marginii stângi. Frecvent sunt evidente semne de stază venoasă pulmonară şi de edem pulmonar cu sediu perihilar sau difuz.

ECG: deseori cu aspect caracteristic:

– microvoltajul complexelor QRS, mai evident în derivaţiile standard şi unipolare faţă de precordiale, este adesea puţin constant şi puţin durabil, prezent totdeauna în faza iniţială;

– anomalii ale segmentului ST: alungirea QT, subdenivelarea şi mai rar supradenivelarea ST, mai ales în DI, aVF şi precordialele stângi; este necesară diferenţierea de anomaliile din pericarditele acute. Modificările se ameliorează progresiv, dar pot dura uneori chiar mai multe săptămâni;

– modificările undei T: aplatizarea sau inversarea undei T în toate derivaţiile, dar mai ales în precordialele stângi;

– tulburări de conducere atrioventriculară, tulburări de ritm: tahicardie sinusală neconcordantă cu febra, extrasistolie supra- sau ventriculară izolată sau în salve, fibrilaţie sau flutter atrial. Trebuie menţionat că, spre deosebire de fibroelastoză, miocarditele primitive nu au, cel puţin în faza iniţială semne electrice de HVS.

Echocardiografia, metodă noninvazivă deosebit de sensibilă pentru:

– probarea disfuncţiei VS, evidenţiind: creşterea dimensiunilor sistolice şi/sau diastolice ale VS, hipochinezia pereţilor ventriculari stângi şi a septului interventricular; scăderea fracţiei de scurtare şi ejecţie a VS (caracteristic);

– prezenţa unor trombi intracavitari, prezenţa unui revărsat pericardic (asocierea inflamaţiei pericardice la miocardită).

Echo Doppler permite evidenţierea şi cuantificarea insuficienţelor valvulare, mai ales a regurgitării mitrale. Disfuncţiile ventriculare din miocardită trebuie diferenţiate de cele care pot surveni în anomaliile de origine ale arterei coronare stângi şi cele din obstrucţiile fluxului de ejecţie ale VS (stenoza aortică severă sau coarctaţia de aortă).

Examenele de laborator sunt deseori nespecifice. Leucocitoza şi creşterea reactanţilor de fază acută survin în miocarditele bacteriene, iar în cele virale, în general, numărul leucocitelor este normal, cu limfocitoză.

Se notează frecvent *creşterea valorilor TGO, LDH şi a fracţiunii MB a fosfocreatin kinazei,* care constituie o probă pentru afectarea miocardică, dar fără o valoare semnificativă, diagnostică sau prognostică.

Urmărirea *titrurilor anticorpilor antivirali* în dinamică poate certifica etiologia virală a miocarditei.

Izolarea virusurilor poate fi făcută şi în scaun, exsudat faringian, sânge, în lichidul pericardic sau chiar din miocard la necropsie. Uneori este posibilă şi evidenţierea autoanticorpilor antimiocardici.

Explorarea radioizotopică:

– *scintigrafia cu ^{67}Gallium,* tehnică sensibilă ce poate fi utilizată de rutină pentru determinarea proceselor inflamatorii cronice miocardice, deşi are o specificitate şi valoare predictivă relativ redusă;

– tehnica marcării cu *^{111}Indium a anticorpilor antimiozină* are o sensibilitate înaltă pentru necroza miocardică, dar o specificitate redusă, cu numeroase rezultate fals pozitive. Tehnicile de scintigrafie mio-

cardică reprezintă adesea o alternativă la pacienţii la care biopsia miocardică nu poate fi efectuată.

Biopsia endomiocardică este una dintre cele mai utile metode de diagnostic de certitudine în miocardită, în peste 90% din cazuri, şi al formei acesteia, fiind necesară respectarea criteriilor Dallas. Ea este utilă şi în diagnosticul diferenţial (exemplu, de fibroelastoză), cât şi pentru urmărirea evoluţiei leziunilor miocardice.

Cateterismul şi angiocardiografia nu sunt necesare, deoarece datele pe care le pot furniza pot fi obţinute mai uşor şi cu precizie prin metode noninvazive, precum echocardiografia.

Diagnostic diferenţial: cordul pulmonar acut din pneumoniile acute dispneizante frecvente la copil sau cardiomiopatia secundară din cursul fibrozei chistice; pericardita; fibroelastoza endomiocardică (are semne ECG de HVS); anomalia de origine a arterei coronare stângi din AP; necroza mediei arterelor coronare; glicogenoza cardiacă; la nou-născut: leziunile de ischemie miocardică perinatală cu manifestări similare uneori, dar un prognostic diferit (analiza enzimelor serice, ECG, scintigrafie cu ^{201}Th); colapsul din sepsis; unele cardiopatii congenitale (sindromul cordului stâng hipoplazic, stenoza aortică severă etc.)

Evoluţie şi prognostic: apariţia miocarditelor este relativ rară comparativ cu larga răspândire a enterovirusurilor cu acţiune cardiotropă, deci există posibilitatea prezenţei şi a unor miocardite subclinice, mult mai frecvente şi care rămân nedecelabile datorită unei recuperări rapide. În acelaşi timp este dificil de precizat care dintre aceste cazuri vor dezvolta mai tardiv o cardiomiopatie dilatativă.

În formele fulminante decesul poate surveni uneori chiar în primele 48 ore, chiar cu o terapie corectă, prin insuficienţă cardiacă, colaps, tulburări grave de ritm, mai ales primele 48 ore, acestea fiind cele mai periculoase, după care se poate asista în general la o evoluţie favorabilă. Accidentele tromboembolice sunt rare, iar tulburările de ritm excepţionale.

Recăderile pot surveni la 20-25% din cazuri, în special în formele insuficient tratate, cu oprirea terapiei precoce, înainte de normalizarea clinică, ECG şi radiologică. Durata tratamentului şi perioada de urmărire sunt îndelungate, mergând de la 6 luni la 2 ani şi chiar peste.

Evoluţia miocarditelor în funcţie de modalităţile de debut poate fi următoarea:

– 70-80% din cazuri evoluează doar cu semne uşoare/moderate de insuficienţă cardiacă, uşoară/moderată cardiomegalie, disfuncţie VS, iar histologic există leziuni de miocardită activă sau „la limită". Recuperarea (şi) spontană depăşeşte 60-70% din cazuri, cu normalizare a tabloului clinic şi mai ales a funcţiei ventriculare. Unele dintre cazuri pot evolua totuşi spre o cardiomiopatie dilatativă;

– în 20-30% din cazuri apar de la început insuficienţa cardiacă severă sau şocul cardiogenic (1/3 din cazuri), cu aspect histologic de infiltrat inflamator extensiv şi necroză miocitară. Aici recuperarea completă poate fi întâlnită numai la 10-20% din cazuri; 10% vor evolua spre deces sau vor necesita transplant cardiac, iar numeroase cazuri vor dezvolta în timp o cardiomiopatie dilatativă;

– mai rar, unele miocardite, fără semne de insuficienţă cardiacă pot fi demonstrate doar prin biopsie endomiocardică. În unele cazuri de blocuri atrioventriculare severe care necesită implantare de pacemaker, bioptic a fost decelată asocierea de celule gigante. Miocardita cu celule gigante are deseori un prognostic nefavorabil, cu progresiune spre deces sau cu necesitatea de transplant în următoarele 18 luni (50%). Asemenea miocardite au fost descrise şi în sarcoidoză sau artrită juvenilă, probând rolul autoimunităţii mediate celular în apariţia manifestărilor cardiace;

– 10-15% din cazuri pot evolua cu aspectul de miocardită cronică evidenţiată pe biopsii seriate. Miocardita cronică poate avea 2 aspecte:

a) aspectul iniţial al miocarditei cronice active asemănător cu acela din miocardita acută, cu un debut treptat al insuficienţei cardiace congestive. Evoluţia ei este însă particulară, cu deteriorare progresivă întreruptă de scurte perioade de ameliorare, rareori în final ajungând la cardiomiopatie dilatativă. Histologia evidenţiază prezenţa de celule gigante şi fibroza extinsă;

b) miocardita cronică persistentă, forma cea mai obişnuită, fără semne de insuficienţă cardiacă şi, în care, deşi există o inflamaţie cronică miocardică, nu se va dezvolta în viitor o disfuncţie ventriculară stângă.

Biopsiile repetate pot evidenţia evoluţia de la miocardita acută spre cardiomiopatia dilatativă în 10-20% din cazuri, iar în 10% din cazuri poate apărea o îngroşare difuză marcată a endocardului ventricular, caracteristică pentru fibroelastoza endo-

cardică. Cu toate acestea, încă nu există o evidenţă foarte precisă a unei relaţii cauzale între miocardita virală şi fibroelastoza endocardică, în care unele studii arată implicarea virusului urlian. Pentru evaluarea histologică a unui caz de miocardită ar fi necesare 4-6 biopsii endomiocardice seriate, dar cel puţin prima biopsie trebuie efectuată în primele 3-6 săptămâni de la debut pentru a putea surprinde infiltraţiile limfocitare sau miocitele lezate.

Tratament: severitatea deosebită a evoluţiei miocarditei acute, chiar şi în cazurile cu un aspect iniţial nu prea alarmant, impune internarea acestor bolnavi într-o unitate de cardiologie infantilă unde este posibilă efectuarea unei monitorizări ECG continue. În afara severităţii iniţiale şi a formei clinice de boală, evoluţia este în mare parte dependentă de precocitatea tratamentului, de intensitatea acestuia şi mai ales de durata sa.

Digitalizarea, diureticile şi drogurile care reduc pre- şi postsarcina (vasodilatatoare) constituie astăzi baza terapiei miocarditei. În formele severe cu şoc cardiogenic şi/sau edem pulmonar mai sunt necesare corecţia acidozei metabolice şi ventilaţia artificială, la nevoie cu presiune pozitivă, pentru reducerea edemului pulmonar.

În insuficienţa cardiacă severă cu debit cardiac scăzut sau cu şoc cardiogenic însoţite de oligoanurie şi la care diureticele pot fi ineficace, rezultate favorabile pot fi obţinute cu *dopamină* 2-5 µg/kg/minut, în perfuzie i.v., care, producând vasodilataţie renală, favorizează diureza. În aceste cazuri asocierea la dopamină şi a dobutaminei, cu acţiune inotrop pozitivă remarcabilă: 10-15 µg/kg/minut, în PEV, poate ameliora situaţia cardiacă în 48-72 ore. Izoproterenolul este un vasodilatator eficace, dar este tahicardizant şi, crescând excitabilitatea miocardică, poate induce aritmii severe, deci trebuie utilizat cu prudenţă.

Diureticele se asociază cu restricţie hidrosodată şi cel puţin la început se administrează pe cale parenterală furosemid 2 mg/kg/doză, repetat la nevoie de 2-3 ori în primele 24 ore. Este necesară cercetarea valorilor kaliemiei, deoarece utilizarea un timp mai îndelungat duce la eliminări urinare de Na dar şi de K, cu hipokaliemie, situaţie în care creşte toxicitatea digitalei. Când utilizarea furosemidului depăşeşte 3-4 zile trebuie înlocuit cu un diuretic economizator de potasiu: *spironolactonă,* 2-3 mg/kg/zi. Pe fondul administrării spironolactonei, la nevoie poate fi utilizat din nou furosemidul, atât pe cale i.v., cât şi pe cale orală.

Digoxina este astăzi digitalicul de elecţie deoarece: poate fi administrată atât i.v., cât şi pe cale orală; la o acţiune inotrop pozitivă similară cu digitoxina (digitalina), se elimină mult mai rapid şi deci este redus riscul de supradozaj digitalic, deosebit de periculos în miocardite, dată fiind sensibilitatea crescută a miocardului inflamat la digitalice. Doza de atac la digoxină nu trebuie să depăşească 1/2-2/3 din doza obişnuită utilizată în insuficienţa cardiacă. În miocarditele fulminante, în afară de dobutamină şi/sau dopamină, pot fi utilizate ca inotrop pozitive şi inhibitorii de fosfodiesterază III: *amrinone* (experienţa la copil este mai redusă decât la adult, la care rezultatele au fost deosebit de favorabile).

Vasodilatatoarele sunt deosebit de necesare, reducând pre- şi postsarcina. *Trinitrina,* vasodilatator venos, contribuie la scăderea presarcinii, cu indicaţie majoră în edemul pulmonar. Acţiunea sa vasodilatatoare coronariană creşte aportul sanguin în zonele ischemice subendocardice. Iniţial se administrează în perfuzie i.v. 0,5 µg/kg/minut, doză crescută progresiv până la 20 µg/kg/minut, iar apoi pe cale percutanată.

Captoprilul, vasodilatator mixt cu predominanţă arteriolară, scade postsarcina, având şi alte acţiuni benefice, reducând necroza miocitelor şi leziunile miocardice, în general, prin blocarea radicalilor liberi de O_2. Captoprilul poate fi asociat cu trinitrina. Dintre efectele adverse ale captoprilului trebuie menţionate: hipotensiunea arterială, care survine mai ales în caz de hiponatremie, fiind necesară urmărirea constantă a TA şi creşterea progresivă a dozelor până la 1,5-2 şi chiar 5 mg/kg/zi/3 prize.

Tratamentul anticoagulant poate fi necesar la debutul bolii, având ca indicaţie majoră existenţa de trombi intracardiaci evidenţiaţi echocardiografic. Iniţial se utilizează: *heparina* i.v. 200-300 U./kg/zi/6 prize, la 4 ore, iar ulterior, după câteva zile, *aspirina,* în doze mici, ca antiagregant plachetar. Când a apărut tromboza vasculară cerebrală, inaugural sau în evoluţie, trombolitice – *urokinaza* în perfuzie i.v., pot să fie utile.

Corticoterapia este controversată, datorită riscului ca acţiunea sa imunosupresivă să favorizeze replicarea virală. În plus, ar putea să exacerbeze le-

ziunile cardiace prin inhibarea sintezei de anticorpi neutralizanţi şi de gama-interferon, prin interferenţa cu răspunsul normal limfocitar T al organismului la infecţii.

Utilizarea altor *imunosupresive* în scopul ameliorării inflamaţiei miocardice şi a leziunilor este controversată, existând atât rezultate bune, cât şi efecte deosebit de nefavorabile. Miocarditele fulminante nu beneficiază de imunosupresive administrate precoce. Administrarea precoce de ciclofosfamidă şi ciclosporină în faza de necroză miocardică a fost urmată de evoluţii în general nefavorabile. Patogenia imunologică a leziunilor din miocardită recomandă utilizarea imunosupresivelor mai tardiv, când clearance-ul viral a fost complet, când pot acţiona asupra mecanismului imun secundar infecţiei virale.

Terapia etiologică: studiile experimentale au evidenţiat rolul favorabil al unei terapii specifice antivirale. *Ribavirina,* administrată chiar din perioada de debut a infecţiei virale, a fost deosebit de eficace în inhibarea replicării virusului Coxsackie B3, reducând leziunile miocardice şi mortalitatea; administrarea mai tardivă nu a avut acelaşi efect asupra evoluţiei şi prognosticului. *Interferonii alfa şi gama* sunt inhibitori puternici ai replicării virusului Coxsackie în culturi celulare şi experimental pe animale, dacă sunt administraţi în perioada inoculării virale. În miocardita umană acest tratament poate fi încercat cât mai precoce faţă de debutul bolii.

Imunoglobulinele policlonale au redus severitatea miocarditelor cu virus Coxsackie în 50% din cazuri. Utilizarea lor în miocardite este justificată, deoarece pot conţine anticorpi neutralizanţi faţă de virusul cauzal, la care se adaugă efecte imunomodulatoare directe sau posibilitatea de a reduce producţia de citokine şi, prin aceasta, să prevină apariţia unor antigene miocelulare, ca punct de iniţiere a unui proces imun lezional.

Antibioticele nu au nici un fel de efect în miocarditele virale, ci doar în cazul miocarditelor din psitacoză sau cele din infecţia cu Mycoplasma pneumoniae.

Bibliografie selectivă

BROOK M.M.: Nelson Essentials of Pediatrics, ed. a 3-a. W.B. Saunders Co., Philadelphia, 1998, p. 536-537.

CIOFU E., CIOFU C.: Esenţialul în pediatrie. Edit. Medicală Amaltea, Bucureşti, 1997, p. 251-254.

DUPUIS CL. (sub red.): Cardiologie pédiatrique, ed. a 2-a. Flamarion-Médecine-Sciences, Paris, 1991, p. 560-566.

FRIEDMAN A.R.: In Oski A.F.: Principles and Practice of Pediatrics. J.B. Lippincott Co., Philadelphia, 1990, p. 1459-1467.

GRIGORESCU-SIDO PAULA (sub red.): Tratat elementar de pediatrie. Vol. I. Edit. Casa cărţii de ştiinţă, Cluj-Napoca, 1998, p. 302-306.

LEWIS A.: In: Moss and Adams Heart Disease in Infants, Children and Adolescent, ed. a 5-a. Williams and Wilkins, Baltimore, 1995, p. 1 531-1 540.

TEITEL D.F.: In: Rudolph's Pediatrics, ed. a 20-a. Prentice Hall International, New Jersey, 1996, p. 1 526-1 530.

TOGĂNEL R., GEORMĂNEANU M.: In Georm ăneanu M. (sub red.): Pediatrie, partea a II-a. Edit. Didactică şi Pedagogică, Bucureşti, 1996, p. 64-66.

WINNE J., BRAUNWALD E.: In Braumwald E. şi colab.: Heart Disease. W.B. Saunders Co., Philadelphia, 1992, p. 1 425-1 438.

BOALA KAWASAKI[1]

Carmen Ciofu

Boala Kawasaki este o vasculită acută multisistemică de etiologie necunoscută, caracteristică sugarilor şi copiilor sub vârsta de 5 ani, care dezvoltă într-un procent de 15-20% din cazuri leziuni ale arterelor coronare. Deoarece sechelele cardiace (anevrisme coronariene, infarct miocardic) îşi scad remarcabil frecvenţa dacă în primele 10 zile de boală copilul primeşte doze mari de imunoglobuline pentru administrare intravenoasă (IGIV) şi acid acetilsalicilic (aspirină), se cere ca diagnosticul să fie pus precoce (în primele 10 zile de boală).

Cunoscută şi sub numele de *sindrom mucocutanat ganglionar* (mucocutaneous lymphnode syndrome), boala a fost descrisă iniţial în Japonia (1967) de Tomisaki Kawasaki, în Spitalul Crucii Roşii din Tokio. La început, s-a crezut că această boală nouă este caracteristică numai populaţiei japoneze, dar în 1970 s-au semnalat primele cazuri în S.U.A., apoi şi în Hawaii, iar astăzi se ştie că boala este răspândită în întreaga lume. În România, primul caz a fost publicat în anul 1992 (Carmen Ciofu şi colab.).

Boala cunoaşte o incidenţă sezonieră definită, fiind semnalată mai ales iarna şi primăvara. Sexul

[1] Vezi şi capitolul 15 „Vasculite".

masculin este mai frecvent afectat şi 80% dintre bolnavi au vârsta sub 5 ani.

Clinică: tabloul clinic nu este patognomonic şi nu se cunoaşte nici un examen de laborator specific. Încadrarea bolnavului în acest diagnostic se face însă pe criterii clinice. S-a hotărât că prezenţa a 5 din următoarele 6 semne clinice principale permite susţinerea diagnosticului.

1. *Febra* de etiologie necunoscută, care durează mai mult de 5 zile şi nu se remite după administrarea de antibiotice. Debutul bolii este considerat a fi prima zi cu febră.
2. *Conjunctivita bilaterală neexsudativă.*
3. *Modificări ale gurii şi cavităţii bucale:*
   - hiperemie mucoasă difuză, buze fisurate;
   - limbă roşie, de culoarea căpşunilor;
   - roşeaţă difuză a faringelui şi obrajilor.
4. *Exantem polimorf al trunchiului* (rash, exantem morbiliform sau scarlatiniform); niciodată vezicule sau cruste.
5. *Modificări ale extremităţilor:*
   - roşeaţa palmelor şi plantelor, în prima săptămână;
   - edem indurativ al mâinilor şi picioarelor;
   - descuamaţie membranoasă a degetelor, în faza de convalescenţă.
6. *Adenopatie acută nesupurativă cervicală unilaterală* (1,5 cm sau peste), caracteristică în special copilului mai mare.

În tabelul 9.XIII sunt prezentate şi alte simptome semnificative întâlnite în procente variate în tabloul clinic al bolii Kawasaki. Medicul pediatru trebuie să rămână alert pentru acest diagnostic şi să manifeste un grad ridicat de suspiciune, în special la sugarii şi copiii mici cu sindrom febril prelungit.

Afectarea cardiacă, care survine în 15-25% din cazuri, este cea mai importantă, deoarece determină maximum de morbiditate şi furnizează singurele cazuri soldate cu deces (sub 1% din cazuri, uneori cu aspect de moarte subită).

Manifestările cardiace în boala Kawasaki se exprimă sub formă de miocardită acută focală (evoluează în primele 30 zile de boală), pericardită acută şi angeită (vasculită) coronariană. Prin afectarea inflamatorie a nodului sinusal pot să apară şi tulburări de ritm.

Între a 3-a şi a 5-a săptămână de boală, se instalează anevrisme ale arterelor coronare, care se pot tromboza, fiind urmate de ischemie miocardică şi chiar infarct miocardic. Afectarea coronariană este adesea asimptomatică, dar ea poate fi pusă în evidenţă angiografic, echocardiografic şi pe ECG prin semne indirecte. Echo 2D pune în evidenţă dilataţia anevrismală a arterelor coronare, când acestea depăşesc 3 mm diametru (un diametru coronarian de 8 mm este etichetat drept anevrism gigant).

Pe ECG, apare unda Q patologică în DI, aVL şi precordialele 1-3, sau în DII-DIII şi aVF, fără inversarea undei T. Studii anatomoclinice, efectuate de autori japonezi, au demonstrat că în aceste cazuri 90% dintre pacienţi prezentau obstrucţia arte-

TABELUL 9.XIII

GHID DE DIAGNOSTIC ÎN BOALA KAWASAKI
(elaborat de comitetul japonez de studiu al bolii)

A. **Simptome principale:**
1. Febră peste 5 zile, de etiologie necunoscută.
2. Conjunctivită bilaterală.
3. Modificări bucale:
   - hiperemie difuză, buze fisurate;
   - limbă roşie cu papile proeminente.
4. Exantem polimorf al trunchiului.
5. Modificări ale extremităţilor (roşeaţă, edem indurat, descuamaţie).
6. Adenopatie acută cervicală nesupurativă (1,5 cm sau mai mult).

B. **Alte semne şi simptome semnificative:**
1. Cardită (miocardită, pericardită).
2. Diaree.
3. Artralgie şi artrită.
4. Proteinurie şi creşterea numărului de leucocite în sedimentul urinar.
5. Modificări de laborator:
   - leucocitoză cu deviere la stânga a formulei leucocitare;
   - scăderea moderată a hemoglobinei;
   - VSH crescut;
   - pozitivarea proteinei C reactive;
   - creşterea alfa$_2$-globulinei;
   - trombocitoză (convalescenţă);
   - valoare normală a titrului ASLO.
6. Modificări observate ocazional:
   - meningită aseptică;
   - icter moderat, cu creşterea transaminazelor;
   - hepatomegalie;
   - hidrops al veziculei biliare;
   - ovulită;
   - laringită supraglotică;
   - edemul spaţiului prevertebral.

REMARCĂ
Masc./Fem. ratio 1,5/1. Vârsta sub 5 ani = 80%.
Mortalitate 1% (moarte subită prin tromboză coronariană).
Recurenţă 2-3%.
Autopsie: anevrism coronarian, tromboză şi miocardită în majoritatea cazurilor.

relor coronare prin angeită şi organizarea trombilor. Undele Q patologice identificate pe ECG semnifică necroză sau fibroză miocardică, care cuprinde, de obicei, 30% din grosimea pereţilor miocardici, fără a fi obligatoriu transmurale. Toţi autorii subliniază însă că absenţa undei Q patologice pe traseul ECG *nu exclude* necroza sau fibroza miocardică, consecinţă a inflamaţiei sau a anevrismului coronarian.

Factorii de risc cu valoare predictivă pentru afectarea coronariană în boala Kawasaki sunt următorii:

1. Febră cu valori ridicate în primele 10-14 zile de boală şi prelungirea ei peste acest interval (copiii care nu vor avea afectare coronariană evoluează cu o durată a febrei mai scurtă de 14 zile). S-a stabilit o corelaţie directă între durata febrei şi dezvoltarea leziunilor coronariene.

2. Vârstă medie de 2,4 ± 2,2 ani. Majoritatea copiilor cu angeită coronariană sunt sugari şi 76% dintre aceştia au vârsta sub 3 ani. Pentru bolnavii sub vârsta de 1 an, afectarea coronariană este posibilă în 22,5% din cazuri; pentru cei sub vârsta de 5 ani – în 14% din cazuri.

3. Examene de laborator, cu valori foarte depărtate de normal, şi anume:

– VSH peste 100 ± 23 mm/oră (copiii care nu vor face afectare coronariană au valori mai mici ale VSH).

– Leucocitoza peste 22 830 ± 8 750/mm^3.

Hemoglobina sub 8,7 ± 1,9 g/dl.

În tabelul 9.XIV sunt enumerate criteriile Asai, pentru stabilirea riscului de afectare coronariană la copiii cu boala Kawasaki.

TABELUL 9.XIV

FACTORI DE RISC PENTRU AFECTAREA CORONARIANĂ ÎN BOALA KAWASAKI
(Criteriile Asai)

1. Vârstă < 1 an	1
2. Sex masculin	1
3. Febră peste 14 zile	1
4. VSH > 100 mm/oră	1
5. Hb < 10 g/dl	1
6. Leucocitoză > 19 000/mm^3	1
7. Aritmie	2
8. Cardiomegalie (ICT > 50%)	1
9. Anomalii ECG (undă Q patologică)	1

ICT = indice cardiotoracic
Punctaj > 6 = afectare coronariană sigură.

Se consideră că pentru un scor peste 6, afectarea coronariană este sigură. Acest test de predictibilitate are o sensibilitate de 100% şi o specificitate de 60%. Recent, s-a demonstrat că dozarea beta-tromboglobulinei la începutul bolii şi apoi după 3 săptămâni de evoluţie este un test sensibil pentru a diferenţia copiii cu sau fără anevrism de artere coronare.

Foarte multe anevrisme coronariene apărute în evoluţia bolii Kawasaki sunt asimptomatice. Pe măsură ce procesul inflamator se amendează, unele evoluează spre vindecare. Vindecarea se face prin „colmatarea" dilataţiei anevrismale prin proliferarea endoteliului vascular. Anevrismele coronariene vindecate au modificări funcţionale, iar dilataţia coronarelor la efort, stres sau prin medicaţie coronarodilatatoare nu se face la valorile expectate, aceasta fiind o altă consecinţă a bolii Kawasaki (demonstrată angiocoronarografic şi prin teste farmacologice). Se mai demonstrează, de asemenea, că boala Kawasaki în antecedente constituie un important factor de risc pentru arterioscleroză.

Afectarea miocardică din boala Kawasaki face ca – în perioada de convalescenţă (4-6 săptămâni de la debut) – funcţia ventriculului stâng (fracţia de ejecţie) să fie substanţial mai mică la foştii bolnavi, în comparaţie cu grupul martor.

Formele clinice atipice de boală, din care lipsesc 1-3 semne clinice majore se întâlnesc la sugari şi copilul mic. Boala rămâne adesea nediagnosticată la vârstele mici, copiii neputând fi încadraţi în criteriile clasice de diagnostic al bolii Kawasaki, din care se regăsesc, adesea, doar febra şi descuamaţia tardivă a degetelor. Aderarea strictă la criteriile clasice de diagnostic conduce la subdiagnosticarea sugarilor. Formele clinice incomplete pot evolua însă cu anomalii coronariene majore în peste 20% din cazuri. Cel mai mic copil cu boală Kawasaki semnalat în literatură avea vârsta de 1 lună.

Se consideră azi că spectrul bolii cunoscut anterior ca poliarterită nodoasă infantilă corespunde criteriilor de boală Kawasaki care evoluează la sugar. În anul 1977, Landing şi Larsen au declarat că poliarterita sugarului şi boala Kawasaki sunt imposibil de deosebit din punct de vedere histopatologic şi – de fapt – sunt aceeaşi entitate, o vasculită multisistemică (fig. 9.62 A şi B).

Diagnostic diferenţial: excluderea altor entităţi cu tablou semiologic asemănător sau superpozabil, care evoluează la aceeaşi grupă de vârstă se impune, deoarece diagnosticul de boală Kawasaki este în primul rând un diagnostic clinic. Astfel, intră în discuţie virozele eruptive (rujeola, rubeola, infecţia



A

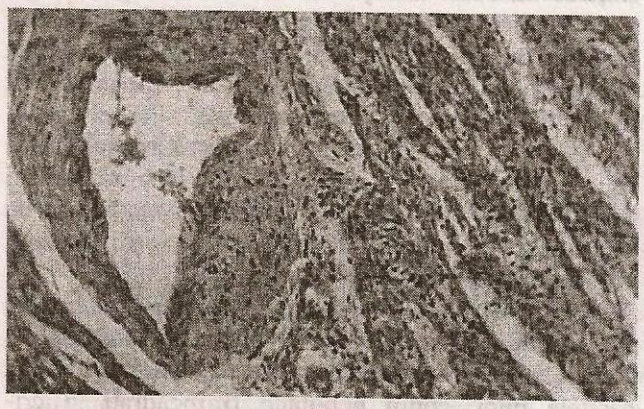

B

Fig. 9.62 – A şi B: Boala Kawasaki, aspect histologic al miocardului (coloraţie HE 63 X). Peretele arteriolar mult îngroşat, cu infiltrat inflamator caracteristic unui proces de vasculită acută. Sugar în vârstă de 3 luni.

cu virus Epstein-Barr), infecţia cu streptococ A beta-hemolitic (scarlatina), sindromul Stevens-Johnson, reacţiile adverse la medicamente şi artrita reumatoidă, forma sistemică. Mai rar, a fost evocată intoxicaţia cu mercur sau leptospiroza.

Se va exclude boala Kawasaki în orice asociere de semne în care există faringită exsudativă, conjunctivită exsudativă sau adenopatii generalizate.

Examene de laborator: culturile pentru bacterii şi virusuri sunt, în mod notoriu, negative. Hemograma evidenţiază anemie uşoară (moderată), leucocitoză cu neutrofilie (75 ± 11%), iar reactanţii de fază acută sunt pozitivi (proteina C reactivă şi alfa$_1$-antitripsina). Trombocitoza de 500 000-1 000 000/mm^3 constatată între a 2-a şi a 4-a săptămână de boală, este considerată caracteristică bolii. Leucocitele neutrofile prezintă vacuole şi granulaţii toxice la peste 50% din numărul lor şi această constatare este considerată un argument pentru diagnosticul de boală Kawasaki, mai ales în mâna unui medic de laborator experimentat. Aceste modificări degenerative leucocitare sunt sugestive pentru diagnostic în primele săptămâni de boală şi mai ales în cazurile cu tablou clinic incomplet.

A fost semnalată, de asemenea, prezenţa unor anticorpi întâlniţi şi în alte vasculite sistemice (granulomatoza Wegener), şi anume anticorpi anti-celule endoteliale (AECA) şi anticorpi anti-citoplasma neutrofilelor (ANCA).

Prezenţa citokinelor, interleukina 1 (IL-1), factorul de necroză tumorală (TNF) şi interferon-gama (IFN-gama), este contemporană cu valori maxime ale febrei în perioada acută a bolii (primele 3 săptămâni). Se ştie că TNF şi IFN-gama au rol în iniţierea şi menţinerea reacţiei inflamatorii. Nivelul seric al TNF la bolnavii cu boala Kawasaki, care au şi leziuni coronariene, este mult mai înalt decât al unui grup de control.

Nivelul seric ridicat al citokinelor pare că ar contribui la apariţia leziunilor cutanate (rash) şi a leziunilor vasculare. Activitatea agresivă a celulelor imunocompetente în timpul fazei acute a bolii Kawasaki contribuie la dezvoltarea leziunilor arteriale coronariene.

Despre patogenia probabilă a acestei boli, astăzi se crede că un agent exogen posibil infecţios (?) ar perturba activitatea sistemului imun. Aceste perturbări imune contribuie la apariţia vasculitei difuze, responsabilă de tabloul clinic şi de complicaţiile cardiace ale bolii Kawasaki. Persistenţa febrei este o dovadă indirectă a creşterii nivelului seric al citokinelor proinflamatorii (IL-1, TNF, IFN-gama), care constituie intermediari obligatorii pentru menţinerea inflamaţiei vasculare. Ca martor al interferării activităţii sistemului imun, creşte numărul limfocitelor T4, T8 şi se activează NK-cell (natural killer-cell).

Au mai fost semnalate hiper-IgM şi hiper-IgA, de asemenea, prezenţa complexelor imune circulante.

Tratament: manifestările clinice ale bolii Kawasaki sunt autolimitate, cu excepţia anevrismelor coronariene, care pot conduce la infarct miocardic sau moarte subită. Scopul tratamentului este reducerea inflamaţiei arterelor coronare şi a miocardului, precum şi prevenirea trombozelor coronariene prin inhibarea agregării plachetare. Acidul acetilsalicilic (aspirina) răspunde cel mai bine acestor deziderate, dar nu are nici un fel de acţiune de pre-

venire a afectării coronariene. IGIV administrată în doze mari, în primele 10 zile de boală ar avea efect preventiv, bine documentat într-un număr mare de publicaţii recente. Dozele recomandate de IGIV sunt următoarele: 400 mg/kg/zi, timp de 5 zile consecutiv, sau 1000 mg/kg/zi, timp de 2 zile succesiv, sau 2000 mg/kg, într-o singură administrare, în perfuzie prelungită (8-10 ore).

Puritatea preparatului garantează absenţa unor reacţii adverse la aceste doze foarte mari. După 8 săptămâni, copiii care au primit aceste doze dezvoltă anevrisme coronariene numai în 4% din cazuri, spre deosebire de copiii care au primit doar aspirină şi care fac complicaţie coronariană într-un procent de 18% din cazuri. Pe termen scurt, după IGIV, febra şi reactanţii de fază acută se ameliorează remarcabil în 1-2 zile (în caz de nereuşită se reia administrarea).

Pe termen lung, tratamentul cu IGIV scade prevalenţa anomaliilor coronariene şi – oricum – a anevrismelor uriaşe. Sunt autori care recomandă acest tratament numai copiilor din categoria cu risc de afectare coronariană.

Deoarece criteriile de predictibilitate nu sunt suficient de sensibile, cea mai prudentă atitudine este aceea de a trata toţi copiii cu boala Kawasaki cu IGIV. În paralel, se va administra acid acetilsalicilic (aspirină) în doză de 80-100 mg/kg, doză care se menţine cel puţin în perioada febrilă sau în primele 14 zile de boală. Doza de aspirină se scade apoi la 3-10 mg/kg şi această doză se menţine timp de 8 săptămâni (până ce VSH şi numărul de trombocite se normalizează), dacă nu au apărut anomalii coronariene. Pentru copiii cu afectare coronariană, tratamentul cu doze mici de aspirină se menţine un timp indefinit sau – oricum – până când echo 2D nu mai evidenţiază anomalii.

Steroizii ar creşte riscul de apariţie a anevrismelor coronariene, iar dipiridamolul se asociază cu acidul acetilsalicilic (aspirina) în doză de 3-6 mg/kg, în cazul anevrismelor multiple. Pentru cazurile cu tromboză coronariană simptomatică, s-a recomandat by-pass coronarian.

Bibliografie

BIERMAN F.Z., GERSONY W.M.: Kawasaki disease: clinical perspective. J. Pediatr. 1987; 111(5):789-798.

BURNS J.C., WIGGERS J.W.: Clinical spectrum of Kawasaki disease in infants younger than 6 months of age. J. Pediatr. 1986; 109:759-768.

BURNS J.C., MASON W.H., GLODE M.P.: Clinical and epidemiologic characteristics of patients referred for evoluation on possible Kawasaki disease. J. Pediatr. 1991; 118(5): 680-689.

CIOFU C., LAKY D., GEORMĂNEANU M.: Kawasaki disease in an infant with cystic fibrosis. Rom. J. Morphol. Embryol. 1992; 38(1-2):63-66.

CIOFU C., GEORMĂNEANU M.: Boala Kawasaki la copil. Med. modernă 1995; 2(2):68-72.

CROZER K.: Kawasaki syndrome may be difficult to diagnose. Infect. Dis. Children 1993 (Jan.):28-33.

FINBERG R.W., NEWBURGEN J.W.: Effect of high-doses of intravenously administrated immuno-globulin on natural killer cell activity in peripheral blood. J. Pediatr. 1992; 120(3):376.

GUZMAN J., FUNG M., PETTY R.E.: Diagnostic value of antineutrophil cytoplasmatic and anti-endothelial cell antibodies in early Kawasaki disease. J. Pediatr. 1994; 124(6): 917-920.

KAWASAKI T., KOSAKI F., OKAWA S., SHIGEMATSU I., YANOGAWA H.: A new infantile acute febrile mucocutaneous lymph-node-syndrome. Pediatrics 1974; 34(3):271.

KOREN G., LAVI S., SOSE V., ROWE R.: Kawasaki disease: review of risk factors for coronary aneurysms. J. Pediatr. 1986; 108:388-392.

LANDING B.H., LARSON E.J.: Are infantile periarteritis nodosa with coronary artery involvement and fatal mucocutaneous lymph-node syndrome the same? Pediatrics 1977; 91(1):25.

ROVE P.C., QUINIAN A., LUKE B.K.: Value of degenerative change in neutrophils as a diagnostic test for Kawasaki syndrome. J. Pediatr. 1991; 119(3):370-377.

ROWLEI A.H.: Current therapy of acute Kawasaki syndrome. J. Pediatr. 1991; 118(6):987.

SUNDEL R.: Gammaglobulin re-treatment in Kawasaki disease. J. Pediatr. 1993; 123(4):657-659.

TAKAHASHI M.: Cardiovascular problems in Kawasaki syndrome. Pediatr. Cardiovasc. rounds 1986; 3(3):1-6.

***: Immunopathology and cytokine detection in the skin lesions of patients with Kawasaki disease. J. Pediatr. 1993; 122(2): 198-205.

PERICARDITE

Alexandru Grigore Dimitriu, Tania Condurache

Pericardite acute

Pericarditele acute sunt afecţiuni cardiace datorate unui proces inflamator acut la nivelul pericardului şi miocardului subiacent.

Etiologie:

(a) idiopatice „benigne" (1/3 din cazuri), posibil de etiologie virală;

(b) infecţioase: virale: Coxsackie A şi B, ECHO tip 8, poliomielitic, adenovirusuri, virusul urlian, gripal, varicelos, virusul Epstein-Barr, virusul citomegalic, herpes simplex, herpes Zoster, al hepatitei B, HIV; bacteriene: stafilococ auriu, pneumococ, Haemophilus influenzae, meningococ, streptococi, Salmonella, Legionella pneumophila; Pseudomonas, Campylobacter fetus, Listeria, Yersinia; Mycobacterium tuberculosis; Mycoplasma pneumoniae; rickettsii: Coxiella burnetii; protozoare: Entamoeba histolitica, Toxoplasma gondii; fungi: Histoplasma capsulatum, Coccidioides immitis, Blastomyces, Cryptococcus, Candida, Aspergillus;

(c) alte cauze: inflamaţia ţesutului colagen: RAA, LES, sclerodermie, dermatomiozită, sindrom Behçet, sarcoidoză, vasculite, sindrom Stevens-Johnson, sindrom Reitter, boala Kawasaki, artrita juvenilă, boala serului; pericardite prin contiguitate: în boli pleurale, pneumonii, anevrism aortic disecant sau de artere coronare; hipotiroidism, insuficienţă renală cronică cu sau fără dializă, chilopericard (traumatic sau tumoral); infecţii cronice: tuberculoză, actinomicoză, nocardioză, chist hidatic; asociere cu anasarcă, insuficienţă cardiacă congestivă, nefroză sau ciroză hepatică, sicklemie, talasemie; tumori maligne (mai rar primitive şi mai frecvent metastatice) şi benigne (teratoame); reacţii de sensibilizare la medicamente: hidralazină, procainamidă, fenitoină, izoniazidă, fenilbutazonă, metisergid, penicilină, anticoagulante, minoxidil etc.; afecţiuni diverse: pancreatite, infarct miocardic, sindroame hemoragipare, fistule biliaropancreatice, corp străin în cavitatea pericardică;

(d) cauze fizice: traumatice, contuzie cardiacă, plăgi penetrante, sindromul postpericardotomie, iradiere perete toracic, perforaţie prin cateter central.

Fiziopatologie: cantitatea de lichid conţinută în pericard este în mod normal inferioară la 10 cm^3 la copil şi sub 50 cm^3 la adult; presiunea intrapericardică are valori negative, de la –4 la +4 mmHg după ciclul respirator, iar în inspir, prin scăderea presiunii intratoracice, returul venos sistemic creşte. Prin acumulare de lichid, presiunea intrapericardică va deveni permanent pozitivă realizând:

– reducerea umplerii diastolice a ventriculelor cu prăbuşirea debitului pe bătaie, a debitului cardiac şi scăderea TA, puls mic, iar reacţional tahicardie şi vasoconstricţie periferică cu reducerea perfuziei cutanate;

– creşterea presiunii atriale drepte şi venoase, cu stază hepatică şi hepatomegalie;

– creşterea returului venos sistemic destinde atriul şi VD, care, din cauza pericardului inextensibil, compresează atriul şi VS, reduce afluxul de sânge în VS şi deci debitul ventricular;

– scăderea umplerii diastolice conduce la scăderea perfuziei coronare şi accentuează ischemia subendocardică cu perturbarea inotropismului VS;

– creşterea presiunii venoase, uneori atingând 30-40 mmHg la nivelul jugularelor în inspir induce turgescenţa acestora (semnul Kussmaul). Normal, în inspir profund poate avea loc o scădere a presiunii în aortă cu 4-10 mmHg, dar creşterea presiunii intrapericardice duce la o scădere cu > 10 mmHg a tensiunii arteriale şi a forţei pulsului (pulsul paradoxal), semn esenţial în tamponadă; cu cât această diferenţă este mai mare, cu atât tamponada este mai severă. Pulsul paradoxal poate apărea însă şi în obstrucţia căilor aeriene, în astm, embolii pulmonare, ascită sub tensiune.

Anatomie patologică: modificările depind de intensitatea inflamaţiei pericardice, cu apariţia unui exsudat în cantitate redusă, bogat în fibrină, care se depune pe foiţele pericardului, acestea devenind aspre, rugoase, frecându-se între ele în cursul ciclului cardiac (frecătura pericardică). Ulterior poate apărea un revărsat pericardic serofibrinos, purulent sau hemoragic, în funcţie de etiologie. În absenţa tratamentului adecvat, prin organizarea depozitelor de fibrină şi ulterior a sclerozei poate evolua spre o pericardită constrictivă.

Tablou clinic: pot fi 3 forme clinice principale: pericardita uscată, pericardita cu revărsat şi tamponada.

• **Pericardita uscată (fibrinoasă):** poate rămâne în acest stadiu sau poate să constituie stadiul iniţial al pericarditei cu lichid. Se manifestă prin durere şi dispnee de importanţă variabilă.

Durerea precordială sau la nivelul epigastrului, în regiunea cefei, în umăr sau braţul stâng, poate să fie relevată de aplecarea înainte şi să se accentueze în inspir profund, în poziţia culcat sau la tuse.

Frecătura pericardică, semn auscultator caracteristic de-a lungul marginii stângi a sternului şi în regiunea mezocardică, este accentuată prin creşterea presiunii cu care este aplicat stetoscopul şi poate să

varieze cu respiraţia, poziţia sau de la un examen la altul. Poate avea aspectul de du-te-vino sau 3 componente:

– presistolic (contracţia atrială);
– sistolic, cel mai intens (contracţia ventriculară);
– protodiastolic, survine în faza rapidă de umplere ventriculară. Uneori acesta din urmă este mai puţin intens sau nu poate fi auzit, ca în caz de tahicardie, confundându-se cu componenta presistolică, dând aspectul de du-te-vino.

Frecătura este superficială, de înaltă frecvenţă, survine călare pe zgomotele cordului, se ascultă bine în poziţia aşezat, aplecat înainte şi în inspir. Semnul este variabil, poate dispărea în câteva zile, poate persista şi când apare lichidul.

Zgomotele cardiace sunt adesea asurzite sau îndepărtate.

• **Pericardita cu lichid:** *durerea* precordială stângă este simptom major, dar, când revărsatul apare treptat, poate lipsi. Este în general surdă, dar poate să fie şi acută şi accentuată de clinostatism, mişcări şi de inspirul profund şi ameliorată în poziţia aşezat sau aplecat înainte. Durerea propriu-zisă nu este datorată pericarditei însăşi, ci mai ales asocierii de leziuni pleurale de vecinătate, în particular a pleurii mediastinale sau diafragmatice. Iradierea abdominală poate mima un abdomen acut, impunând uneori intervenţia chirurgicală. Iritaţia nervului frenic din vecinătate poate duce la nevralgie frenică şi uneori sughiţ.

Dispneea este moderată, cel mai adesea secundară durerii, prezentându-se ca tahipnee superficială, iar uneori copilul ia poziţia genupectorală, şezând, cu perna pe genunchi sau în decubit lateral stâng sau ventral. Uneori apar semne de compresie mediastinală: disfagie, disfonie, tuse.

Zgomotele cardiace sunt asurzite sau îndepărtate, iar frecătura poate persista în porţiunea superioară a revărsatului, chiar dacă este important.

Alte semne la examenul obiectiv: creşterea matităţii cardiace; şocul apexian de intensitate mai redusă, palpabil în interiorul matităţii precordiale.

• **Tamponada cardiacă (pericardică)** reprezintă compresia acută a cordului prin acumulare în principal rapidă şi/sau în mare cantitate de fluid în sacul pericardic practic inextensibil.

Tabloul clinic depinde de rapiditatea constituirii lichidului pericardic:

a) *forma acută:* tabloul este dramatic, mai ales în cazul hemopericardului, dispnee cu ortopnee şi tahipnee, anxietate, agitaţie sau, din contră, apatie, transpiraţii profuze, puls mic sau absent la radială. Când hipotensiunea arterială nu este prea marcată apare pulsul paradoxal. Pentru diagnostic sunt esenţiale: hipotensiunea arterială; creşterea presiunii venoase sistemice cu jugulare turgescente şi pulsatile (semnul Kussmaul); hepatomegalie dureroasă; asurzirea zgomotelor cardiace; pulsul paradoxal cu scăderea presiunii arteriale sistolice cu ≥ 20 mmHg în inspir profund;

b) *forma subacută,* când lichidul se acumulează mai lent, cu tabloul clinic mai puţin dramatic dar la fel de sever. Apariţia cianozei, a hipotensiunii arteriale severe şi a colapsului sunt mai tardive şi de mare gravitate, decesul putând surveni rapid iar unica soluţie terapeutică este puncţia pericardică evacuatorie.

Semnele clinice obiective sunt cele din pericardita cu lichid. Pulsul paradoxal poate lipsi în tamponadă, când există o insuficienţă VS anterioară episodului, hipovolemie sau asociere cu DSA sau insuficienţă aortică severă.

Diagnosticul de tamponadă este un diagnostic în principal clinic. Deoarece în producerea şi gravitatea tamponadei cardiace pe primul plan este rapiditatea acumulării lichidului şi mai puţin cantitatea în sine, *importanţa cardiomegaliei,* fără a şti timpul în care s-a constituit, nu poate reprezenta un semn fidel pentru tamponadă.

ECG: în afara semnelor datorate revărsatului pericardic, pentru tamponadă ar putea pleda: undele P înalte şi ascuţite, supradenivelarea intervalului PR, deviaţia axială stângă, subdenivelarea ST şi bradicardia, semn de mare gravitate, care apare de obicei tardiv.

Echo: este un examen de maximă valoare diagnostică, trebuind să preceadă pericardocenteza: în afara prezenţei lichidului pericardic, apar semne de debit scăzut transmitral, creşterea diametrului telediastolic al VD şi micşorarea celui stâng, absenţa colapsului venei cave inferioare în inspir profund, variaţii ale fluxului aortic dependente de respiraţie, ceea ce corespunde pulsului paradoxal.

Investigaţii paraclinice:

• *Radiografia toracică:* pentru ca un revărsat pericardic să fie vizibil şi să modifice silueta cordului la copil sunt necesari minim 50-100 cm lichid. Silueta cardiacă are un aspect piriform şi cu unghiurile cardiofrenice mai puţin ascuţite sau chiar obtuze.

Contururile cordului şi ale vaselor mari sunt mai puţin nete, iar aspectul este „în carafă". Silueta cardiacă depinde de poziţie: în clinostatism cordul este globulos, cu unghiurile cardiofrenice relativ ascuţite şi, din contră, în poziţia aşezat sau în ortostatism silueta cardiacă este mai triunghiulară. Uneori se poate observa şi umbra cardiacă în mijlocul lichidului pericardic (dublu contur). Comparativ cu umbra cardiacă, pedicului vascular pare îngustat şi scurtat. În pericardita fibrinoasă, volumul cardiac este puţin modificat. Radioscopic se poate remarca diminuarea mişcărilor marginilor cardiace, aspect care nu este specific. Modificările rapide ale volumului cardiac la examene succesive, cu creşterea umbrei cardiace pot evoca apariţia unui revărsat pericardic.

• *ECG:* semnele sunt în general comune, în toate formele şi apar în peste 90% din cazuri. Se notează tahicardie sinusală, microvoltaj al complexelor QRS în toate derivaţiile, modificări ale undei T şi ST, cele mai caracteristice şi datorate ischemiei subepicardice, putând fi însă prezente şi miocarditele acute. Uneori poate fi prezentă o alternare a amplitudinii complexelor QRS şi a undei T independente de ciclul respirator, mai ales în precordialele drepte. Evoluţia undelor ST-T se poate face în mai multe stadii:

– stadiul I = la debut sau pericardita uscată, când apare prima dată durerea: supradenivelare a ST în toate derivaţiile, cu excepţia aVF şi V1;

– stadiul II = normalizarea ST, aplatizarea şi apoi inversarea undei T;

– stadiul III = când inversarea undei T este difuză;

– stadiul IV = poate să survină la câteva săptămâni sau chiar luni, undele T se normalizează. În patologia pericardică cronică – pericardita uremică sau tuberculoasă, unda T mai ales poate rămâne negativă pentru o durată mai lungă. Amplitudinea QRS şi a undei T este diminuată mai ales în revărsatele mari.

• *Echocardiografia (echo)* bidimensională reprezintă elementul esenţial de diagnostic şi de urmărire a evoluţiei revărsatelor pericardice. Echo monodimensională este utilă mai ales în revărsatele mai abundente, dar uneori cu rezultate false prin prezenţa în vecinătate a unui revărsat pleural sau o mărire importantă atrială stângă ce pot mima un revărsat pericardic. Echo 2D arată aspectul difuz sau localizat al revărsatului pericardic sau sediul său predominant. În pericardita uscată aspectul echo poate fi normal (fig. 9.63 şi 9.64).

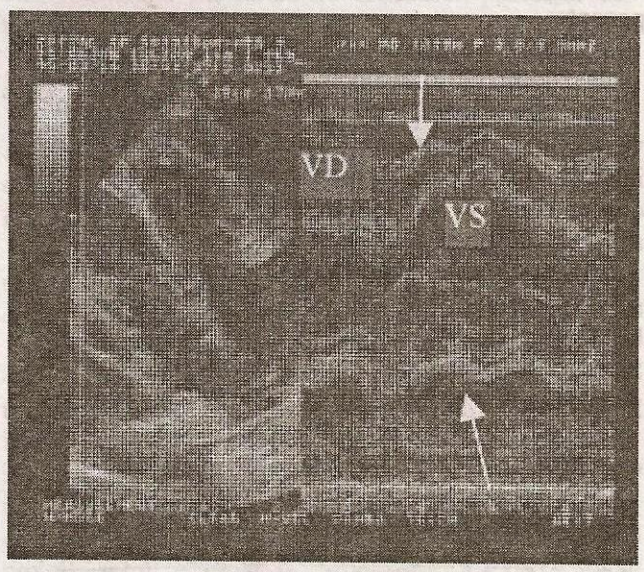

Fig. 9.63 – Pericardită cu lichid (tamponadă) la un băiat de 14 ani, aspect echografic 2D şi M.

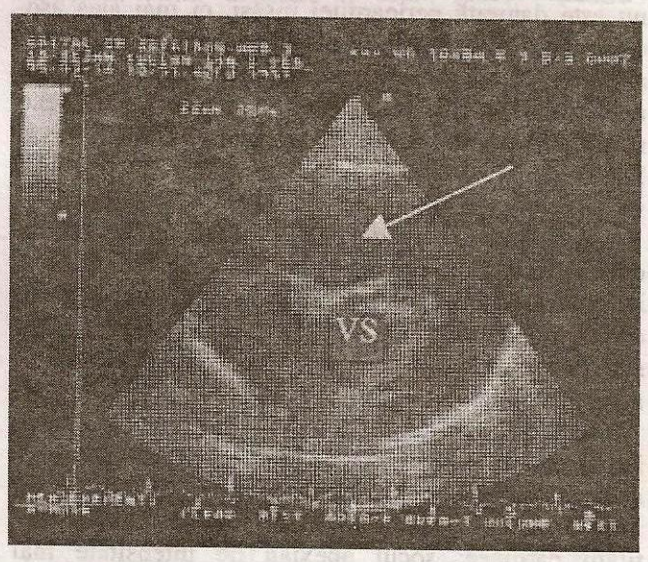

Fig. 9.64 – Pericardită cu lichid (tamponadă) la un băiat de 14 ani, aspect echografic 2D secţiune subcostală.

• *Puncţia pericardică* permite, pe de o parte, confirmarea diagnosticului, evidenţiind lichidul pericardic şi aspectul său şi, pe de altă parte, are rol terapeutic în situaţia revărsatelor pericardice importante şi mai ales în tamponadă.

Tehnica punctiei pericardice: după sedarea bolnavului şi anestezie locală, puncţia se poate face pe cale subxifoidiană (Marfan) în poziţie semişezând, eventual sub control radiologic sau mai bine echo. Acul de puncţie cu un bizou scurt va fi dirijat oblic, la stânga, în sus şi în spate, în direcţia umărului stâng. La extragerea acului de puncţie este util să se lase intrapericardic un cateter suplu, de plastic pentru drenajul cavităţii.

În revărsatele abundente, cu excepţia tamponadei, evacuarea trebuie să nu se facă rapid prin aspiraţie, ci lichidul să curgă prin forţa gravitaţională într-un recipient situat mai jos decât bolnavul. Când se suspectează un revărsat purulent sau tuberculos, abordul chirurgical este preferabil, deoarece permite o explorare completă a cavităţii pericardice, se pot desface eventualele bride facilitând drenajul adecvat sau să se realizeze o biopsie pericardică.

Complicaţiile pericardocentezei: înţeparea miocardului, lezarea arterelor sau venelor coronare, hemopericard, lezarea arterei mamare interne, pneumotorax, lezarea ficatului. Puncţia trebuie să fie făcută sub monitorizare ECG continuă: în momentul în care acul atinge cordul, poate apărea în V5 o marcată supradenivelare a ST care dispare la retragerea acului de puncţie.

Examenul lichidului pericardic cuprinde:

a) aspectul: purulent în infecţii bacteriene; serofibrinos ± sanguinolent: tuberculoză, viroze, RAA, colagenoze, uremie, neoplazii, mixedem; chilos: anomalii limfatice sau postoperator; sanguinolent (hemopericard): posttraumatic, ruptura anevrismului disecant de aortă, cateterism sau prin cateter central;

b) examenele biochimice şi imunologice: reacţia Rivalta ± dozarea proteinelor pentru diferenţiere de transsudate (din insuficienţa cardiacă); dozarea glucozei – valori scăzute în pericarditele purulente; valoarea trigliceridelor şi a colesterolului mult crescută în chilopericard şi respectiv în mixedem, valorile adenozin deaminazei pentru etiologia tuberculoasă; evidenţierea antigenelor bacteriene prin contraimunoelectroforeză;

c) frotiul: aspectul celulelor, coloraţiile Gram şi Ziehl Nielsen pentru mycobacterii;

d) culturi pentru bacterii şi b. Koch, izolare a unor virusuri.

• *Tomografia computerizată şi/sau rezonanţa magnetică* pot fi utile fără a avea avantaje majore faţă de echo, dar permit mai ales cercetarea unor defecte congenitale pericardice sau mediastinale.

Diagnostic diferenţial:

– alte afecţiuni însoţite de dureri toracice ± febră: afecţiuni respiratorii sau de vecinătate (pneumonii, pleurezii, tumori mediastinale, embolie pulmonară, anevrism disecant de aortă etc);

– cardiomegalii în cadrul anomaliilor congenitale (stenoza valvulară pulmonară severă, coarctaţia de aortă la nou-născut, anomalia Ebstein) sau dobândite (miocardite acute, cardiomiopatii dilatative) la care echo permite diferenţierea;

– şocul cardiogen sau de altă etiologie, dar datele echo sunt evocatoare pentru afectarea pericardică.

– frecătura pericardică de frecătura pleurală (care nu este prezentă dacă bolnavul este invitat să rămână în apnee).

Forme etiologice de pericardite:

• **Pericarditele septice sau bacteriene** sunt afecţiuni grave prin complicaţiile locale, tamponadă şi/sau constricţie pericardică ulterioară, cât şi prin complicaţiile generale. Apar cel mai adesea la vârsta de 0-3 ani sau la cei imunodeprimaţi, cu mortalitate între 25-75%. Pot fi primitive sau secundare diseminărilor din pneumonie, artrită septică, meningită sau osteomielită. Etiologia stafilococică rămâne pe primul plan (5-80% din cazuri).

Pericardita cu Haemophilus însoţeşte în peste 80% din cazuri infecţii ORL sau pulmonare, contaminarea fiind hematogenă. Pericardita cu pneumococ, astăzi mai rară, apare în peste 90% din cazuri prin contiguitate de la o infecţie pulmonară, coexistând deseori cu o pleurezie purulentă.

Semnele clinice asociază semne de infecţie severă, febră ridicată, tahicardie, slăbire rapidă cu tulburări respiratorii, dispnee, dureri toracice, leucocitoză importantă cu polinucleoză şi deviaţie la stânga a formulei leucocitare, leucopenia având un prognostic rezervat. Hemoculturile pot fi pozitive în 40-80% din cazuri. Izolarea germenului prin culturi din lichidul pericardic sau hemocultură şi antibiograma sunt de importanţă capitală pentru stabilirea terapiei.

Tratamentul trebuie să fie medico-chirurgical: antibioterapie cu durată de 4-6 săptamâni şi drenaj chirurgical (pericardocenteza repetată nu este suficientă), putând duce la reducerea mortalităţii sub 20% din cazuri. Când culturile sunt negative (germen neidentificat) este indicată asocierea de cefalosporine de a 2-a sau a 3-a generaţie cu un aminoglicozid.

Evoluţia depinde de: precocitatea diagnosticului, vârstă, teren, cu mortalitate mai ridicată în primul an de viaţă, iar prognosticul este şi azi sever. Riscul de constricţie pericardică precoce poate fi redus printr-un drenaj chirurgical eficace ± pericardotomie. Urmărirea echo pe termen lung este obligatorie.

• **Pericardita tuberculoasă:** 25% din cazuri survin la pacienţi sub 21 ani şi rar sub vârsta de 10 ani. Contaminarea pericardului poate fi făcută pe cale limfatică de la o adenopatie mediastinală, prin contiguitate de la un focar tuberculos în evoluţie, prin diseminare hematogenă şi rar ca apariţie izolată sau asociată cu o tuberculoză pulmonară. Lichidul pericardic este serofibrinos sau hemoragic, cu predominanţă limfocitară şi concentraţii peste 50 U./l de adenozin deaminază, marker pentru infecţia tuberculoasă. În unele cazuri bacilul Koch poate fi decelat direct pe frotiu, fie prin cultură sau inoculare la cobai. Pericardul este îngroşat, cu prezenţa de foliculi tuberculoşi, formare rapidă de aderenţe între cele două foiţe pericardice, dar şi cu miocardul şi ţesuturile adiacente.

Clinic: de obicei debutul este insidios, cu pierdere ponderală, transpiraţii nocturne, dispnee şi apariţia ulterioară de dureri toracice, rar o evoluţie subacută complicată cu tamponadă. Examenul radiologic, ECG, echo nu sunt specifice acestei etiologii. Când se suspectează etiologia TBC, pericardotomia chirurgicală este preferabilă pericardocentezei, deoarece permite şi o biopsie pericardică cu un rezultat rapid şi de certitudine. IDR la tuberculină este pozitivă în peste 80% din cazuri, dar negativitatea ei nu exclude diagnosticul. Pericardita constrictivă poate surveni ulterior la aproape 100% din cei netrataţi şi până la 50% la cei trataţi, cu un prognostic rezervat. Asemenea pericardite ce pot trece neobservate pot să fie la originea majorităţii pericarditelor constrictive aparent primitive.

Tratamentul trebuie realizat cel puţin iniţial în mediu spitalicesc facând apel la o asociaţie de 3 tuberculostatice majore (izoniazida, rifampicina, streptomicina etc.) pe o durată de 9-18 luni. Corticoterapia timp de 1-2 luni favorizează reducerea inflamaţiei şi resorbţia lichidului.

• **Pericarditele acute „benigne"** (idiopatice) afectează mai ales copilul mare, adolescentul şi adultul tânăr, cu frecvenţă maximă primăvara şi toamna.

Etiologia este predominant virală, fiind probată doar în 20% din cazuri. Virusurile pot fi identificate prin culturi din lichidul pericardic, nazofaringe, scaun sau creşterea titrului anticorpilor antivirali. Asocierea frecventă a afectării miocardului (creşterea fracţiunii MB a fosfocreatin kinazei) conferă caracterul de pericardomiocardită acută.

Tablou clinic: debutul în general sever este precedat de o infecţie respiratorie sau gastrointestinală virală (40-75% din cazuri) şi se prezintă cu dureri toracice apărute brutal, cu iradieri în umărul şi braţul stâng, de tipul durerilor anginoase, stare de rău, subfebrilităţi sau febră, tuse uscată, frecătură pericardică (> 80% din cazuri), asociind frecvent o pleurezie. ECG poate evidenţia atât afectarea pericardică, cât şi miocardică. Lichidul pericardic este serofibrinos sau serohematic, cu predominanţă limfocitară.

Evoluţia este în general benignă, cu vindecare în câteva săptămâni, cu prognostic mai favorabil în formele fibrinoase, decât în cele cu lichid. Sunt posibile recăderi şi foarte rar tamponadă sau chiar pericardită constrictivă. Leziunile miocardice, deseori neevidente din cauza celor de pericardită, pot conduce în timp la cardiomiopatie dilatativă sau tulburări de ritm.

Tratament: repaus la pat în faza acută a bolii şi antiinflamatorii nesteroidiene. Corticoterapia trebuie rezervată numai formelor deosebit de severe, cu risc de tamponadă, putând favoriza recăderile, sau când agenţii nesteroidieni nu au avut o acţiune suficientă. Antibioticele nu sunt indicate.

• **Pericardita reumatismală** (5-10% din pacienţii cu RAA): frecvenţa şi gravitatea au diminuat concomitent cu acelea ale carditei reumatismale, iar pericardita izolată este extrem de rară. Pericardita este mai rapid ameliorată prin tratament cortizonic decât alte atingeri cardiace reumatismale. Exsudatul poate fi fibrinos, serofibrinos sau serofibrinohematic, iar importanţa producţiei de fibrină explică intensitatea frecăturii. Echo 2D precizează diagnosticul şi eventual alte leziuni asociate. Corticoterapia duce la vindecarea pericarditei în cel mult 2 săptămâni, semnele ECG sunt mai durabile, iar frecătura pericardică poate dispărea în câteva ore.

• **Pericardita din bolilele ţesutului conjunctiv:** poate fi decelată la 10% din copiii cu *artrită reumatoidă,* ca formă uscată sau cu lichid. Antiinflama-

toriile nonsteroidiene sunt eficace, dar o scurtă cură de corticosteroizi poate să fie mai eficientă în rezoluţia semnelor. În LES, pericardita constituie cea mai frecventă manifestare cardiovasculară (25% din cazuri). În lichidul pericardic se constată reducerea concentraţiei complementului, prezenţa anticorpilor antinucleari şi/sau a factorului reumatoid. În *boala Kawasaki* până la 1/3 din pacienţi pot să aibă revărsat pericardic, rar progresează spre tamponadă prin ruptura unui anevrism coronarian.

În **sindromul postpericardotomie** revărsatul pericardic (30% din cazuri) este asociat şi cu alte semne: febră după prima săptămână de la intervenţia chirurgicală, stare de rău, dureri toracice, uneori artralgii, frecătură pericardică şi/sau pleurală, tahicardie, retenţie de lichide, hepatomegalie; tamponada survine rar. Biologic: uneori leucocitoză cu neutrofilie şi creşterea VSH. Examenul radiologic arată lărgirea siluetei cardiace ± reacţie pleurală, iar echo stabileşte diagnosticul. Sindromul pare a fi datorat unui răspuns imunologic particular al pericardului similar cu cel postinfarct de miocard (sindrom Dressler) sau după traumatismele cordului.

Tratament: antiinflamatorii: aspirină 4-6 săptămâni (sau indometacin), dar şi prednison 3-4 săptămâni, care ameliorează dramatic tabloul clinic; diuretice şi, la nevoie, drenajul revărsatelor simptomatice.

Prognosticul pe termen lung este în general bun, dar pot apărea recăderi la oprirea terapiei şi rar pericardită constrictivă.

• **Pericardita uremică:** există o asociere bine cunoscută între uremie şi pericardită, care poate surveni în stadiul final al insuficienţei renale cronice, fără diferenţe biochimice notabile între cei cu şi fără dializă. Pericardita survine la 35-50% din cazuri la cei fără dializă, incidenţa scăzând la circa 10% din pacienţii care urmează un program de hemodializă. Pericardocenteza trebuie efectuată la pacienţii cu infecţii bacteriene sau la cei cu revărsat lichidian abundent de tipul tamponadei. La pacienţii stabili terapia dialitică poate să rezolve majoritatea acestor revărsate; antiinflamatoriile ameliorează durerea toracică dar nu au efect asupra reacţiei lichidiene.

• **Pericarditele neoplazice:** primitive (mezotelioame, angiosarcoame); metastatice, cel mai frecvent prin contiguitate în: limfomul Hodgkin şi limfoamele nonhodgkiniene, sarcoame, neuroblastomul, tumora Wilms, leucemii. Caracteristic, revărsatul pericardic este aproape întotdeauna hemoragic. Evidenţierea celulelor neoplazice în lichidul pericardic permite diagnosticul în tumorile pericardice primitive sau metastatice la care biopsia nu poate fi efectuată decât prin toracotomie. Pericarditele neoplazice trebuie diferenţiate de revărsatele pericardice secundare iradierii terapeutice a mediastinului. Echo 2D poate evidenţia alături de revărsat prezenţa unor mase echogenice în spaţiul pericardic. Tomografia computerizată şi rezonanţa magnetică nucleară pot aduce date suplimentare privind leziunile tumorale pericardice şi intratoracice.

Pericardita constrictivă

Este rară la copil, reprezentând ultima etapă a unei inflamaţii pericardice acute sau cronice.

Etiologia este similară cu aceea a pericarditelor acute, fiind complicaţia unei pericardite acute cu revărsat, mai ales purulentă şi tuberculoasă, rar după pericardita „benignă" şi postradioterapie, excepţional după traumatism cardiac, pericardită uremică, reumatismală.

Anatomie patologică: pericardul este fibrozat, îngroşat, uneori calcificat, iar cele două foiţe sunt complet fuzionate, coexistând uneori şi cu focare de inflamaţie. Fibroza epicardică adesea se întinde şi la straturile subepicardice ale miocardului, care frecvent pot avea modificări atrofice prin perturbarea perfuziei miocardice secundară leziunilor pericardice.

Fiziopatologie: pericardul fibros şi necompliant provoacă tulburări hemodinamice severe prin restricţia expansiunii diastolice a ventriculelor, ducând în timp la o insuficienţă cardiacă cronică hipodiastolică. Funcţia diastolică precoce nu este perturbată, dar umplerea medie şi tardivă ventriculară este redusă, cu creşterea presiunii venoase centrale şi transcapilare pulmonare; funcţia ventriculară sistolică rămâne normală. Creşterea presiunii venoase sistemice în inspir produce turgescenţa jugularelor (semnul Kussmaul). Pulsul paradoxal este rareori prezent şi este întâlnit doar atunci când apare şi un revărsat pericardic important. Când fibroza se extinde şi la miocardul subepicardic sau survine şi o ischemie miocardică prin compresiunea arterelor coronare, fracţia de ejecţie şi debitul cardiac se prăbuşesc.

Afectarea miocardică este un factor de prognostic defavorabil şi poate explica rezultatele mediocre ale pericardectomiei.

Tabloul clinic include: oboseală, intoleranţă la exerciţiu, turgescenţa jugularelor, sindrom de adiastolie (sindrom Pick = hepatomegalie pulsatilă şi dureroasă, distensie abdominală, ascită), revărsate pleurale, rar edeme la nivelul membrelor inferioare, hipotensiune arterială şi pensarea TA diferenţiale, retracţia sistolică a şocului apexian. Tusea şi dispneea apar la creşteri ale presiunii venoase de peste 15 mmHg, iar cianoza şi pulsul paradoxal survin rareori. *Auscultator,* caracteristic este zgomotul protodiastolic – „pericardial diastolic knock", iar zgomotele cardiace pot fi asurzite, cu zgomotul II adesea uşor dedublat şi fix.

Investigaţii paraclinice:

Examen radiologic: cordul este de volum variabil, uneori normal în formele cronice, dar mărit în formele subacute, cinetica mişcărilor marginilor cordului este diminuată; calcificările sunt rare la copil şi mai bine vizibile pe incidenţa de profil.

ECG: microvoltaj al QRS şi tulburări de repolarizare ventriculară cu inversarea undelor T şi mai rar (20%) lărgirea şi croşetarea undei P.

Echo monodimensională: pericard hiperechogen, mişcare anterioară protodiastolică a septului *(early diastolic notch),* cu mişcare septală anterioară bruscă presistolică *(atrial systolic notch)* care survine la sfârşitul undei P, rigiditatea peretelui ventricular stâng, panta FE foarte rapidă.

Echo 2D: pericardul este îngroşat şi foarte dens, faţa sa posterioară este adesea imobilă, bombarea septului în diastolă spre VS, umplerea diastolică precoce foarte rapidă în inspir, dilataţia venei cave inferioare care nu se colabează în inspir.

Cateterismul şi angiografia evidenţiază presiuni ridicate în cavităţile drepte, creştere moderată a presiunii arteriale şi transcapilare pulmonare, iar curba presiunilor ventriculare cu un aspect caracteristic: „dip plateau" (cădere precoce a presiunii diastolice – urmată de platou); permit evaluarea exactă a volumelor sistolice şi diastolice şi a fracţiei de ejecţie a VS; permit diferenţierea de cardiomiopatia restrictivă sau forma contractată a fibroelastozei.

Tomografia computerizată şi rezonanţa magnetică pot aduce date suplimentare despre sediul leziunii.

Forme clinice: formele subacute evoluează de obicei într-un singur episod, iar din cauza afectării miocardice prognosticul în general este sever şi terapia chirurgicală are rezultate mediocre. Formele cronice cu evoluţie mai multi ani, cu diagnostic frecvent tardiv pot produce un veritabil „nanism pericardic".

Complicaţii: tulburări de ritm, enteropatia exsudativă cu denutriţie, hipoproteinemie şi edeme.

Tratamentul este esenţial chirurgical: pericardectomie, ale cărei rezultate sunt dependente în principal de starea miocardului subiacent, putând fi foarte bune în unele forme cronice cu alură primitivă, dar mai puţin bune în formele supurate subacute, în pericardita după radio- şi chimioterapie. Supravieţuirea la 5 ani oscilează între 74 şi 84%.

Bibliografie selectivă

BEVERLY H.L., BRAUNWALD E.: In Braunwald E. şi colab.: Heart Disease. W.B. Saunders Co., Philadelphia 1992, p. 1469-1509.

BROOK M.M.: In: Nelson Essentials of Pediatrics, ed. a 3-a. W.B. Saunders Co., Philadelphia, 1998, p. 536-537.

DUPUIS CL. (ed.): Cardiologie pédiatrique, ed. a 2-a. Flamarion-Médecine-Sciences, Paris, 1991, p. 546-558.

GRIGORESCU-SIDO PAULA (sub red.): Tratat elementar de pediatrie. Vol. I. Edit. Casa cărţii de ştiinţă, Cluj-Napoca, 1998, p. 296-302.

HOFFMAN J.I.E., STANGER P.: In: Rudolph's Pediatrics, ed. a 20-a. Prentice Hall International, New Jersey, 1996, p. 1 530-1 531.

RHEUBAN S.C.: In: Moss and Adams Heart Disease in Infants, Children and Adolescent, ed. a 5-a. Williams and Wilkins, Baltimore, 1995, p. 1 531-1 540.

INFECŢIA HIV ŞI AFECTAREA CARDIACĂ

Eugen Pascal Ciofu

Suferinţa cardiacă în SIDA este considerată azi o cauză importantă de boală cardiacă simptomatică (Kasper, 1994).

În anul 1995, OMS raporta un număr de peste un milion de cazuri de SIDA în lume, Europa plasând-se pe al III-lea loc (după America şi Africa), dacă ne referim la numărul de bolnavi. Proporţia cazurilor noi înregistrate a crescut cu 20% în 1994 faţă de 1993. Se estimează că numărul persoanelor

infectate HIV este de aproximativ 16 milioane, la care se adaugă un milion de copii (OMS, 1995).

Primul caz de infecţie HIV în România a fost raportat în 1985. Ţara noastră are o situaţie particulară dacă ne referim la infecţia HIV/SIDA, şi anume aceea că din totalul persoanelor care suferă de SIDA doar 7% sunt adulte, restul fiind copii. Această proporţie de 93% copii dintre bolnavii cu SIDA din România face ca mai mult de jumătate din copiii bolnavi ai Europei să trăiască în ţara noastră. O altă particularitate a bolii copiilor din România este legată de modalitatea de transmitere a virusului. Pe când în ţările dezvoltate copiii sunt infectaţi vertical (maternofetal), în ţara noastră domină infecţia orizontală (postnatală) dobândită parenteral ca infecţie nozocomială, ca recipient de transfuzii sau de cauză necunoscută.

Pandemia infecţiei cu HIV care evoluează la sfârşitul secolului al XX-lea a ocazionat cercetări extensive, astfel că se ştie că această boală este cea mai studiată afecţiune din toată istoria medicinei.

SIDA are manifestări multisistemice, inclusiv afectare cardiacă. Aceasta a fost variabil raportată, deoarece există discordanţă între incidenţa manifestărilor clinice (5-6% din bolnavi) şi demonstrarea lor echocardiografic sau histopatologic, care majorează numărul cazurilor la peste 50% dintre bolnavii care suferă de SIDA. Există o relaţie bine definită între deteriorarea imunităţii celulare (scăderea numărului de limfocite CD4+) şi prezenţa anomaliilor echocardiografice.

Primele date referitoare la afectarea cardiacă în SIDA au fost colecţionate retrospectiv, autorii evidenţiind miocardită la 45% dintre bolnavii autopsiaţi cu SIDA. Autran (1983) descrie primul sarcom Kaposi miocardic la un adult. Iniţial s-a emis ipoteza că afectarea cardiacă în SIDA s-ar datora infecţiilor oportuniste cu virusuri cardiotrope, toxoplasmoză sau fungi, favorizate de imunodeficienţa celulară de care suferă bolnavul.

Etiologie: Calabrese (1987) raportează primul izolarea şi cultivarea virusului HIV din fragmente de biopsie endomiocardică obţinute de la un bolnav care suferea de SIDA şi cardiomiopatie dilatativă, dar i s-a reproşat că fragmentele astfel obţinute ar fi putut fi contaminate cu sângele bolnavului. În anul 1990, W.W. Grody a demonstrat că afectarea cardiacă în SIDA se datoreşte acţiunii directe a virusului HIV îndreptate împotriva fibrei musculare miocardice. Autorul a identificat secvenţe de acid nucleic HIV în secţiunile obţinute din miocardul bolnavilor cu SIDA. Se dovedea astfel că miocitul cardiac face parte dintre celulele ţintă ale virusului HIV. Utilizând tehnica hibridizării in situ a ADN cu ţesut cardiac obţinut post-mortem, se identifică secvenţe de acid nucleic caracteristice virusului HIV în 27% din cazurile examinate. Există şi cazuri demonstrate în care suferinţa cardiacă ar putea fi atribuită infecţiilor oportuniste cu virusuri cardiotrope (virusul Epstein-Barr, virusul infecţiei citomegalice) sau infecţiei cu Toxoplasma gondii, Mycobacterium avium. Zidovudina, tratament cu acţiune antiretrovirală a fost şi ea incriminată a avea rol în deteriorarea funcţiei miocardice.

Anatomie patologică: afectarea cardiacă din SIDA este descrisă ca miocardită sau cardiomiopatie dilatativă. Epanşamentul pericardic şi endocardita trombotică neinfecţioasă completează varietatea manifestărilor cardiace, din care nu lipsesc sarcomul Kaposi cu localizare miocardică sau pericardică (descris numai la adulţi), limfomul non-hodgkinian.

Majoritatea bolnavilor cu SIDA au cordul mărit de volum (160% faţă de greutatea normală); pentru o parte din cazuri, hipertrofia cavităţilor drepte a fost atribuită suferinţei pulmonare concomitente.

Examinarea microscopică evidenţiază edemul interstiţial însoţit de infiltrat inflamator cu celule mononucleare ca fiind cea mai constantă leziune. Fibrele musculare, disociate de edem prezintă o gamă largă de leziuni distrofice, de la vacuolizare celulară sarcoplasmatică, la ştergerea striaţiilor şi depleţie celulară de glicogen, dilacerări ale sarcomerelor prin edem şi acidifierea progresivă a sarcoplasmei, evidenţiată prin accentuarea progresivă a fucsinofiliei (coloraţie Lie) (fig. 9.65). Leziunile de miocardită nu corespund criteriilor Dallas, infiltratul limfocitar local nefiind întovărăşit de zone de necroză. Există zone de necroză miocardică neinflamatorie prin procese ischemice neaterosclerotice. Hipertrofia fibrelor miocardice, mărirea de volum a nucleilor caracterizează tabloul histologic al cardiomiopatiei SIDA.

Manifestări clinice: cea mai pregnantă caracteristică este discordanţa dintre raritatea manifestărilor clinice (5-6% din cazurile de SIDA) şi autenticitatea suferinţei cardiace, demonstrabilă prin mijloace de diagnostic neinvaziv. O cantitate mică de lichid pericardic şi disfuncţia ventriculară nu pot fi detectate clinic.



Fig. 9.65 – Miocardul în sindromul imunodeficienţei dobândite (SIDA), aspect histopatologic (HE 128 ×). Miocardită interstiţială cu infiltrat cu limfocite, edem interstiţial difuz, alterarea striaţiilor cardiomiocitelor.

Afectarea cardiacă în SIDA se caracterizează prin semne de insuficienţă cardiacă congestivă sau tamponadă, mult mai rar tulburări de ritm. Afectarea pulmonară concomitentă face ca o parte din simptomatologia bolnavului să fie atribuită bolii respiratorii. Edemele periferice sau edemul pulmonar, dispneea, hepatomegalia şi scăderea capacităţii de efort sunt semnele clinice cele mai frecvente.

Explorări paraclinice:

Radiografia cardiopulmonară evidenţiază boala pulmonară (pneumonia interstiţială limfoidă la copil) sau infecţiile oportuniste. 50% dintre bolnavi au cardiomegalie.

ECG: există modificări frecvente, fără a avea caracter specific. Tahicardia sinusală (50-60%) este semnalată chiar în absenţa insuficienţei cardiace manifeste. Au mai fost întâlnite tulburări primare de repolarizare ventriculară (ST subdenivelat, unde T negative sau aplatizate), unde Q patologice în DII-DI şi aVL, QT prelungit. Tulburările severe de ritm sunt rar întâlnite, dar este citată torsada vârfurilor la bolnavi trataţi cu pentamidină pentru Pneumocystis carinii.

Echocardiografia 2D este considerată metoda optimă de monitorizare a bolnavului cu SIDA. Cele mai importante anomalii constatate echografic sunt următoarele: funcţia hiperdinamică a VS (1), scăderea contractilităţii VS (2), dilatarea VS (3), hipertrofia inadecvată a VS (4), creşterea masei VS ca indicator precoce al cardiomiopatiei SIDA (5), anomalii ale umplerii diastolice ale VS, care precedă disfuncţia sistolică (6), epanşament pericardic (7).

FE (fracţia de ejecţie) şi FS (fracţia de scurtare) evoluează paralel (corelaţie 0,99). FE sub 28% semnifică un prognostic rezervat. Disfuncţia miocardică este cuantificată de scăderea contractilităţii.

Aprecierea contractilităţii prin FS poate conduce la erori de interpretare în condiţiile cardiomiopatiei SIDA, mai ales la copilul sub 2 ani. În aprecierea contractilităţii trebuie luată în calcul valoarea presarcinii sau postsarcinii (Lipschultz). O valoare ridicată a presarcinii va supraestima contractilitatea exprimată prin FS, iar o creştere a postsarcinii o va subestima. O treime din cazurile cu valori mici ale FS au de fapt contractilitate normală şi doar încărcare diferită. În special sub vârsta de 2 ani, există o corelaţie modestă între FS şi contractilitate; în schimb, diagnosticul de cardiomiopatie trebuie argumentat cu dovezi ale scăderii contractilităţii miocardice.

Evoluţie: mortalitatea de cauză cardiacă în SIDA este raportată în 1-6% din cazuri. Cardiomiopatia SIDA este cu atât mai severă şi mai probabilă cu cât numărul CD4 este mai scăzut (corelaţia este evidentă în stadiile finale ale bolii). Pentru adult, valoarea „critică" a limfocitelor CD4+ este de 500/mm^3, în timp ce la copil valorile sunt sub 500/mm^3. S-au descris şi cazuri de morţi subite. Supravegherea echo 2D şi Holter a acestor bolnavi trebuie să devină o practică curentă.

Tratamentul afectării cardiace urmăreşte creşterea confortului bolnavului şi este reprezentat de vasodilatatoare (captopril 3-6 mg/kg corp/zi la copil), medicamente inotrop pozitive şi diuretice. Terapia cu zidovudină şi interferon α a fost acuzată de efecte cardiotoxice, nedovedite în unele studii recente. Tratarea concomitentă a infecţiilor oportuniste demonstrate nu va fi pierdută din vedere. Administrarea periodică de imunoglobulină i.v. în SIDA la copil are efecte benefice.

Bibliografie

ANDERSON D.W., VIRMANI R.: Emerging patterns of heart disease in human-immunodeficiency virus infection. Human Pathol. 1990; 21(3):253-9.

ARETZ H.T, BILLINGHAM M.E., EDWARDS W.D.: Myocarditis: A histopathologic definition and classification. Am. J. Cardiovasc. Pathol. 1986; 1:3-14.

AUTRAN B.R., GORIN I., LERBOWITCH M.: AIDS in a haitian women with cardiac Kaposi sarcoma. Lancet 1983; 1:767-8.
BIERMAN F.: Guidelines for diagnosis and management of cardiac disease in children with HIV infection. J. Pediatr. 1991; 119(1):953-6.
CALABRESE L.H., PROFFIT M.R., YEN-LIEBERMAN B., HOBBS R.E., RATLIFF N.B.: Congestive cardiomyopathy and illness related to the AIDS associated with isolation of retrovirus from myocardium. Ann. Int. Med. 1987; 107:691-2.
CHEITLIN M., KEE L., HOLLANDER H., MODIN G., SOMELOFSKI C., SCHILLER H.B.: Changes of left ventricular systolic function by quantitative ECHO Doppler from prospective long-term controlled study of HIV infected patients. J. Am. Coll. Cardiol. 1994 (febr.):364 A.
CIOFU C., CIOFU E.P., SIMION C., LAKY D., TOMESCU M.: Cardiac manifestations of acquired immune deficiency syndrome in children. Cardiol. Young 1994; 4(suppl. 1):22.
CIOFU E.P., CIOFU C., SIMION C., IAGĂRU N., ANCA I., TEODORESCU M., LAKY D., PĂUN L., PENCIU A.: Afectarea cardiacă în SIDA la copil. Rev. Rom. Cardiol. 1995; 5(1):54-9.
CIOFU E.P., CIOFU C., SIMION C., ISPAS D.: In V. Popescu (red.): Corelaţie între performanţa ventriculului stâng şi funcţia imunitară la copil. Progrese recente în pediatrie. Asoc. Med. Rom./Soc. Rom. Pediatr., Bucureşti, 1996, p. 314.
COHEN I.S., ANDERSON D.W., VIRMANI R.: Congestive cardiomyopathy on association with the acquired immunodeficiency syndrome. New Engl. J. Med. 1986; 315:628-30.
FALLON J., EDDY J., WIENER L., PIZZO P.A.: Human immunodeficiency virus infection in children. J. Pediatr. 1989; 114(1):1-30.
GRODY W.W., CHENG L., LEWIS W.: Infection of the heart by the human immunodeficiency virus. Am. J. Cardiol. 1990; 66:203-6.
JOSHI V.V., GADOL C., CONNOR E., OLESKE J.M., MENDELSON J., MARIN-GRACIA J.: Dilated cardiomyopathy in children with acquired immunodeficiency syndrome. Human Pathol. 1988; 19(1):69-73.
JOSHI V.V.: Pathology of childhood AIDS. Pediatr. Clin. North Am. 1991; 38(1):97-120.
KASPER E.K., AGEMA W.R.P., HUTCHINS G.M., DECKERS J.W.: The causes of dilated cardiomyopathy: A clinocopathologic review of 673 consecutive patients. J. Am. Coll. Cardiol. 1994; 23:586-90.
KAUL S., FISHBEIN M.C., SIEGEL R.J.: Cardiac manifestations of acquired immune deficiency syndrome: a 1991 update. Am. Heart. J. 1991; 122(2):535-44.
LEVY W.S., SIMON G.L., RIOS J., ROSS A.M.: Prevalence of cardiac abnormalities in human-immunodeficiency virus infection. Am. J. Cardiol. 1989; 63:86-9.
LEWIS W., DORN G.W.: Cardiac structure and function in HIV infected children. New Engl. J. Med. 1993; 328(7):513-4.
LIPSHULTZ S.E., CHANOCK S., SANDERS S.P., COLAN S.D., PEREZ-ATAYDE A., MCINTOSH K.: Cardiovascular manifestation of human immunodeficiency virus infection in infants and children. Am. J. Cardiol. 1989: 63:1489-97.
LIPSHULTZ S.E., ORAVE J., SANDERS S.P., HALE A.R., MCINTOSH K., COLAN S.D.: Cardiac structure and function in children with HIV infection treated with zidovudine. New Engl. J. Med. 1992; 327:1260-5.
LIPSHULTZ S.E., ORAVE J., SANDERS S.P., MCINTOSH K., COLAN S.D.: Limitation of fractional shortening as an index of contractility in pediatric patients infected with human immunodeficiency virus. J. Pediatr. 1994; 125(4): 563-70.
LUGINBUHL L.M., ORAVE J., MCINTOSH K., LIPSHULTZ S.E.: Cardiac morbidity and related mortality in children with HIV - infection. JAMA 1993; 269(22): 2869-74.
PANAYIOTOU H., RAMSEY K., BIKKINA M., SHAROOK A., MASSEY C.V.: Increased left ventricular mase, rather than atrophy is a precursor of cardiomiopathy in AIDS patients. J. Am. Coll. Cardiol. 1994 (Febr.); 365 A.
PĂUN L.: Infecţia cu virusul imunodeficienţei umane (HIV). Edit. Medicală, Bucureşti, 1988.
PEZZANO A.: Cardiopatie e AIDS. Medicine. Communication, Vigano e Vigano, Monza, 1992.
REILLY J.M., CUNNION R.E., ANDERSON D.W., O'LEARY T.J., SIMMONS T., LANE H.C., FAUCI A.S., ROBERTS W.C., VIRMANI R., PARRILLO J.E.: Frecquency of myocarditis, left ventricular dysfunction and ventricular tachycardia in the acquired immune deficiency syndrome. Am. J. Cardiol. 1988; 62:789-93.
STEFFEN H.M., MÜLLER R., SALZBERGER B., FÄTKENHEUR G., SCHRAPPE M., GRIEBENOW R.: Left ventricular dilatation in HIV infection: the role of clinical disease stage and zidovudine therapy. J. Am. Coll. Cardiol. 1994 (Febr.); 365 A.
DE ZUTTERE D., COUDRAY N., FORCE G., CHAMPETIER de RIBES D., POURNY J.C., ANTONY Y., LECARPENTIERY CHENLA D.: Abnormal left ventricular diastolic function in symptomatic and asymptomatic human immuno-deficiency virus carriers. Documentation by ECHO-DOPPLER and digitalised M. mode measures. J. Am. Coll. Cardiol. 1994 (Febr.); 365 A.
***: Revised Classification–System for Human Immunodeficiency Virus Infection in Children less than 13 Years of Age – MMWR 1994; 43:RR-12.
***: Buletin OMS 1995; 72(5):12.

PROLAPSUL DE VALVĂ MITRALĂ (PVM)

Alexandru Grigore Dimitriu

Definiţie: anatomofuncţional, PVM constă în deplasarea uneia sau a ambelor foiţe mitrale şi/ sau a punctului lor de coaptare deasupra inelului mitral (planul joncţiunii atrioventriculare) în timpul sistolei ventriculare.

PVM poate fi:

a. primar sau idiopatic, cel mai frecvent;

b. secundar: PVM este asociat cu alte anomalii: tulburări ereditare ale ţesutului conjunctiv (sindrom

Marfan, sindrom Ehlers-Danlos – tipurile I, II, IV), sindromul Stickler, boala polichistică renală, osteogeneza imperfectă, sindromul cromozomului X fragil, pseudoxanthoma elasticum etc.; anomalii scheletice; hipomastia; hipomagneziemia; sindromul Turner, sindromul Noonan; anomalii cardiace congenitale (DSA, DSV, PCA, coarctaţia de aortă, anevrismul septului interatrial, transpoziţia marilor vase, absenţa pericardului, stenoza subvalvulară şi supravalvulară aortică); cordul atleţilor; sindromul QT lung congenital; sindromul Wolff Parkinson White; distrofia musculară; cardiomiopatii dilatative sau hipertrofice; miocardite;

Termeni sinonimi: sindrom Barlow, sindromul de clic mezosistolic şi suflu telesistolic, sindromul valvelor mitrale balonizate, sindromul „floppy mitral valve", valve mitrale mixomatoase, sindromul cuspidelor redundante etc.

Incidenţă: constituie cea mai frecventă anomalie cardiacă a subiecţilor tineri: 5% din populaţia generală de toate vârstele şi până la 17% dintre femeile sub 30 ani (studiul Framingham). Diferenţele între incidenţele PVM comunicate de diferiţi autori sunt datorate în principal nerespectării criteriilor clinice şi echocardiografice astăzi admise, cu posibilitatea supraevaluării acesteia.

Anatomie patologică: aspecte variabile ca importanţă: degenerescenţă mixoidă a aparatului valvular mitral cu acumulare de mucopolizaharide, mai ales în zona spongioasă a valvei, fără reacţie inflamatorie, dar cu pierderea arhitecturii valvulare normale; valvele sunt flasce, redundante, uneori ondulate, cu leziuni predominante în porţiunea medie a valvei posterioare şi în vecinătatea comisurii postero-mediane; cordajele sunt subţiri, alungite, rareori îngroşate, uneori cu rupturi ale cordajelor spontan sau prin endocardită infecţioasă; creşterea deseori şi a diametrului inelului mitral; afectarea valvulară este deseori progresivă; se pot asocia degenerescenţa mixoidă a valvei tricuspide.

Fiziopatologie: punerea în tensiune maximă în mezosistolă a valvelor care proemină în atriul stâng ca o paraşută produce clicul mezosistolic. Când coaptarea celor două foiţe în sistolă nu mai este posibilă apar regurgitarea mitrală, cât şi suflul telesistolic, PVM constituind astfel şi o cauză importantă pentru endocardita infecţioasă.

Tablou clinic: la adult PVM este în peste 80% din cazuri simptomatic, în schimb, cea mai mare parte a copiilor sunt asimptomatici chiar şi în numeroase cazuri care asociază o regurgitare mitrală progresivă. Deseori la copil depistarea PVM este consecinţa unui examen de rutină sau pentru o afecţiune intercurentă, când se evidenţiază prezenţa clicului şi/sau a suflului telesistolic.

Există diferenţe între cele două tipuri de PVM:

a) PVM anatomic, în general asimptomatic şi la care semnele subiective şi cele ale examenului clinic nu sunt direct legate de gradul disfuncţiei valvelor mitrale şi progresia regurgitării mitrale. Uneori primele semne pot fi cele ale unor complicaţii redutabile: endocardită infecţioasă, fenomene tromboembolice, aritmii şi mai rar moarte subită sau insuficienţă cardiacă;

b) sindromul PVM, în care simptomatologia este mai evidentă, dar nu poate fi explicată doar prin existenţa leziunii singure, ci este datorată asocierii anomaliei anatomice cu o disfuncţie autonomă sau neuroendocrină: anomalii ale reglării catecolaminelor cu valori sanguine crescute ale acestora, ale baroreflexelor, ale factorului atrial natriuretric etc.

Astfel pot apărea: palpitaţii, oboseală, dispnee de efort până la intoleranţă de efort, dureri toracice, tahicardie, lipotimii, sincope, semne neuropsihice (anxietate până la panică, migrenă, cecitate tranzitorie). Durerile precordiale sunt în general atipice, variabile ca intensitate. Deseori sunt prezente semne de hiperexcitabilitate neuromusculară prin spasmofilie normocalcemică. Copiii, cel mai adesea de sex feminin, au un aspect longilin, astenic, având anomalii scheletice minore: spate plat, scolioză, pectus escavatus, hiperlaxitate ligamentară, iar adolescentele au hipomastie.

Auscultaţia este caracteristică, dar variabilă deseori de la un examen la altul şi cu modificarea poziţiei. Se pot decela: *clic mezosistolic* izolat apical şi *suflu telesistolic,* suflu telesistolic mitral izolat, *suflu holosistolic* mitral izolat. Clicul mezosistolic nonejecţional se auscultă la vârful cordului, având uneori intensitate mare. Trebuie să nu fie confundat cu zgomotul II cardiac şi zgomotul II cu zgomotul III. *Suflul telesistolic* apical este în general dulce, de frecvenţă înaltă şi uneori poate fi auzit doar în anumite poziţii. Alteori este rugos, crescendo sau descrescendo în cazul rupturii de cordaje. Auscultaţia poate fi însă şi mută sau atipică: uneori zgomotul I poate fi accentuat din cauza remanierii valvei, iar rar se percepe un zgomot diastolic da-

torat valvelor mitrale îngroşate. Beta-blocantele pot atenua până la abolire auscultaţia PVM.

Unele manevre pot modifica auscultaţia în PVM:

a) manevre care cresc dimensiunile şi volumul ventriculului stâng (administrare de fenilefrină, metoxamină, schimbare rapidă a poziţiei din aşezat în culcat sau din picioare în squatting, bradicardia): reduc gradul de prolaps şi de regurgitare mitrală, deplasează clicul spre zgomotul II şi scurtează suflul telesistolic;

b) manevre care reduc dimensiunile şi volumul VS (administrare de nitrit de amil, manevra Valsalva, trecere bruscă din poziţia culcat în aşezat sau din aşezat în picioare, tahicardia): cresc precocitatea în sistolă şi importanţa prolapsului şi a regurgitării mitrale, cu deplasarea clicului spre zgomotul I, alungirea şi intensificarea suflului.

Explorări paraclinice:

Fonocardiograma poate fi utilă pentru demonstrarea prezenţei clicului şi evidenţierea caracterelor suflului telesistolic.

ECG poate prezenta în peste 50% din cazuri modificări în general nespecifice, care pot varia în cursul evoluţiei:

– *tulburări de repolarizare ventriculară* (unde T negative în derivaţiile DII, DIII, aVF, V5, V6;

– *tulburări de ritm* (înregistrare Holter): extrasistole atriale, ventriculare, accese de scurtă durată de tahicardie paroxistică supraventriculară şi chiar de fibrilaţie atrială sau ventriculară, aritmii ventriculare complexe. Incidenţa sindroamelor de preexcitaţie ventriculară este de trei ori mai mare ca la normal. Asocierea uneori cu interval QT prelungit ar putea favoriza aritmiile ventriculare severe şi chiar moartea subită. Efortul şi beta-blocantele pot modifica aspectul ST-T;

– *blocuri atrioventriculare* gradele I-III, bloc de ramură dreaptă sau stângă;

– *deviaţie axială stângă,* mai ales în cazurile cu importantă regurgitare mitrală, hipertrofie VD, dilataţie atrială dreaptă sau hipertrofie VS. Se notează prevalenţa mai mare a potenţialelor ventriculare tardive asociate cu risc crescut de aritmii ventriculare complexe.

Examenul radiologic al cordului este în general normal în absenţa altor cardiopatii congenitale sau dobândite sau a unei insuficienţe mitrale severe.

Echocardiografia (echo) reprezintă tehnica de diagnostic de elecţie, datele obţinute în echo 2D fiind mai sensibile şi mai precise decât în modul M:

– *Echo mod M:* în principal se evidenţiază la valva mitrală posterioară: un recul anormal posterior telesistolic („în cuib de rândunică") sau holosistolic („în hamac"), cu o adâncime ≥ 3 mm şi respectiv ≥ 5 mm. În diastolă valva mitrală anterioară poate avea un aspect hiperechogen cu linii sistolice multiple, însoţit de mişcare sistolică anterioară, creşterea vitezei pantei FE şi a amplitudinii pantei DE. Se citează închiderea parţială sau completă în telesistolă a sigmoidelor aortei, un timp de ejecţie aortic prelungit, hiperchinezie ventriculară stângă, prolaps tricuspidian asociat.

– *Echo 2D* în incidenţele: parasternal stâng axa lungă (datele cele mai corecte şi fiabile), cât şi apical 4 cavităţi sau subxifoidian 4 cavităţi, evidenţiază: bombare sistolică anormală în atriul stâng a uneia sau ambelor foiţe mitrale ± deplasarea în atriul stâng a punctului de coaptare a valvelor; îngroşarea valvelor mitrale (degenerescenţa mixomatoasă) care sunt redundante (> 5 mm) în diastolă; dilatarea inelului mitral; aspect ondulat al valvei mitrale anterioare adesea în protodiastolă; prolaps tricuspidian asociat.

– *Echo Doppler* permite evidenţierea şi evaluarea cantitativă a regurgitării mitrale şi/sau tricuspidiene asociate (fig. 9.66, 9.67).

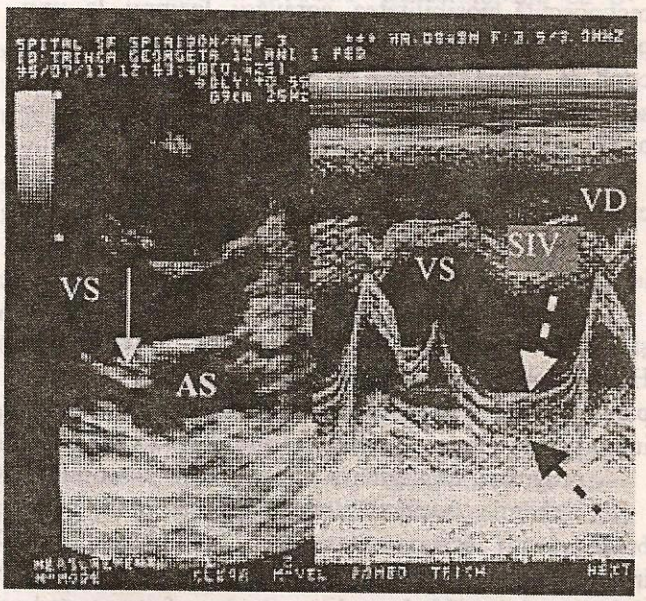

Fig. 9.66 – Prolaps valvular mitral pansistolic, aspect echografic 2D şi mod M. Valve mitrale redundante.

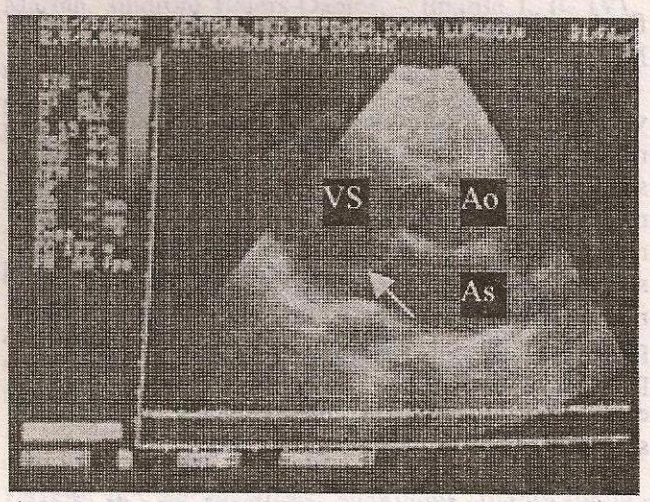

Fig. 9.67 – Prolaps valvular mitral, echografie 2D axul lung parasternal stâng.

Cateterismul şi angiocardiografia sunt foarte rar necesare pentru stabilirea diagnosticului PVM la copil. Pot fi însă utile pentru investigarea altor leziuni cardiace, regurgitări mitrale severe sau asocierea de leziuni ale arterelor coronare etc. Criteriile de diagnostic în PVM sunt prezentate în tabelul 9.XV.

Evoluţie şi prognostic: prognosticul PVM izolat la copil este excelent pe termen lung, deşi este recunoscută posibilitatea agravării leziunii la unii pacienţi. Insuficienţa mitrală importantă este rară la copil în afara asocierii cu sindromul Marfan, când se poate pune problema protezării valvulare. Ruptura cordajelor este excepţională.

Complicaţii (favorizate în principal de insuficienţa mitrală şi redundanţa valvulară):

– endocardita infecţioasă, care survine mai ales la adult (5,3-8,2%);

– aritmiile cardiace, care pot fi evidenţiate clinic şi ECG atât în repaus, cât şi în efort. Înregistrarea Holter poate fi necesară la pacienţii care prezintă palpitaţii, ameţeli, sincope, lipotimii, dureri toracice importante, istoric familial de moarte subită;

– progresia regurgitării mitrale, rară la copil;

– ischemia cerebrală: accidente vasculare cerebrale (atacuri ischemice tranzitorii, hemiplegie acută, infarct cerebelos, amauroză tranzitorie, ocluzie arteriolară retiniană), abcesul cerebral – foarte rar la copil, mai frecvent la adult;

TABELUL 9.XV

CRITERII DE DIAGNOSTIC ÎN PROLAPSUL DE VALVĂ MITRALĂ

Criterii majore	*Criterii minore*
Auscultaţia Clic mezosistolic/telesistolic ± suflu telesistolic	**Auscultaţia** Zgomotul I accentuat + suflu holosistolic apical
Echocardiografia bidimensională Deplasare marcată (>3 mm) a punctului de coaptare în parasternal stâng şi/sau apical Deplasare uşoară / moderată superioară în sistolă a foiţelor mitralei asociată cu: – ruptură de cordaje/dilataţia inelului mitral – regurgitare mitrală (la Doppler) Recul superior asimetric al uneia dintre foiţele mitralei în parasternal stâng şi/sau apical	**Echocardiografia bidimensională** Deplasare superioară în sistolă izolată moderată a foiţei posterioare a mitralei Deplasare sistolică moderată a punctului de coaptare a celor două foiţe ale mitralei
Echocardiografia monodimensională Prolaps telesistolic important + îngroşarea foiţei anterioare	**Echocardiografia monodimensională** Recul posterior pansistolic al mitralei
Echocardiografia + auscultaţia Deplasare moderată a punctului de coaptare a foiţelor mitralei asociată cu clic mezo- sau telesistolic intens sau suflu holosistolic sau telesistolic intens apical sau „whoop"/„honk" telesistolic	**Echocardiografia + anamneza** Deplasare în sistolă moderată a punctului de coaptare a foiţelor mitralei asociată cu: – atacuri cerebrale ischemice tranzitorii la tineri/amauroza fugace – rude de gradul I cu criterii majore de PVM

– moartea subită, excepţională la copii, mai ales la cei cu factori de risc: aritmii ventriculare complexe, regurgitare mitrală importantă, prelungirea intervalului QT, antecedente de sincope, palpitaţii, anamneză familială de moarte subită.

Tratament: forma asimptomatică a PVM nu necesită tratament şi nici restricţie a efortului fizic, ci doar o supraveghere echo. Cei ce fac sport de competiţie, asimptomatici, cu regurgitare redusă sau absentă, dimensiuni şi funcţie normală a VS, tractul aortei normal, toleranţă normală la testele de exerciţiu, fără aritmii cardiace pot participa la competiţii sportive. Pacienţii simptomatici necesită însă o evaluare completă, inclusiv evaluare Holter. Pacienţii simptomatici cu oboseală, dispnee şi dureri toraci-

ce, dar fără PVM complicat şi care nu prezintă aritmii, necesită doar urmărire echocardiografică. În caz de intoleranţă funcţională, palpitaţii, tulburări de ritm paroxistice, se recomandă o evaluare cardiologică completă repetată şi beta-blocante (propranolol) care reduc incidenţa aritmiilor, scad frecvenţa cardiacă, reduc anxietatea şi durerile toracice.

Anulovalvuloplastia mitrală, preferabilă unei protezări valvulare este rareori necesară la copiii cu PVM şi doar în cazul unor insuficienţe mitrale severe progresive, după rupturi de cordaje, endocardită infecţioasă sau unele forme severe de sindrom Marfan. Profilaxia endocarditei infecţioase este necesară în PVM însoţit de regurgitare mitrală şi/sau îngroşare a valvelor ≥ 5 mm, simptomatice sau nu, conform recomandărilor AHA.

Bibliografie selectivă

BABOUTY D.,CHARMOT J.: Potentiels ventriculaires tardifs et prolapsus valvulaire mitral. Arch. Mal. Coeur. 1994; 87: 339-347.

BOUDOULAS H., WOOLEY CH.F.: In: Moss and Adams Heart Disease in Infants, Children and Adolescent, ed. a 5-a. Williams and Wilkins, Baltimore, 1995, p. 1 063-1 084.

BRAUNWALD E.: In Braunwald E. şi colab.: Heart Disease. W.B. Saunders Co., Philadelphia, 1992, p. 1 029-1 035.

DAJANI S.A., TAUBERT K.A. şi colab.: Prevention of Bacterial Endocarditis. Recommendations by the American Heart Asociation. JAMA 1997; 272:1 794-1 801.

DUPUIS CL. (ed.): Cardiologie pédiatrique, ed. a 2-a. Flamarion-Médecine-Sciences, Paris, 1991, p. 313-320.

HEYMANN M.A.: In: Rudolph's Pediatrics, ed. a 20-a. Edit. Prentice Hall International, New Jersey, 1996, p. 1 473-1 474.

POPA I., RAICA A., BEJAN L.: Cardiologie pediatrică. Edit. Helicon, Timişoara, 1994, p. 204-206.

ROUDAUT R., PÉPIN C.: Le prolapsus valvulaire mitral; diagnostic échocardiographic. Arch. Mal. Coeur pratique 1995; 1:15-16.

CARDIOMIOPATII PRIMITIVE

Eugen Pascal Ciofu

Cardiomiopatiile primitive sunt boli ale miocardului caracterizate printr-o mare heterogenitate genetică, morfologică, clinică şi funcţională. Ele au similitudini clinicopatogenice. Peste 60 dintre entităţile înscrise în catalogul bolilor genetice (500 la 1 noiembrie 1995) au şi cardiomiopatie între semnele clinice. Dintre acestea 32 se transmit autozomal dominant, 35 autozomal recesiv sau X-linkat. Unele sunt asociate cu miopatii sau disfuncţii motorii, altele cu boli de stocaj. În funcţie de caracterele anatomice şi funcţionale cardiomiopatiile sunt hipertrofice, dilatative sau restrictive.

Cardiomiopatii hipertrofice (CMH)

Definiţie: CMH se caracterizează prin hipertrofia (fără dilataţie) a pereţilor ventriculului stâng, în absenţa oricăror cauze hemodinamice sau sistemice care să o genereze.

Genetică: CMH sunt boli genetice ale elementului contractil, cu transmitere autozomal dominantă. S-au identificat modificări la nivelul a 4 gene care codifică câte o proteină sarcomerică contractilă, care sunt situate pe cromozomii 14, 1, 15 şi 11 respectiv. Pentru a documenta extrema heterogenitate genetică a CMH trebuie subliniat că fiecăreia din aceste gene îi corespund circa 50 mutaţii. 30% din cazurile de CMH se datoresc unei mutaţii la gena lanţurilor grele ale β-miozinei situate pe cromozomul 14 (14q12). Această variantă mai este cunoscută sub numele de βMCM (cardiomiopatia cu β-miozină). Au mai fost identificate gene anormale la nivelul cromozomilor 1 (1q3, gena care codifică troponina cardiacă T), la nivelul cromozomului 15 (15q2, gena care codifică L-tropomiozina) şi la nivelul cromozomului 11 (codifică legătura miozinei cardiace My BPC). Nu toate familiile cu CMH pot fi grupate în una din aceste categorii.

Indivizi identic genotipic pot avea manifestări fenotipice diferite, astfel că s-a postulat că CMH este un continuum, de la clinic asimptomatic la forma clinică descrisă în cărţile clasice.

Se acceptă azi că standardul de aur pentru diagnostic este diagnosticul genetic, deoarece clinica, ECG şi echo pot fi nesugestive pentru diagnostic sau prezintă doar manifestări subtile, dificil de interpretat. Această realitate tulbură judecata medicală, CMH fiind cea mai frecventă cauză de moarte subită la adolescent şi adultul tânăr. Examanul genetic este foarte scump şi puţin accesibil în ţara noastră.

Se consideră că prevalenţa genei în populaţia generală este de 1/500 CMH, fiind cea mai frecventă boală genetică a inimii.

Histologie: se constată o creştere a diametrului transversal al fibrelor miocardice, care sunt hipertrofiate şi au forme bizare. Între celulele adiacente există conexiuni intercelulare. Fibrele miocardice nu mai sunt paralele, ci au un aspect dezorganizat (aspect care nu are corespondent în magnitudinea îngroşării peretelui ventricular). Se pare că această „dezordine" este la originea anomaliilor de transmitere a impulsului electric şi predispune la tulburări de ritm. Există de asemenea zone parcelare de fibroză interstiţială şi îngroşare a pereţilor vaselor coronare.

Clinică: deşi este o boală genetică, expresia clinică a bolii se desăvârşeşte spre adolescenţa tardivă sau la adultul tânăr (18 ani), astfel că este mai corect să se vorbească despre o evoluţie morfoclinică, predeterminată genetic. Expresia fenotipică lipseşte în copilărie sau, dacă a fost identificată, este vorba de cazuri care vor evolua sever. Se consideră că, de fapt, numărul cazurilor de CMH este mai mare la vârsta pediatrică în comparaţie cu vârsta adultă şi chiar s-a avansat ideea că sunt de 17 ori mai frecvente cazurile dacă referirile se fac numai la cazurile autopsiate cu diagnosticul de moarte subită. Dacă se acceptă că riscul de deces este de 4%/an, vârsta medie de supravieţuire în CMH este de 16,5 ani.

Heterogenitatea genetică îşi are expresia în heterogenitatea clinică. Vârsta medie de debut clinic este 6,7 ± 0,8 ani. Cazurile au o importantă aglutinare familială. Manifestările clinice variază de la insuficienţă cardiacă, tulburări de ritm până la clinic asimptomatic. Diagnosticul de CMH nu este un diagnostic clinic. Atrag atenţia dispneea de efort, durerile precordiale de tip anginos, palpitaţiile, sincopele, disritmiile ventriculare, decompensarea cardiacă şi, retroactiv, moartea subită la un copil aparent sănătos.

– **Sincopa** reprezintă un semnal de alarmă în CMH, dar ea trebuie diferenţiată de forma benignă a sincopei vasomotorii, care este mult mai frecventă în practica zilnică. Sincopa din CMH este considerată o moarte subită ratată. Repetabilitatea sincopelor agravează prognosticul. Este generată de debutul brusc al unei tahiaritmii (atriale, ventriculare), de bradiaritmie, obstrucţia marcată la golirea ventriculului stâng în sistolă, disfuncţia sistemului nervos autonom sau interacţiunea dintre ischemia miocardică (fluxul coronarian nu acoperă nevoile metabolice ale unui miocard hipertrofiat) şi disfuncţia diastolică (ventriculul stâng hipertrofiat nu reuşeşte să se contracte suficient şi nu goleşte complet cavitatea ventriculară).

– **Moartea subită** survine la bolnavi anterior asimptomatici, cu vârste cuprinse între 12-35 ani, uneori după un efort fizic susţinut (moartea tinerilor atleţi). Mecanismul morţii subite se suprapune peste cel al sincopei (moarte subită ratată!), şi anume obstrucţia tractului de ieşire din ventriculul stâng în timpul sistolei, hipotensiunea arterială indusă de efort, ischemia miocardică, bradi- sau tahiaritmiile ventriculare (mai rare decât la adult). Se pot identifica următorii factori de risc de moarte subită:

– anamneză familială pozitivă (alte cazuri de moarte subită la tineri, ceea ce semnifică o mutaţie genetică cu prognostic nefavorabil);

– sincope repetate în antecedente;

– 2-3 episoade de tahiaritmii ventriculare identificate cu Holter;

– hipertrofie ventriculară stânga remarcabile (ECG, echocardiografii);

– vârsta mică la stabilirea diagnosticului de CMH (prognostic rezervat);

– hipotensiune arterială marcată la testul de efort recomandat pentru evaluarea sincopelor.

În absenţa standardului de aur, diagnosticul genetic, bolnavii sunt incluşi în diagnosticul de CMH după evaluare paraclinică.

Examene paraclinice: *ECG* este adesea modificat, chiar dacă semnele clinice nu sunt sugestive pentru diagnostic. Modificările ECG precedă pe cele echocardiografice. Ele au o specificitate de 100% şi o sensibilitate de 62%. Există criterii ECG majore şi minore pentru diagnosticul CMH (tabelul 9.XVI).

TABELUL 9.XVI

MODIFICĂRI ECG ÎN CMH

Criterii majore	*Criterii minore*
• HVS Scorul Romhilt-Estes ≥ 4	• Atriul stâng mărit P negativ
• ST supradenivelat	• PR scurt
• T inversat şi adânc	• Microvoltaj în conducerile standard
• Unde Q > 0,04 mm > 1/3R	• Bloc de ramură
• Tulburări de ritm	• QT prelungit > 0,45 s (24-32% din cazuri)

HOLDEN K.R., SERRIONS J.C., CUVE J., WHITCOMB D.S., SADE R.M.: Neurologic outcomes in children with post pump choreo-athetosis. J. Pediatr. 1998; 131(1): 162-164.
MILLER G., EGGLI K.D, CONTANT CH.: Postoperative neurologic complications after open heart surgery on young infants. Arh. Pediatr. Adolesc. Med. 1995 (July); 149: 364-368.
NEWBURGER J.W., JONES R.A., WERNOVSKY G.: A comparation on the perioperative neurologic effects of hypothermic circulatory arrest versus low flow cardiopulmonary bypass in infant heart surgery. New Engl. J. Med. 1993; 329: 1057-1064.

Transplantul de cord la copil

Carmen Ciofu

Primul transplant de cord din lume a fost efectuat în Africa de Sud de către Christian Barnard în anul 1967. Doar 3 zile mai târziu s-a efectuat şi primul transplant de cord la un nou-născut de 18 zile.

Transplantul de cord se constituie din anii '80 ca o metodă alternativă, „eroică", pentru rezolvarea unor cardiopatii aflate deasupra resurselor unor metode terapeutice medicochirurgicale dintre cele mai sofisticate. Două categorii de copii intră în discuţie, şi anume: copilul mare, cu insuficienţă cardiacă intratabilă, prin cardiomiopatie idiopatică şi nou-născutul cu malformaţie congenitală complexă (hipoplazie de cord stâng).

Problemele etice, tehnice şi de supraveghere postoperatorii sunt diferite pentru cele două categorii de vârstă. Cea mai mare experienţă a transplantului de cord la nou-născut aparţine Universităţii „Loma Linda" din California (1990).

Indicaţiile transplantului de cord la nou-născut sunt bolile congenitale de cord complexe, dintre care hipoplazia de cord stâng este cea mai frecventă opţiune, urmată de cardiomiopatie şi tumori intracardiace. Până în anul 1993 se efectuaseră deja > 100 transplanturi de cord la nou-născut, cu o rată de supravieţuire după 3 ani de 75%.

Evaluarea pretransplant a recipientului necesită o analiză multidisciplinară: echocardiografie, echo Doppler, cateterism cardiac cu evaluarea rezistenţelor pulmonare pentru precizarea diagnosticului anatomic şi funcţional al aparatului cardiovascular. Se adaugă bilanţul funcţiei renale şi neurologice, cercetarea posibilelor infecţii transmise transplacentar, HLA. Evaluarea psihosocială şi o lungă convorbire cu părinţii sunt absolut obligatorii. Nu vor fi incluşi sugarii cu hipertensiune pulmonară severă sau insuficienţă organică multiplă, ca şi copiii infectaţi viral sau bacterian (şi nevindecaţi). Echilibrul psihologic perfect al familiei este o condiţie obligatorie.

Problema donatorilor de organe în pediatrie este extrem de delicată. Au fost deja codificate criteriile care permit încadrarea cazului în moarte cerebrală şi cea de moarte clinică (susţinerea funcţiilor vitale doar cu ajutorul aparatelor). Un donator de organe trebuie să îndeplinească criteriile de moarte cerebrală, dar să aibă cord sănătos. Problema concordanţei dintre talia donatorului şi primitorului este o altă problemă delicat de rezolvat în pediatrie. Unele diferenţe de dimensiune (30%) sunt acceptate de către chirurg. Deoarece anencefalii nu pot fi evaluaţi după criteriile acceptate, ei nu pot fi donatori de organe. Ordinea în care se fac ligaturile pentru implantarea grefei este următoarea: atriul stâng, aorta, atriul drept, artera pulmonară. Se utilizează izoproterenol, dobutamină sau dopamină, pentru a ajuta funcţia organului implantat. Se notează ca posibilă disfuncţia ventriculară dreaptă imediat postoperator, care poate fi severă dacă preexistă hipertensiune pulmonară. Prevenirea rejetului de grefă se face cu medicaţie imunosupresivă (corticosteroizi, ciclosporină, anticorpi monoclonali împotriva limfocitelor T3). În ciuda acestor măsuri, rejetul de grefă este pricipala complicaţie a transplantului de cord la copil, cu incidenţă maximă în primele 3 luni după transplant.

Rejetul de grefă este identificat clinic, echocardiografic şi prin biopsie endomiocardică. Primele semne clinice sunt fatigabilitatea, scăderea apetitului şi tahicardia. Echocardiografic se constată scăderea forţei de contracţie a miocardului, regurgitare valvulară, lichid în pericard. Pe ECG apar extrasistole atriale şi ventriculare considerate semnal de alarmă pentru rejetul de grefă. Standardul de aur rămâne biopsia endomiocardică, metodă invazivă care presupune anestezie generală, risc de perforaţie ventriculară. Se practică cel puţin o dată în primele 6 luni după intervenţie. Sunt necesare minimum 5 fragmente recoltate din diferite zone (sept, apex). Rezultatul histologic negativ permite sistarea corticoterapiei. Nou-născuţii tolerează mai bine grefa decât vârstele mai mari şi necesită un timp mai scurt terapie imunosupresivă. Există noţiunea de rejet vascular pentru a explica leziunile coronariene de tip ateromatos întâlnite după 5 ani de la operaţie la 30-50% dintre copiii şi adolescenţii cu transplant de

Criteriile ECG pentru diagnosticul CMH sunt foarte importante, ele fiind prezente la 50% dintre bolnavii care nu prezentau hipertrofie ventriculară stângă la examinarea ultrasonografică.

Echocardiografia poate identifica şi măsura cu exactitate grosimea peretelui ventriculului stâng (simetrică, asimetrică), grosimea septului interventricular şi mişcarea anterioară a foiţei anterioare a valvei mitrale (SAM – *systolic anterior motion*), considerată tipică pentru CMH dar prezentă doar la pacienţii care au HVS (fig. 9.68 A şi B). Magnitudinea şi durata mişcării sistolice anterioare a foiţei mitrale anterioare este direct proporţională cu magnitudinea gradientului la nivelul tractului de ieşire în sistolă şi cu regurgitarea mitrală – fiind o dovadă a obstacolului subaortic. Grosimea de ≥ 15 mm a peretelui ventriculului stâng este considerată un criteriu de diagnostic, dar există şi cazuri mai subtile, care au fost incluse în acest diagnostic, la o grosime ventriculară de numai 13 mm. Destule persoane cu CMH identificate prin examen genetic nu prezintă hipertrofie ventriculară stângă. Celelalte semne ultrasonografice sunt o cavitate ventriculară ≤ 45 mm (datorită îngroşării pereţilor ventriculari) şi o cavitate atrială stângă de mai mari dimensiuni, sugerând disfuncţia diastolică. Grosimea peretelui ventricular stâng poate fi „normală" până la vârsta adultă la indivizi sigur afectaţi. HVS poate fi simetrică sau asimetrică (obstrucţie subaortică), iar gradientul de expulzie poate depăşi 40-50 mmHg. Criteriile echocardiografice de diagnostic în CMH sunt sintetizate în tabelul 9.XVII.

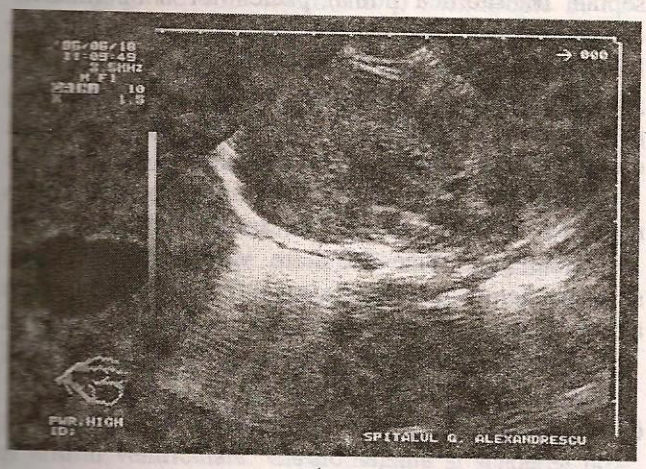

A

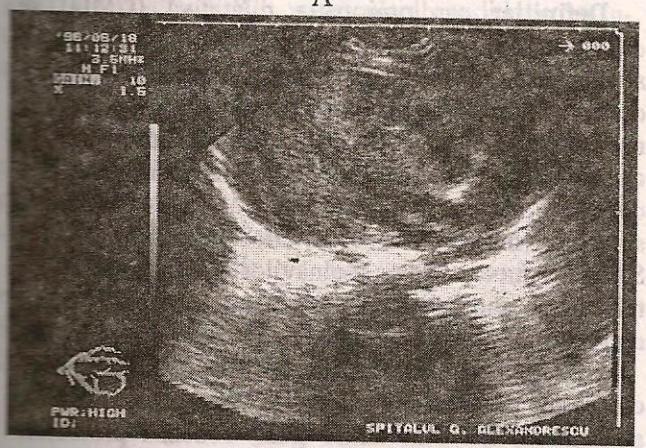

B

Fig. 9.68 – Cardiomiopatie hipertrofică obstructivă, echografie 2D, secţiune ax lung parasternal. Se remarcă hipertrofie imensă a septului ventricular stâng. A: Diastolă, cavitate ventriculară mult redusă. B: Sistolă, cavitate ventriculară stângă aproape dispărută, obstrucţie severă a tractului de ieşire din ventriculul stâng. Pericardita asociată (zona sonotransparentă din jurul ecoului cordului).

TABELUL 9.XVII

CRITERII ECHOCARDIOGRAFICE DE DIAGNOSTIC ÎN CMH

- Grosimea peretelui ventricular ≥ 13 mm
- Mişcarea anormală a foiţei mitrale anterioare SAM (legată de gradientul sistolic)
- Gradientul sistolic > 50 mmHg (forme obstructive)
- Raportul grosime perete ventricular stâng/sept > 1,3
- Dimensiunea cavităţii ventriculului stâng ≤ 45 mm
- Închiderea prematură a valvulelor aortice
- Regurgitarea sistolică mitrală (explică endocardita)
- Masa ventriculară crescută
- Dimensiuni crescute ale atriului stâng (secundar disfuncţiei diastolice)

Câteva precizări mai sunt necesare. Embrionul, fătul şi nou-născutul pot prezenta hipertrofie septală tranzitorie benignă, care face parte din dezvoltarea normală a cordului la copil. Nou-născutul din mamă diabetică poate avea o formă benignă de HVS. Diagnosticul ultrasonografic va avea în vedere existenţa cordului atletic (hipertrofie benignă fiziologică). Exerciţiul fizic susţinut (sportul de performanţă) poate conduce la creşterea în dimensiuni a ventriculului stâng, cu îngroşarea peretelui ventricular şi creşterea masei ventriculare.

Afectarea cardiacă din următoarele boli a fost etichetată uneori drept CMH: scleroza tuberoasă, neurofibromatoza, ataxia Friedreich, sindroamele Turner şi Noonan.

Prognostic: există o heterogenitate remarcabilă a istoriei naturale a acestei boli. Unii pacienţi rămân asimptomatici toată viaţa. Screening-ul tuturor tinerilor atleţi pare obligatoriu şi este inclus în legislaţia multor ţări. Mortalitatea prin CMH este de 6% la vârsta copilăriei şi de 3-4%/an în centrele de referinţă. Raportat la numărul relativ mare de cazuri, mortalitatea pare mai scăzută decât se estimase anterior. Riscul stratificat în CMH este următorul: moarte subită, tahiaritmie ventriculară şi insuficienţă cardiacă. Instalarea decompensării cardiace este de prognostic grav, decesul survenind la interval de circa 2 ani. După aceea, cele mai delicate probleme se pun în legătură cu prognosticul bolnavului asimptomatic dar diagnosticat genetic ca suferind de CMH. Ce fel de activitate sportivă poate susţine acesta sau este mai mai prudent să evite orice efort fizic susţinut?

Tratamentul CMH are ca scop prevenirea morţii subite şi creşterea calităţii vieţii prin tratament simptomatic, care are în vedere îmbunătăţirea umplerii diastolice şi reducerea ischemiei miocardice. Diversitatea clinică şi genetică a CMH face dificilă prescrierea unui tratament standardizat.

Medicaţia beta-blocantă (propranolul) este indicată tuturor bolnavilor simptomatici sau asimptomatici la care grosimea pereţilor ventriculari este de >35 mm iar gradientul de expulzie sistolică >50 mmHg. Efectul favorabil al acestei medicaţii asupra dispneei, a durerilor precordiale şi a toleranţei la efort pare a fi datorat scăderii ritmului cardiac, care, prelungind diastola, favorizează umplerea pasivă a ventriculului. Efectul inotrop negativ scade nevoile de oxigen ale miocardului. Nu există nici o dovadă că medicamentele beta-blocante protejează pacientul de moarte subită şi nici că administrarea lor profilactică ar împiedica progresia bolii. Se remarcă necesitatea creşterii succesive a dozelor. Se acceptă administrarea beta-blocantelor în toate cazurile cu gradient sistolic crescut, chiar la adolescenţi asimptomatici.

Verapamilul (blocant al canalelor de calciu) se administrează în doză de 5 mg/kg/zi, ca medicament de a doua opţiune, în funcţie de experienţa şi preferinţa medicului. Efectul favorabil se datoreşte ameliorării umplerii ventriculare şi probabil reducerii ischemiei miocardice. Verapamilul este mai frecvent recomandat în formele neobstructive sau cele asociate cu dureri precordiale. Asocierea ambelor tipuri de medicamente pare avantajoasă, iar administrarea succesivă (în caz de insucces) se practică de asemenea. Dacă apar semne de insuficienţă cardiacă, adausul diureticelor are efect favorabil.

Fibrilaţia atrială survine rar la copilul cu CMH, dar răspunde favorabil la amiodaronă (Cordarone), în doze de 100-300 mg/zi, care are şi rol în prevenirea recurenţelor şi posibil a morţii subite.

Stadiile finale cu insuficienţă cardiacă beneficiază de adausul inhibitorilor enzimelor de conversie.

Cazuri rare la vârsta pediatrică care au un gradient de golire > 50 mmHg pot fi remise tratamentului chirurgical. Acesta este rezervat exclusiv formelor obstructive. Se practică miotomie/miectomie septală transaortică numai pacienţilor simptomatici, deoarece obstrucţia tractului de ieşire din ventriculul stâng asimptomatică este compatibilă cu o longevitate normală. În ultimii ani s-a recomandat şi pacing-dual secvenţial (DDD) la pacienţii cu CMH, dar nu există consens asupra eficienţei metodei.

CMH este o contraindicaţie absolută pentru administrarea de digoxin, nitrit de amil şi nitroglicerină.

Datele genotipice au mare valoare în alegerea strategiei terapeutice, unele mutaţii fiind mai blânde, altele cu evoluţie mai gravă şi prognostic rezervat.

Cardiomiopatii dilatative (CMD)

Definiţie: cardiomiopatia dilatativă (CMD) se caracterizează prin disfuncţie miocardică cu debit sistolic scăzut (scăderea fracţiei de ejecţie) şi scăderea remarcabilă a contractilităţii ventriculare. Se realizează creşterea dimensiunilor cordului, insuficienţă cardiacă, aritmii ventriculare şi moarte precoce. Se vor exclude cauzele cunoscute ale acestui sindrom (miocardite virale, afectarea cardiacă din SIDA, hemocromatoza bolnavilor pluritransfuzaţi cu talasemie, anomaliile de origine ale arterelor coronare, deficitul de tiamină).

Genetică: progresele recente ale geneticii moleculare au permis identificarea a 2 gene implicate în apariţia CMD. Una dintre gene codează proteinele structurale, ca distrofina şi proteina musculară LIM. Aceste proteine reprezintă aparatul contractil al miocitelor şi asigură integritatea structurală şi funcţională a celulelor miocardice. Mutaţiile genei pentru distrofină (proteina citoscheletală de membrană) conduc la moartea miocitelor sau CMD din distrofia musculară X-linkată Duchenne. Există o cardiomiopatie

X-linkată cu deficit de distrofină, fără afectare musculară asociată. Gena care codează proteina musculară LIM conduce la apariţia de CMD, ca şi cardiomiopatia de tip merozin-negativă, prin defect de adhalină, care se transmite autozomal recesiv.

Al doilea grup de gene implicate în apariţia CMD este reprezentat de genele care codează transcripţia factorilor care controlează expresia genelor miocitelor cardiace CREB *(cyclic AMP response element binding protein)*. Deşi substratul genetic al CMD este mai puţin clar identificat decât în CMH, există şanse ca după profilul susceptibilităţii genetice să fie prevăzută progresia bolii în CMD.

Un grup de boli clasificate şi identificate în catalogul bolilor genetice se disting prin disfuncţie miocardică asociată tabloului clinic, disfuncţie superpozabilă pe tabloul CMD. Acestea sunt glicogenozele (boala Pompe, de exemplu) (fig. 9.69 A şi B), deficitul sistemic primitiv de carnitină, distrofia musculară Duchenne şi Becker (care au fost deja amintite) şi ataxia Friedreich.

Nu toate cazurile de CMD sunt încadrabile în rândul bolilor genetice cu transmitere mendeliană. În distrofinopatii cardiomiopatia apare că nu este legată de evoluţia şi severitatea miopatiei scheletice.

Clinica este dominată de insuficienţa cardiacă progresivă prin disfuncţia severă a ventriculului stâng şi aritmii ventriculare. Cardiomegalia şi scăderea progresivă a contractilităţii ventriculare condiţionează întreaga simptomatologie. Pe acest fond survin tahiaritmii ventriculare, greu de controlat terapeutic.

Staza pulmonară generată de scăderea debitului cardiac induce tahipnee, dispnee, eventual spută hemoptoică, scăderea toleranţei la efort şi chiar edem pulmonar acut. Pulsul este rapid şi slab, cu tendinţa de răcire a extremităţilor şi cianoză.

Examene paraclinice: *radiografia cardiopulmonară* evidenţiază cardiomegalie şi stază pulmonară. Proemină în special atriul şi ventriculul stâng. Epanşamentul pleural nu este excepţional.

ECG: se evidenţiază tahicardie sinusală sau disritmii (contracţii ectopice, tahiaritmii supraventriculare). Hipertrofia ventriculară stângă, blocul AV, modificări ale segmentului ST-T şi anomalii ale undei T sunt cele mai întâlnite anomalii în CMD. Monitorizarea Holter poate identifica prezenţa unor episoade de aritmie ventriculară sau supraventriculară.

Echocardiografia exclude epanşamentele pericardului care pot realiza aspecte radiologice echivoce.



A



B

Fig. 9.69 – A: Boala Pompe (glicogenoză tip II). Aspectul radiologic al cordului la un sugar în vârstă de 4 luni. B: Aspect microscopic al miocardului. Stocare a glicogenului la nivelul miocardului realizând aspect de celule destinse (celule cu „aspect vegetal") cu citoplasma fin granulară şi nucleu localizat central.

Se demonstrează dilatatea cavităţilor atriale şi ventriculare stângi, cu hipochinezie globală a pereţilor ventriculari, scăderea fracţiei de ejecţie < 45% şi a fracţiei de scurtare < 25% (fig. 9.70 A şi B). O fracţie de ejecţie < 12% nu permite supravieţuirea. Identificarea originii arterelor coronare este obligatorie. Examinarea Doppler identifică regurgitare mitrală şi tricuspidiană.

Biopsia endomiocardică este esenţială pentru a distinge CMD de miocardita interstiţială, care poate prezenta la debut acelaşi tablou clinic şi echocardiografic. Utilizarea criteriilor Dallas pentu susţinerea diagnosticului de miocardită permite un pro-

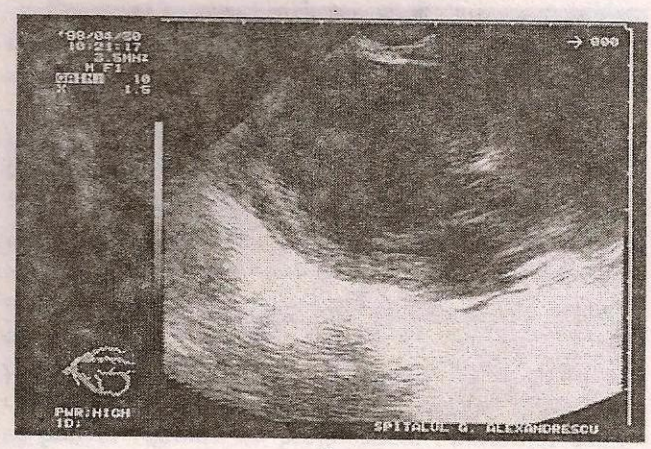

A

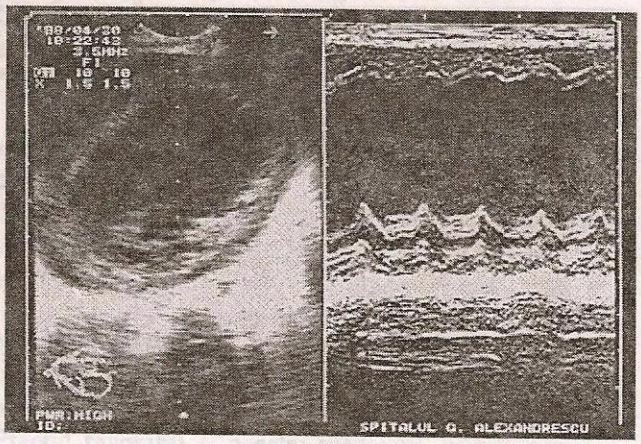

B

Fig. 9.70 – Cardiomiopatie dilatativă. A: Echografie 2D, axul lung parasternal. Dilatare importantă a cavității ventriculare stângi; septul ventricular bombează spre ventriculul drept. Tractul de ieşire din ventriculul stâng are aspect caracteristic „în gât de sticlă". Amplitudine redusă de deschidere a valvei mitrale. B: Echografie 2D, apical 4 camere (stânga): dilatare ventriculară stângă importantă. Echografia mod M (dreapta): amplitudine foarte redusă a contracției septului ventricular şi peretelui posterior al ventriculului stâng; ecoul valvei mitrale este deplast mult către posterior, având amplitudine redusă de deschidere.

gnostic realist. Echilibrarea hemodinamică anterioară şi evitarea oricărei manevre invazive care nu este esențială pentru diagnostic se impun. Riscul perforării unui miocard subțiat este real. În afara criteriilor histologice clasice, PCR şi identificarea anticorpilor împotriva receptorilor βi sunt necesare. Recent a fost subliniat rolul apoptozei în progresia către insuficiență cardiacă ireductibilă a CMD şi aceasta poate fi obiectivată pe specimene de miocard obținute prin biopsie.

Prognostic: boală heterogenă etiologic şi genetic, CMD nu permite alcătuirea unor criterii clare pentru stabilirea prognosticului şi aprecierea duratei de supraviețuire. Referitor la istoria naturală a CMD se acceptă că la 1 an de la stabilirea diagnosticului supraviețuirea este de 63,9% şi ea scade la 20,8% la 5 ani, altfel spus, mortalitatea prin CMD este de 27-37% după 1 an şi de 66% după 5 ani. Din păcate nu există modificări radiologice, ECG, echocardiografice sau parametri hemodinamici cu semnificație hemodinamică certă. Aşa-zisele ameliorări spontane (tardive) ale CMD la copil nu pot fi explicate decât prin încadrarea incorectă a unor miocardite în diagnosticul de CMD. Scăderea FE < 15% creşte riscul accidentelor tromboembolice.

Tratamentul suportiv al CMD se suprapune peste cel al insuficienței cardiace şi constă din medicamente cu acțiune inotrop pozitivă (digoxin-dobutamină), diuretice şi inhibitori ai enzimelor de conversie (captopril, enalapril), ultimele fiind dovedite a scădea rata mortalității.

Relativ recent au fost raportate efecte terapeutice pozitive cu tratament de lungă durată cu medicamente beta-blocante la bolnavi cu CMD cu tahicardie de repaus. Inițial această medicație a părut hazardată, beta-blocantele fiind recunoscute pentru efectul lor inotrop negativ. S-a demonstrat că un cord cu insuficiență cardiacă este supus unei activări adrenergice cronice şi aceasta are efect negativ asupra evoluției. Beta-blocantele în CMD reduc stresul metabolic prin scăderea frecvenței cardiace, ceea ce ameliorează echilibrul metabolic miocardic. Dacă se acceptă că gradul de activare neuroendocrină este un predictor de mortalitate prin CMD, combinarea ACE inhibitorilor cu medicația beta-blocantă pare a fi cel mai logic tratament al insuficienței cardiace din CMD. Oricum, trialuri eficiente au confirmat această presupunere teoretică. În anul 1996 s-a propus în tratamentul CMD hormonul de creştere (GH – growth hormone). S-a pornit de la observația că hipertrofia cardiacă este un răspuns fiziologic care apare ca mecanism de adaptare la un exces de încărcare hemodinamică. GH este un reglator fiziologic al creşterii miocardice, ameliorând performanțele ventriculare. Între acțiunile GH asupra cordului sunt notate creşterea masei miocardice, ameliorarea funcției cardiace şi remodelarea ventriculară. Existând această previziune, teoretic s-a propus administrarea GH în tratamentul CMD. Doza re-

comandată a fost de 14 U.I./săptămână. Rezultatele preliminare sunt încurajatoare.

CMD constituie cea mai frecventă indicaţie pentru transplantul de cord la vârsta pediatrică. Pentru a fi incluşi pe o listă de aşteptare, insuficienţa cardiacă trebuie să se agraveze progresiv, fracţia de ejecţie să scadă cu regularitate în ciuda tratamentului, presiunea atrială să crească ≥ 5 mmHg, presiunea în artera pulmonară să crească ≥ 10 mmHg sau ambele, indexul cardiac să scadă ≥ 30%, iar bolnavul să aibă nevoie de internări repetate (> 3 în 3 luni, pentru insuficienţă cardiacă sau aritmii). Dacă aceste criterii sunt îndeplinite, bolnavul cu CMD devine candidat pentru transplantul de cord.

Cardiomiopatia restrictivă (CMR)

Cardiomiopatia restrictivă (CMR) este o noţiune relativ nouă. Este definită ca o boală a muşchiului cardiac caracterizată prin afectarea umplerii ventriculare, dar cu păstrarea sau scăderea uşoară a volumelor sistolice şi diastolice. Pereţii ventriculari rămân de dimensiuni normale sau se hipertrofiază uşor. Caracteristică este creşterea rigidităţii pereţilor ventriculari; miocardul este mai puţin distensibil şi devine necompliant. Din punct de vedere hemodinamic se reproduc condiţiile realizate în pericardita constrictivă (PC). În acest proces pot fi afectaţi predominant unul sau ambele ventricule.

CMR este foarte rară la copil, datele existente fiind o extrapolare a datelor de la adult (în mare parte). Într-un studiu retrospectiv (1975-1993) în Clinica Mayo (S.U.A.) au fost diagnosticate 8 cazuri pediatrice, iar într-un alt studiu (1967-1996) în Universitatea Houston (Texas) au fost diagnosticate 12 cazuri pediatrice. Vârsta medie de debut în pediatrie este de 4,6 ani. Unii autori semnalează o repartiţie egală pe sexe; în alte studii se vorbeşte despre predominanţa sexului feminin. Prognosticul la copil este mai grav decât la adult, 75% dintre bolnavi decedează la 6 ani de la susţinerea diagnosticului. Durata medie de supravieţuire la vârsta pediatrică pare a fi 1,4 ani.

Din punct de vedere fiziopatologic creşterea rigidităţii miocardului face ca presiunea intraventriculară să crească la modificări mici de volum. Volumul sistolic fix caracterizează acest sindrom.

Etiologia este polimorfă. Se includ boli miocardice neinfiltrative (CMR idiopatică, CMR familială, CMR diabetică), boli miocardice infiltrative (amiloidoza primitivă şi secundară, boala Gaucher, boala Hurler, boala Fabry), boli de stocaj (hemocromatoza primitivă sau secundară din talasemii, glicogenoza), boli endomiocardice (fibroza endomiocardică, sindroame hipereozinofilice, radiaţii, efectul toxic al antraciclinei).

– *CMR idiopatică* poate avea sau nu caracter familial. S-a descris o formă autozomal dominantă, cu bloc AV şi miopatie scheletică. Forma dominantă asociată sindromului Noonan este mai frecvent diagnosticată în pediatrie (citată uneori asociată cu CMH). Din punct de vedere microscopic, se constată fibroză interstiţială cu grade variate. Fibroza nodului sinusal sau atrioventricular explică tulburările de ritm asociate.

– *Amiloidoza* primitivă sau secundară se caracterizează prin înlocuirea miocardului contractil prin depozite infiltrative interstiţiale. Transtiretina poate fi identificată prin analiza imunohistochimică a biopsiei de miocard.

Fibroza endomiocardică şi cardiomiopatia eozinofilică (endocardita Löffler) sunt CMR asociate cu eozinofilie, citate la adult, dar rareori diagnosticate în pediatrie.

Fibroza endomiocardică poate apărea după tratament cu antraciclină sau iradiere pentru boli neoplazice (de exemplu, în boala Hodgkin).

Clinica se caracterizează prin semne de insuficienţă cardiacă stângă (dispnee, ortopnee) sau dreaptă (edeme, ascită, dilataţia jugulară), cu absenţa cardiomegaliei, ceea ce este veritabila caracteristică a bolii. Semnele clinice se suprapun peste cele ale pericarditei constrictive, de care trebuie distinse (atenţie la antecedentele tuberculoase). Tulburările de ritm şi fenomenele tromboembolice caracterizează CMR.

Diagnosticul pozitiv se susţine echocardiografic sau prin cateterism cardiac. Diametrele cordului sunt normale (radiologic şi echocardiografic) cu dilataţie atrială. La ECG există anomalii ale segmentului ST-T. Echocardiografia Doppler evidenţiază creşterea vitezei de umplere diastolică (>1 m/s), scade viteza de umplere atrială (<0,5 m/s), creşte raportul dintre viteza de umplere diastolică şi umplerea atrială. Cateterismul cardiac se face pentru obţinerea biopsiei miocardice şi a datelor hemodinamice. Presiunea sistolică din ventriculul drept este de ≥ 40 mmHg, presiunea diastolică din atriul drept este ≥ 15-20 mm

(ca în PC!); se mai remarcă egalizarea presiunilor diastolice ale celor două ventricule sau presiunea sistolică din ventriculul stâng depăşeşte cu numai 5 mmHg presiunea din ventriculul drept.

Diagnosticul de tuberculoză în antecedente impune diagnosticul diferenţial cu PC (tabelul 9.XVIII).

TABELUL 9.XVIII

DIAGNOSTICUL DIFERENŢIAL ÎNTRE CARDIOMIOPATIA RESTRICTIVĂ ŞI PERICARDITA CONSTRICTIVĂ (după Kushwaha, 1997)

Tip de evaluare	*Cardiomiopatia restrictivă*	*Pericardita constrictivă*
Examen fizic	Semn Kussmaul ± Şoc apexian vizibil Prezenţa zgomotului 3 sau 4 Sufluri de regurgitare ±	Semn Kussmaul ± prezent Şoc apexian – nepalpabil Frecătură pericardică ± absenţa suflurilor de regurgitare
ECG	Voltaj scăzut, deviere la stânga a axei electrice, fibrilaţie atrială, tulburări de conducere, unde Q	Voltaj scăzut (< 50%)
Echocardiografie Echo Doppler	Îngroşarea pereţilor (amiloidoză), îngroşarea valvulară (amiloidoză) Scăderea velocităţii VS şi VD în inspir	Perete şi valve normale Îngroşarea (şi calcifierea) pereţilor pericardici, uneori vizibilă Creşterea velocităţii VD şi scăderea velocităţii VS în inspir
Cateterism cardiac	Presiunea la sfârşitul diastolei din ventriculul stâng egală (sau cu numai 5 mmHg mai mare) decât cea a ventriculului drept	Presiunea la sfârşitul diastolei în ambele ventricule este egală Presiunea sistolică în VD < 50 mmHg Presiunea la sfârşitul diastolei în VD este > 1/3 din presiunea sistolică a VD
Biopsie endomiocardică	Etiologie specifică	Normal
CT-MRI	Pericard normal	Pericard îngroşat

Tratamentul este simptomatic, diureticele (care scad presarcina) având rol esenţial. Apariţia fibrilaţiei atriale înrăutăţeşte disfuncţia diastolică (caracteristică bolii). Menţinerea ritmului sinusal este esenţială. Tratamentul pacienţilor cu fibrilaţie atrială, regurgitaţie mitrală şi debit cardiac scăzut va include medicaţie antitrombotică. Transplantul de cord este considerat o opţiune terapeutică rezonabilă în aceste cazuri.

Fibroelastoza endocardică (FEE)

Fibroelastoza endocardică (FEE) este o entitate clinicopatologică distinctă, specifică sugarului şi copilului, care se caracterizează prin îngroşarea parcelară sau difuză a endocardului, ce capătă un aspect particular alb-sidefiu. Se descriu două forme clinice. Un prim grup se caracterizează prin insuficienţă cardiacă cu debut precoce, cardiomegalie şi disfuncţie sistolică (se suprapune definiţiei CMD) şi un al doilea grup mai heterogen, asociat unor boli congenitale de cord, cu tulburări de evacuare sistolică care realizează supraîncărcarea ventriculară stângă (stenoza aortică valvulară, de exemplu).

Etiologia FEE este neclară. Se discută cauze genetice (boală endocardică cu transmitere genetică) sau cauze dobândite (infecţii virale dobândite intrauterin, ischemie subendocardică prelungită). Cele mai multe argumente converg către etiologia virală, considerându-se că îngroşarea endocardică este sechela unei miocardite cu debut prenatal. Virusurile incriminate sunt virusurile Coxsakie B, virusul urlian şi paramixovirusurile. Se consideră că miocardita virală din timpul vieţii intrauterine este precursorul FEE.

Anatomie patologică: cordul este remarcabil mărit de volum. Ventriculul stâng este dilatat, dar peretele ventricular este îngroşat. Endocardul nu mai este transparent, ci apare gros, de culoare alb-sidefie, comparat cu „porţelanul". Se realizează o îngustare la tractul de ieşire din ventriculul stâng. Valvele şi cordajele sunt acoperite cu acelaşi endocard mult îngroşat. Microscopic endocardul are structuri multiple de colagen şi elastină. Pare a fi vorba de o creştere *cantitativă* şi nu calitativă a straturilor de bază ale endocardului (fig. 9.71 A şi B, 9.72). Miocardul are structura normală.

Clinică: nu există nici un semn clinic sau modificare hemodinamică caracteristică FEE şi un diagnostic sigur este doar necroptic! Debutul este precoce (80% în primul an de viaţă), cu episoade recurente de insuficienţă cardiacă cu preponderenţă stângă (dispnee cu polipnee, wheezing, raluri umede, tiraj), dificultăţi de alimentaţie, dispnee. Prin definiţie, trei astfel de episoade survenite în primele 6

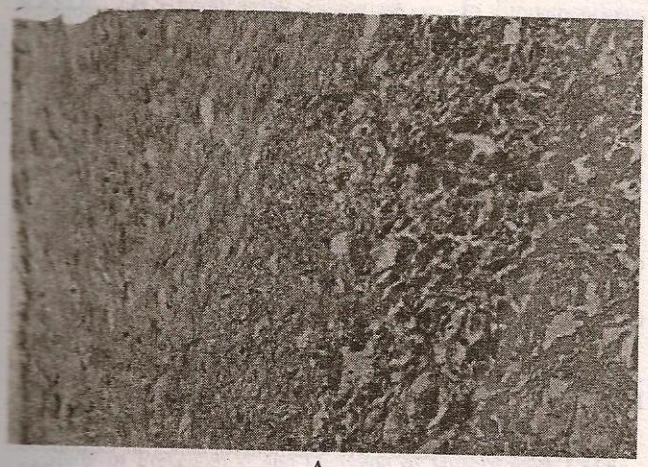

A

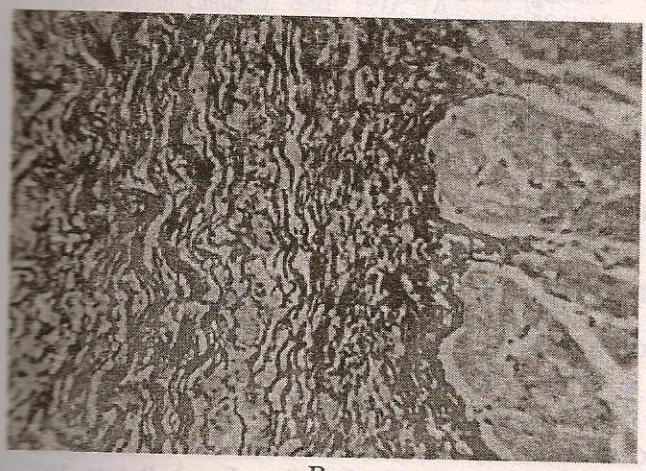

B

Fig. 9.71 – A: Fibroelastoză endocardică, aspect histologic. Coloraţie Van Gieson. În stânga imaginii se observă îngroşarea enormă a endocardului, care este distinct de structura miocardului (în dreapta) unde există de asemenea benzi de fibroză. B: Coloraţia cu orceină pune în evidenţă hiperplazia fibrelor elastice din grosimea endocardului.

luni de viaţă trebuie să trezească suspiciuni asupra acestui diagnostic. Simptomatologia predominant respiratorie va crea confuzia cu diagnosticul mai banal de „infecţii respiratorii recurente, wheezing recurent, bronşiolită recurentă". Cardiomegalia, fără sufluri, asociată cu hepatomegalie, tahicardie şi dificultate de alimentare sunt sugestive pentru diagnostic.

Examene paraclinice:

Radiologic se constată un cord mare, globular şi stază pulmonară.

ECG: se identifică semne de HVS în 75% din cazuri, unde Q, inversarea undei T. Mai mult de

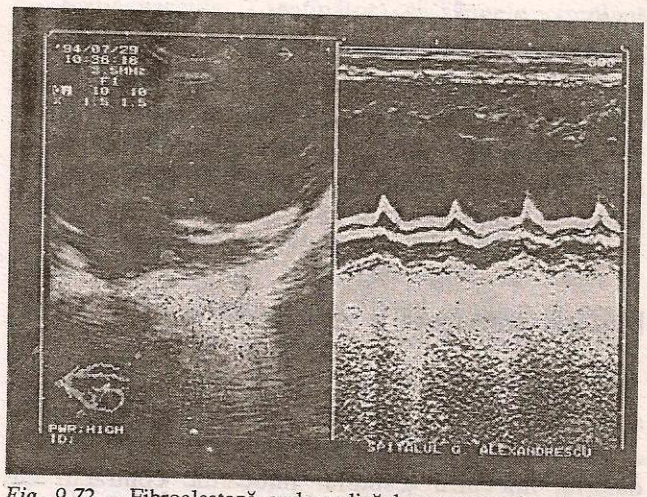

Fig. 9.72 – Fibroelastoză endocardică la un sugar în vârstă de 3 luni, echografie 2D, secţiune apical 4 camere şi mod M. Dilatare importantă ventriculară stângă, aspect îngroşat cu echodensitate mult crescută (hiperechogenitate intensă) a endocardului aparatului valvei mitrale; amplitudine redusă de mişcare a valvei mitrale.

jumătate dintre bolnavi au pattern ECG de dilataţie atrială, 25% au tulburări de ritm şi de conducere, WPW, bloc de ramură stângă sau bloc complet AV.

Echocardiografia poate fi normală, cu uşoară îngroşare a pereţilor ventriculari, dar FE este scăzută şi dimensiunea ventriculului stâng la sfârşitul sistolei şi la sfârşitul diastolei depăşeşte standardele vârstei. Cateterismul cardiac evidenţiază creşterea presiunii la sfârşitul diastolei în atriul şi ventriculul stâng.

Biopsia endomiocardică poate aduce dovezi histopatologice în favoarea diagnosticului de FEE.

Prognosticul este dificil de formulat datorită dificultăţilor de diagnostic in vivo. Toate cazurile cu supravieţuire sunt suspecte de a nu fi suferit de FEE, în absenţa unor argumente histologice ferme. În mod tipic debutul bolii şi decesul sugarului au loc în primele 6 luni de viaţă. Se acceptă o evoluţie ciclică, cu episoade recurente de insuficienţă cardiacă. Dintre pacienţii cu semne sugestive de FEE pe ECG, 1/3 decedează, 1/3 supravieţuiesc cu cardiomegalie reziduală şi 1/3 se vindecă (categorie discutabilă). Majoritatea autorilor se îndoiesc de autenticitatea vindecării FEE. Se constată o remarcabilă scădere a FEE în ultimele două decenii, atât în ţara noastră, cât şi în lume (S.U.A. de exemplu), greu de interpretat dar indubitabilă. Diagnosticul precoce şi tratamentul susţinut par să îmbunătăţească prognosticul.

Tratamentul optim este digitalizare cronică cu digoxin oral, doză de întreţinere (0,01 mg/kg/zi), după o primă doză de încărcare. Administrată precoce şi timp îndelungat (2-3 ani!) pare să favorizeze vindecarea clinică cu normalizarea ECG şi apoi remiterea cardiomegaliei. Uneori este utilă asocierea diureticelor de 2-3 ori/săptămână.

Displazia aritmogenă a ventriculului drept

Entitate distinctă, rară, de etiologie necunoscută, apare sporadic sau familial. Se caracterizează prin „ventricul drept papiraceu" (perete foarte subţire), datorită înlocuirii ţesutului miocardic contractil cu ţesut fibros sau adipos, între care se mai pot identifica rare insule de cardiomiocite. Recent a fost subliniat rolul apoptozei în depleţia celulară neinflamatorie a miocitelor. Se pare că involuţia fiziologică a ventriculului drept, care are loc postnatal prin contribuţia probabilă a apoptozei, se face excesiv; o parte a miocitelor dispar, fiind înlocuite de ţesut gras şi colagen fără proprietăţi contractile. Se realizează o creştere periculoasă a excitabilităţii ventriculului drept, cu aritmii ventriculare paroxistice (vezi capitolul).

Clinica se caracterizează prin tahiaritmii ventriculare severe greu de controlat cu medicaţia antiaritmică. Acestea se află la originea morţii subite, care poate surveni la orice vârstă, inclusiv moartea tinerilor atleţi (a se deosebi de moartea subită din CMH).

Bibliografie

BING O.H.: Hypothesis: Apoptosis may be a Mechanism for the Transition to Heart Failure with Chronic Pressure Overload. J. Mol. Cell Cardiol. 1994; 26:943-48.

BURCH M., RUNCIMAN M.: Dilated Cardiomyopathy. Arch. Dis. Child 1996; 74:479-481.

CAMARGO P.R., SNITCOWSKY R., DA LUZ P.L., MAZZIERI R.: Favorable Effects of Immuno Suppressive Therapy in Children with Dilated Cardiomyopathy and Active Myocarditis. Pediatr. Cardiol. 1995; 16(2):61-68.

CARVALHO J.S., SILVA C.M., SHINEBOURNE E.A., REDINGTON A.N.: Prognostic Value of Posterior Wall Thickness in Childhood Dilated Cardiomyopathy and Myocarditis. Eur. Heart J. 1996; 17(8):1233-1238.

CHAN P.D., ALLEN H.D.: Dilated Congestive Cardiomyopathy. In Emmanouilides G.C., Allen H.D., Reimenschneider T.A., Gutgesell H.P. (eds.): Moss and Adams Heart Disease in Infants, Children and Adolescents. Williams and Wilkins, 1995, p. 1365-81.

CHARRON P., DUBOURG O., DESNOS M., ISNARD R.: Diagnostic Value of Electrocardiography and Echocardiography for Familial Hypertrophic Cardiomyopathy in a Genotyped Adult Population. Circulation 1997; 96:214-219.

CIOFU C.: Apoptoza şi Cordul: între Morfogeneză şi Patogeneză. Med. modernă 1997; I(1):31-34.

CORRADO D., BASSO C., SCHIAVON M., THIENE G.: Screening for Hypertrophic Cardiomyopathy in Young Athletes. New Engl. J. Med. 1998; 339(6):364-369.

DENFIELD S.W., ROSENTHAL G., GAJORSKI R.J., BRICKER J.T., SCHAOWENGERDT K.O., PRICE J.K., TOWBIN J.A.: Restrictive Cardiomyopathies in Childhood. Ethiologies and Natural History. Tex. Heart Inst. J. 1997; 24(1):38-44.

DERCHI G., BELLONE P., CHIARELLA F., RANDAZZO M.: Plasma Levels of Atrial Natriuretic Peptide in Hypertrophic Cardiomyopathy. Am. J. Cardiol. 1992; 70:1502-1504.

DI ROCCO M., PATRINI C., RIMINI A., RINDI G.: A 6-Month-Old Give with Cardiomyopathy who Nearly Died. Lancet 1997; 349:616.

FENANA PAZIR L., EPSTEIN N.D.: Genotype-Phenotype Correlations in Hypertrophic Cardiomyopathy. Circulation, 1994; 89(1):499-522.

FAZIO S.: Growth Hormone in the Treatment of Dilated Cardiomyopathy. New Engl. J. Med. 1996; 334(13):810.

GAJARSKI R.J., TOWBIN J.A.: Recent Advances in the Ethiology, Diagnosis and Treatment of Myocarditis and Cardiomyopathies in Children. Curr. Opin. Pediatr. 1995; 7(5):587-594.

GUNTHARD J., STOCKER F., BOLZ D.: Dilated Cardiomyopathy and Thrombo-Embolism. Eur. J. Pediatr. 1997; 156(1):3-6.

HAGEGE A.A., DUBOURG O., DESNOS M., MIROCHNIK R.: Familial Hypertrophic Cardiomyopathy. Eur. Heart J. 1998; 19:490-495.

IAGĂRU N., CIOFU C., PETRARU D., BĂDULESCU M., GEORMĂNEANU M.: Miocardopatii Primitive Neobstructive. Pediatria (Buc.) 1985; 34:327-339.

KUSHWAHA S.S., FALLON J.T., FUSTER V.: Restrictive Cardiomyopathy. New Engl. J. Med. 1997; 336(4):267-276.

LANDING B.H., RECALDE A.L., LAWRENCE T.Y., SHANKLE W.R.: Cardiomyopathy in Childhood and Adult Life, with Emphasis on Hipertrophic Cardiomyopathy. Pathol. Res. Pract. 1994; 190(8):737-749.

LEIDEN J.M.: The Genetics of Dilated Cardiomyopathy. New Engl. J.Med. 1997; 337(15):1 080-1 081.

MAISH B., HERZUM M., HUFNAGEL G., BETHGE C.: Immunosuppresive Treatment for Myocarditis and Dilated Cardiomyopathy. Eur. Heart J. 1995; 16(Suppl.):153-61.

MARON J.B.: Hypertrophic Cardiomyopathy. In Emmanouilides G.C., Allen A.D., Reimenschneider T.A., Gutgesell H.P. (eds.): Moss and Adams Heart Disease in Infants Children And Adolescents. Williams and Wilkins, 1995, p. 1337-54.

MARON J.B.: Endocardial Fibroelastosis. In Emmanouilides G.C., Allen A.D., Reimenschneider T.A., Gutgesell H.P. (eds.): Moss and Adams Heart Disease in Infants Children and Adolescents. Williams and Wilkins, 1995, p. 1354-58.
MARHN A.B., GARSON A., PERRY J.C.: Prolonged QT Interval in Hypertrophic and Dilated Cardiomyopathy in Children. Am. Heart J. 1994; 127(1):64-70.
MC KUSIK V.: Rev. Mol. Med. 1995; 74(6):301-304.
MÜLLER G., ULMER H.E., HAGELK J.: Cardiac Dysrhythmias in Children with Idiopathic Dilated or Hypertrophic Cardiomyopathy. Pediatr. Cardiol. 1995; 16(2):56-60.
RICHARDSON P., MC KENNA W., BRISTOM M.: Report of the 1995 World Health Organization/International Society and Federation of Cardiology Task Force on the Definition and Classification of Cardiomyopathies. Circulation 1996; 93:841-2.
SKINNER J.R., MANZOOR A., HAYES A.M.: A Regional Study of Presentation and Outcome of Hypertrophic Cardiomyopathy in Children. Heart 1997; 77(3):229-33.
SPIRITO P., SEIDMAN C.E., MC KENNA. W.J., MARON J.B.: The Management of Hypertrophic Cardiomyopathy. New Engl. J. Med. 1997; 336(11):775-785.
STEWART J.T., MC KENNA M.J.: Management of Arrhythmias in Hypertrophic Cardiomyopathy. Cardiovasc. Drugs. Ther. 1994; 8(1):95-99.
VITALE D.F., BONOW R.O., CALABRO R.: Myocardial Ultrasonic Tissue Characterization in Pediatric and Adult Patients with Hypertrophic Cardiomyopathy. Circulation 1996; 94(11):2 826-2 830.
WAAGSTEIN F., BRISTOW M.R., SWEDBERG K.: Beneficial Effects of Metoprolol in Idiopathic Dilated Cardiomyopathy. Lancet 1993: 1 441-1 446.
WEIN HOUSE E., RIGGST, SHARP E.: Review of 160 Cases of Dilated Cardiomyopathy in Children. Pediatr. Res. 1993; 33:28a.

ŞOCUL ÎN PEDIATRIE

Eugen Pascal Ciofu

Şocul este un sindrom plurietiologic, caracterizat prin scăderea fluxului sanguin tisular sub nivelul critic necesar desfăşurării normale a proceselor metabolice tisulare. Perfuzia tisulară inadecvată conduce la suferinţă celulară dismetabolică, resimţită în primul rând la nivelul organelor vitale: creier, cord, ficat, rinichi. Dacă perturbările nu sunt corectate cu promptitudine, apare suferinţa organică multiplă ireversibilă, cu moarte celulară şi deces.

Se face adesea confuzie între colaps şi şoc. Colapsul este o noţiune semiologică mult mai restrânsă, care defineşte numai o tulburare hemodinamică pură, ce constă în ruperea echilibrului dintre patul vascular (conţinător) şi sângele circulant (conţinut). Colapsul este numai unul dintre aspectele hemodinamice posibile în şoc, care poate deschide scena clinică (exemplu: şocul hipovolemic) sau apare în stadiul tardiv, final al şocului, când mecanismele vasoconstrictoare de compensare sunt depăşite.

Fiziopatologie: şocul reprezintă stadiul final al unei multitudini de stări patologice în care se ajunge la discordanţa dintre fluxul sanguin şi necesarul de oxigen la nivelul ţesuturilor. Pentru o scădere moderată a aportului de oxigen, organismul realizează o extracţie crescută a O_2 pentru a-şi asigura consumul minim. Dar acest mecanism compensator nu poate asigura decât parţial şi temporar nevoile metabolice, astfel că în curând apar semne de hipoxie şi acidoză. În şoc, rapiditatea desfăşurării evenimentelor face ca depăşirea mecanismelor compensatorii să aibă loc foarte rapid.

Debitul cardiac inadecvat, tradus prin scăderea fluxului sanguin la diferite organe are ca prim efect redistribuirea circulaţiei sanguine. Se recunosc mecanisme locale şi sistemice compensatorii. Capacitatea locală de autoreglare a circulaţiei este limitată şi nesigură. Se deschid noi capilare, creşte eliberarea de oxigen la nivelul ţesuturilor în directă relaţie cu scăderea pH-ului. Zonele cele mai active metabolic primesc mai mult sânge decât cele care nu sunt metabolic active. Se subliniază că în şocul septic aceste mecanisme adaptative locale sunt foarte afectate şi deci inoperante.

Răspunsul sistemic se realizează prin sistemul nervos autonom şi hormoni cu acţiune vasoactivă. Tonusul vascular variază considerabil de la organ la organ, ca răspuns la un debit cardiac scăzut. Scăderea fluxului sanguin conduce la stimularea sistemului nervos autonom, la eliberarea de norepinefrină şi în consecinţă se înregistrează vasoconstricţie, tahicardie şi creşterea contractilităţii cordului. Cel mai activ reacţionează patul vascular splanhnic, vasele renale, vasele din piele şi din muşchi. Circulaţia cerebrală şi coronariană nu răspunde la stimularea simpatică. Vasoconstricţia generală menţine valoarea tensiunii arteriale diastolice în limite acceptabile, iar venoconstricţia favorizează întoarcerea venoasă sistemică. Catecolaminele stimulează sistemul renină-angiostensină şi eliberează aldosteron şi hormon antidiuretic, care, crescând reabsorbţia de

apă şi sare la tubii renali, contribuie la restabilirea eficienţei circulaţiei.

Dacă nu se intervine prompt, mecanismele compensatorii sunt depăşite şi se instalează disfuncţie organică multiplă. Plămânul este cel mai frecvent implicat. Se dezvoltă detresă respiratorie de tip adult (edem pulmonar acut necardiogenic), dar şi cordul, rinichiul şi organele splanhnice suferă de asemenea.

Tipurile etiopatogenice de şoc la copil sunt redate în tabelul 9.XIX.

TABELUL 9.XIX

TIPURI ETIOPATOGENICE DE ŞOC LA COPIL

Tipul şocului	*Perturbarea circulatorie primară*	*Cauzele cele mai frecvente*
Hipovolemic	Scăderea volumului sanguin circulant	Enterocolită acută (diaree, vărsături) Hemoragie (şoc hemoragic) prin hemoragii interne sau externe Diabet zaharat, diabet insipid Şoc caloric (pierderi insensibile excesive) Sindrom adrenogenital (deficit de 21-hidroxilază) Arsuri întinse (plasmoragie)
Distributiv	Vasodilataţie → stagnarea sângelui în patul venos → scăderea presarcinii	Septicemie (şoc endotoxinic), anafilaxie (şoc anafilactic) Traumatisme medulare Venodilataţie indusă de medicamente Intoxicaţii cu deprimante şi/sau blocante ale SNC
Cardiogenic	Scăderea contractilităţii miocardului, afectarea fracţiei de ejecţie prin obstacole mecanice, tulburări de formare a impulsului sau de conducere	Coarctaţie de aortă Stenoză aortică, embolie pulmonară Insuficienţă cardiacă terminală Miocardite, abces miocardic (endocardită) Cardiomiopatii Aritmii cu ritm rapid, sick sinus syndrome Anemii foarte severe Tulburări metabolice ale miocardului Boală Kawasaki (miocardită, infarct miocardic) Intoxicaţii
Obstructiv	Defect de umplere prin tulburarea întoarcerii venoase	Tamponadă cardiacă (pericardite) Pneumotorax sub tensiune, pneumomediastin Tumori cardiace Embolie plmonară masivă (rară)
Disociativ	Oxigenul nu este cedat (eliberat) de hemoglobină	Intoxicaţie cu monoxid de carbon (CO) Methemoglobinemii

– **Şocul hipovolemic** este întâlnit cel mai frecvent la sugar şi copilul mic şi se produce prin *pierderi digestive de apă şi electroliţi* (vărsături, diaree), în cursul gastroenterocolitelor acute. Mai rar, pierderile hidroelectrolitice pot fi extradigestive (renale: poliurie în cadrul diabetului zaharat, diabetului insipid sau al unor boli renale cronice). Alte cauze de şoc hipovolemic sunt reprezentate de hemoragii (externe sau interne, mai dificil de diagnosticat), plasmoragii (arsuri întinse recente) şi boli care realizează spaţii lichidiene „parazitare": edeme (hipoproteinemii severe), ascită, pleurezie intempestiv evacuată, sechestrare de lichid şi electroliţi în anse intestinale ocluzionate.

Colapsul reprezintă elementul patogenic central, care declanşează modificările fiziopatologice şi reacţiile compensatorii din partea organismului după modelul descris la „Fiziopatologie".

Manifestările clinice din şoc sunt consecinţa tulburărilor primitive ale fluxului sanguin la ţesuturi, precum şi a răspunsului compensator al organismului pentru prezervarea circulaţiei. Modificările clinice se succedă cu rapiditate şi ele impun supravegherea activă a bolnavului (monitorizarea funcţiilor vitale) şi înregistrarea modificărilor sub acţiunea gesturilor terapeutice de urgenţă.

Manifestările clinice dominante sunt: hipotensiune arterială (TA sub 70 mmHg), puls slab perceptibil la radială, filiform, extremităţi reci, cianotice, tegumente palide, timp de recolorare întârziat, oligurie (anurie), tahicardie. Stările de deshidratare acută asociază globi oculari „înfundaţi" în orbite, mucoase şi tegumente uscate, pliu cutanat persistent, fontanelă deprimată (sugari). Gravitatea semnelor neurologice este în funcţie de gradul deshidratării, de la hiporeactivitate la letargie, comă şi convulsii. Pentru şocul hemoragic, simptomatologia depinde şi de can-

titatea de sânge pierdută şi neînlocuită. Setea vie este un semn clasic descris în şocul hemoragic.

Examenele de laborator din deshidratările acute evidenţiază perturbări electrolitice (hipo- sau hipernatremie, în funcţie de tipul deshidratării), hemoconcentraţie, acidoză. Presiunea venoasă centrală (PVC) este scăzută. Datorită vasoconstricţiei, Hb nu este scăzută catastrofal şi nu reflectă corect cantitatea de sânge pierdută în şocul hemoragic.

Tratamentul constă în umplerea de urgenţă a patului vascular (restaurarea volumului sanguin circulant), oprirea hemoragiilor şi transfuzii de sânge în şocul hemoragic. Se asociază tratamentul etiologic.

– **Şocul septic sau endotoxinic** este foarte frecvent întâlnit în pediatrie, mai ales la nou-născuţi şi sugari, la care reprezintă complicaţia obişnuită a infecţiilor sistemice grave (septicemii) determinate mai ales de germeni gramnegativi, dar şi de germeni grampozitivi. Şocul este întâlnit mai frecvent în meningite, infecţii urinare grave, abcese şi flegmoane ale părţilor moi, meningococemie, urosepsis, enterosepsis cu germeni de infecţie nozocomială (vezi Sepsis neonatal).

Şocul endotoxinic reprezintă tipul şocului distributiv, în care ruperea echilibrului între capacitatea patului vascular şi volumul circulant se produce prin vasoplegie, care are ca efect stagnarea sângelui în teritorii vasculare periferice. Aceasta atrage după sine reducerea presarcinii (întoarcerii venoase), scăderea debitului cardiac, irigare tisulară inadecvată.

Endotoxinele bacteriene produc leziuni ale endoteliului capilar, ale membranei granulocitelor şi trombocitelor, cu eliberarea unor mediatori chimici, bradikinina, kalicreina şi produşi ai acidului arahidonic. Aceştia au acţiune vasodilatatoare, realizând faza hiperchinetică a şocului septic, cu debit cardiac păstrat şi TA normală. În faza avansată a şocului (faza hipochinetică sau vasoplegică), mecanismul central îl constituie activarea complementului (C3, C5, C5a) sub acţiunea aceloraşi endotoxine ale germenilor gramnegativi şi/sau a acidului techoic secretat de bacteriile grampozitive, care au ca efect vasoplegia. Sub acţiunea catecolaminelor endogene, a histaminei şi serotoninei eliberate din mastocite şi trombocite au loc modificări ale microcirculaţiei, cu sechestrarea sângelui în vasele de capacitanţă (teritoriul capilar). Stagnarea sângelui în acest teritoriu (fenomenul de *sludge*) are ca efect creşterea vâscozităţii sângelui, agregarea elementelor figurate şi activarea factorului XII (Hagemann), care amorsează procesul de coagulare intravasculară diseminantă (CID). CID anulează circulaţia în teritoriile afectate, contribuind la agravarea ischemiei, acidozei tisulare şi deci a suferinţei celulare. Tulburările microcirculaţiei şi CID produc importante leziuni la nivelul plămânului: edem alveolar cu afectarea sintezei surfactantului şi zone de atelectazie, edem interstiţial, creşterea rezistenţei vasculare pulmonare, la care contribuie acidoza şi hipoxia. Se realizează astfel „plămânul de şoc" sau detresa respiratorie de tip adult, care agravează hipoxia şi reprezintă cea mai frecventă cauză de moarte în faza acută a şocului.

Suferinţa cardiacă în şocul septic este determinată de acţiunea unor factori depresori miocardici eliberaţi din diferite ţesuturi aflate în stare de hipoperfuzie şi hipoxie (factor depresor miocardic eliberat din pancreas, hidrolaze lizozomale). Acţiunea acestora se cumulează cu cea a acidozei şi perfuziei scăzute, având ca efect reducerea contractilităţii (acţiune inotrop negativă).

Reducerea perfuziei, CID şi acidoza afectează funcţia renală (oligurie, necroze tubulare în evoluţie) şi hepatică (hepatita septică).

Scăderea perfuziei cerebrale are ca efect reducerea aportului de oxigen şi glucoză la creier, precum şi modificări ale membranei neuronale, cu alterarea pompei de sodiu şi instalarea edemului cerebral acut.

Patogenie: nu există deosebiri de patogenie în şocul septic la vârstele mici în comparaţie cu alte perioade de vârstă.

Figura 9.73 prezintă fiziopatologia ipotetică a şocului septic, demonstrabilă la orice vârstă. Particularităţile ţin de etiologie şi deficitul de apărare imună a organismului gazdă.

Şocul septic este declanşat de produse din peretele bacterian. Există multă similitudine între aspectul clinic al şocului septic din infecţia cu germeni gramnegativi *(Enterobacteriacee)* sau infecţia cu germeni grampozitivi *(Streptococcus)*. Pentru primul grup, endotoxina eliberată de germeni induce eliberarea de citokine, pe când pentru streptococ substanţa activă este antigenul capsular specific al tipului III. Creşterea nivelului seric al citokinelor, în special TNFα, sugerează posibilitatea unor strategii terapeutice noi, imunomodulatorii sau imunoterapeutice, pentru tratamentul acestor infecţii fulminante.

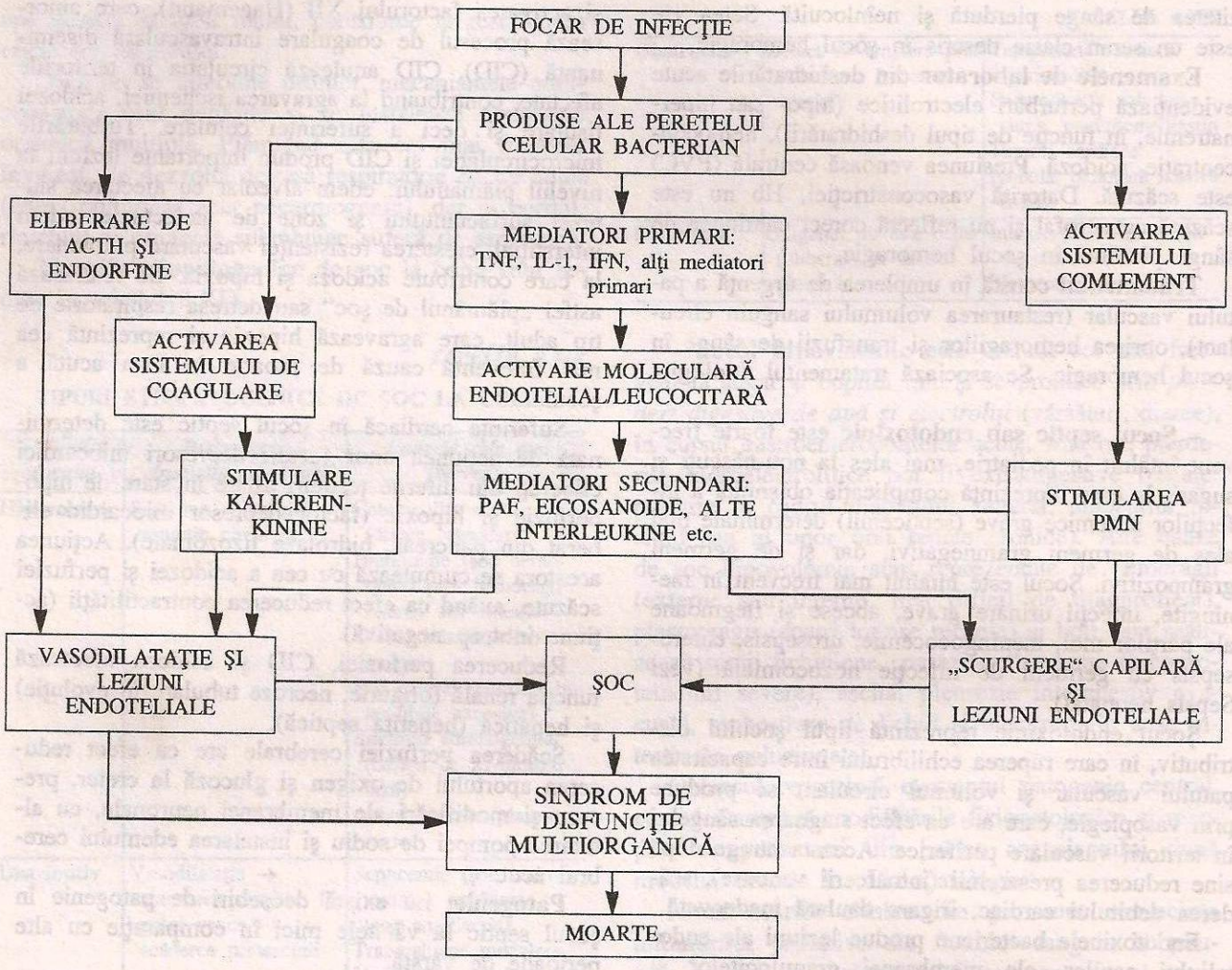

Fig. 9.73 – Fiziopatologia ipotetică a şocului septic (adaptat după Sáez-Llorens şi McCracken, 1993).

Oxidul nitric (NO) joacă rol foarte important în medierea efectelor cardiovasculare în şocul septic. Nivelul seric al acestuia (ca şi cel al nitriţilor) este ridicat în sepsis (fie cu germeni grampozitivi, fie cu germeni gramnegativi), explicând cianoza generalizată a copilului infectat în afara unei tulburări de cauză pulmonară sau şunturi dreapta-stânga dovedite. Oxidul nitric (NO) a fost demonstrat ca factor de relaxare vasculară cu originea în endoteliul vascular. Este produs sub acţiunea unei enzime, NOS (nitric acid sintaza), cu originea în celulele endoteliale vasculare. Se vorbeşte despre homeostazia NO, care reglează în mod fiziologic tonusul vascular, presiunea sanguină şi perfuzia tisulară. Tonusul vascular este esenţial pentru perfuzia organelor vitale. Activarea citokinelor din şocul septic are ca efect supraproducţia de NO, ceea ce conduce la hipotensiune arterială şi relaxare vasculară. Se instalează perfuzia tisulară inadecvată şi rezistenţa la acţiunea substanţelor vasoconstrictoare utilizate în tratamentul şocului septic. NO caracterizează starea de şoc septic, fără relaţie cu tipul agentului etiologic (germeni grampozitivi sau gramnegativi).

Anomaliile citokinelor circulante au semnificaţie prognostică şi par că necesită intervenţie imunoterapeutică. Magnitudinea creşterii citokinelor serice este corelată direct cu mortalitatea prin şoc endotoxinic. Cele mai frecvente creşteri ale citokinelor au fost TNFα şi IL-1. S-au stabilit relaţii între in-

vazia microbiană, răspunsul sistemic şi modificările hematologice.

Dintre efectele metabolice precoce ale şocului septic, cu repercusiuni asupra diagnosticului precoce şi al tratamentului trebuie semnalată tendinţa la hipoglicemie din infecţiile cu germeni gramnegativi. Este demonstrat că glicoreglarea este afectată în şocul septic şi creşterea lactacidemiei şi a necesarului de glucoză ar putea fi utilizate ca elemente de identificare ale infecţiei sistemice. Ca măsură terapeutică imediată se recomandă creşterea ritmului de perfuzie cu glucoză pentru a ajuta menţinerea glicemiei în limite normale.

Manifestări clinice: bolnavul este de obicei febril (hipotermia indică prognostic grav), letargic, tegumentele sunt icterice sau cu erupţie purpurică sau peteşială. La aceasta se adaugă semnele şi simptomele determinate de focarul infecţios (pulmonar, meningian etc.). În faza iniţială tegumentele pot fi calde; sunt prezente: oliguria, tahicardia, tensiunea arterială normală („şocul cald"). În evoluţie se instalează paloarea accentuată, hipotensiunea arterială, extremităţile reci, cianotice, tegumentele marmorate, timpul de recolorare capilară prelungit peste 3 minute.

Nou-născutul şi sugarul mic pot prezenta sclederem (consistenţă crescută „de cocă" a ţesutului subcutanat, prin modificări ale consistenţei grăsimii subcutanate în condiţii de hipoxie şi acidoză). Exemplificarea unui şoc endotoxinic grav cu evoluţie potenţial fatală se poate face prin sindromul Waterhouse-Friederichsen (din septicemia meningococică) considerat una dintre cele mai grave urgenţe pediatrice.

Examene de laborator: anemie, leucocitoză cu polinucleoză şi deviere la stânga a formulei leucocitare (leucopenia este semn de prognostic grav), trombocitopenie, retenţie azotată, acidoză metabolică. Tuturor bolnavilor trebuie să li se facă prelevări bacteriologice pentru identificarea germenilor (hemoculturi repetate, culturi din lichidul cefalorahidian, uroculturi, coproculturi). Trebuie făcut examenul bacteriologic din puroiul evacuat din abcese, pleurezii, artrite şi altele. Toţi reactanţii de fază acută sunt pozitivi (VSH, proteină C reactivă, toate citokinele proinflamatorii). Acidoza domină echilibrul acidobazic.

Tratamentul comportă următoarele gesturi:

• Asigurarea ventilaţiei şi aport suplimentar de oxigen (intubaţie orotraheală şi ventilaţie asistată, dacă starea gravă o impune). Oxigenoterapia se indică chiar dacă hipoxia nu este evidentă.

• Restaurarea volumului sanguin circulant (restabilirea perfuziei tisulare). De la internare trebuie asigurată calea venoasă, continuă pe care se administrează soluţii cu glucoză 5% în asociere cu ser fiziologic (NaCl 9%) sau soluţie Ringer-lactat în doză de 80-100 ml/kg/zi (sau 15-20 ml/kg/oră), urmată de administrarea i.v. de reomacrodex sau dextran 10-15 ml/kg la interval de 3-4 ore. În situaţii specifice (anemia severă, hipoproteinemia, deficit de factori ai coagulării), se administrează plasmă sau sânge izogrup (transfuzii) în doză de 10-20 ml/kg/zi.

• Este necesar uneori să se utilizeze cantităţi mai mari de lichide în prima oră de tratament, care ajung la 50 ml/kg/oră. În acest caz în primele 10-15 minute se vor administra 10-20 ml/kg. Scăderea ritmului de perfuzie se face în funcţie de răspunsul terapeutic (reapariţia pulsului, creşterea tensiunii arteriale, reluarea diurezei).

Dacă abordarea venelor periferice este imposibilă între o denudare la un sugar foarte grav şi utilizarea unei perfuzii intraosoase, pentru aport lichidian de urgenţă se va prefera ultima variantă.

Corectarea acidozei metabolice se face prin administrarea i.v. a bicarbonatului de sodiu, soluţie molară 8,4% (3 ml/kg/doză); doza totală va fi divizată în 2-5 administrări, cantitatea totală fiind ajustată în funcţie de pH, BE urmărite orar.

• Tratarea infecţiei se face prin administrarea de doze mari de antibiotice, în asociere cu evacuarea colecţiilor purulente. Administrarea antibioticelor trebuie începută înainte de aflarea rezultatelor examenelor bacteriologice. Se folosesc asocieri de antibiotice care trebuie să „acopere" spectrul cel mai larg posibil. Propunem următoarele scheme:

– Cefalosporine generaţia a III-a: Moxalactam 150-200 mg/kg/zi, Fortum 100-150 mg/kg/zi, Cefobid 100-150 mg/kg/zi sau Rocephin 100 mg/kg/zi, asociat cu un aminoglicozid: gentamicină 5-7 mg/kg/zi, amikacină 15 mg/kg/zi sau tobramicină 3-5 mg/kg/zi. Administrarea se face pe cale i.v., la interval de 8-12 ore.

– Pentru septicemia meningococică antibioticul de elecţie este penicilina G i.v. în doze progresiv crescânde, pentru evitarea reacţiei Herxheimer în asociere cu cloramfenicol sau cefalosporine de generaţia a III-a.

– Pentru infecţiile sistemice cu piocianic, antibioticul de elecţie este carbenicilina (Pyopen) 400-600 mg/kg/zi, i.v., în doze divizate la şase ore, asociat cu gentamicină sau tobramicină.

– Pentru infecţiile cu germeni anaerobi se administrează asocierea: penicilină G + ampicilină 150-300 mg/kg/zi + metronidazol 15-20 mg/kg/zi i.v., fracţionat în 2-3 prize.

• Administrarea corticoizilor se face în doze mari: hemisuccinat de hidrocortizon 30-50 mg/kg, la interval de 15-30 minute, repetat de 4-6 ori, timp de 24-48 ore, după care întreruperea se poate face brusc, în cazul evoluţiei favorabile. Efecte „antişoc" are dexametazona (0,5-1 mg/kg/zi) administrată i.v. Un studiu recent a evidenţiat că şocul septic evoluează favorabil în 68% din cazuri dacă bolnavii au primit hidrocortizon în doză generoasă, timp de 6 zile, în comparaţie cu grupul placebo la care rezultatele pozitive se întâlnesc în numai 21%. Beneficiul tratamentului cu corticoizi injectabili pare a fi legat de interacţiunea dintre tratamentul cu catecolamine şi o mai bună reglare a receptorilor adrenergici. Aceste date pledează ferm pentru avantajul corticoterapiei în şocul septic, spre deosebire de date mai vechi, în care opţiunea părea arbitrară. Diferenţele semnificative ţin probabil de dozele mari şi mai ales de durata mai lungă de administrare, până la completa rezoluţie a şocului refractar. Corticoizii sunt recomandaţi în şocul endotoxinic pentru rolul lor de supresor nespecific al răspunsului inflamator care generează citokine, cu rol major în patogenia şocului septic. Este dovedit că dexametazona previne eliberarea NO sintazei de către endotoxinele bacteriene, împiedicând generarea NO cu acţiune vasodilatatoare.

• Medicaţia vasoactivă se administrează concomitent cu asigurarea ventilaţiei, restaurarea volemiei şi a funcţiei miocardice. Se folosesc amine simpaticomimetice:

– Izoproterenol (izoprenalină), în doză de 1-4 μg/min/kg (0,5-2 mililitri din diluţia în care 1 ml = 0,2 mg, se administrează în 500 ml soluţie glucozată 5%, lent i.v.).

– Dopamină: 2-10 μg/min/kg. În această doză mică produsul este un vasodilatator puternic. Se administrează cu pompa de perfuzie. Digitalicele sunt controversate în şoc, deşi există date care susţin că au crescut rata de supravieţuire în şocul hemoragic.

Şocul endotoxinic beneficiază şi de efectul favorabil al administrării de gamaglobululină i.v., 200 mg/kg/zi, având rol nespecific în îmbunătăţirea apărării antiinfecţioase, în special la nou-născuţi şi sugari.

Date foarte recente de literatură semnalizează efectul favorabil al tratamentului şocului endotoxinic cu anticorpi monoclonali anti-TNFα, anti-IL-1, sau inhibitori de NO sintază. Anticorpii IgM specifici anti-endotoxină nu s-au dovedit la fel de utili în practica clinică şi oricum au indicaţie strictă doar în şocul septic cu germeni gramnegativi. Este probabil ca aceste terapii inovatoare să aducă îmbunătăţirea rezultatelor terapeutice în şocul endotoxinic.

– **Şocul anafilactic sau de hipersensibilizare** reprezintă tipul de hipersensibilizare de tip I (hipersensibilitate imediată). Apare după înţepături de insecte (albină), tratamente injectabile cu medicamente alergizante (penicilină, xilină), injectarea heteroproteinelor (seroterapie antitetanică, antirabică) sau a substanţelor radioopace de contrast iodate. Este tipul de şoc prin maldistribuţie a fluxului sanguin (distributiv), cu vasoplegie brutal instalată, care antrenează colaps, reducerea presarcinii, tahicardie, cu reducerea debitului cardiac. Se asociază adesea manifestări din partea altor organe, cum sunt: urticaria, edeme alergice, edem Quinke, edem laringian şi laringospasm. Au fost descrise manifestările sistemice, dar semnele şi simptomele reacţiei de sensibilizare imediată variază mult de la individ la individ, uneori având doar caracter local. Caracteristice reacţiilor anafilactice sunt contracţia muşchilor netezi şi creşterea permeabilităţii capilare realizată sub acţiunea mediatorilor eliberaţi (histamina, serotonina şi factorul chemotactic eozinofilic al anafilaxiei).

Tratament:

• întreruperea administrării substanţei alergizante (dacă este vorba de un medicament, de exemplu substanţa iodată pentru radiologie);

• blocarea legării mediatorilor de către ţesuturile ţintă. Se recomandă antihistaminice (difenhidramina hidroclorică), benadril, 1 mg/kg/doză, care se poate repeta la nevoie;

• stabilizarea membranelor celulare şi degranularea mastocitelor: corticosteroizi. Tratamentul de elecţie se face i.v. cu dexametazonă 0,3 mg/kg/doză (care poate fi repetată) sau hemisuccinat de hidrocortizon (10-20 mg/kg), doză care se repetă la 4-6 ore.

• Blocarea eliberării mediatorilor:

– inhibarea influxului de calciu: cromoglicat disodic;

– stimularea adenilat ciclazei, enzimă care converteşte ATP (adenozin trifosfat) în cAMP. Se utilizează adrenalina sau noradrenalina subcutanat, 0,1-0,2 ml din soluţia 1‰;

– prezervarea nivelului de cAMP prin inhibarea fosfodiesterazei, enzima care converteşte cAMP în AMP. Se recomandă teofilina, în doză de 3-5 mg/kg/doză, administrată lent i.v., în special în cazurile asociate cu laringospasm sever.

Tratamentul descris se adresează tuturor verigilor patogenice ale şocului anafilactic. Promptitudinea şi corectitudinea lui pot salva bolnavul. Din cele 20 000 cazuri de şoc anafilactic semnalate anual în S.U.A. numărul de decese este de 200-400/an.

– **Şocul disociativ:** acest termen este rezervat condiţiilor patologice în care perfuzia tisulară este normală, dar oxigenul nu poate fi utilizat de ţesuturi, deoarece hemoglobina are afinitate crescută pentru oxigen, nepermiţând cedarea acestuia către ţesuturi. El se realizează în intoxicaţiile cu monoxid de carbon (CO) şi în methemoglobinemii.

Tratamentul de elecţie constă în administrarea oxigenului în concentraţie şi presiune crescută (cameră hiperbară), prin care se realizează şi creşterea fracţiunii de oxigen dizolvate în plasmă. Pentru tratamentul methemoglobinemiilor se foloseşte administrarea i.v. a substanţelor oxidoreducătoare: vitamina C – 150 mg sau soluţie sterilă de albastru de metilen 1%, în doză de 1-2 ml/kg.

Bibliografie

BOLLAERT P.E., CHARPENTIER C., LEVY B. şi colab.: Reversal of Late Septic Shock with Supraphysiologic Doses of Hydrocortisone. Crit. Care Med. 1998; 26:645-650.

CIOFU C.: Sepsis şi şoc septic neonatal (I-II). Med. modernă 1996; 3(5-6):257-262 şi 310-314.

EXLEY A.R., COHEN J.: Monoclonal Antibody to TNF in Severe Septic Shock. Lancet 1990; 335:1275-1277.

FAHLEY T., LISTER G.: Oxygen Transport in Low Cardiac Output States. J. Crit. Care 1987; 2:288-305.

GIRARDINE, GRAU G.E., DAYER J.M.: Tumor Necrosis Factor and Interleukin 1 in the Serum of Children with Severe Infectious Purpura. New Engl. J. Med. 1988; 319: 397-400.

HYDE R.M.: Immunology. Williams & Wilkins, Philadelphia, Baltimore, London, 1995, p. 180-185.

LISTER G.: Shock. In G. Emmanouilides (ed.): Moss and Adams Heart Disease in Infants, Children and Adolescents. Williams & Wilkins, 1995, p. 1725-1746.

PERKIN R.M., LEVIN D.L.: Shock in Pediatric Patient. J. Pediatr. 1982; 101:163-169.

SÁEZ-LLORENS X., Mc CRACKEN Jr.: Sepsis Syndrome and Sepsis Shock in Pediatrics; Current Concepts of Terminology, Pathophysiology and Management. J. Pediatr. 1993; 123(4):497-503.

WEINBERG J.R., BOYLE P., MEAGER A., GUZ A.: Lipopolisaccharide Tumor Necrosis Factor and Interleukin 1 Interact to Cause Hypotension. J. Lab-Clin. Med. 1992; 120:205-211.

WEISMAN L.E.: Intravenous Immune-Globulin Prophylaxis of Late-Onset Sepsis in Premature Neonates. J. Pediatr. 1994; 125:922-930.

WILLIAMS P.A.: Tumor Necrosis Factor by Human Cells in Vitro and Vivo, Induced by Group B Streptococci. J. Pediatr. 1993; 123(2):292.

ZIEGLER E., FISHER C., SPRUNG C.: Treatment of Gram Negative Bacteriemia and Septic Shock with Ha 1a-Human Monoclonal Antibody Against Endotoxin. New Engl. J. Med. 1991; 324:429-436.

HIPERTENSIUNEA ARTERIALĂ SISTEMICĂ

Silvia Mătăsaru

Introducere: hipertensiunea arterială (HTA) este, probabil, cea mai importantă problemă de sănătate publică la vârsta adultă în ţările dezvoltate. Prezentă la aproximativ 10% din populaţia generală, reprezintă factorul de risc major pentru afectarea vasculară coronariană, cerebrală şi renală, fiind o importantă cauză de mortalitate. Deşi este relativ rară în copilărie, ea suscită din plin interesul pediatrilor, din mai multe motive:

– sunt tot mai multe voci care susţin că debutul HTA esenţiale a adultului este în copilărie şi, deci, evoluţia sa spre agravare ar putea fi prevenită sau atenuată prin înlăturarea factorilor de risc şi un control terapeutic adecvat al persoanelor vizate;

– în cazul HTA secundare (cea mai frecventă la copil) corectarea cauzei o poate vindeca;

– încă din 1988, grupul de experţi OMS consideră că măsurile de prevenire a bolilor cardiovasculare trebuie să vizeze mai ales grupul de vârstă cuprins între naştere şi 20 ani.

Prevalenţă: măsurarea de rutină a presiunii arteriale la copilul peste 3 ani a arătat o incidenţă a hipertensiunii arteriale între 1-3%, mult mai mică decât la adult (10-15%). Frecvenţa creşte cu vârsta. Dacă la copilul mic este mai frecventă HTA secundară, după 10 ani se pare că ponderea HTA primare creşte, înregistrând cele mai mari procente la adolescenţi, în special la cei care au o rudă de gradul I hipertensivă sau sunt supraponderali. În 85% din cazurile de HTA la copil, este vorba de HTA secundară (unor boli renale, suprarenale, cardiace).

Definiţie şi clasificare: hipertensiunea sistemică este o stare patofiziologică în care presiunea sanguină (sistolică şi/sau diastolică) se menţine constant peste limita superioară a normalului ca urmare a tulburării mecanismelor de reglare a presiunii arteriale. Deoarece presiunea sanguină creşte cu vârsta şi are o variabilitate individuală considerabilă, sunt mari dificultăţi în definirea HTA la copil. Diagnosticul (neîndoielnic în HTA severă) este dependent de o definiţie arbitrară a limitelor superioare ale presiunii sanguine normale. În 1976 Comitetul de experţi OMS a stabilit o limită arbitrară pentru adult: 140/90 mmHg, limită propusă şi de Societatea Internaţională de Hipertensiune în 1993. În raportul „Second Task Force on Blood Pressure Control in Children" (1987), a fost stabilită harta percentilelor pentru diferite presiuni sanguine pentru vârstă, de la naştere la 18 ani, iar pentru greutate, la întrunirea de lucru a British Hypertension Society (de Swiet şi colab., 1989). Grupul american a sugerat ca nivele mai mari de percentila 95 pentru vârstă să fie considerate HTA semnificativă (tabelul 9.XX şi fig. 9.74).

Limita superioară a normalului .fiind percentila 90, valorile cuprinse între percentilele 90 şi 95 sunt considerate normal „înalte".

TABELUL 9.XX

CLASIFICAREA HTA LA COPII ŞI TINERI (după Report of the Second Task Force on Blood Pressure Control in Children-1987)

Vârsta	*„High" normal (mmHg)*	*HTA semnificativă (mmHg)*	*HTA severă (mmHg)*
nou-născuţi			
0-7 zile		TAs: 96-105	TAs ≥ 106
8-30 zile		TAs: 104-109	TAs ≥ 110
1 lună-2 ani	TAs: 104-111 TAd: 70-73	TAs: 112-117 TAd: 74-81	TAs ≥ 118 TAd ≥ 82
3-5 ani	TAs: 108-115 TAd: 70-75	TAs: 116-123 TAd: 76-83	TAs ≥ 124 TAd ≥ 84
6-9 ani	TAs: 114-121 TAd: 74-77	TAs: 122-129 TAd: 78-85	TAs ≥ 130 TAd ≥ 86
10-12 ani	TAs: 122-125 TAd: 78-81	TAs: 126-133 TAd: 82-89	TAs ≥ 134 TAd ≥ 90
13-15 ani	TAs: 130-135 TAd: 80-85	TAs: 136-143 TAd: 86-91	TAs ≥ 144 TAd ≥ 92
Adolescenţi (16-18 ani)	TAs: 136-141 TAd: 84-91	TAs: 142-149 TAd: 92-97	TAs ≥ 150 TAd ≥ 98

TAs = tensiune arterială sistolică; TAd = tensiune arterială diastolică

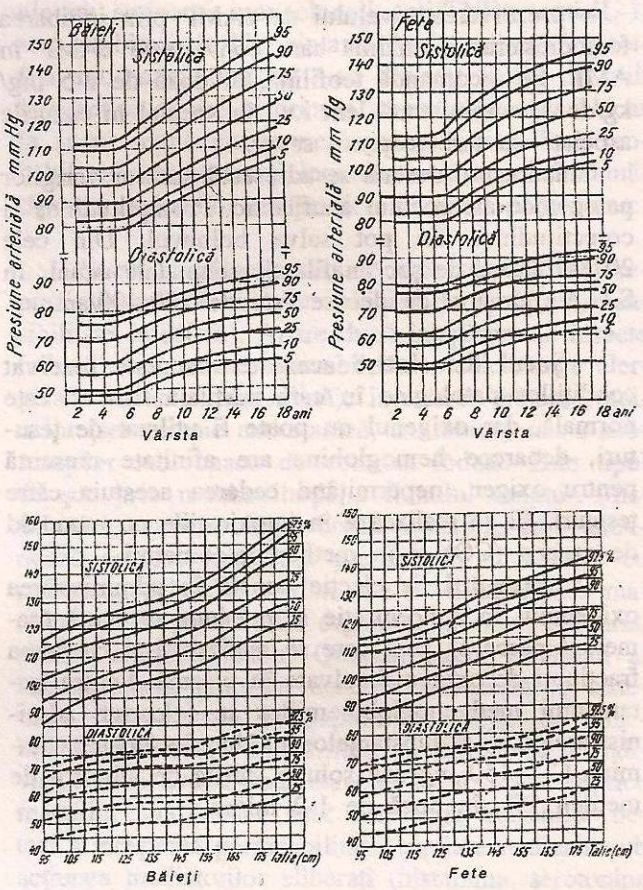

Fig. 9.74 – Variaţiile valorilor tensiunii arteriale în funcţie de talie, vârstă şi sex (după Stoenescu).

Pe de altă parte, cel de-al VI-lea raport al Joint National Committee for Prevention, Diagnosis, Evaluation and Treatment of High Blood Pressure a stabilit o nouă delimitare între valorile normale şi cele patologice la adulţii peste 18 ani, în funcţie de modalitatea de măsurare a TA (tabelul 9.XXI). Se consideră a fi normale valorile sub 130/85 mmHg, riscul cardiovascular fiind absent la valori sub 120/80 mmHg. Dacă se foloseşte monitorizarea ambulatorie a TA (MATA) timp de 24 ore, valoarea limită dintre normal şi patologic este mai redusă, variind în funcţie de perioada de zi sau noapte (când este şi mai mică). Comparând cele două tabele, se observă că, cel puţin pentru definirea limitei superioare a valorilor tensionale normale, copilul mare (peste 13 ani) se comportă ca un adult. O formulă aproximativă pentru calculul TA la copil este:

$$TA = 80 + 2x \pm 10\text{-}20 \text{ mmHg}$$

unde: x = vârsta în ani.

Clasificarea HTA se poate face după mai multe criterii:

– *gravitate:* normal „înaltă", semnificativă, severă (tabelele 9.XX şi 9.XXI);

– *etiologie* (tabelul 9.XXII);

- secundară (80-85% din cazuri);
- esenţială (15-20% din cazuri, fără o cauză organică evidentă);

– *durată* (tabelele 9.XXII şi 9.XXIII):

- tranzitorie (intermitentă) – cu durata sub 2 luni;
- persistentă.

TABELUL 9.XXI

CLASIFICAREA TA PENTRU ADULŢII PESTE 18 ANI (după Harrison's, 1996)

Categoria	*TA sistolică (mmHg)*	*TA diastolică (mmHg)*
Normală	<130	< 85
Normal „înaltă"	130-139	85-89
Hipertensiune		
Stadiul I (uşoară)	140-159	90-99
Stadiul II (moderată)	160-179	100-109
Stadiul III (severă)	180-209	110-119
Stadiul IV (f. severă)	> 210	>120

TABELUL 9.XXII

CONDIŢII ASOCIATE CU HTA TRANZITORIE SAU INTERMITENTĂ LA COPIL (după Nelson, 1996)

Renale
1. Glomerulonefrite acute postinfecţioase;
2. Purpură anafilactoidă (Schönlein-Henoch) cu nefrită;
3. Sindrom hemolitic-uremic;
4. Necroză tubulară acută;
5. După transplant renal (imediat sau în timpul episodului de rejecţie);
6. După transfuzie sanguină la pacienţi cu azotemie;
7. Hipervolemie;
8. După proceduri chirurgicale pe tractul genitourinar;
9. Pielonefrită;
10. Traumatism renal;
11. Infiltrarea leucemică a rinichilor;
12. Uropatie obstructivă asociată cu boala Crohn.

Medicamente şi otrăvuri
1. Cocaină;
2. Contraceptive orale;
3. Agenţi simpatomimetici;
4. Amfetamine;
5. Fenciclidine;
6. Corticosteroizi şi ACTH;
7. Tratament cu ciclosporină posttransplant;
8. Licorice (acid glycyrrhizic);
9. Plumb, mercur, cadmiu, thaliu;
10. Întreruperea antihipertensivelor (clonidină, metildopa, propranolol);
11. Intoxicaţie cu vitamina D.

Sistem nervos central şi autonom
1. Presiune intracraniană crescută;
2. Sindrom Guillain-Barré;
3. Arsuri;
4. Disautonomie familială;
5. Sindrom Stevens-Johnson;
6. Leziuni de fosă posterioară;
7. Porfirie;
8. Poliomielită;
9. Encefalite.

Diverse
1. Preeclampsie;
2. Fracturi ale oaselor lungi;
3. Hipercalcemie;
4. Reparaţie postcoarctaţie;
5. Transfuzie leucocitară;
6. Oxigenare prin membrana extracorporală;
7. Obstrucţie cronică a căilor respiratorii superioare.

TABELUL 9.XXIII

CONDIŢII ASOCIATE CU HTA CRONICĂ LA COPII (după Nelson, 1996)

Renale
1. Pielonefrită cronică;
2. Glomerulonefrite cronice;
3. Hidronefroză;
4. Rinichi displazic congenital;
5. Rinichi polichistic;
6. Chist renal solitar;
7. Nefropatie de reflux vezicoureteral;
8. Hipoplazie segmentară (Ask-Upmark Kidney);
9. Obstrucţie ureterală;
10. Tumori renale;
11. Traumatism renal;
12. Deteriorare prin rejecţie posttransplant;
13. Deteriorare postiradiere;
14. LES (alte boli de colagen).

Vasculare
1. Coarctaţia aortei toracice sau abdominale;
2. Leziuni ale arterelor renale (stenoză, displazie fibromusculară, tromboză, anevrism);
3. Cateterizarea arterei ombilicale cu formare de tromb;
4. Neurofibromatoză (îngustare intrinsecă sau extrinsecă a lumenului vascular);
5. Tromboza venei renale;
6. Vasculite;
7. Şunt arteriovenos;
8. Sindrom Williams-Beuren.

Endocrine
1. Hipertiroidism;
2. Hiperparatiroidism;
3. Hiperplazie adrenală congenitală (deficit de 11 beta-hidroxilază şi 17-hidroxilază);
4. Sindrom Cushing;
5. Aldosteronism primar;

TABELUL 9.XXIII (continuare)

6. Hiperaldosteronism supresibil prin dexametazonă;
7. Feocromocitom;
8. Alte tumori de creastă neurală (neuroblastom, ganglioneuroblastom, ganglioneurom);
9. Nefropatie diabetică;
10. Sindrom Liddle.

Sistem nervos central

1. Masă intracraniană;
2. Hemoragie;
3. Urmări ale unor injurii cerebrale;
4. Tetraplegie.

HTA esenţială

- cu renină scăzută;
- cu renină normală;
- cu renină crescută.

J. L. André şi J. P. Deschamp au publicat în 1980, 1986 următoarea clasificare în funcţie de percentilele pentru talie şi vârstă:

- TA normală – până la percentila 95;
- TA normal „înaltă" – între percentilele 95-97,5;
- HTA „limită" (moderată) – percentila 97,5 + 10 mmHg;
- HTA „certă" – ≥ percentila 97,5 + (10-30 mmHg);
- HTA „ameninţătoare" – ≥ percentila 97,5 + ≥ 30 mmHg.

Indiferent de ce clasificare folosim, prezenţa la copil a unei TA > 180/110 mmHg reprezintă o urgenţă hipertensivă, fiind încadrată în HTA „malignă" sau „ameninţătoare".

Evoluţia naturală a presiunii arteriale la copil: nou-născutul normal, sănătos are o TAs de 60 mmHg şi o TAd de 40 mmHg. Există o creştere gradată în raport cu vârsta copilului, pubertatea marcând o oarecare instabilitate a TA, acesta fiind momentul când HTA la limită („de halate albe") este cea mai frecventă.

Studiile populaţionale începute la vârsta copilăriei şi continuate pe aceiaşi indivizi la vârsta adultă au arătat că mulţi indivizi au tendinţa de a se menţine în acelaşi culoar valoric, odată cu trecerea timpului. Acest efect „tracking" a fost demonstrat şi prin calculul quartilelor sau quintilelor distribuţiei statistice pentru TAs şi TAd (corelaţiile fiind mai mari pentru TAs). În studiile publicate până în prezent, corelaţiile sunt cu atât mai bune cu cât prima determinare a TA, ca valoare de referinţă, s-a făcut la o vârstă mai mare.

Se pare că, dacă la un moment al copilăriei (de obicei mai apropiat de pubertate), copilul se înscrie într-un culoar cu valori tensionale mai mari, are şanse mai mari de a dezvolta HTA la vârsta de adult. De asemenea, valorile tensionale normal „înalte", deşi se consideră ca limita superioară a normalului, au dovedit un risc crescut pentru dezvoltarea ulterioară a HTA sistemice semnificative sau severe, cu apariţia unor complicaţii invalidante sau letale (ca infarct miocardic, accident vascular cerebral). Acest lucru implică o dispensarizare a acestor copii pentru a se putea interveni profilactic şi nu curativ.

Tendinţa generală pentru presiunea sanguină a copilului de a rămâne la nivelul aceleiaşi percentile în timpul copilăriei şi adolescenţei sugerează că, dacă HTA are debutul în copilărie, ar fi posibil în acest fel să identificăm un individ potenţial hipertensiv de la o vârstă tânără. Totuşi, pe datele actuale nu este întotdeauna posibil de a prezice care copil va deveni un adult cu HTA, deoarece până la 1/3 din copiii hipertensivi pot deveni normotensivi după o urmărire de câţiva ani. A trecut insuficient timp în studiile prospective ale copiilor hipertensivi pentru a putea determina dacă recunoaşterea precoce a HTA uşoare sau moderate va reduce incidenţa aterosclerozei mai târziu.

Măsurarea tensiunii arteriale (TA): întrucât în practica medicală numeroase erori provin din măsurarea incorectă a presiunii arteriale, începem cu recomandări privind măsurarea sa corectă la copil (atenţie la confortul pacientului şi calitatea echipamentului).

Presiunea arterială se măsoară după 5 minute de repaus, şezând sau culcat cu faţa în sus. Se efectuează 3 măsurători consecutive, luându-se în considerare media ultimelor două determinări. Valorile crescute ale TA trebuie confirmate la cel puţin două consultaţii separate, pentru a se putea stabili diagnosticul de HTA. Măsurătorile făcute ulterior pentru comparaţie trebuie efectuate în aceeaşi poziţie.

Se poate folosi un sfigmomanometru cu mercur sau aneroid, aparate oscilometrice (Dinamap) sau ultrasonice – Doppler (care pot fi folosite şi la sugar). Presiunea arterială ar trebui măsurată atât la braţe, cât şi la membrele inferioare (cel puţin cu o ocazie), pentru a se exclude coarctaţia de aortă.

Obişnuit, presiunea arterială se măsoară la braţul drept, cu pacientul relaxat. Manşeta este plasată pe braţ deasupra arterei brahiale. Se umflă manşeta până ce presiunea depăşeşte presiunea arterială şi pulsul radial nu se mai palpează. Diafragmul stetoscopului este plasat deasupra arterei brahiale, chiar sub manşetă. Se reduce încet presiunea manşetei până ce zgomotele Korotkoff pot fi auzite (faza 1): aceasta este presiunea sistolică. Presiunea se scădea până ce zgomotul Korotkoff devine brusc asurzit (faza 4), continuând până ce zgomotele dispar (faza 5). Presiunea diastolică este situată obişnuit la faza 5, deoarece această fază este mai bine reproductibilă şi mai aproape de presiunea diastolică intravasculară. Zgomotele Korotkoff pot

dispărea (faza 2) şi reapărea (faza 3) între presiunea sistolică şi diastolică (a nu se confunda faza 2 pentru presiunea diastolică sau faza 3 pentru presiunea sistolică).

Pentru copiii mici trebuie o atenţie specială la dimensiunea manşetei: punga manşetei de presiune trebuie să cuprindă aproape toată circumferinţa braţului, iar capetele sale nu trebuie să se suprapună; manşeta trebuie să acopere cel puţin 2/3 din lungimea braţului (sau coapsei). O manşetă prea mică dă rezultate false mai mari, iar prea mare va înregistra presiuni mai mici. Serviciile de pediatrie ar trebui echipate cu manşete de 3, 5, 7, 12 şi 18 cm, pentru a corespunde spectrului larg al dimensiunilor copilului.

Pentru determinarea presiunii arteriale la membrele inferioare, stetoscopul este plasat deasupra arterei poplitee; aceasta este obişnuit mai mare decât la braţe cu aproximativ 10 mmHg. În coarctaţia de aortă presiunea sanguină la membrele superioare este cu cel puţin 20 mmHg mai mare decât la membrele inferioare. La sugarul şi copilul mic neliniştit, la care pulsaţiile arteriale sunt greu de auscultat sau palpat, se poate folosi metoda flush. O manşetă de dimensiune adecvată este plasată în jurul braţului sau coapsei, sub manşetă se înfăşoară de jos în sus pe toată lungimea membrului o bandă elastică de cauciuc, până ce membrul devine alb (exsanguinat). După umflarea manşetei se desfăşoară banda elastică, apoi manşeta este dezumflată lent, presiunea sistolică corespunzând momentului în care membrul se recolorează în roz. Această valoare este puţin mai mică decât cea găsită prin metoda directă arterială sau ascultatorie.

Datorită faptului că *peste 1/2 din hipertensivi rămân necunoscuţi, evoluând mult timp asimptomatic,* unii autori consideră necesară „depistarea activă". Cei mai mulţi autori consideră că nu este necesar un screening al HTA la copil, dar este *obligatorie măsurarea TA la copilul peste 3 ani:*

1. care se prezintă la un *consult medical (ambulator sau în spital);*

2. cu ocazia *vizitelor profilactice de „bilanţ":* la 3 ani; la 6 ani (sau înaintea şcolarizării); la 11 ani (în clasa a V-a); la 14 ani (în clasa a VIII-a); la sfârşitul liceului.

Task Force on Blood Pressure Control in Children recomandă măsurarea TA anual după vârsta de 3 ani. *Sub 3 ani măsurarea TA este obligatorie* doar într-un context evocator pentru o afecţiune ce se însoţeşte de HTA secundară, adică în următoarele situaţii: coarctaţie de aortă, insuficienţă cardiacă de cauză neexplicată, convulsii sau alte tulburări neurologice, edeme, ascită, insuficienţă renală, tumoră abdominală sau orbitală, hipertermie, retard staturoponderal.

Presiunea sanguină normală reprezintă o reflectare a activităţii cardiace, rezistenţei vasculare periferice, a volumului sanguin şi a elasticităţii arteriale. Nu există o singură presiune arterială sau o limită a presiunii arteriale care să fie normală la toţi subiecţii şi în toate circumstanţele. Dacă la un adult în repaus presiunea sistolică nu depăşeşte 140-150 mmHg, iar cea diastolică 90 mmHg, la copil presiunea arterială creşte gradual cu vârsta şi este strâns corelată cu talia şi greutatea acestuia. În cursul adolescenţei apar creşteri semnificative şi, până la atingerea nivelelor mai stabile ale vârstei de adult, există multe variaţii temporare. Copiii cu greutate mai mare şi mai înalţi au presiuni sanguine mai mari decât cei mai puţin dezvoltaţi, încât în cazul unor valori între percentilele 90 şi 95 ar trebui luată în considerare talia (Swiet şi Dillon, 1989). Chiar la copiii de aceeaşi vârstă şi constituţie corporală există o variabilitate a presiunii arteriale, motiv pentru care sunt necesare totdeauna măsurări repetate pentru evaluarea pacientului cu hipertensiune.

Există o *variaţie diurnă* a presiunii arteriale, cea din timpul zilei fiind mai mare decât în cursul nopţii. *Anxietatea* (exemplu HTA de halate albe) şi *efortul cresc presiunea arterială.*

Variaţii ale presiunii sanguine: presiunea sistolică variază cu până la 10 mmHg între arterele brahiale dreaptă şi stângă. Ridicarea în picioare produce o uşoară reducere a presiunii sistolice (cu mai puţin de 20 mmHg) şi o creştere a presiunii diastolice (sub 10 mmHg).

Când există un ritm cardiac neregulat (exemplu, fibrilaţie) presiunea sanguină este variabilă. Deoarece presiunea sanguină fluctuează la majoritatea persoanelor, fie că sunt normotensive sau hipertensive, ea trebuie măsurată de mai multe ori înainte de a fi declarată crescută. Populaţiile de origine africană au presiuni mai mari decât caucazienii.

Dacă există o îndoială asupra validităţii măsurării presiunii arteriale, monitorizarea presiunii sanguine ambulatorii oferă o evaluare noninvazivă în cursul activităţii zilnice normale, înlăturând problema HTA de halate albe.

Pentru interpretarea corectă a valorilor obţinute la examenul fizic sunt necesare referinţe standard (vezi fig. 9.74).

Etiopatogenia HTA: deşi s-a avansat în înţelegerea fiziopatologiei creşterii presiunii arteriale, în 90-95% din cazuri etiologia hipertensiunii rămâne necunoscută (hipertensiune primară sau esenţială). Când cauza poate fi explicată de o boală asociată, HTA se consideră a fi secundară.

HTA esenţială este recunoscută mai frecvent la adolescenţi şi pare a avea o agregare familială. În lipsa unei etiologii certe, se acordă o atenţie deosebită factorilor de risc. HTA esenţială se caracterizează printr-o mare *heterogenitate patogenică.* În iniţierea, menţinerea şi progresia bolii intervin o multitudine de factori patogenici, care se intercorelează. Copiii normotensivi provenind din *părinţi hipertensivi* pot avea răspunsuri fiziologice anormale (similare cu ale părinţilor) când sunt supuşi la stres sau sarcini competitive; de asemenea, excretă nivele urinare mai mari de metaboliţi ai catecolaminelor (responsivitate modificată a SN simpatic) sau răspund la încărcarea cu Na printr-un câştig ponderal mai mare şi creşterea presiunii sanguine.

Multe studii susţin că *ereditatea* este *multifactorială* sau că există mai multe defecte genetice, fiecare având presiunea sanguină crescută ca una din expresiile sale fenotipice. Nu s-a putut demonstra o transmitere genetică de tip mendelian, în schimb se pot transmite genetic diferite anomalii celulare care intervin în patogenia HTA. Studierea

familiilor cu gemeni mono- sau dizigoţi întăreşte aceste observaţii. Comparând TA a copiilor născuţi din *mame cu HTA în cursul sarcinii,* Hanson şi colab. au găsit la aceştia valori superioare celor ale copiilor născuţi din mame fără HTA. Se pare că există o corelaţie negativă între *greutatea la naştere* şi presiunea arterială sistolică (Law şi colab.) şi una pozitivă între *greutatea crescută a placentei* şi apariţia HTA. Studierea familiilor cu copii naturali şi adoptaţi a arătat că *mediul de viaţă comun* joacă un rol mai mare la copil decât la adult. Aceste studii sugerează că 65% din corelaţiile observate între rude se datorează eredităţii, iar 35% mediului de viaţă familial comun *(„stilului de viaţă").*

Au fost implicaţi în dezvoltarea HTA un număr de *factori de risc,* incluzând: obezitatea, stresul, aportul alimentar crescut de sare, consumul de alcool, fumatul (via eliberare de noradrenalină la nivelul terminaţiilor nervoase adrenergice), diabetul zaharat, dislipidemiile, inactivitatea fizică (frecventă în ultima perioadă la copilul mare), numărul membrilor de familie, aglomeraţia, istoricul familial de boli cardiovasculare cu decese la vârste tinere, factori consideraţi importanţi în societăţile mai bogate şi pe măsura creşterii vârstei pacientului.

Deprinderi nesănătoase, ca *alcoolismul şi fumatul* apar chiar în timpul copilăriei, la vârste din ce în ce mai mici, în mediile defavorizate.

Factorul de mediu care s-a bucurat de cea mai mare atenţie a fost *aportul de sare.* Faptul că numai 60% dintre hipertensivi răspund la creşterea aportului de sare ilustrează natura heterogenă a populaţiei cu HTA esenţială. Consumul crescut de sare reprezintă un factor de risc doar dacă se corelează cu anomalii genetice (defect în excreţia renală de sare, afectarea transportului transmembranar al Na). Puţinele studii la copil au dat rezultate contradictorii.

De mult timp se ştie că *obezitatea* se asociază cu HTA şi reducerea greutăţii ameliorează controlul tensional. Cei mai vulnerabili sunt copiii şi adolescenţii obezi. A fost incriminată producerea de către adipocit a angiotensinogenului.

Stresul sever şi prelungit, mai ales asociat cu alţi factori de risc, poate conduce la apariţia HTA. Cei mai vulnerabili sunt copilul mare şi adolescentul, prin solicitarea psihică şi emoţională proprie vârstei, prin stresul creat de numeroase examene cu implicaţie în realizarea lor viitoare (capacitate, bacalaureat, admitere la facultate), prin stările conflictuale „părinte-copil" prezente la aceste vârste datorită diferenţei dintre generaţii. Studiile lui M. Friedman şi colab. au conturat un „model comportamental tip A" (frecvent la indivizii cu HTA): persoane ambiţioase, ce doresc afirmarea, puterea, fiind în permanentă luptă cu timpul. Acest tip de personalitate începe să se contureze încă din perioada de preşcolar (Matthews K. A. şi colab.), instituirea timpurie a unor programe educaţionale adecvate putând avea rol în prevenţia HTA la viitorul adult.

Factorii hemodinamici: în HTA esenţială se produce tulburarea relaţiei dintre debitul cardiac şi rezistenţa vasculară totală (RVT). Adolescenţii cu HTA esenţială pot progresa de la un status cu debit cardiac crescut şi rezistenţă vasculară sistemică normală spre pattern-ul adult, cu debit cardiac normal şi rezistenţă vasculară sistemică crescută.

Factorii neurogeni: sistemul nervos simpatic ocupă o poziţie cheie, hiperreactivitatea simpatică producând creşteri tranzitorii ale TA la individul normal şi creşteri paroxistice la indivizi cu HTA cronică stabilă (traduse clinic prin tahicardie, ritm cardiac labil, transpiraţii, dermografism pozitiv, labilitatea valorilor tensionale). Se observă în special la adolescenţi şi adulţi tineri, în stadiile de început ale HTAE (hipertensiune arterială esenţială.

Cu avansarea în vârstă, apare o diminuare a sensibilităţii baroreceptoare cu readaptarea arcului baroreflex la un nivel mai ridicat al TA.

Anomaliile transportului transmembranar de ioni au fost studiate în special pentru Na^+, dar şi pentru Cl^-, Ca^{++}, K^+, Mg^{++}. Acumularea de Na^+ intracelular şi apoi de Ca^{++} în fibra musculară netedă ar produce o reactivitate vasculară crescută la agenţii vasoconstrictori umorali şi neurogeni.

Peptidele natriuretice atriale stimulează excreţia Na la nivelul rinichiului, rolul lor în dezvoltarea HTA fiind în curs de investigare.

Dacă luăm în considerare *sistemul renină-angiotensină-aldosteron,* acest profil poate fi foarte variabil la adultul cu HTAE: renină crescută (15-20%), normală (50-60%) sau scăzută (20-30%). Deşi nu au fost realizate studii similare ample la adolescenţii cu HTA primară, s-a observat că HTA hiperreninemică dominată de vasoconstricţie şi RVT crescută se întâlneşte în special la tinerii care prezintă şi o hiperreactivitate a sistemului nervos simpatic.

Creşterea concentraţiei de insulină care apare la hipertensivul obez şi/sau diabetic produce HTA prin: creşterea absorbţiei renale de Na, creşterea activi-

tăţii sistemului nervos simpatic, stimularea hipertrofiei vasculare (creşte RVT).

Modificările structurale vasculare în HTAE constau într-un proces de:

– ateroscleroză accelerată (proces primar intimal);

– remodelare vasculară, a cărui apariţie permanentizează şi agravează evoluţia HTA.

Studii recente au demonstrat că remodelarea vasculară intervine precoce în HTA, iar în unele HTA experimentale precedă alterarea homeostaziei presionale. Se produc:

• creşterea grosimii mediei prin hipertrofia celulelor musculare netede (CMN), cu îngustarea lumenului vascular şi creşterea raportului perete/lumen în vasele de rezistenţă;

• rarefacţie microvasculară, cu reducerea diametrului intern şi extern al vasului;

• modelarea structurală a aortei şi a vaselor mari (îngroşarea mediei prin hipertrofia CMN vasculare şi modificări ale matricei).

Remodelarea vasculară include 4 procese celulare: creştere, apoptoză (moartea celulară programată genetic), migrarea celulară şi degradarea matricei extracelulare.

Endoteliul vascular: sunt date care pledează pentru existenţa unei disfuncţii endoteliale în HTA, cu rol esenţial în modificările funcţionale şi structurale apărute în vasele hipertensive. Endoteliul are un rol important în reglarea tonusului vascular prin producerea factorilor vasodilatatori şi vasoconstrictori, iar numeroase substanţe umorale acţionează asupra tonusului vascular prin intermediul endoteliului.

Substanţele cu efect vasodilatator produse de celulele endoteliale sunt:

• NO (oxidul nitric)/EDRF (factorul de relaxare derivat din endoteliu), produs ca urmare a fluxului sanguin şi a stresului de „forfecare"; are şi acţiune antihipertensivă;

• prostaciclina produce vasodilataţie prin relaxarea CMN vasculare;

• EDHF (factorul de hiperpolarizare derivat din endoteliu) produce relaxarea CMN vasculare.

Producerea acestor 3 factori vasodilatatori este stimulată de bradikinină prin activarea receptorilor β_2. Kininaza II, care degradează bradikinina, este identică cu ACE[1], astfel că administrarea inhibitorilor ACE produce vasodilataţie, atât prin reducerea angiotensinei II, cât şi prin efectul propriu al bradikininei.

Substanţele vasoconstrictoare produse în endoteliul vascular au şi efect mitogen, stimulând creşterea celulară:

• EDCF (factorul de contracţie derivat din endoteliu);

• endotelina I este cel mai puternic vasoconstrictor cunoscut (de 10 ori mai puternic decât angiotensina II) şi cu acţiune prelungită; are şi acţiune mitogenă asupra CMN;

• tromboxanul (TXA_2) şi prostaglandina H_2: tromboxanul stimulează şi creşterea celulară;

• angiotensina II generată prin SRA (sistemul renină-angiotensină) local paracrin (vascular).

La procesul de remodelare participă toate structurile celulare vasculare (celule endoteliale, celule musculare netede, fibroblaşti) care sunt cuplate prin sistemele autocrine/paracrine. Celula endotelială joacă un rol predominant prin situaţia sa strategică de interfaţă între mediul sanguin şi peretele vascular. Ea joacă rol de senzor pentru semnalele hemodinamice şi umorale şi rol de celulă efectoare prin răspunsurile biologice (substanţe vasoactive, reglatori ai creşterii şi apoptozei, modulatori ai matricei extracelulare) care afectează funcţia şi structura vasculară. Există o corelaţie între factorii hemodinamici şi cei vasoactivi produşi local. Creşterea fluxului stimulează producerea NO şi a prostaciclinei şi scade producerea de endotelină, iar stresul tensil stimulează producerea endotelinei, EDCF şi PDGF (platelet derived growth factor).

Moleculele vasoconstrictoare stimulează creşterea celulară, pe când cele vasodilatatoare o inhibă. Aceeaşi acţiune inhibitoare asupra creşterii celulare o au şi peptidele natriuretice atriale (ANP) şi peptidul natriuretic şi heparin sulfatul produse de endoteliu.

În HTA genetică alterarea structurală arteriolară se datorează hiperplaziei celulare şi remodelării, pe când în HTA renovasculară predomină hipertrofia CMN vasculare. HTA malignă se caracterizează prin necroza fibrinoidă a peretelui vascular. În multe cazuri se asociază HVS şi scleroză glomerulară hipertensivă, ca expresie a remodelării vasculare în aceste organe.

HTA secundară este mai frecventă la sugari şi copii mici decât HTA esenţială. Poate fi tranzitorie sau cronică (vezi tabelele 9.XXII şi 9.XXIII).

[1] ACE = enzime de conversie a angiotensinei.

Aceşti pacienţi nu trebuie ignoraţi din cel puţin 2 motive:

– corectarea cauzei poate vindeca HTA;

– aceste forme secundare ale bolii pot realiza o „pătrundere" în etiologia HTA esenţiale.

Etiologia variază cu vârsta:

– la nou-născut se asociază cel mai frecvent cu obstrucţia arterei renale prin trombi postcateterizare înaltă a arterei ombilicale;

– între 1-10 ani domină cauzele renale, urmate de cele vasculare şi endocrine;

– după 10 ani începe să apară şi HTAE (adolescenţii cu HTAE au presiuni diastolice > percentila 95 pentru vârstă). În 75-80% din cazuri HTA secundară este de cauză renală.

HTA de cauză renală: mecanismele patogenice comune nefropatiilor parenchimatoase bilaterale sunt:

- ischemia renală cu activarea sistemului renină-angiotensină-aldosteron;
- expansiunea volemică prin retenţie de sare şi apă;
- scăderea producţiei de bradikinină cu acţiune vasodilatatoare.

O parte din copiii cu pielonefrite cronice nu dezvoltă HTA până ce nu devin azotemici, alţii au HTA în cursul unui episod acut, infecţia pur şi simplu ar demasca o HTAE (A. Pruitt, 1998).

Reducerea ratei de filtrare glomerulară din nefrite are ca rezultat acumulare de sare şi apă, în timp ce masele lezionale (chisturi, tumori, hematoame) pot deteriora perfuzia unei porţiuni a rinichiului (ischemie locală), stimulând astfel producţia de renină de către aparatul juxtaglomerular.

Tumora Wilms şi tumora cu celule juxtaglomerulare (hemangiopericitomul) secretă renină sau o substanţă presoare fără control feed-back. Dintre colagenoze, poliarterita nodoasă (necroză fibrinoidă arterială) şi sclerodermia (leziuni arteriale de tip proliferativ) evoluează cu HTA severă. În stadiul terminal al insuficienţei renale cronice (indiferent de nefropatia generatoare), HTA este frecventă (prin expansiune volemică, activarea sistemului renină-angiotensină şi hiperactivitate adrenergică). HTA prezentă la 1/2 din transplantele renale are mecanisme multiple: stenoza de arteră renală la locul anastomozei, rejetul de transplant, doze mari de steroizi, exces de renină după nefropatia iniţială.

În leziunile renovasculare şi coarctaţia de aortă scăderea presiunii de perfuzie în arteriola renală aferentă stimulează secreţia de renină. Aceasta transformă angiotensinogenul în angiotensină I, care este rapid transformată în angiotensină II de către enzima de conversie (ACE), responsabilă şi de degradarea metabolică a kininelor vasodilatatoare. Angiotensina II este un vasoconstrictor puternic şi stimulează secreţia de aldosteron, ambele ducând la creşterea presiunii sanguine.

Endocrinopatiile: în hipertiroidie, stimularea simpatică excesivă determină tahicardie cu HTA sistolică prin creşterea debitului cardiac, presiunea diastolică fiind, obişnuit, normală.

Hipercalcemia, secundară hiperparatiroidismului sau altor cauze, produce HTA prin creşterea contractilităţii muşchiului neted vascular şi a miocardului, cât şi prin injuria parenchimului renal produsă de nefrolitiază şi nefrocalcinoză.

În tumorile corticosuprarenale (adenom) şi hiperplazia suprarenaliană bilaterală (hiperaldosteronism primar idiopatic), secreţia crescută de aldosteron duce la retenţie de Na^+, HTA şi pierdere de K^+. În sindromul Cushing, cortizolul aflat în exces determină retenţie hidrosalină (cu creşterea volemiei şi a debitului cardiac), hiperactivitatea sistemului renină-angiotensină (prin stimularea sintezei hepatice a angiotensinogenului) şi creşterea reactivităţii SNS (scade sinteza de prostaglandine în peretele arteriolar).

În sindromul adrenogenital, produs de deficienţa în 11- sau 17-hidroxilază, deoxicorticosteronul răspunde de retenţia de Na şi HTA rezultantă.

Tumorile secretante de catecolamine produc HTA datorită efectelor cardiace şi vasculare ale epinefrinei şi norepinefrinei. Copiii cu feocromocitom au mai frecvent HTA continuă decât intermitentă. Tumora, uni- sau bilaterală, poate fi în medulara suprarenală sau în alte celule cromafine. În alte tumori de creastă neurală (neuroblastom, ganglioneurinom) HTA este mai rară.

În sindromul Guillain-Barré, poliomielită, arsuri, sindromul Stevens-Johnson, în creşterea intermitentă a presiunii sanguine pare să joace un rol excesul de catecolamine.

Agenţii simpaticomimetici folosiţi ca decongestionante nazale, anorexigene şi stimulentele tulburărilor de atenţie produc vasoconstricţie periferică şi grade diferite de stimulare cardiacă.

Contraceptivele orale sunt o cauză comună de HTA la adolescente (estrogenii stimulează sinteza

hepatică de angiotensinogen, activând sistemul renină-angiotensină-aldosteron şi au un efect direct asupra retenţiei de apă şi sare). Incidenţa poate fi scăzută prin folosirea preparatelor moderne cu conţinut scăzut în estrogeni.

Nefrotoxicitatea *ciclosporinei* folosită ca imunosupresor plus adăugarea steroizilor explică HTA apărută după transplant cardiac, medular, renal, hepatic.

Acidul glycyrrhizic (arome, condimente) acţionează pe tubul renal distal similar cu aldosteronul.

Nivelele subtoxice de *Pb* influenţează tonusul vascular.

Inhalarea sau aplicarea pe mucoase a *cocainei* poate produce creşterea rapidă a TA, cu producerea de convulsii sau hemoragii intracraniene (creşte eliberarea de norepinefrină).

La bolnavii cu *diabet zaharat (tip I)* HTA apare după dezvoltarea nefropatiei diabetice şi a insuficienţei renale (posibil la copiii cu diabet de la vârste foarte mici, prost controlat).

Evaluarea bolnavului hipertensiv confirmat presupune:

– precizarea formei primare sau secundare a HTA;
– obiectivarea afectării organelor ţintă (cord, creier, rinichi);
– evaluarea gradului de severitate.

Manifestări clinice: în afara cazurilor când este foarte mare sau creşte rapid, HTA nu produce obişnuit simptome, descoperirea sa făcându-se în cadrul unui examen clinic de rutină (bilanţ sau înainte de o activitate sportivă). Când simptomele aduc pacientul la medic, ele se împart în 3 categorii:

1. legate de creşterea presiunii arteriale însăşi:
   • cefalee occipitală, prezentă dimineaţa la trezire, diminuează spontan după câteva ore;
   • ameţeli, oboseală, palpitaţii;
   • iritabilitate crescută la copilul mic.
2. legate de boala vasculară hipertensivă:
   • epistaxis, hematurie;
   • estomparea vederii;
   • slăbiciune, ameţeli (secundare ischemiei tranzitorii cerebrale);
   • dispnee (insuficienţa cardiacă).
3. legate de boala de bază în cazul HTA secundare:
   • creştere insuficientă (boli renale cronice);
   • poliurie, polidipsie, hipotonie musculară (hiperaldosteronism);
   • obezitate, labilitate emoţională (sindrom Cushing);
   • cefalee, transpiraţii, tahicardie, palpitaţii (feocromocitom).

Istoricul cercetează o boală renală în trecut sau în prezent: boală febrilă intermitentă sugerând infecţie a tractului urinar (ITU), feocromocitom (episoade de palpitaţii, transpiraţii excesive, cefalee), aldosteronism (slăbiciune, poliurie), ingestie de medicamente (corticosteroizi, contraceptive orale). Trebuie cercetat şi un istoric familial de eclampsie, HTAE, boli coronariene sau cerebrovasculare la vârste relativ tinere, diabet zaharat.

Examenul fizic trebuie să nu omită palparea pulsului femural şi a regiunilor lombare (rinichi mărit în boala polichistică, tumori); auscultaţia abdomenului (paramedian deasupra ombilicului sau în flancuri) şi a regiunilor lombare pentru sufluri, sugerând stenoza arterelor renale. Obezitatea truncală, faciesul lunar, acneea, hirsutismul, vergeturile sugerează sindromul Cushing; erupţiile cutanate, edemele faciale şi periferice, „acuzele" articulare, febra, scăderea în greutate pledează pentru boli autoimune; petele „café-au-lait" şi nodulii adenofibromatoşi pentru boala Recklinghausen; tumora abdominală pentru tumora Wilms, neuroblastom, feocromocitom, rinichi polichistic; puls femural absent şi diferenţă între TA la membrele superioare şi inferioare, în favoarea membrelor superioare pentru coarctaţia de aortă.

Explorări paraclinice:

Examenul FO (fund de ochi) este obligatoriu, furnizând una din cele mai bune indicaţii asupra duratei HTA şi prognosticului, deoarece retina este singurul ţesut în care arterele şi arteriolele pot fi examinate direct.

Modificările FO în HTA:

• Stadiul I: îngustarea arteriolelor retiniene, venule uşor lărgite, Salus-Gunn gradul I.
• Stadiul II: accentuarea reflexelor arteriale, semnul încrucişării arteriovenoase (Salus-Gunn gradul II-III), îngustarea generală sau circumscrisă a arteriolelor.
• Stadiul III: modificările de la stadiul II + exsudate şi hemoragii.
• Stadiul IV: modificările de la stadiul III + edem papilar.

Investigarea de rutină a unui pacient cu HTA ar trebui să cuprindă:

– hemoleucogramă, electroliţi serici (Na^+, Cl^-, K^+, Ca^{2+});
– examen sumar de urină, urocultură;
– uree, creatinină, acid uric;
– glicemie;

– colesterol (eventual lipidogramă);
– radiografie toracică (cardiomegalie, incizuri costale în coarctaţia de aortă);
– ECG (HVS, HAS);
– echocardiografie (HVS, aprecierea performanţei diastolice şi sistolice a VS).

S-a sugerat că atunci când istoricul este negativ, iar examenul clinic şi testele de laborator preliminare sunt normale, nu mai sunt necesare alte investigaţii la copiii cu vârsta de 3-12 ani având o TAd < 90 mmHg sau de 13-18 ani cu o TAd < 100 mmHg (Forfar). American Task Force a sugerat investigarea şi tratamentul adecvat pentru cei cu o TAd > percentila 95. În funcţie de datele din istoric, examenul clinic şi rezultatele primelor investigaţii, acestea se pot extinde.

Pacienţii cu HTA severă, simptome sau retinopatie avansată necesită urgent investigaţii şi tratament. În general, cu cât pacientul este mai mic şi presiunea sanguină mai mare, cu atât este mai mare probabilitatea ca HTA să fie secundară, iar cauza subiacentă trebuie cercetată.

– Pentru cercetarea unei cauze renale se vor recomanda şi: clearance de creatinină, echografie renală, cistouretrografie micţională, UIV (urografie i.v.), scintigrafie renală, biopsie renală, ARP (activitatea reninei plasmatice), arteriografie renală.

În *HTA renovasculară:*
– renograma sub captopril a înlocuit UIV;
– echo Doppler al arterelor renale;
– arteriografia selectivă renală (esenţială pentru diagnostic);
– cercetarea reninei plasmatice în vena cavă inferioară şi în ambele vene renale.

În *coarctaţia aortei:* echo Doppler şi aortografie.

Cauzele endocrine sunt rare la copil, diagnosticul lor necesitând teste specifice:

• În feocromocitom:
– măsurarea metaboliţilor urinari, preferabil metanefrinele faţă de acidul vanilmandelic (AVM);
– catecolaminele plasmatice (când AVM şi metanefrinele sunt crescute);
– catecolaminele urinare;
– CT, RMN abdominal pentru localizarea tumorii;
– scanning cu (^{131}I) metaiodobenzilguanidină (cu absorbţie specifică la locurile activităţii simpatice).

• În hiperaldosteronismul primar:
– hipokaliemia (<3,2 mEq/l);
– pierdere urinară de K^+ >30 mmol/zi;
– aldosteron plasmatic crescut;
– ARP scăzută;
– CT sau RMN de suprarenale pentru diferenţierea adenomului de hiperplazie.

• În sindromul Cushing:
– cortizolul urinar;
– testul de supresie la dexametazonă al cortizolului plasmatic;
– CT, RMN hipofizar, suprarenal (pentru localizarea tumorii).

• În hipertiroidism: T_3, T_4, echo, scintigrafie tiroidiană.

• În sindromul adrenogenital:
– deficit 11-hidroxilază:
  • cresc deoxicorticosteronul şi 11-deoxicortizolul în ser;
  • scad cortizolul seric şi cataboliţii urinari;
– deficit 17-hidroxilază:
  • acumulare de corticosteron, deoxicorticosteron;
  • 17-cetosteroizi urinari absenţi.

Bilanţul funcţional permite încadrarea stadială conform clasificării OMS:

• Stadiul I: lipsa simptomelor şi a unor modificări organice obiective.

• Stadiul II:
– simptome: cefalee, ameţeli, tulburări de vedere;
– hipertrofie ventriculară stângă (echo, ECG, radiografie);
– FO gradele I-II: îngustare generalizată sau focală a arterelor retiniene.

• Stadiul III:
– simptome manifeste şi semne de atingere viscerală, ca: insuficienţă cardiacă stângă sau globală, accidente vasculare cerebrale, insuficienţă renală;
– FO gradul III.

• HTA malignă (formă specială ce poate apărea în HTAE sau secundară):
– manifestările din stadiul III + edem papilar (TAd > 130 mmHg; FO gradul III-IV).

• HTA accelerată se defineşte ca o creştere recentă semnificativă peste nivelul HTA anterioare, asociată cu evidenţa unei injurii vasculare la examenul FO, dar fără edem papilar.

Evoluţie. Complicaţii. Prognostic: HTA netratată se asociază cu o scurtare de 10-20 ori a duratei de viaţă. Evoluţia bolii hipertensive este grevată de următoarele riscuri:

• accelerarea şi agravarea evoluţiei aterosclerozei;

• apariţia de: HVS (cu disfuncţie diastolică, apoi sistolică), cardiopatie ischemică, insuficienţă cardiacă, tulburări de ritm, moarte subită, disecţie de aortă, accidente vasculare cerebrale, arteriopatii cronice obliterante;

• apariţia unor efecte adverse metabolice datorate unor antihipertensive (scăderea toleranţei la glucoză, creşterea colesterolului, hipopotasemie).

Pentru HTA depistată precoce şi tratată corect, istoria naturală este semnificativ schimbată, în sensul reducerii morbidităţii şi mortalităţii corelate cu boala propriu-zisă.

Istoria naturală a HTAE detectată pentru prima dată în cursul adolescenţei este în curs de investigare şi probabil mulţi din pacienţi vor avea HTA şi la vârsta de adult.

Prognosticul HTA secundare este determinat de natura bolii primare şi de responsivitatea sa la tratamentul specific. Supravieţuirea în boala renală cronică este adesea determinată de răspunsul pacientului la programul de dializă şi transplant. La pacienţii cu HTA hiperreninemică, o diferenţă mai mare de 1,5:1 între activitatea reninei în venele celor 2 rinichi sugerează că rinichiul producător al nivelului mai mare este responsabil de HTA. Corecţia chirurgicală a leziunii de partea afectată poate produce ameliorarea sau dispariţia HTA.

Prognosticul după repararea coarctaţiei de aortă este variabil, TA putându-se normaliza sau rămâne crescută postoperator. Evoluţia pe termen lung a nou-născutului cu HTA ca o complicaţie a cateterizării arterei ombilicale este favorabilă. Puţini dintre aceştia necesită tratament mai mult de 12 luni.

Indiferent de cauză, funcţia cardiacă şi renală se deteriorează în cazul unei creşteri marcate a TA.

A trecut insuficient timp în studiile prospective ale copiilor hipertensivi pentru a se putea vedea dacă recunoaşterea precoce a HTA uşoare sau moderate va reduce incidenţa aterosclerozei la vârsta adultă.

Prevenirea HTAE:

Prevenţia primară (reducerea factorilor de risc) constă în:

– reducerea sării din alimentaţie (sub 5 g/zi);

– reducerea grăsimilor saturate din alimentaţie, corectarea hiperlipidemiei;

– reducerea excesului ponderal;

– adoptarea unui stil de viaţă sănătos, cu activitate fizică (jogging, înot) şi perioade de relaxare;

– descurajarea fumatului, alcoolismului;

– evitarea stărilor conflictuale, a stresului;

– avertizarea fetelor asupra efectelor hipertensive ale contraceptivelor.

Prevenţia secundară (a complicaţiilor HTA) are în vedere:

– stabilirea unui program terapeutic adaptat în funcţie de asocierea anumitor factori de risc, de afectarea organelor ţintă, de efectele secundare ale hipotensoarelor;

– folosirea medicamentelor cu administrare unică, pentru a creşte complianţa pacientului la tratament.

Abordarea populaţională a prevenirii HTAE implică programe educaţionale de masă, ca cel iniţiat la Sibiu de Dr. Nandris şi creşterea activităţii fizice prin programe şcolare.

Tratamentul HTA: iniţial, terapia nefarmacologică ameliorează cel mai bine adolescenţii cu HTAE la limită, având în vedere factorii citaţi ca importanţi în prevenţie. Reducerea greutăţii poate scădea TAs cu 5-10 mmHg şi TAd cu 5 mmHg, iar scăderea ingestiei de sare cu 5 mmHg. Exerciţiile aerobice şi-au dovedit şi ele eficienţa în reducerea TA. Fetele trebuie avertizate asupra efectelor hipertensive ale contraceptivelor orale.

Tratamentul medicamentos se va prescrie în cazul în care pacientul nu cooperează în abordarea nefarmacologică sau reducerea TA nu este adecvată. Un mare număr de medicamente este folosit în prezent (tabelul 9.XXIV), acest lucru reflectând dificultatea de a găsi un singur medicament care să scadă eficient TA fără a produce efecte secundare.

Ar trebui ales un program terapeutic care să corecteze specific tulburarea care produce creşterea TA, ca de exemplu: spironolactonă în hiperaldosteronismul primar; inhibitori ai ACE în HTAE cu renină crescută, în HTA secundară bolilor renovasculare sau parenchimatoase renale, în tromboza vaselor renale la nou-născut. Agenţii α-blocanţi sunt benefici la pacienţii cu tumori de creastă neurală şi nivel circulant crescut al catecolaminelor. La astfel de pacienţi sunt necesare şi β-blocante pentru controlul ratei cardiace sau se foloseşte blocadă dublă α, β cu labetalol. Blocada simpatică cu labetalol este eficace şi la pacienţii care prezintă o stimulare marcată a sistemului cardiovascular prin doze mari de cocaină. Diureticele şi β-blocantele pot conduce la

TABELUL 9.XXIV

MEDICAMENTE FOLOSITE ÎN TRATAMENTUL HTA

Locul acţiunii	*Medicamentul*	*Doza*	*Indicaţii*	*Contraindicaţii, precauţii*	*Efecte secundare frecvente sau specifice*
DIURETICE					
Tub renal	1. **Tiazide** (de exemplu: hidroclorotiazida)	1-2 mg/kg corp/zi	HTA medie; ca adjuvant în tratamentul HTA moderate şi severe	Diabet zaharat (DZ), hiperuricemie, aldosteronism primar	Depleţie de K, hiperuricemie, hiperglicemie, hipercolesterolemie, dermatită, purpură, depresie, hipercalcemie
	2. **De ansă** *Furosemid*	i.v: 0,5-2 mg/kg/zi în 2 prize oral: 2 mg/kg la 4-6 h	HTA medie; ca adjuvant în HTA severă sau malignă, în special în insuficienţa renală	Hiperuricemie, aldosteronism primar	*Depleţie de K,* hiperuricemie, hiperglicemie, hipocalcemie, discrazie sanguină, rash, greţuri, vărsături, diaree, alcaloză
	3. **Economisitoare de K** *Spironolactonă* Triamteren Amilorid	 2-3 mg/kg/zi, în 3 prize ad: oral: 50-100 mg de 1-2 ori/zi ad: oral: 5-10 mg/zi	HTA produsă de hipermineralocorticoidism; ca adjuvant în tratamentul cu tiazide	Insuficienţă renală	Hiperkaliemie, diaree, ginecomastie, neregularităţi menstruale Hiperkaliemie, greţuri, vărsături, crampe la membrele inferioare, nefrolitiază
AGENŢI ANTIADRENERGICI					
Central (pe centrul vasomotor)-α_2-receptori	Clonidina Guanabenz Guanfacina α-Metildopa	(3-5 μg/kg/doză, 3-4 prize) ad.: oral: 4-16 mg, 2×/zi ad.: oral: 1-2 mg zilnic 10 mg/kg/24 h şi se creşte	HTA medie la moderată, boală renală cu HTA HTA malignă (i.v.)	 Feocromocitom, boală hepatică (i.v.), în adm. IMAO	Hipotensiune posturală, somnolenţă, gură uscată, rebound HTA după scăderi importante ale dozei, insomnie Hipotensiune posturală, sedare, oboseală, diaree, febră, ginecomastie, test Coombs + (ocazional asociat cu hemoliză), hepatită cronică, colită ulceroasă, sindrom lupus-like.
Ganglioni autonomi (blocante)	Trimetafan	ad: i.v.: 1-6 mg/min	HTA severă sau malignă	Boală coronariană severă, insuficienţă cerebrovasculară, DZ (cu terapie hipoglicemiantă), glaucom, prostatism	Hipotensiune posturală, simptome vizuale, gură uscată, constipaţie, retenţie acută de urină, impotenţă
Terminaţii nervoase	Alcaloizi de Rauwolfia: Rezerpina Guanetidina Guanadrel	 ad: oral: 0,05-0,25 mg/zi ad: oral: 10-150 mg/zi ad: oral: 5-50 mg×2/zi	 HTA medie-moderată la pacienţii tineri HTA moderată-severă HTA moderată-severă	Feocromocitom, ulcer peptic, depresie Feocromocitom, boală coronariană severă, insuficienţă cerebrovasculară	*Depresie, coşmaruri nocturne congestie nazală,* diaree *Hipotensiune posturală,* retenţie de apă, astm, bradicardie, gură uscată, diaree
α_1-receptori (blocante)	Fentolamina Fenoxibenzamina Prazosin Terazosin Doxazosin	i.v.: 0,1 mg/kg/doză, max 5 mg (1 h) oral: 1-5 mg/24 h în 2 prize oral: 0,1-0,4 mg/kg pe zi în 3 prize, sau 1 mg iniţial, crescut progresiv ad: oral: 1-20 mg/zi ad: oral: 1-8 mg/zi	Feocromocitom suspectat sau dovedit HTA medie la moderată	Boală coronariană severă	*Tahicardie,* slăbiciune, ameţeli, flushing Hipotensiune posturală, tahicardie, mioză, congestie nazală, uscăciunea gurii Hipotensiune ortostatică la prima doză, sincopă brutală, cefalee, sedare, ameţeli, tahicardie, retenţie fluide, efect anticolinergic

TABELUL 9.XXIV (continuare)

β-receptori (blocante)	**Neselective:**				
	Propranolol	oral: 1-8 mg/kg/zi în 3 prize i.v.: 0,025-1 mg/kg/doză	HTA medie-moderată (în special în absenţa unei circulaţii hiperdinamice)	Insuficienţă cardiacă congestivă, DZ (sub tratament hipoglicemiant), în cursul administrării IMAO, sick sinus, sindrom bloc cardiac gradul II-III	*Ameţeli,* depresie, *bradicardie, bronhospasm,* greţuri, vărsături, diaree, constipaţie, insuficienţă cardiacă, oboseală, fenomen Raynaud, halucinaţii, hipertrigliceridemie, hipercolesterolemie, psoriazis
	Nadolol	ad: oral: 20-120 mg/zi			
	β_1-cardioselective:				
	Metroprolol	ad: oral: 1-8 mg/kg/zi			
	Atenolol	oral: 1-8 mg/kg/zi			
	Carteolol	ad: oral: 2,5-10 mg/zi			
	Pindolol	ad: oral: 5-30 mg ×2/zi			
	Acebutolol	ad: oral: 200-600 mg × 2/zi			Bradicardie în repaus mai puţin ca alte β-blocante
α + β receptori	**Labetalol**	p.i.v: 2 mg/min i.v.: 0,2-3 mg/kg/h oral: 2-20 mg/kg în 2 prize			Similar cu ale β-blocantelor, cu mai multe efecte posturale
VASODILATATOARE					
Muşchi neted vascular	Hidralazină	oral: 1-8 mg/kg i.v.: iniţial 1-2 mg/kg în bolus, întreţinere: 0,15-0,3 mg/kg	Ca adjuvant în tratamentul: HTA moderată la severă- p.o. HTA malignă-i.v./i.m.	Lupus eritematos, boală coronariană severă	Cefalee, *tahicardie,* anorexie, greţuri, vărsături, diaree, sindrom lupus-like, rash, edeme
	Minoxidil	oral: 0,1-2 mg/kg/24 h, max. 50 mg/24h	HTA severă	Boală coronariană severă	Tahicardie, retenţie fluide, asprirea trăsăturilor feţei, efuziune pericardică
	Diazoxid	i.v.: 2-5 mg/kg bolus (>15') max. 100 mg	HTA severă/malignă	DZ, hiperuricemie, insuficienţă cardiacă congestivă	Hiperglicemie, hiperuricemie, retenţie de Na, hipotensiune
	Nitroprusiat	p.i.v.: 0,5-8 μg/kg/min	HTA malignă		Teamă, slăbiciune, greţuri, vărsături, crampe musculare, toxicitate cianidică
INHIBITORI AI ENZIMEI DE CONVERSIE A ANGIOTENSINEI					
Enzima de conversie	Captopril	oral: 0,3-3 mg/kg în 3 prize	HTA medie-severă, stenoză de arteră renală	Insuficienţă renală (reducerea dozei), stenoză de arteră renală bilaterală, sarcină	*Leucopenie, pancitopenie, hipotensiune,* tuse, angioedem, *rash urticarian,* febră, lipsa gustului, IRA în stenoza bilaterală de arteră renală, hiperkaliemie Idem, dar mică evidenţă pt. leucopenie, creşterea frecvenţei tusei şi angioedem. Se pot administra o dată pe zi, dar efectele secundare se reduc dacă doza se dă 1/2 × 2 ori pe zi
	Benazepril	ad: oral: 10-40 mg/zi			
	Enalapril	oral: 0,15-0,6 mg/kg/zi			
	Enalaprilat	i.v.: 0,005-0,01 mg/kg/doză			
	Fosinopril	ad: oral: 10-40 mg/zi			
	Lisinopril	ad: oral: 5-40 mg/zi			
	Quinapril	ad: oral: 10-80 mg/zi			
	Ramipril	ad: oral: 2,5-20 mg/zi			
ANTAGONIŞTI AI RECEPTORILOR ANGIOTENSINEI					
Blocant receptor AT_1 al Angiotensinei II	Losartan	ad: oral: 25-50 mg, 1 sau 2 ×/zi	HTA medie-severă, stenoză de arteră renală bilaterală	Sarcină, stenoză bilaterală de arteră renală	Hipotensiune, IRA în stenoza de arteră renală bilaterală, hiperkaliemie

TABELUL 9.XXIV (continuare)

ANTAGONIŞTI AI CANALELOR DE CALCIU

Muşchi neted vascular canale tip L	**Dihidropiridine:** *Generaţia I:* Nifedipina	oral sau sublingual: 0,25-1 mg/kg, 3-4×/zi	HTA uşoară-medie, moderată	Insuficienţă cardiacă, bloc gr. II, III	*Tahicardie, flushing,* tulburări gastrointestinale, hiperkaliemie, edeme, cefalee, *durată scurtă de acţiune*
	Nifedipina SR	ad: oral: 30-90 mg/zi			
	Generaţia a II-a: Amlodipina	ad: oral: 2,5-10 mg/zi			
	Felodipina SR	ad: oral: 5-10 mg/zi			
	Isradipina	ad: oral: 2,5-10 mg/zi			
	Nicardipina SR	ad: oral: 20-40 mg × 3/zi			
	Generaţia a III-a: în studiu				
	Benzothiazepine: Diltiazem	ad: oral: 30-90 mg 4×/zi	HTA uşoară-medie, moderată	Insuficienţă cardiacă, bloc gr. II, III	La fel ca nifedipina (exceptând tahicardia, edemele), bloc cardiac, constipaţie, disfuncţie hepatică
	Diltiazem SR	CD form: 180-300 mg/zi			
	Fenilalchilamine: Verapamil	ad: oral: 30-120 mg 4×/zi	HTA uşoară, medie, moderată	Insuficienţă cardiacă, bloc gr. II, III	Experienţă limitată la copil
	Verapamil SR	ad: oral: 120-480 mg/zi			
canale tip T	Mibefradil	ad: 50-100 mg/zi	HTA uşoară-moderată		Toleranţă bună

PERSPECTIVE

- **Analogi de peptid natriuretic atrial**
- **Inhibitori ai neutral endopeptidazei** (previn degradarea peptidului natriuretic atrial)
- **Inhibitori ai receptorilor endotelinei 1: ET A-ET AB**

Bosentan ad: 500-2000 mg/zi

ES/SR = preparate cu acţiune prelungită; ad = doza la adult şi adolescent.

creşterea lipidelor serice, iar β-blocantele pot produce bronhospasm şi tulburări de somn.

Stadiul I: în terapia iniţială ar trebui folosit un *singur medicament* (diuretic, inhibitor ACE, β-blocant sau antagonist de Ca), într-o doză mică, crescută apoi treptat, până la nivele terapeutice. Dacă după 2 săptămâni de doză maximă efectul nu este satisfăcător se trece la:

Stadiul II - de asociere a 2 medicamente, ca de exemplu: β-blocant + inhibitor ACE; β-blocant + antagonist de Ca; diuretic + β-blocant.

Stadiul III: pacienţii cu HTA veche, prost controlată, necesită *combinaţii de 3 antihipertensive cu diferite locuri şi mecanisme de acţiune.* În prezent nu se mai recomandă administrarea nifedipinei cu acţiune scurtă în tratamentul HTAE. Se pot folosi antagonişti de Ca generaţia I, preparate cu acţiune prelungită (ER/SR), ca şi dihidropiridine de generaţia a II-a. Mibefradilul este primul medicament care blochează specific canalele de Ca tip T. Deşi inhibitorii neutral endopeptidazei nu şi-au dovedit până acum o valoare sigură, par promiţători.

Complianţa pacientului este o problemă, deoarece efectele secundare sunt frecvente, iar beneficiile imediate ale tratamentului nu sunt foarte clare pentru pacient. Individual, pacienţii pot răspunde diferit la anumite medicamente sau la combinaţii; din acest motiv, este necesară o atitudine flexibilă, mai ales că tratamentul durează foarte mulţi ani sau toată viaţa.

Angioplastia percutanată cu balon a leziunilor ce produc *stenoze ale arterelor renale* poate vindeca 50% din pacienţii cu displazie fibromusculară. Angioplastia nu are succes în stenozele datorate plăcilor aterosclerotice.

Rezecţia chirurgicală a tumorii duce la normalizarea presiunii arteriale în feocromocitom, adenom adrenocortical, sindrom Cushing.

În *criza hipertensivă* este obligatorie internarea pacientului.

Encefalopatia hipertensivă se însoţeşte de cefalee, tulburări de vedere (amauroză), vărsături, con-

vulsii. Concomitent cu instituirea tratamentului se va efectua o evaluare etiologică rapidă. Se consideră urgenţă când TAd ≥ 120 mmHg. În scăderea TA a pacientului sunt importante:

– selectarea unui medicament cu debut rapid şi predictibil al activităţii;

– monitorizarea atentă a TA în momentul scăderii. Se vor alege medicamente cu efecte minime asupra SNC pentru a evita confuzia între simptomele bolii şi efectele adverse ale medicamentului;

– se preferă administrarea i.v. (permite titrarea concentraţiei medicamentului în cazul prăbuşirii TA). Deoarece scăderea prea rapidă a TA poate interfera cu perfuzia adecvată a organelor, este perferabilă scăderea în trepte (1/3 din totalul reducerii planificate în primele 6 ore, restul rămânând în următoarele 48-72 ore). Drogurile preferate acum sunt labetalolul i.v., nitroprusiatul i.v. sau nifedipina sublingual (la nevoie şi absorbţia gastrointestinală poate fi suficientă). Cu o singură doză de labetalol în PEV continuu se obţine reducerea TA.

Hidralazina şi diazoxidul i.v. (intermitent) pot rezolva episodul acut, dar nu asigură reducerea gradată a TA. S-ar mai putea folosi rezerpina, alfametildopa (Aldomet). Cei mai mulţi pacienţi cu crize hipertensive au boli renale acute sau cronice; managementul presiunii sanguine necesită de asemenea atenţie asupra balanţei fluidelor şi necesită diuretice (furosemidul este eficace, chiar dacă filtrarea glomerulară este afectată).

În cazul convulsiilor se administrează diazepam i.v. lent 0,2-0,3 mg/kg.

Bibliografie selectivă

CHATELAIN R.E., GHAI R.D. şi colab.: Antihypertensive and natriuretic effects of CGS 30440, a dual inhibitor of angiotensin-converting enzyme and neutral endopeptidase. J. Pharmacol. Experiment. Therap. 1998; 284(3):974-982.

CHIPAIL ASIA, SCHNEER J., MORARU D., STÂNEA R., MĂTĂSARU S., DIMITRIU A.G., GAVAZĂ G., NAGHI A., BRUMARIU O.: Tensiunea arterială la un grup de elevi din Iaşi. Pediatria 1977; 3:259-262.

CIOFU E., CIOFU C.: Esenţialul în pediatrie. Edit. Medicală Amaltea, Bucureşti, 1998, p. 275-277.

DESSI F.P., SARZANI R., TAMBURRINI P., MORACA A.: Plasma atrial natriuretic peptide and natriuretic peptid receptor gene expression in adipose tissue of normotensive and hypertensive obese patients. J. Hypertension 1997; 15(12 part 2):1695-1699.

FELEA D.: Studiul prospectiv al hipertensiunii arteriale la copil. Teză de doctorat, 1996.

FELEA D., MĂTĂSARU S., DIMITRIU A.G.: Hipertensiunea de „halate albe" la copil şi adolescent. Rev. Med. Chir., Iaşi 1998; 102(3-4):103-108.

FELEA D., MĂTĂSARU S., DIMITRIU A.G., COZMESCU A., VARVARA R.: Hypertension risk factors in children and adolescents. The VI-th Balkan Pediatric Cardiology and Cardiologic Surgery Congress, Antalya, 1998. Turk. J. Pediatrics, vol. 40, 60.

GHERASIM L., DOROBANŢU M.: Actualităţi în cardiologie. In: Actualităţi în hipertensiunea arterială. Edit. Medicală Amaltea, 1998, p. 416-465.

GHERASIM L.: Remodelarea vasculară în hipertensiunea arterială. În: Actualităţi în cardiologie. Edit. Medicală Amaltea, 1998, p. 331-415.

GHERASIM L., DOROBANŢU M.: În Gherasim L. (sub red.): Hipertensiunea arterială în medicina internă. Vol. II. Edit. Medicală, 1996, p. 770-894.

GIFFORD R.W.Jr.: Antihypertensive Therapy-Angiotensin Converting Enzyme Inhibitors, Angiotensin II Receptor Agonists and Calcium Antagonists. Med. Clin. North Am. 1997; 81:1319-1333.

GILLMAN M.W., ELLISON R.C.: Childhood Prevention of Essential Hypertension. Pediatr. Clin. N. Am. 1993, p. 40-179.

GORDON, WILLIAMS: Hypertensive vascular disease. In: Harrison's: Principles of Internal Medicine, ed. a 14-a, p. 1 380-1 406.

HAMET P., RICHARD L., THAN-VINTH DAM şi colab.: Apoptosis in Target Organs of Hypertension. 1995; 2614: 642-648.

HORNIG B., KOHLER C., DREXLER H.: Role of Bradikinin in Mediating Vascular Effects of Angiotensin Converting Enzyme Inhibitors in Human Circulation. 1997; 95:1115-1118.

KUMAR P., CLARK M.: Clinical Medicine, ed. a 4-a. 1998, p. 618-625.

LAURENT şi colab.: Physiopatologie du remodelage artèriel dans l'hypertension artèrielle. Méd./Sci. 1997; 13(6-7):809-818.

LI-JIN S., TURGEON A., SCHIFFRIN-EMESTO L.: Effect of chronic treatment with two different ETA selective endothelin receptor antagonists on blood pressure and small artery structure of deoxycorticosterone acetate (DOCA)-salt hypertensive rates. Am. J. Hypertension 1998, 11(5):554-562.

MAIORESCU M.: Tratat de Pediatrie. Vol. V. Edit. Medicală, Bucureşti, 1986, p. 1026-1049.

McJUNES G.T.: Angiotensin II antagonists. Br. J. Cardiol. 1997; 4:273-282.

MASSIE B.M.: Mibefradil: a selective T-Type calcium antagonist. Am. J. Cardiol. 1997; 80(9A):231-321.

MĂTĂSARU S., FELEA D., VARVARA R., COZMESCU A.: Aspects of Hypertension in Children with Coarctation of the Aorta. Al IV lea Meeting balcanic de cardiologie şi chirurgie cardiovasculară pediatrică, Bucureşti, 1996, p. 46.

MĂTĂSARU S., FELEA D.: Evoluţia tensiunii arteriale la copilul cu coarctaţie de aortă operat şi neoperat. Zilele Pediatriei Ieşene, 1998.
PRUITT W. ALBERT: In Nelson W.E. (ed.): Textbook of Pediatrics, ed. a 15-a. W.B. Saundres, 1996, p. 1 368-1 374.
RON J. VANDEN BELT, JAMES A. RONAN Jr: Cardiology, ed. a 2-a. 1987, p. 280-289.
ROCCHINI A.P.: Cardiovascular Causes of Systemic Hypertension. Pediatr. Clin. North Am. 1993; 40(1):141-149.
SINAIKO AR.: Pharmacologic Management of Childhood Hypertension. Pediatr. Clin. N. Am. 1993; 40-195.
DE SWIET M., DILLON M.J.: Hypertension in Children. Br. Med. J. 1989; 299:469-470.
DE SWIET M., DILLON M., LITTLER W. şi colab.: Measurement of Blood Pressure in Children. Recomandation of a Working Party of the British Hypertension Society. Br. Med. J. 1989; 299:497.
STOENESCU M.: Ghid de date pediatrice. Edit. Medicală, Bucureşti, 1985, p. 146-149.
WEBB D.J., STRACHAN F.E.: Clinical Experience with Endothelin Antagonists. Am. J. Hypertension 1998; 11(4 part 3): 715-795.
***: Forfar and Arneil's Textbook of Pediatrics, ed a 5-a. 1998; p. 636-638.
***: Task Force on Blood Pressure Controle in Children. Report of the second task force on blood pressure in children. Pediatrics, 1987; 79:1.
***: The Sixth Report of the Joint National Committee on Prevention, Detection, Evaluation and Treatment of High Blood Pressure. Arch. Int. Med. 1997; 157: 2 413-2 446.

INSUFICIENŢA CARDIACĂ

Eugen Pascal Ciofu

Insuficienţa cardiacă (IC) definită în termeni funcţionali se caracterizează prin scăderea debitului sistolic al ventriculului stâng, obiectivată prin scăderea fracţiei de ejecţie. Această definiţie caracterizează insuficienţa cardiacă cronică, iar edemului pulmonar acut şi şocului cardiogen le sunt rezervate termenul de insuficienţă cardiacă acută.

Referitor la mecanismul insuficienţei cardiace, în ultimii 50 ani s-au succedat diferite concepte, care s-au reflectat în schemele terapeutice recomandate. Astfel, în perioada 1940-1960 IC a fost văzută ca o tulburare cardiacă însoţită de retenţie hidrosalină. În deceniul următor, IC a fost interpretată ca o tulburare hemodinamică, pentru ca după 1990 să fie identificată ca o modificare neurohormonală. Noul concept este reflectat de schimbarea viziunii terapeutice, reprezentată de creşterea neexpectată a utilizării inhibitorilor enzimei de conversie (ACE) ca medicament de primă alegere în tratamentul IC.

Etiologie: prima cauză de IC la nou-născut şi sugar este reprezentată de *bolile congenitale de cord* care realizează tulburări hemodinamice. Următoarele entităţi sunt mai frecvent întâlnite: sindromul de cord stâng hipoplastic, coarctaţia de aortă, stenoza aortică valvulară şi supravalvulară, defectul septal ventricular, întoarcerea venoasă pulmonară anormală, transpoziţia de vase mari, trunchiul arterial comun. Anomalia de origine a arterelor coronare produce IC prin inducerea ischemiei miocardice. Dintre cauzele mai rare se pot cita boli primitive miocardice (miocardite, cardiomiopatii metabolice) sau *low out-put syndrome*, care poate apărea imediat postoperator, după operaţie pe cord deschis, cu circulaţie extracorporală, sau ECMO *(extracorporeal membrane oxygenation)*. Nou-născutul poate prezenta IC prin tahicardii supraventriculare cu debut intrauterin sau bloc total AV cu pulsul < 50/minut. Fistula arteriovenoasă intracraniană este o cauză rară şi relativ dificil de diagnosticat la nou-născut. Fibroelastoza endocardică, considerată azi o varietate de cardiomiopatie restrictivă (CMR), şi-a scăzut mult incidenţa în statisticile internaţionale şi naţionale, dar rămâne o cauză posibilă de IC la sugar.

După perioada de sugar, dacă numărul bolilor congenitale de cord ar beneficia de tratament chirurgical într-un procent mai ridicat, numărul cazurilor de IC din prima copilărie s-ar reduce dramatic. Se menţin în actualitate malformaţiile congenitale de cord care nu au putut fi operate şi au supravieţuit perioadei de sugar şi cardiomiopatiile. Reumatismul articular acut, a cărui incidenţă este într-o mare scădere, rămâne o cauză posibilă de decompensare cardiacă. Bolile inflamatorii miocardice şi pericardice de etiologie virală par a-i lua locul. O cauză specială care nu trebuie uitată este infecţia HIV în stadiul SIDA. Insuficienţa cardiacă hipodrastolică din pericarditele constrictive tuberculoase nu trebuie considerate etiologii istorice, având în vedere recrudescenţa bolii.

Endocardita bacteriană nu pare a-şi fi scăzut incidenţa, în ciuda numărului tot mai mare de bolnavi cu cord congenital operat. Se adaugă acestui lot cazurile de endocardite nozocomiale. Oricum, o IC care nu răspunde în mod expectat la tratament tre-

buie evaluată şi pentru o posibilă endocardită, dacă se conjugă factorii favorizanţi şi determinanţi.

În sfârşit, cardiomiopatiile, deşi rare, pot debuta la vârsta pediatrică. Confuzia între cardiomiopatia dilatativă şi miocardita interstiţială, în absenţa unei biopsii endomiocardice este frecventă. Dintre cauzele secundare de IC bolile pulmonare, care realizează hipoxie, hipercapnie şi acidoză, pot realiza hipertensiune arterială pulmonară şi decompensare cardiacă la sugar. Asocierea implicării suferinţei elementului contractat va fi avută în vedere. Fibroza chistică (F/C) este probabil unica etiologie a cordului pulmonar cronic la vârsta pediatrică în condiţiile unei hipoxii cronice, de lungă durată. Nu se va pierde din atenţie posibilitatea unei suferinţe miocardice şi vasculare descrise separat în F/C. Orice creştere brutală a tensiunii arteriale sistemice (glomerulonefrită poststreptococică, feocromocitom) poate conduce la decompensare cardiacă tranzitorie cu tablou clinic de insuficienţă ventriculară stângă. Anemia severă şi hemosideroza caracteristică sindroamelor talasemice homozigote pot conduce la decompensare cardiacă. Boala Kawasaki, prin leziuni miocardice şi coronariene spre care poate evolua, constituie o varietate rară, dar specifică copilăriei de IC. Toate cauzele de CMP (cardiomiopatie dilatativă) secundară constituie posibile etiologii de IC.

Tumorile cardiace primitive, printre care rabdomioamele din scleroza tuberoasă, pot fi întâlnite > 50% din cazurile diagnosticate în copilărie; prin interferarea hemodinamică sau a elementului contractil, pot genera IC, deşi ele pot fi o descoperire echocardiografică, iniţial asimptomatice. Chimioterapia agresivă a bolilor oncologice pediatrice a adus în prim plan decompensarea cardiacă ca efect toxic al terapiei cu doxorubicină. Simpla trecere în revistă a etiologiilor posibile ale IC la vârsta pediatrică relevă diferenţe remarcabile faţă de cauzele acestui sindrom la vârsta adultă.

Patogenie: IC este probabil cel mai complex sindrom cardiovascular ale cărui verigi patogenice nu sunt nici până acum pe deplin înţelese.

Iniţial este vorba de o disfuncţie cardiacă, cu scăderea debitului ventricular stâng. Toată mulţimea de semne şi simptome ale IC reflectă în fond răspunsul organismului la scăderea funcţiei cardiace. Punctul nodal este reprezentat în concepţia fiziopatologică actuală de activitatea neurohormonală care induce vasoconstricţie periferică, retenţie hidrosalină şi modificări structurale şi funcţionale ale organelor şi sistemelor (rinichi, plămâni, mase musculare). Activarea neurohormonală se soldează cu efecte cardiace şi vasculare. În accepţia acestei teorii, recunoscută de comunitatea internaţională a medicilor cardiologi, IC se dezvoltă şi progresează datorită activităţii mai multor sisteme endocrine. Activarea sistemului renină-angiotensină induce vasoconstricţie sistemică şi favorizează retenţia de apă şi sodiu. Independent de această acţiune, sistemul renină-angiotensină are efecte delatorii asupra funcţionalităţii cardiace (nivele ridicate de norepinefrină şi angiotensină scad contractilitatea fibrelor miocardice). IC trebuie înţeleasă ca rezultatul interacţiunii dintre scăderea performanţei elementului contractil, creşterea volumului circulant, vasoconstricţie periferică şi activare neurohormonală. Se poate vorbi de un mecanism autocrin şi paracrin în care peptidele circulante mediază evenimentele locale pentru declanşarea reacţiilor adaptative şi, în final, depresiunea funcţiei cardiomiocitelor, trecerea de la disfuncţie ventriculară compensată la IC decompensată.

Se ştie că reducerea semnificativă a debitului cardiac şi creşterea presiunii diastolice de umplere a ventriculului stâng activează mecanisme compensatorii periferice, mediate neurogenic şi endocrin.

Sistemul renină-angiotensină: angiotensina II este cel mai puternic peptid vasoconstrictor cunoscut, care se formează sub acţiunea enzimei de conversie a angiotensinei, ACE *(angiotensin converting enzyme)*. ACE este larg distribuită în organe şi ţesuturi, microcirculaţie, endoteliu muscular. Angiotensina II este responsabilă de hipertrofia cardiacă compensatorie, iar experimental s-a dovedit că stimulează expresia protooncogenelor fetale, fiind un factor de creştere al fibrelor miocardice. Nivelul seric al ACE creşte de 5-6 ori în IC şi există o corelaţie directă între acest nivel şi dilatarea cavităţilor ventriculare.

Peptidul natriuretic atrial (PNA) este un hormon peptidic de origine cardiacă care se eliberează ca răspuns la distensia atrială şi are rolul de a menţine homeostazia sodiului (prin natriureză). Are acţiune vasodilatatoare şi prin aceasta contracarează efectul vasoconstrictor al angiotensinei. În IC cresc de câteva ori sinteza şi eliberarea peptidului natriuretic, astfel că este cotat ca un marker important de IC. În ciuda nivelului seric ridicat al PNA, se remarcă o lipsă de răspuns a rinichiului la acţiunea natri-

uretică a acestuia şi o retenţie paradoxală de apă şi sare. Răspunsul renal neobişnuit este consecinţa scăderii perfuziei renale şi activării sistemului renină-angiotensină. PNA are acţiune inotrop negativă şi este un factor inhibitor al creşterii miocardice.

Citokinele inflamatorii sunt şi ele implicate în tranziţia de la disfuncţie ventriculară la IC declarată. S-a demonstrat nivelul seric ridicat al factorului de necroză tumorală (TNF) asociat IC.

Printre multiplele acţiuni ale acestor citokine se recunoaşte şi acela de efect inotrop negativ, asociat cu creşterea permeabilităţii capilare, efect demonstrat pe modele experimentale şi în şocul endotoxinic. Hiperuricemia asociată IC este considerată şi ea un marker al inflamaţiei cronice alături de celelalte citokine circulante, receptori solubili şi molecule de adeziune. Nivelul seric al acidului uric este în strânsă relaţie cu markerii circulanţi ai inflamaţiei, crescuţi în IC. Acidul uric creşte în relaţie cu activitatea xantin oxidazei.

În concluzie, trecerea de la disfuncţie cardiacă sistolică asimptomatică la IC declarată se face prin intervenţia în trepte a mai multor mecanisme compensatorii. Deşi hormonii vasodilatatori sunt stimulaţi la începutul deteriorării funcţiei miocardice, balanţa înclină în final spre predominanţa hormonilor vasoconstrictori, activarea vasoconstricţiei arteriale, creşterea postsarcinii prin retenţia apei şi sării, creşterea volumului circulant. Această reacţie poate îmbunătăţi temporar debitul cardiac, dar, printr-un cerc vicios care se naşte, se accentuează disfuncţia miocardică progresivă şi acumularea de lichide. Incapacitatea bolnavului cu IC de a elimina excesul de apă şi sare se datoreşte şi unui control inadecvat al baroreflexului (inhibiţia eliberării hormonului antidiuretic – HAD), asociat cu creşterea Na, K-ATP-azei în baroreceptori (efect parţial contracarat de glicozizi cardiaci).

Au fost punctate doar elementele cele mai „fierbinţi" ale unui cerc vicios care explică totuşi parţial mecanismul IC cronice.

Clinică: Grupul de lucru „Insuficienţa cardiacă" al Societăţii Europene de Cardiologie a elaborat în anul 1995 un ghid de diagnostic şi tratament al insuficienţei cardiace cronice, care constituie bibliografia principală a acestui capitol. Se face distincţie între disfuncţia cardiacă asimptomatică şi IC, responsivă sau neresponsivă la tratament. În sfârşit, în unele cazuri IC poate fi demonstrată doar prin proba la efort.

Dispneea de efort şi repaus sau oboseala la efort sunt simptome caracteristice IC. Sugarul exprimă aceste simptome prin tahipnee accentuată în timpul ţipătului (când se poate adăuga cianoza perioronazală sau cianoza extremităţilor), dificultate de alimentaţie. Edemele periferice şi hepatomegalia sunt tipice pentru creşterea presiunii venoase şi congestia venoasă sistemică. Deşi fac parte din tabloul clinic clasic al IC, la sugar edemele periferice sunt improbabile şi sunt înlocuite de o creştere nejustificată în greutate la un copil care mănâncă puţin deoarece oboseşte la supt. Tahicardia este un semn nespecific de IC, ca şi ralurile crepitante la auscultaţie. Decompensarea cardiacă acută la sugar precipitată de o boală pulmonară se confundă cu semnele pulmonare ale insuficienţei cardiace (tahipnee, wheezing, tuse, raluri crepitante la baze). Cardiomegalia face parte din tabloul clasic al IC, dar clinica nu mai este chemată să o aprecieze, existând metode cu mai mare acurateţe pentru aprecierea ei.

Cuantificarea severităţii IC se practică în clinica adultului după criteriile asociaţiei de cardiologie din New York (NYHA – New York Heart Association Classification of Heart Failure). Nu există o clasificare de gravitate a IC la sugar şi copilul mic, în schimb criteriile NYHA se pot aplica cu succes la copilul mare şi adolescent. Este de subliniat că nu există corelaţie între simptome şi severitatea disfuncţiei cardiace la copilul mare şi adolescent sau între simptome şi prognostic la sugar.

Diagnosticul neinvaziv al IC: **ECG** se efectuează de obicei tuturor bolnavilor cu IC, dar este un examen crucial în tulburările de ritm sau situaţiile clinice asociate cu semne de ischemie coronariană, demonstrate de prezenţa undei Q (boală Kawasaki, anomalie de origine a arterelor coronare). ***Radiografia pulmonară*** se utilizează încă în evaluarea IC, deşi este demonstrat că nu există corelaţie directă între dimensiunile echocardiografice şi radiologice ale cordului. Examenul are rolul de a identifica afectarea pulmonară eventual asociată.

Echocardiografia 2D şi Doppler este examenul crucial pentru diagnosticul IC. Se identifică defectele anatomice, malpoziţiile vasculare, anomaliile de origine ale arterelor coronare, diferenţierea dilataţiei cavităţilor ventriculare de epanşamentul pericardic sau hipertrofia ventriculară. Detaliile funcţionale, între care *fracţia de ejecţie care este definitorie pentru diagnostic*, se obţin prin acelaşi examen. Iden-

tificarea originii coronarelor şi a eventualelor anevrisme de coronare este obligatorie dacă se suspectează boala Kawasaki.

Metodele imagistice moderne, între care rezonanţa magnetică nucleară (MRI), aduc importante detalii în rarele situaţii în care ecografia nu poate face precizările necesare. Acestea ar fi unele tumori de cord, coarctaţia şi stenoza aortică supravalvulară, anomaliile arterelor pulmonare, inclusiv boala vasculară pulmonară obstructivă, întoarcerea venoasă pulmonară anormală, anomaliile arcului aortic, hipoplazia sau anevrismul aortei abdominale (sindrom Marfan). CT spirală cu substanţă de contrast poate fi utilă în anumite situaţii particulare.

Testul de efort (TE) este larg utilizat în clinica adultului pentru a identifica cazurile subclinice de IC. Recent (1997) au fost date publicităţii indicaţiile TE în pediatrie. Se subliniază preţul de cost scăzut şi relativa facilitate în efectuare, dar obligativitatea unei experienţe în domeniu este presupusă.

TE în pediatrie are 3 categorii de indicaţii grupate în 3 clase, în funcţie de oportunitatea efectuării lui.

Clasa I (există consens asupra necesităţii TE):

1. Evaluarea capacităţii de efort a copiilor şi adolescenţilor cu boli congenitale de cord operate, cu boli valvulare şi miocardice dobândite.
2. Evaluarea cazurilor (rare) de dureri precordiale cu caracter anginos.
3. Evaluarea unor simptome apărute în timpul efortului fizic la atleţii tineri.

Clasa a II-a (există divergenţă de opinie asupra oportunităţii efectuării TE):

1. Evaluarea răspunsului terapeutic la tratament medico-chirurgical sau ablativ prin radiofrecvenţă la copii cu tahiaritmii, care au fost supuşi unui TE înainte de intervenţie.
2. Evaluarea toleranţei la efort a stenozei aortice valvulare sau a altor leziuni valvulare congenitale sau dobândite.
3. Evaluarea aritmiilor induse de efort.

Clasa II b:

1. Evaluarea copiilor şi adolescenţilor cu istoric familial de moarte subită în cursul unui efort.
2. Posibile anomalii coronariene după boala Kawasaki.
3. Evaluarea răspunsului ventricular sau dezvoltarea unor aritmii ventriculare la copiii cu bloc complet AV.
4. Răspunsul la efort în sindromul QT prelungit.
5. Evaluarea TA la efort după operaţie pentru coarctaţie de aortă.

Clasa a III-a (părerea generală este că TE nu are indicaţie):

1. Screening-ul tinerilor atleţi.
2. Dureri precordiale neanginoase.
3. Contracţii premature, atriale sau ventriculare, la copii aparent sănătoşi.

Rezultatele TE vor fi interpretate în funcţie de vârstă. Uneori TE trebuie abandonat din cauza lipsei de cooperare. Între contraindicaţii se citează cardiomiopatia hipertrofică, stenozele coronariene cunoscute, hipertensiunea arterială severă, tahiaritmiile sau bradiaritmiile severe, blocul AV de gradul III.

Alte investigaţii: hemograma evidenţiază poliglobulie în bolile congenitale cianogene sau anemie gravă (talasemie) cu rol în precipitarea IC. Retenţia azotată sugerează existenţa unei afectări renale preexistente sau secundare IC. Transaminazele pot avea valori ridicate în congestia hepatică din IC. Hipertiroidia este invocată mai rar ca la adult drept cauză de disfuncţie ventriculară. Tulburările electrolitice nu sunt caracteristice IC per se, dar pot deveni după tratament diuretic (hipokaliemie). Funcţia pulmonară este alterată în IC, iar semnele de cord pulmonar cronic pot fi demonstrate în boli pulmonare cu sindrom obstructiv cronic şi hipoxie prelungită, situaţie care este reprodusă în pediatrie doar de fibroza chistică. Determinările virusologice, inclusiv serologice HIV nu vor fi pierdute din vedere în insuficienţa cardiacă aparent primitivă; gama investigaţiilor paraclinice se poate lărgi apreciabil în funcţie de etiologia suspectată.

Diagnosticul invaziv al IC este reprezentat în pediatrie de cateterism cardiac şi angiocardiografie necesare investigării hemodinamicii preoperatorii a bolilor congenitale de cord complexe. Biopsia endomiocardică este obligatorie pentru diagnosticul corect al miocarditelor interstiţiale, care vor fi deosebite de cardiomiopatiile dilatative, tezaurismoze (glicogenoză). Angiocoronarografia are indicaţie în evaluarea sechelelor bolii Kawasaki.

Diagnosticul de insuficienţă cardiacă trebuie să satisfacă un număr de criterii clinice la care se adaugă obligatoriu criterii obiective, măsurabile, care să ateste disfuncţia miocardică (criterii echocardiografice). Nu există un singur test paraclinic patognomonic modificat în IC. Este necesar să fie iden-

tificată cauza decompensării cardiace. Medicul mai este obligat să aprecieze gravitatea IC, să estimeze prognosticul, să anticipeze posibilele complicaţii şi să aleagă soluţiile terapeutice optime. Trebuie alcătuit de asemenea un program de monitorizare a bolnavului pentru a surprinde şi trata adecvat eventuala progresie a IC. Prevenirea mortalităţii şi prezervarea calităţii vieţii, paralel cu prelungirea duratei de viaţă fac parte din programul de evaluare a copilului cu IC.

Tratamentul IC: în momentul în care disfuncţia ventriculară stângă este dovedită, se au în vedere două obiective terapeutice, şi anume tratamentul decompensării cardiace propriu-zise şi tratamentul afecţiunii care a precipitat IC (tratamentul etiologic).

Regimul dietetic fără sare, are indicaţie doar în formele grave de IC cu toate că este o recomandare terapeutică tradiţională. Aportul de lichide va fi corelat cu diureza, ţinând cont şi de pierderile insensibile prin transpiraţie.

Repausul absolut la pat este indicat doar în formele grave ale copilului mare. Imediat ce poate face mişcare copilul va fi încurajat să se joace (liniştit), să se mişte.

Tratamentul farmacologic, conform cu teoria patogenică actuală cuprinde trei grupe de medicamente, şi anume: 1) inhibitori ai enzimei de conversie (ACE-inhibitori); 2) agenţi inotrop pozitivi şi 3) diuretice.

Dacă în medicina adultului tratamentul cu ACE-inhibitori este general acceptat şi aplicat ca medicaţie de primă intenţie în IC, această măsură nu este la fel de admisă în pediatrie; în ţara noastră experienţa este încă limitată.

Inhibitorii enzimei de conversie (ACE-inhibitori) sunt medicamente de şoc în disfuncţia ventriculară stângă de la formele clinice asimptomatice la formele clinice manifeste în orice stadiu al bolii (FE < 35%). Terapia nu se mai adresează în primul rând creşterii contractilităţii miocardului, ci modulării răspunsului neurohormonal. Principalul efect al ACE-inhibitorilor este cel de îmbunătăţire a FE şi a toleranţei la efort, reducând mortalitatea şi crescând durata de supravieţuire (trialuri internaţionale în special la adult). Între alte acţiuni se mai notează prevenirea dilataţiei cardiace şi a hipertrofiei pereţilor ventriculari. Se poate vorbi de un efect hemodinamic şi un efect benefic asupra miocardului însuşi (tabelele 9.XXV şi 9.XXVI).

TABELUL 9.XXV

EFECTUL INHIBITORILOR ENZIMEI DE CONVERSIE ÎN DISFUNCŢIA VENTRICULARĂ STÂNGĂ
(după Mc Kelvil)

Fiziopatologic	*Clinic*
1. Scad presarcina şi postsarcina	1. Îmbunătăţesc debitul cardiac, reduce simptomele
2. Reduc dilatarea şi masa ventriculară stângă	2. Previn IC
3. Reduc nivelul de angiotensină II, hormon natriuretic atrial şi aldosteron	3. Previn spitalizările repetate
4. Efect antiproliferativ pe vase	4. Reduc mortalitatea

TABELUL 9.XXVI

EFECTELE ACE-INHIBITORILOR

Acţiune	*Efecte hemodinamice*	*Rezultate*
Acţiune vasodilatatoare	Scad rezistenţa musculară sistemică (41%). Scade TA	Cresc debitul cardiac (28%) Nu influenţează alura ventriculară
Scad secreţia de aldosteron	Creşte capacitatea venoasă (40%)	Scad presiunea de umplere ventriculară Previn hipokaliemia indusă de diuretice
Cresc fluxul sanguin renal	Scad presiunea medie în artera pulmonară (23%)	

Pediatria se aliniază tot mai mult acestei atitudini terapeutice. Între indicaţiile pediatrice recunoscute ale ACE-inhibitorilor citäm şunturile largi stânga-dreapta, cu rezistenţă vasculară sistemică crescută, care scade sub acţiunea acestei medicaţii, având ca efect scăderea magnitudinii şuntului. Cardiomiopatia dilatativă beneficiază de efectele ACE-inhibitorilor prelungind supravieţuirea copiilor şi îmbunătăţind disfuncţia ventriculară stângă. Altă indicaţie recunoscută este hipertensiunea arterială după tratamentul chirurgical al coarctaţiei de aortă, low out-put syndromes după intervenţii chirurgicale cu CEC în pediatrie.

Dozele de captopril vor fi individualizate în funcţie de toleranţa pacienţilor şi severitatea simptomelor. Sub vârsta de 6 luni doza convenţională este de 0,3-1 mg/kg/zi, în 2-3 doze. Această doză poate ajunge la 1-6 mg/kg/zi peste vârsta de 6 luni, în 2-3 doze. Pentru adolescenţi se recomandă doze

între 6,25-50 mg pe zi, în 2-3 doze. În experienţa personală, o doză medie de 3 mg/kg/zi în 2 prize a fost foarte bine tolerată, deşi recomandările din literatură se referă la cea mai mare doză tolerată (în limitele dozelor convenţionale). Nu necesită monitorizare serică. Nu se asociază cu spironolactone. Necesită monitorizarea tensiunii arteriale.

Enalaprilul a fost studiat la sugari (cu vârsta medie de 3,4 luni). Doza medie pentru administrarea orală a fost de 0,16 mg/kg/zi în 1-2 doze zilnic. Dacă se administrează i.v., doza este de 0,02 mg/kg (administrat lent în decurs de 1 minut). S-a constatat scăderea raportului între fluxul pulmonar şi sistemic cu 17% (acest rezultat a fost coroborat cu scăderea concomitentă cu 33% a nivelului zilnic al peptidului atrial natriuretic). Autorii recunosc că doza pediatrică optimă a ACE-inhibitorilor nu a fost încă stabilită.

Dintre efectele adverse ale acestei medicaţii se citează hipotensiunea, sincopa, hiperkaliemia, edemul laringian. Tusea indusă de ACE-inhibitori poate constitui o contraindicaţie pentru administrarea prelungită. Contraindicaţia absolută este reprezentată de stenoza arterială bilaterală.

Glicozizii digitalici rămân cei mai utilizaţi agenţi farmacologici în terapia IC la sugar şi copil. Ei cresc contractibilitatea miocardică şi astfel scad congestia (presarcina). Efectul inotrop pozitiv are loc prin interferarea Na, K-ATP-azei. Creşterea concentraţiei miocardice are efecte hemodinamice benefice. Au şi efecte asupra conducerii excitaţiei (prelungesc perioada refractară a nodului AV şi scad perioada refractară la nivelul atriilor şi ventriculelor). Efectul cronotrop negativ se exercită prin intermediul nervului parasimpatic (prin potenţarea baroreflexului inhibă activitatea simpatică). Principalul efect hemodinamic se obţine prin capacitatea drogului de a creşte forţa şi velocitatea contracţiei ventriculare. Acest efect benefic nu a fost demonstrat în şunturile mari stânga-dreapta. Indicaţiile majore rămân cordurile dilatate şi scăderea performanţelor sistolice ventriculare. Se aşteaptă efecte benefice în bolile congenitale de cord, şunt stânga-dreapta mic sau moderat, stenoză + insuficienţă aortică valvulară, insuficienţă mitrală reumatismală, hipotensiune arterială cu decompensare ventriculară stângă. Efecte mai puţin satisfăcătoare sau lipsa oricărui beneficiu terapeutic sunt în şunturile foarte mari stânga-dreapta la sugari (canal atrioventricular), miocardite, pericardite constrictive, cord pulmonar, hipertensiune pulmonară primitivă. Nu beneficiază de terapie cu digoxin stenoza mitrală pură în ritm sinusal sau cardiomiopatia hipertrofică. Există controverse privind eficacitatea tratamentului cu digoxin la pacienţii cu IC şi ritm sinusal normal.

Farmacocinetica digoxinei în pediatrie a fost amplu studiată. Timpul de înjumătăţire este de 20 ore la sugar şi 40 ore la copil. Nivelul seric optim este 2,5 nmol/l (nivelele toxice fiind de 4-5 nmol/l, mult peste nivelele toxice de la adult). Copilul tolerează doze mai mari decât adultul deoarece are mai multe situsuri pentru digoxin la nivelul globulelor roşii. După administrarea orală, nivelul seric optim se obţine la 30-60 minute. Doza parenterală este de 75% din doza orală şi se calculează înmulţind doza orală cu 0,7.

Se recomandă ca doza de întreţinere să fie administrată în două prize la interval de 12 ore. Se preferă calea orală (tabelul 9.XXVII).

TABELUL 9.XXVII

TRATAMENTUL CU DIGOXIN LA COPIL

	Doza de încărcare	*Doza de întreţinere*
Prematuri	20-25 µg/kg/zi	5 µg/kg/zi
Nou-născuţi	30 µg/kg/zi	10-15 µg/kg/zi
Sub 2 ani	40-50 µg/kg/zi	10-15 µg/kg/zi
Peste 2 ani	25-50 µg/kg/zi	5-10 µg/kg/zi

Studii recente au demonstrat însă că nu există diferenţe semnificative în cazul în care doza de întreţinere se administrează o singură dată pe zi sau în prize. Ar putea însă să existe o mai bună complianţă la administrarea tonicardiacului în priză unică.

Prematurii tolerează doze mai mici decât nounăscutul la termen sau sugarul; timpul de înjumătăţire este mai lung, clearance-ul renal este mai lent şi dispune de mai multe substanţe endogene cu acţiune digoxin-like. De aceea, la prematuri, ca şi în bolile inflamatorii ale miocardului şi imediat postoperator, există o sensibilitate crescută la preparatele digitalice, ceea ce impune precauţie la dozaj şi o atentă monitorizare.

Riscul apariţiei fenomenelor toxice ţine de o susceptibilitate individuală, de vârstă, compoziţia electrolitică intracelulară (depleţie de potasiu), asocierea altor medicamente. Dozarea nivelului seric al digoxi-

nei nu este necesară de rutină, deoarece monitorizarea clinică şi ECG sunt suficiente în condiţii obişnuite. Semnele clinice care semnalează toxicitatea digitalică sunt greţurile şi vărsăturile, la care se asociază tulburările de conducere pe ECG. Primele măsuri care se impun sunt sistarea administrării drogului, linie venoasă continuă şi aport de K. Nivelele serice toxice pentru sugar şi prematur sunt de 4-5 ng/ml, iar pentru copil de 3 mg/ml.

Aminele simpaticomimetice (izoproterenol, dopamină, dobutamină) se recomandă numai în situaţii acute sau imediat după operaţie pe cord deschis pentru reparaţia bolilor congenitale de cord. Dobutamina are efect inotrop pozitiv, via receptorii adrenergici. Are şi efect vasodilatator, fără să aibă acţiune asupra presiunii arteriale sau a ritmului cardiac. Doza recomandată este de 2-20 μg/kg/minut, administrat în PEV cu pompa de perfuzie.

Referitor la grupa medicamentelor neglicozidice, necatecolaminice din care fac parte inhibitorii de fosfodiesterază (Amrinone, Milrinone), experienţa pediatrică este redusă.

Diureticele sunt al treilea grup de agenţi farmacologici indicaţi în IC, având ca efect scăderea presarcinii, prin reducerea congestiei, fără să se influenţeze debitul cardiac. Scopul esenţial al tratamentului diuretic este creşterea perfuziei renale şi creşterea eliminării de sodiu. Există clase de diuretice utilizate în pediatrie, şi anume: diuretice de ansă (furosemid), diuretice tiazidice şi antagoniste de aldosteron (spironolactonă). Furosemidul va fi recomândat dacă retenţia hidrosalină este evidentă clinic (semne de congestie pulmonară sau edeme periferice). Doza pediatrică curentă este de 1 mg/kg/doză i.v., doză care se poate repeta la nevoie de 2-3 ori/zi. Dacă se doreşte un efect sumat, se poate asocia cu spironolactonă, dar în nici un caz nu se asociază ACE-inhibitori cu spironolactonă (risc de hiperpotasemie). Dozele mari de diuretic induc cu uşurinţă deshidratare la sugarul mic, iar dozele repetate expun copilul la pericolul hipokaliemiei, crescând riscul intoxicaţiei cu digoxin.

În concluziu, tratamentul IC rămâne o provocare. Asocierea digoxin + diuretice nu ameliorează substanţial hemodinamica tuturor bolnavilor trataţi. Recent, ACE-inhibitorii constituie o alternativă terapeutică atractivă şi în pediatrie. Indicaţia repausului la pat trebuie să fie foarte flexibilă, ca şi restricţia de sare în dietă.

Tratamentul etiologic presupune identificarea cauzelor care precipită încărcarea circulatorie (presarcina, postsarcina) şi care au precipitat decompensarea cardiacă, identificarea şi tratarea etiologiilor specifice (hipertensiune arterială, coarctaţie de aortă), controlul farmacologic al disritmiilor asociate, iar în pediatrie tratamentul chirurgical corector al bolilor congenitale de cord, la care se adaugă pentru situaţii particulare by-pass coronarian pentru boala Kawasaki sau transplantul de cord pentru formele terminale de cardiomiopatie dilatativă.

Prognosticul IC la copil este evident mai bun faţă de adult. Formele cele mai frecvente se datoresc bolilor congenitale de cord, care beneficiază într-un procent apreciabil de tratamentul chirurgical. Transplantul de cord la copil rămâne o soluţie încă neaplicabilă în ţara noastră (1999).

Bibliografie

BAKIR M., BILGIC A.: Single daily dose digoxin for maintenance therapy of infants and children with cardiac disease. Pediatr. Cardiol. 1994; 15:299-232.

BRANT R.R., WRIGHT R.S., REDFILD M., BURNETT J.C.: Atrial natriuretic peptide in failure. JACC 1993; 22(4) (suppl A):86A-91A.

BRAUNWALD E. (ed.): Heart disease, ed. a 5-a. Vol. I. W.B. Saunders Co., Philadelphia-London-Toronto, p. 407-415.

CIOFU E.P., IAGĂRU N.: Treatment of cardiac failure in children. IVth Balcan meeting of pediatric cardiology and cardiovascular surgery, Bucharest, 1996.

COHN J.N.: The management of chronic heart failure. New Engl. J. Med. 1996; 335(7):490-498.

CHÉRONG, LE MASNE A.: Traitement de l'insuffisance cardiaque aiguë du nourrisson. Arch. Pédiatr. 1996; 3:176-179.

DZAU V.J.: Autocrine and paracrine mechanism in the pathophysiology of the heart failure. Am. J. Cardiol. 1992; 70:4C-11C.

KELVIER M.C., McCONACHIE D., YUSUF S.: Role of ACE inhibitors in patients with left ventricular dysfunction and congestive heart failure. Eur. Heart. J. 1994; 15(suppl. B): 9-13.

OPIE L.H.: Fundamental role of angiotensin-converting enzyme inhibitors in the management of congestive heart failure. Am. J. Cardiol. 1995; 75:3-6F.

PACKER M.: How should phisicians view heart failure? Am. J. Cardiol. 1993; 71:3C-11C.

REMME W.J.: Therapeutic strategies and neurohormonal control in heart failure. Eur. Heart J. 1994; 15(suppl):129-138.

REMME W.J.: Neurohormonal modulation in heart failure: ACE inhibition and beyond Eur. Heart J. 1995; 16(suppl):73-78.

REMME W.J.: Prevention of worsening heart failure, future focus. Eur. Heart J. 1998; 19(suppl B):B47-B53.
SCHMALTZ A.A., APITZ J., HORT W., MAISCH B.: Endomyocardial biopsy in infants and children. Pediatr. Cardiol. 1990; 11:15-21.
SCHNEEWEISS-A.: Cardiovascular drugs in children. Angiotensin-converting enzyme inhibitors in pediatric patients. Pediatr. Cardiol. 1990; 11:199-207.
STEVENSON L.W.: Inotropic therapy for heart failure New Engl. J. Med. 1998; 339(25):1 848-1 850.
TALNER N.S.: Heart failure. In: Emmanouilides G.C. (eds.): Moss and Adams Heart Disease in Infants, Children and Adolescents. Vol II. Williams & Wilkins, 1995, p. 1 746-1 772.
***: ACE/AHA Practice guidelines for exercise testing-executive summary. Circulation 1997; 96(1):345-454.
***: Guidelines for the diagnosis of heart failure - the task force on heart failure of the European Society of Cardiology, 1995.
***: Guidelines: The treatment of heart failure - the task force on heart failure of the European Society of Cardiology, Eur. Heart. J. 1997; 18:736-753.
***: Effect of Enalapril on mortality and the development of heart failure in asymptomatic patients with reduced left ventricular fraction. New Engl. J. Med. 1992; 327:685-691.

TUMORI CARDIACE

Alexandru Grigore Dimitriu

Tumorile cardiace la copil pot fi primitive (benigne şi maligne) sau, mult mai frecvent, secundare (manifestări cardiace în cadrul bolilor neoplazice).

Incidenţa necroptică a tumorilor primitive ale cordului la adult este între 0,0017 şi 0,028%, la copil acestea fiind cu mult mai rare. Tumorile cardiace primitive la copil sunt cel mai frecvent benigne (90%), putând fi întâlnite chiar la nou-născut şi la sugar, predominând însă la copilul mare.

Mijloacele de investigaţie:

Radiografia cardiotoracică poate să fie normală dar, mai ales în cazul tumorilor cu dezvoltare intramiocardică (rabdomioame, fibroame), poate apărea o cardiomegalie importantă şi uneori deformarea localizată caracteristică a marginilor cordului, mai ales a marginii stângi. În mixoame (peste 50% din cazuri), cordul este normal radiologic sau uneori aspectul sugerează stenoza mitrală.

ECG este polimorfă, putând avea şi aspect normal, alteori survin: tulburări de ritm, chiar deosebit de severe, care pot conduce la moarte subită, tulburări de conducere AV, bloc de ramură, deviaţie axială stângă, dilataţie atrială sau hipertrofii ventriculare, sindrom de preexcitaţie ventriculară, anomalii ale ST-T, semne de ischemie subepicardică în zona tumorală (fibroame).

Echocardiografia 2D cu Doppler constituie elementul esenţial de diagnostic noninvaziv al tumorilor cardiace, evidenţiind modificările anatomice şi hemodinamice specifice fiecărui tip de tumoră şi putând fi efectuată şi la bolnavul în stare critică.

Echo transesofagiană permite deseori o delimitare mai netă a tumorii.

Rezonanţa magnetică nucleară poate arăta cu precizie localizarea, numărul şi mărimea tumorilor cardiace şi poate evalua complet structura cordului.

Tehnicile de contrast în rezonanţă magnetică nucleară cu agenţi paramagnetici permit diferenţierea tumorii de miocardul viabil.

Cateterismul cardiac şi angiocardiografia pot furniza date asupra presiunilor intracavitare şi a tulburărilor hemodinamice, fiind utile mai ales când diagnosticul nu a putut fi precizat prin alte metode.

Biopsia endomiocardică, utilă în diagnostic, are riscul de embolizare a fragmentelor tumorale.

Clasificarea tumorilor cardiace: în funcţie de caracterul proliferării, tumorile cardiace la copil pot fi benigne (90%) sau maligne.

În funcţie de localizare, tumorile cardice sunt: 1. Intramiocardice (rabdomiom, fibrom, hemangiom, mezoteliom). 2. Endocavitare (mixom, fibromixom) şi 3. Intrapericardice (teratom).

Tumori cardiace benigne

I. **Tumori cu dezvoltare intramiocardică:**

• **Rabdomioamele** sunt cele mai frecvente tumori la copil, reprezentând circa 50% dintre tumorile cardiace primitive. Survin în 80% din cazuri sub vârsta de 1 an, chiar antenatal, cel mai frecvent la nou-născut şi rar la copil şi adolescent. Frecvent sunt tumori multiple (rabdomiomatoză) în cadrul sclerozei tuberoase Bourneville (50% din cazuri, impunând studiul echo sistematic în această afecţiune), fie tumori difuze (rabdomiozită) şi excepţional tumori unice.

Anatomie patologică: rabdomioamele, clasate între hamartoame, sunt bine circumscrise, ca noduli

fermi, de culoare gri-albicioasă, cu sediul în pereţii VS şi VD şi în septul interventricular, rar în septul interatrial, uneori ca formaţiuni polipoide pedunculate. Histologic apar travee de celule similare cu fibrele musculare striate, alături de care sunt celule rotunde de talie mare cu vacuole enorme pline cu glicogen.

Tablou clinic: antenatal pot fi evidenţiate prin screening echo fetal efectuat pentru disritmii fetale, anasarcă fetoplacentară nonimună sau creştere fetală insuficientă; postnatal, adesea pot fi asimptomatice, chiar şi în extensie importantă, sau se decelează sufluri sau afecţiuni obstructive valvulare; uneori nou-născutul şi sugarul au o stare critică, cu detresă respiratorie, insuficienţă cardiacă; când tumora obliterează cavitatea VS, obstrucţionează sever fluxul de sânge prin valvele mitrale sau aortă; când sediul este la nivelul miocardului VD sau atrial drept pot apărea semne de insuficienţă cardiacă dreaptă; obstrucţia tricuspidei şi/sau a căii de ejecţie a VD poate determina o cianoză severă; formele pedunculate pot realiza grave tulburări hemodinamice, obstruând orificiile AV sau căile de ejecţie ale aortei şi arterei pulmonare; invadarea extensivă a miocardului produce tulburări ale funcţiei miocardice; în cazul rabdomiozitei pot apărea tahicardie ventriculară severă şi moarte subită.

Aspectele radiologice şi ECG sunt cele menţionate mai sus. *Echo 2D* (fig. 9.75) are rol major în diagnostic: caracteristic apar noduli cu echogenitate crescută, multipli, bine circumscrişi în miocard şi/sau intracavitar ca noduli pedunculaţi. Rareori apar revărsate pericardice sau zone cu calcificări ± fibroză.

Tratamentul curativ este doar cel chirurgical, dar indicaţiile şi momentul efectuării depind de mărimea, numărul tumorilor şi severitatea tulburărilor hemodinamice sau a disritmiilor induse. Rezultatele sunt în general favorabile, fără compromiterea miocardului sau a funcţiei valvulare în tumorile unice. Uneori rabdomioamele pot regresa semnificativ, spontan, sau pot chiar să dispară complet. Astfel că doar prezenţa tumorii, fără tulburări hemodinamice ameninţătoare de viaţă sau aritmii severe nu reprezintă o indicaţie absolută pentru chirurgie. Când tumora produce obstrucţii severe ale VS şi/sau VD, perfuzia cu prostaglandină E_1 poate menţine deschis canalul arterial şi poate ajuta la stabilizarea acestor

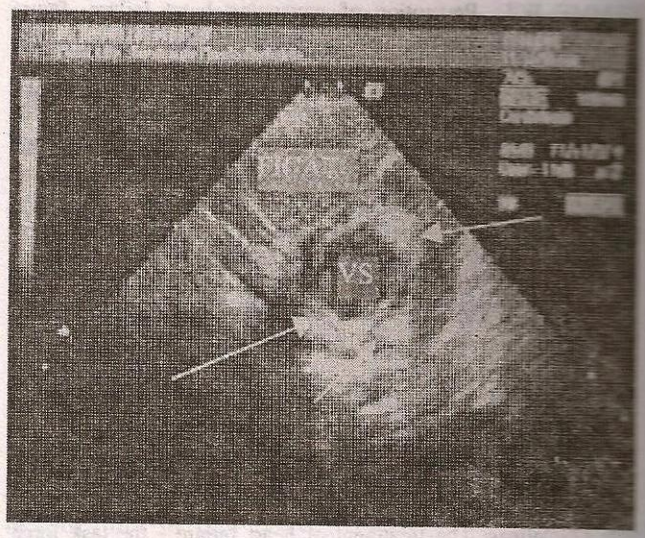

Fig. 9.75 – Rabdomioame ventriculare stângi, echografie 2D.

bolnavi până la intervenţie. În cazul tumorilor multiple, doar incizia lor parţială poate să contribuie la compromiterea miocardului restant.

• **Fibroamele** (25% din tumorile cardiace la sugar şi copilul mic), cea de-a doua formă de tumoră cardiacă primitivă în ordinea incidenţei la copil, au fost descrise chiar din perioada neonatală precoce, dar nu şi la fetus. La copilul mare şi la adolescent aceste tumori sunt rareori întâlnite.

Fibroamele sunt tumori de obicei unice, intramurale, de culoare albicioasă, ferme, neîncapsulate, care afectează cel mai frecvent peretele lateral al VS, septul interventricular şi excepţional atriul drept sau vârful VS. Rareori ele pot fi şi multiple şi să invadeze peretele anterior al VD, septul interatrial sau peretele atrial, sau să fie forme pedunculate intracavitare mimând stenoza subaortică. În cazul extensiei tumorale importante sau în tumorile de dimensiuni mari, se poate produce obliterarea spaţiului intracavitar, cu obstrucţie a căii de ejecţie a VS sau VD.

Localizarea tumorală la nivelul valvelor mitrale şi tricuspidiene, care pot fi mărite, favorizează regurgitări importante. Uneori fibroamele pot comprima artera coronară interventriculară anterioară.

Histologic, fibroamele cardiace sunt alcătuite din: fibroblaşti, fibre de colagen şi o cantitate redusă de ţesut elastic ± depuneri calcare la nivel tumoral. Rareori poate să existe şi un revărsat pericardic.

Tabloul clinic, radiologic şi ECG, cu excepţia faptului că, în general, tumora este unică, se aseamănă cu cele din rabdomioame. Adesea la sugar sau nou-născut poate surveni insuficienţa cardiacă congestivă cu debit cardiac redus, simulând sindromul cordului stâng hipoplazic, iar când are sediul în cordul drept pot apărea cianoza, insuficienţa cardiacă dreaptă. La copilul mare, unele fibroame sunt asimptomatice, iar diagnosticul poate fi rezultatul unei investigaţii cardiologice pentru o anomalie a siluetei radiologice cardiace. Tulburările de ritm cardiac survin la 1/3 din cazuri.

ECG evidenţiază prezenţa de blocuri complete de ramură, deviaţia axei QRS, dilataţie atrială sau hipertrofie ventriculară sau anomalii ale ST sugestive pentru ischemie subepicardică la nivelul zonei tumorale. Unele aritmii pot fi severe chiar de la debut, conducând la deces şi chiar la moarte subită. Echo are rolul major pentru diagnostic: cel mai frecvent tumora este unică, strălucitoare, intramurală, echogenică, uneori pedunculată, intracavitară.

Tratament: exereza chirurgicală precoce sau întârziată, în formele asimptomatice sau de mici dimensiuni este terapia de elecţie. La nou-născuţii cu semne severe de obstrucţie a căii de ejecţie a VS sau VD este utilă administrarea în PEV a prostaglandinei E_1. Compromiterea hemodinamicii cardiovasculare sau disritmiile severe impun excizia chirurgicală promptă datorită riscului de moarte subită.

- **Hemangioamele,** mult mai rare, pot să producă, atunci când au dimensiuni mari, tulburări hemodinamice care să fie la originea unei morţi subite, a hemopericardului sau a unei tamponade. Tratamentul este chirurgical.
- **Mezotelioamele** nodului atrioventricular sunt periculoase nu prin talie, în general redusă, ci prin sediul lor, care poate provoca blocuri AV parţiale sau complete, accese de fibrilaţie ventriculară şi chiar moarte subită. Implantarea unui stimulator cardiac necesară la aceşti pacienţi nu este totdeauna suficientă pentru a realiza o protecţie pentru fibrilaţia ventriculară.

II. Tumori cu dezvoltare intracavitară:

Mixoamele reprezintă circa 50% dintre tumorile cardiace primitive la toate vârstele, iar la copil, unde este mult mai rară, reprezintă 10-15% din tumorile cardiace primitive. Apar mai ales la copilul mare, fiind descrisă însă şi la nou-născut şi la copilul mic, putând mima malformaţii congenitale de cord. Rareori se întâlnesc şi forme familiale.

Anatomie patologică: tumora, cel mai adesea unică, este lobulată, gelatinoasă, moale, friabilă, cu o coloraţie galben-brună până la roşie, se inseră printr-un pedicul cu baza largă, mai ales pe septul interatrial. Histologic tumora este săracă în celule, cu mare bogăţie de substanţă colagenă, fibrină şi multiple mici vase de sânge. Sediul principal este atrial stâng (75%) sau atrial drept (25%) (fig. 9.76), rar în VS şi excepţional biatrial.

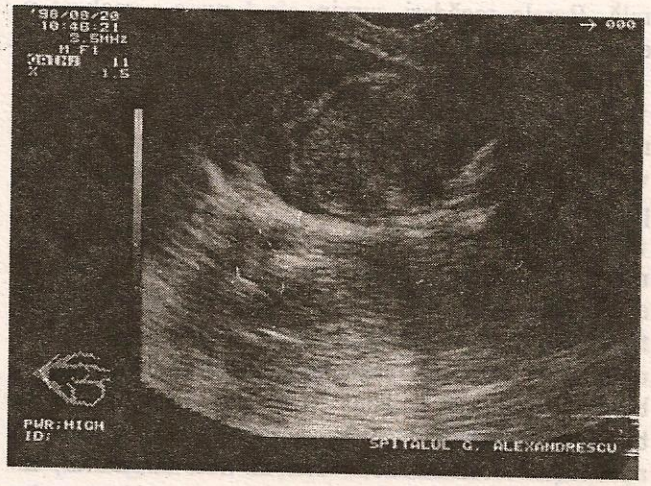

Fig. 9.76 – Fibromixom intracavitar la nivelul atriului drept, aspect echografic 2D la un sugar în vârstă de 2 luni. (Colecţia Clinicii de Pediatrie Grigore Alexandrescu, Bucureşti.)

Tablou clinic: se descrie o triadă clasică – fenomene de obstrucţie cardiacă (80%), embolizări (70%) şi îmbolnăvire sistemică. Deseori prima manifestare pot fi emboliile multiple arteriale: cerebrale cu hemiplegie, uneori repetitive, sau la membre, artere coronare, renale sau retiniene. Caracteristic este sindromul de obstrucţie intermitentă mitrală ca într-o stenoză mitrală dar survenit brusc, cu sincope, convulsii, ameţeli, cefalee, edem pulmonar acut şi chiar moarte neaşteptată. Obstrucţia tricuspidei este însoţită de cianoză şi hepatomegalie. Semnele sistemice pot preceda cu câteva luni evidenţierea tumorii, fiind datorate unui răspuns imunologic difuz faţă de tumora primară sau embolizării: febră, pierdere ponderală, artralgii şi mialgii. Biologic, caracteristic pot apărea: accelerarea VSH, anemie, leucocitoză, trombocitopenie, sugerând sindrom inflamator acut.

Echo constituie tehnica de bază pentru diagnostic, evidenţiind o tumoră mare, pedunculată, care traversează valvele atrioventriculare, cu o mişcare

de du-te-vino în funcţie de ciclul cardiac. Tumorile mari sau cu pedicul scurt nu prolabează intraventricular. Când tumora are dimensiuni mici este mai bine evidenţiată prin echo transesofagiană. *Cateterismul şi angiocardiografia* nu furnizează date suplimentare faţă de echo, iar fragilitatea tumorală le contraindică atunci când sediul tumorii este atrial drept.

Tratamentul este chirurgical, cu ablaţia tumorală. Rarele recăderi survin când nu s-a realizat o excizie completă a bazei de implantare a tumorii.

III. **Tumori cu dezvoltare intrapericardică:**

Teratoamele pericardice: incidenţa este relativ redusă, diagnosticul fiind precizat în prima lună de viaţă la 50% din cazuri şi pentru 2/3 cazuri în primul an de viaţă.

Anatomie patologică: sunt disembrioame tridermice, pediculate, cu aspect polichistic, cu sediul antero-superior drept la nivelul pericardului, fiind fixate în zona originii aortei şi/sau pulmonarei. Tumora este unică, încapsulată, de culoare cenuşie, boselată (multiple chisturi cu o stromă mucoidă gălbuie), uneori foarte mare, depăşind de 3-4 ori dimensiunile cordului fetal sau al nou-născutului; la copilul mare asimptomatic mărimea acesteia este în general redusă. Frecvent se asociază prezenţa unui revărsat pericardic, chiar important, mergând până la realizarea tamponadei.

Tablou clinic: descoperire prin echo fetal atunci când sunt de dimensiuni mari; frecvent debut din prima lună de viaţă, cu fenomene de obstrucţie şi compresie a cordului, cu detresă respiratorie severă, accentuată de decubitul lateral stâng, sau de revărsat pericardic acut; moarte subită (2/3 din pacienţii pediatrici); semne de revărsat pericardic cronic; mai rar la copilul mare asimptomatic tumora este evidenţiată cu ocazia investigării unei cardiomegalii.

Datele examenului clinic obiectiv sunt variabile în funcţie de fenomenele induse de prezenţa tumorii.

Examenul radiologic evidenţiază: dimensiuni sporite ale umbrei cardiace şi uneori prezenţa de calcificări intratumorale.

Echo 2D: revărsatul pericardic, prezenţa unei mase echogene neomogene, anterior drept în sacul pericardic, cu deplasarea structurilor cardiace spre stânga şi posterior.

Rezonanţa magnetică nucleară poate diferenţia teratomul de chisturile bronhogene.

Tratament: îndepărtarea chirurgicală a tumorii chiar din perioada neonatală, cât şi decompresia pericardică în cazul revărsatelor abundente sau a tamponadei pot creşte rata supravieţuirii. La cei diagnosticaţi prin echo fetal intervenţia trebuie să fie promptă postnatal înaintea deteriorării stării cardiorespiratorii. Riscul morţii subite sau al malignizării recomandă exereza tumorii şi la copilul mare asimptomatic.

Tumori cardiace maligne

A. Tumorile cardiace maligne primitive sunt excepţionale la copil, survenind mai frecvent la vârsta de adolescent.

Angiosarcoamele reprezintă cea mai frecventă tumoră primitivă malignă cardiacă, afectează în principal atriul drept şi pericardul. Clinic pot apărea semne de tamponadă cardiacă, insuficienţă cardiacă dreaptă şi/sau sindrom de compresie de venă cavă superioară. În afectarea pericardică, revărsatul este hemoragic. Alte metastaze pot apărea la nivelul ficatului, plămânului, sistemului nervos central.

Prognosticul este deosebit de rezervat, cu tot tratamentul chimioterapic şi chirurgical şi cu un diagnostic precoce.

Alte tipuri de sarcoame: fibrosarcoame, limfosarcoame, cu celule gigante, fibromiosarcoame, sarcoame neurogene, rabdomiosarcoame sau sarcoame nediferenţiate. Sarcoamele cardiace ce pot fi evidenţiate chiar înainte de vârsta de 3 luni afectează mai ales cordul drept. Metastazele pulmonare sau mediastinale agravează prognosticul. Rareori limfoamele non-hodgkiniene au sediul primitiv cardiac şi adesea diagnosticul este precizat necroptic. Tumorile maligne primitive pericardice sunt excepţionale la copil.

B. Tumorile cardiace maligne secundare (metastatice) la copil sunt mai frecvente decât tumorile maligne primitive, reprezentând metastaze ale limfoamelor non-hodgkiniene (10% din cazuri) şi hodgkiniene, leucemiei, neuroblastomului, tumorii Wilms, miosarcomului renal. Ele pot invada direct pericardul şi/sau miocardul, rar apar şi formaţiuni tumorale endocavitare, iar metastazele difuze produc manifestări de cardiomiopatie, aritmii, sincope. În leziunile infiltrative, echo poate arăta o îngroşare semnificativă şi dischinezie a unor porţiuni ale peretelui

miocardic. Multe metastataze cardiace sunt silenţioase clinic şi sunt găsite numai la necropsii, iar formele solitare cardiace sunt cu totul excepţionale.

În **limfoamele non-hodgkiniene** apar (fig. 9.77): revărsate pericardice hemoragice sau chiloase caracteristice, până la tamponadă, aritmii, sindromul venei cave superioare, bloc AV, insuficienţă cardiacă, endocardită neinfecţioasă, anomalii severe ale ST-T, microvoltaj al QRS şi rareori infarct miocardic patent.

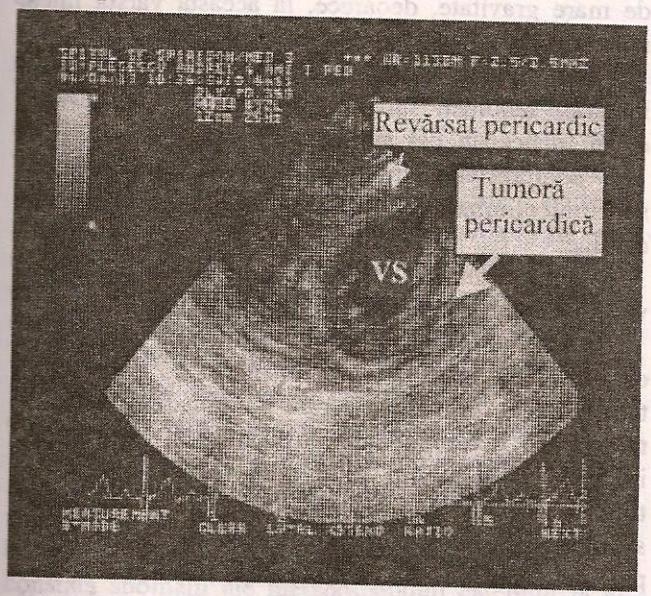

Fig. 9.77 – Tumoră pericardică, echografie 2D. Limfom malign non-hodgkinian cu pericardită hemoragică la un copil în vârstă de 4 ani.

Uneori, în **tumora Wilms** pot apărea semne de obstrucţie a cordului drept şi/sau insuficienţă cardiacă dreaptă datorate extensiei tumorale prin vena cavă inferioară până în atriul drept şi chiar în atriul stâng (printr-un defect septal atrial concomitent), iar prolabarea acesteia mimează mixomul atrial stâng.

Tumorile maligne pericardice sunt mai ales metastatice, în cadrul limfoamelor maligne, iar după Colucci 10-25% din toţi pacienţii cu cancer pot avea la necropsie afectare pericardică. Metastazele cardiace agravează în general prognosticul malignităţii de origine, conducând uneori chiar la deces (tamponadă, infarct miocardic, aritmii). Terapia este aceea a bolii de bază.

Puncţia pericardică şi examenul lichidului pericardic sunt necesare pentru confirmarea etiologiei maligne şi pentru diferenţierea de revărsatele pericardice secundare radioterapiei la nivelul toracelui.

Bibliografie selectivă

COLUCCI W.S., BRAUNWALD E.: In Braunwald E. şi colab.: Heart Disease. W.B. Saunders Co., Philadelphia 1992, p. 1 425-1 438.

DUPUIS CL. (sub red.): Cardiologie pédiatrique, ed. a 2-a. Flamarion-Médecine-Sciences, Paris, 1991, p. 661-667.

MARX G.R.: In: Moss and Adams Heart Disease in Infants, Children and Adolescent, ed. a 5-a. Williams and Wilkins, Baltimore, 1995, p. 1 773-1 783.

SINDROMUL MORŢII SUBITE A SUGARULUI

Genghiz Mustafa, Manuela Grozavu, Elena Mustafa

Definiţie: la Conferinţa Internaţională de la Seattle (1969), sindromul morţii subite a sugarului (S.M.S.S.) a fost definit ca o moarte survenită brusc şi neaşteptat la sugari sănătoşi sau cu semne minore de boală, care rămâne neexplicată după efectuarea autopsiei adecvate.

S.M.S.S. reprezintă o realitate anatomoclinică şi medico-legală care impune o examinare completă şi competentă pentru decelarea factorilor şi mecanismelor tanatogenetice.

Epidemiologie: incidenţa reală a S.M.S.S. este de 2-3‰ din naşterile viabile, existând variaţii semnificative de la o ţară la alta: în S.U.A. 1,2‰, Australia 6,2‰, Asia sub 1‰; cea mai mică incidenţă se raportează în ţările nordice.

Factorii de risc sunt: a) legaţi de mediu; b) proprii sugarului.

a) Factori de mediu:

– mediul socioeconomic precar, aglomerarea în locuinţă;

– cuplul tânăr, mai ales vârsta mamei, familii dezorganizate, nelegitime, părinţi alcoolici;

– mame tinere cu numeroase avorturi în antecedente sau mame multipare, cu interval scurt de timp între sarcini;

– deficienţe în depistarea, urmărirea şi îngrijirea gravidelor, incidenţa apariţiei S.M.S.S. fiind mai mare dacă mamele sunt anemice, hipertensive, diabetice, dacă au consumat barbiturice în cursul sarcinii; incidenţa este de 10 ori mai mare la mamele toxicomane;

– intoxicaţia tabagică cronică este frecventă, fumatul mamei în cursul gestaţiei favorizează hipoxia

fătului, malnutriţia intrauterină, iar postnatal, fumatul pasiv (expunerea sugarului la fumul de ţigară), prin nicotină, induce sinteza dopaminei în corpii carotidieni şi inhibă răspunsul chemoreceptorilor la hipoxie;

– circumstanţele în care a avut loc naşterea: la domiciliu, după anestezie generală, naştere gemelară (risc crescut pentru al doilea născut);

– mediul urban, poluarea atmosferică crescută prin intoxicaţia cronică inaparentă clinic şi biologic cu gaze poluante (CO);

– sezonul, mai ales anotimpul rece, când este crescută şi incidenţa deceselor prin afecţiuni respiratorii;

– temperatura ambiantă ridicată, situarea surselor electrice de caldură în apropierea patului copilului.

De menţionat frecvenţa maximă la sfârşitul săptămânii, majoritatea cazurilor petrecându-se la domiciliu, precum şi frecvenţa maximă nictemerală ce corespunde celei de-a doua părţi a nopţii, între orele 0-8.

b) Factori legaţi de copil:

– vârsta de apariţie – între 2 săptămâni şi un an, cu incidenţă maximă între 2-4 luni, 90% din cazuri se înregistrează sub 6 luni, existând o reducere semnificativă a riscului peste această vârstă;

– sexul – mai frecvent cel masculin, caracterizat printr-o întârziere în maturarea funcţiilor vitale;

– vârsta sarcinii, greutatea la naştere: prezintă risc crescut prematurii gradele III-IV, iar în privinţa greutăţii există o corelaţie inversă între riscul S.M.S.S. şi greutatea la naştere, copiii care cântăresc 1 500-1 800 g la naştere prezentând un risc de 10 ori mai mare decât eutroficii;

– scorul Apgar mic, asfixia la naştere, detresa respiratorie neonatală, tulburările de alimentare, tulburările neurologice, ca hipoexcitabilitatea, hiperexcitabilitatea, anomalii ale reflexului Moro;

– prezenţa în familie, la unul dintre fraţi, a sindromului S.M.S.S., fără a se demonstra însă o transmitere mendeliană.

Etiologie, patogenie: factorii etiologici sunt multipli, deseori remarcându-se o asociere de cauze.

1. *Poziţia în timpul somnului* – depinde de obiceiuri familiale, locale. Decubitul ventral, recomandat sugarilor cu reflux gastroesofagian, creşte riscul S.M.S.S., mai ales dacă se adaugă temperatura ambiantă ridicată, înfăşatul strâns, care imobilizează sugarul şi îl impiedică să-şi schimbe poziţia în cursul somnului, îmbrăcămintea excesivă, acoperitul feţei sau capului, dormitul în pat cu părinţii, în leagăn, hamac, coş, pe saltea din fibre naturale.

Mecanismele prin care decubitul ventral realizează moartea subită sunt:

– obstrucţia căilor respiratorii superioare, prin compresiunea nasului la care se asociază dimensiunile reduse ale acestora. Obstrucţia căilor respiratorii superioare determină apnee obstructivă, factor de mare gravitate, deoarece, la această vârstă mică, respiraţia orală este practic imposibilă;

– acumularea în exces a CO_2 eliminat în aerul inspirat, fenomen întâlnit frecvent la sugarii care dorm în acelaşi pat cu părinţii;

– compresiunea timusului asupra inimii în statusul timicolimfatic, cu apariţia tulburărilor de ritm cardiac;

– compresiunea arterelor vertebrale şi a măduvei în cursul hiperextensiei cervicale.

2. *Afecţiunile respiratorii* – simptome respiratorii ca obstrucţia nazală, tusea, dispneea au fost raportate frecvent. Atingerea virală pulmonară şi a căilor respiratorii determină apnee centrală şi obstructivă, infecţia virală jucând rolul unui catalizator la victimele S.M.S.S. Virusurile incriminate sunt virusul sinciţial respirator, virusul citomegalic, virusul gripal.

3. *Disfuncţiile respiratorii* – apneea prelungită are rol esenţial, indiferent de natura ei (centrală, obstructivă, mixtă) şi de perioada de somn în care intervine. În cursul perioadei de somn rapid există scăderea volumului pulmonar legată de pierderea adducţiei expiratorii a laringelui şi de hipotonia muşchilor intercostali. În timpul somnului calm există scăderea răspunsului ventilator la hipercapnie, modificarea pragului de trezire la hipoxie, reglarea respiraţiei fiind exclusiv metabolică.

Pe lângă apnee, mai intervin: hipoventilaţia bazală, respiraţiile periodice prelungite frecvente, răspunsul ventilator slab al CO_2 cu hiperventilaţie reacţională diminuată.

4. *Tulburările de conducere miocardică* – WPW, sindromul de Q-T prelungit (vezi „Aritmii").

5. *Leziunile de la nivelul sistemului nervos vegetativ,* demonstrate de tulburări respiratorii (apnee), cardiace (tahicardie, bradicardie sinusală), neurologice (tulburări ale ciclului somn-veghe, tulburări de termoreglare).

6. *Existenţa anomaliilor neuromediatorilor cerebrali* la victimele S.M.S.S. – opioidele endogene favorizează dezvoltarea apneei centrale, nivelul beta-endorfinelor endogene fiind crescut în LCR la sugarii cu apnee, substanţa P prezentând un nivel medular scăzut la aceiaşi sugari. Este dificil de afirmat dacă aceste modificări sunt primare şi responsabile de accidente, dacă sunt secundare hipoxiei sau dacă prezintă modificări sau artefacte post-mortem.

7. *Paralizia de frică* (imobilitatea tonică), manifestată clinic prin forma palidă şi forma cianotică. În forma palidă, stimulii externi care generează frica (trezirea bruscă la un zgomot puternic, înlocuirea mamei cu o persoană străină) determină hipertonie vagală care generează apnee, bradicardie, asistolie, moarte. Structurile sistemului nervos implicate sunt nucleul amigdalian şi aria corticală orbitofrontotemporală, unde se efectuează controlul emoţional, fapt demonstrat de deficitul de mielinizare a structurilor limbului cortical constatat la victimele morţii subite. Reflexul Moro exagerat şi persistenţa lui peste vârsta de 4 luni prezintă risc de paralizie de frică.

8. *Anomalii ale controlului temperaturii corporale* – tulburările termoreglării rezultate în urma unei disfuncţii hipotalamice, neurovegetative, metabolice; în unele cazuri de hipertermie malignă se constată anomalii ale metabolismului calciului la nivel celular. La acestea contribuie temperatura ambiantă ridicată, îmbrăcămintea excesivă, acoperitul capului, înfăşatul strâns, care determină creşterea termogenezei, împiedicarea termolizei cu declanşarea reacţiei hipertermice însoţite de convulsii, deces.

9. *Dificultăţile în timpul alimentaţiei* în cursul primelor luni de viaţă (tulburările de deglutiţie, oboseala exagerată în cursul suptului) sunt atribuite unor mecanisme fiziologice, cum ar fi lipsa de coordonare faringoesofagiană, laringospasmul, reducerea ventilaţiei. Unele simptome digestive ca diareea, vărsăturile sunt mai frecvente la sugarii care decedează subit. Refluxul gastroesofagian a fost considerat de asemenea drept una din cauzele morţii subite, prin excitarea chemoreceptorilor din esofag sau faringe de către conţinutul acid, cu declanşarea reflexă a apneei mediată de vag; aciditatea alterează şi pneumocitele de tip II determinând atelectazie.

10. *Erorile înnăscute de metabolism,* respectiv deficienţele enzimatice ale metabolismului energetic. Deficitul acetil-coenzima A dehidrogenazei cu lanţ mediu, cel mai comun defect al oxidării lipidice se manifestă clinic cu paloare, letargie, hipotonie, vărsături, alterarea stării de conştienţă. Alte defecte enzimatice ale metabolismului energetic includ transportorul carnitinei – carnitin-palmitil transferaza, acetil-coenzima A dehidrogenaza cu lanţ lung şi foarte lung etc.

11. *Factorii endocrini* – insuficienţa suprarenală, paratiroidiană, nivelul crescut de triiodotironină, TSH, fără a se delimita dacă aceste modificări fac parte din mecanismele tanatogenetice sau dacă reprezintă artefacte post-mortem.

– ALTE *(apparent life threatening events):* evenimente de ameninţare aparentă a vieţii, traduse prin crize de apnee cu durata de peste 20 s, cianoză sau paloare, bradicardie, hipotonie, expresie a disfuncţiilor sistemului nervos; ele pot anticipa S.M.S.S.

Anatomopatologie: există modificări ce dovedesc o stare de hipoxie cronică, traduse prin hipertrofia şi hiperplazia tunicii musculare a arterelor pulmonare, hipertrofia ventriculului drept, persistenţa eritropoiezei extramedulare (în special hepatică), persistenţa grăsimii brune perisuprarenale, hipertrofia timusului, hiperplazia celulelor cromafine suprarenale. Peteşiile intratoracice subseroase atribuite iniţial variaţiilor de presiune determinate de eforturile inspiratorii dintr-o obstrucţie de căi respiratorii superioare sunt de fapt datorate hipoxiei cronice. Alte modificări indicatoare de S.M.S.S. cuprind structura modificată a corpilor carotidieni, cu diminuarea volumului celulelor glomice, leziuni de tip leucomalacie la nivelul creierului, anomalii de mielinizare în fibrele nervului vag, structura anormală a substanţei reticulate a trunchiului cerebral, anomalii în sistemul surfactant pulmonar.

Diagnosticul se face coroborând datele anamnestice cu examenul clinic şi necroptic.

Anamneza trebuie să fie succintă şi să descopere circumstanţele care au precedat decesul.

Examenul clinic este cel care stabileşte oprirea bruscă şi ireversibilă a funcţiei cardiace şi respiratorii. Cuprinde: determinarea temperaturii rectale, foarte rapid după sosirea copilului; determinarea greutăţii, taliei, perimetrului cranian, toracic, abdominal; examinarea tegumentelor şi mucoaselor, urmărind coloraţia buzelor, unghiilor, conjunctivelor, prezenţa echimozelor, peteşiilor la nivelul capului, gâtului, toracelui, aspectul timpanului, laringelui, semnele de deshidratare, rigiditatea cadaverică, dimensiunile fi-

catului, splinei, aspectul organelor genitale externe, depistând eventuale urme de violenţă sexuală.

Examene complementare: biologice, din sângele recoltat prin puncţie intracardiacă pentru determinarea hemoleucogramei complete, glicemiei, calcemiei, electroliţilor, carboxihemoglobinei, efectuarea examenelor serologice; *determinări toxicologice* din umori (în special umoarea apoasă a ochiului) şi lichidul gastric; *examene radiologice:* radiografii de craniu (faţă şi profil), radiografii toracice, radiografii ale întregului corp; *examene bacteriologice şi virusologice:* hemoculturi pe medii aerobe, anaerobe, secreţii nazofaringiene pentru determinări virusologice şi bacteriologice, puncţie lombară cu studiul LCR (frotiu, celularitate, biochimie, culturi), prelevări de urină prin puncţie suprapubiană (examen sumar de urină, urocultură), prelevarea de materii fecale (coprocultură, determinări virusologice);

Autopsia este obligatorie, dar este nevoie de acordul ambilor părinţi, pe care trebuie să-i convingem ulterior de necesitatea ei, pentru stabilirea cauzei decesului.

Cauza decesului trebuie explicată părinţilor, insistând asupra imposibilităţii actuale de a prevedea S.M.S.S. Având în vedere sentimentul de culpabilitate al anturajului şi al părinţilor, în special, trebuie multă prudenţă în afirmarea ipotezelor producerii decesului pentru a deculpabiliza familia.

Diagnostic diferenţial:

1. Traumatisme craniene, corporale – dacă sunt prezente peteşii, echimoze la nivelul capului, gâtului, toracelui.

2. Ingestia unei substanţe toxice – decelată în urma determinărilor toxicologice.

3. Refluxul gastroesofagian masiv, cu aspirarea conţinutului alimentar în căile respiratorii, examenul necroptic fiind cel care pune diagnosticul.

4. Infecţii cu simptomatologie minoră, nediagnosticate la timp – examenele biochimice, bacteriologice ne orientează asupra diagnosticului.

5. Tulburări metabolice – glicogenoza, acidoza gravă (examenele biochimice sunt de ajutor).

6. Aritmiile cardiace (tahicardia paroxistică supraventriculară, extrasistole ventriculare, WPW), cardiopatiile congenitale.

7. Epilepsia, meningita, encefalopatia supraacută.

8. Abuzurile sexuale – nu trebuie să le excludem.

Profilaxia vizează identificarea factorilor de risc, înlăturarea sau tratarea lor. Include:

– *mijloace prenatale:* evitarea şi tratarea infecţiilor bacteriene ale lichidului amniotic, echilibrarea diabetului matern, tratarea hipertensiunii arteriale, a anemiei, interzicerea fumatului şi a consumului de barbiturice în cursul sarcinii;

– *mijloace postnatale* adresate sugarilor cu risc crescut care cuprind:

• monitorizarea Holter (pot fi detectate anomaliile de repolarizare, bradicardia, WPW, tahicardia paroxistică supraventriculară);

• măsurarea tensiunii arteriale la schimbarea poziţiei sugarului din decubit ventral în decubit dorsal;

• cardiopneumograma, aplicabilă şi la domiciliu, dar cu importanţă practică limitată, permite înregistrarea simultană a ritmului cardiac şi a excursiilor toracice;

• polisomnografia permite înregistrarea simultană a mai multor parametri, cum ar fi: electroencefalograma, electromiograma, electrooculograma, electrocardiograma, fluxul aerian nazal, mişcările toracelui şi abdomenului în cursul respiraţiei, presiunea transcutanată a O_2 şi CO_2, pH-metria esofagiană. Această metodă permite depistarea obstrucţiei respiratorii a episoadelor convulsive, a tulburărilor de ritm cardiac sau a anomaliilor de golire acidă a stomacului;

• monitorizarea electronică pentru supravegherea la domiciliu a sugarilor cu risc de S.M.S.S.; ridică unele probleme (aparatură scumpă, supraveghere permanentă, sistem de alarmă insuficient de eficace) şi nu poate elimina toate riscurile de moarte subită.

Înlăturarea factorilor de risc presupune:

– schimbarea poziţiei sugarului din decubit ventral în decubit dorsal sau lateral, obişnuirea sugarului să doarmă în pat individual, dar nu în hamac, coş, leagăn;

– evitarea supraîncălzirii, a supraaglomerării camerei, îmbrăcăminte lejeră, evitarea acoperirii capului în timpul somnului;

– contact social mai larg al sugarului, în prezenţa mamei;

– abandonarea fumatului de către familie, în special de către mamă;

– reducerea sau sistarea medicaţiei colinergice la sugarii cu hiperactivitate parasimpatică.

În apneea centrală sau mixtă, teofilina în doză de 4 mg/kg corp/zi stimulează centrii nervoşi respi-

ratori, relaxează musculatura căilor respiratorii superioare, ameliorează pneumograma, dar nu este lipsită de efecte adverse: reflux gastroesofagian, agitaţie, convulsii.

Bibliografie

ANCA I.: Urgenţe în pediatrie. Edit. Medicală, Bucureşti, 1996, p. 106.

BEURAN M., ULMEANU C.: Ghid de urgenţe pediatrice. Edit. Scripta, Bucureşti, 1997, p. 120-121.

CHALMERS R.A., STANLEY C.A.: Mitochondrial carnitine - acylcarnitine translocase deficiency presenting as sudden neonatal death. J. Pediatr. 1997; 13(2):220-225.

CHIODINI B.A., THACH B.T.: Impaired ventilation in infants sleeping facedown: Potential signification for sudden infant death syndrome. J. Pediatr. 1993; 123(5):686-692.

CIOFU CARMEN., CIOFU E.: Dicţionar de Pediatrie, Semne şi simptome. Edit. Univers Enciclopedic, 1995, p. 258-259.

FLORESCU P.: Sindromul morţii subite a copilului mic. Date din literatura şi experienţa personală. Pediatria 1986; 35(3): 237-244.

GEORMĂNEANU M., VOICULESCU V., BĂDULESCU MICAELA: Moartea subită şi sindromul „aproape pierdut" la sugar. Pediatria 1981; 30(3):213-218.

HECSER I., ACS I., URECHE A. şi colab.: Sindroame de moarte subită a sugarului: probleme teoretice şi practice. Nota I. Pediatria 1989; 38:231-238.

HECSER I., ACS I., URECHE A. şi colab.: Sindroame de moarte subită a sugarului: probleme teoretice şi practice. Nota II. Pediatria 1989; 38:303-311.

HECSER I., ACS I., URECHE A. şi colab.: Sindroame de moarte subită a sugarului: probleme teoretice şi practice. Nota III. Pediatria 1990; 39:43-50.

HECSER I., ACS I., URECHE A. şi colab.: Sindroame de moarte subită a sugarului: probleme teoretice şi practice. Nota IV. Pediatria 1990; 39:129-136.

HUNT C.E.: Prone sleeping în healthy infants and victims of sudden infants death syndrome. J. Pediatr. 1996; 128:594-596.

HURGOIU VIORICA: Sindromul morţii subite a sugarului. Pediatria 1996; 45:43-48.

JONGE G.A., ENGELBERTS A.C.: Sudden infant death syndrome. Many infants move from position in which they are put to sleep. Br. Med. J. 1996; 313(7068):1 333-1 334.

KNOBEL H., YANG W.S.: Sudden infant death syndrome among Chinese. Lancet 1994; 344:820.

Li D.K.: The risk of sudden infants death. New Engl. J. Med. 1994; 330(1):63-64

LOGAN S., SPENCER N., BLACKBURN C.: Sudden infant death syndrome. Smoking is part of a causal chain. Br. Med. J. 1996; 313 (7068):1 332-1 333.

MacFARLANE A.: Sudden infant death syndrome. More attention should have been paid to socioeconomic factors. Br. Med. J. 1996; 313(7068):1 332.

MARTHUR R., DOUGLAS N.J.: Relation between sudden infant death syndrome and adult sleep apnoea/hypopnea syndrome. Lancet 1994; 344(8925):819-820.

RAMBAUD C., GUILLEMINAULT C., CAMPBELL P.E.: Definition of the sudden infant death syndrome. Br. Med. J. 1994: 308:1439.

RUSNAC C.: Sindroame în pediatrie. Edit. Medicală, 1992, p. 325-343.

Capitolul 13

BOLI HEMATOLOGICE

A. Anemii

Constantin Arion, Bogdan Dinu

ERITROPOIEZA PRENATALĂ ŞI LA NOU-NĂSCUT

Hematopoieza prenatală

După situsul de desfăşurare, hematopoieza prenatală parcurge trei etape: mezoblastică, hepatică şi medulară.

Hematopoieza mezoblastică

Prima generaţie de celule hematopoietice este observată la embrion în zilele a 16-a – a 19-a de viaţă intrauterină, la nivelul unor cuiburi de celule mezenchimale localizate extraembrionar (în sacul vitelin). *Insulele sanguine* sunt compuse dintr-un strat extern de celule, care formează endoteliul vascular şi un strat intern, care devin libere în timp ce se dezvoltă în lumenul vascular şi se transformă în hemocitoblaşti[1] şi normoblaşti primitivi, de aspect megaloblastic şi care conţin cantităţi variabile de hemoglobină. După vârsta de 6 săptămâni, producţia de eritrocite la nivelul sacului embrionar şi corionului începe să scadă, iar la 10-12 săptămâni diminuează marcat, deşi persistă până în săptămâna a 19-a.

Hematopoieza hepatică

Debutează la 5 săptămâni de viaţă intrauterină şi persistă până la 40 săptămâni. Din luna a 3-a şi până în luna a 5-a, precursorii eritroizi constituie cca 50% din celulele nucleate hepatice; sunt prezenţi, de asemenea, şi precursori mieloizi şi megacariocitari. Şi alte organe îşi asumă – în această perioadă – o funcţie hematopoietică. La sfârşitul lunii a 3-a de viaţă intrauterină (de la 10 săptămâni), *timusul* are un cortex bogat în limfocite şi o medulară în care – pe lângă limfocite – se observă normoblaşti şi mieloblaşti. Insule de normoblaşti şi megacariocite apar şi în splină în săptămânile a 12-a – a 14-a. Limfopoieza debutează în splină, la scurtă durată, dând naştere pulpei albe. Limfocitele şi celulele stem formează „nodulii" limfatici, în a 12-a – a 14-a săptămână de viaţă intrauterină; aceştia cresc în volum şi formează *limfoganglionii.* Insulele hematopoietice pot fi demonstrate şi în rinichi.

Hematopoieza viscerală atinge un vârf în a 3-a – a 4-a săptămână de viaţă intrauterină şi începe să regreseze în lunile a 6-a – a 7-a. La nou-născutul la termen, mai pot fi observate doar câteva eritrocite nucleate în viscere, deşi persistenţa eritropoiezei viscerale este notată într-o varietate de boli asociate cu stresul fetal cronic.

Faza medulară (mieloidă)

O activitate hematopoietică este evidenţiată în oasele lungi cel mai devreme la 10 săptămâni de viaţă intrauterină, dar cea mai mare parte a scheletului nu preia această funcţie înainte de finele săptămânii a 12-a. La 30 săptămâni sunt reprezentate toate liniile celulare, iar celularitatea medulară se apropie de 100%. Toate spaţiile medulare sunt ocupate, de la

[1] Celulă nucleată, de talie mare, cu citoplasmă intens bazofilă; ar reprezenta celula stem embrionară.

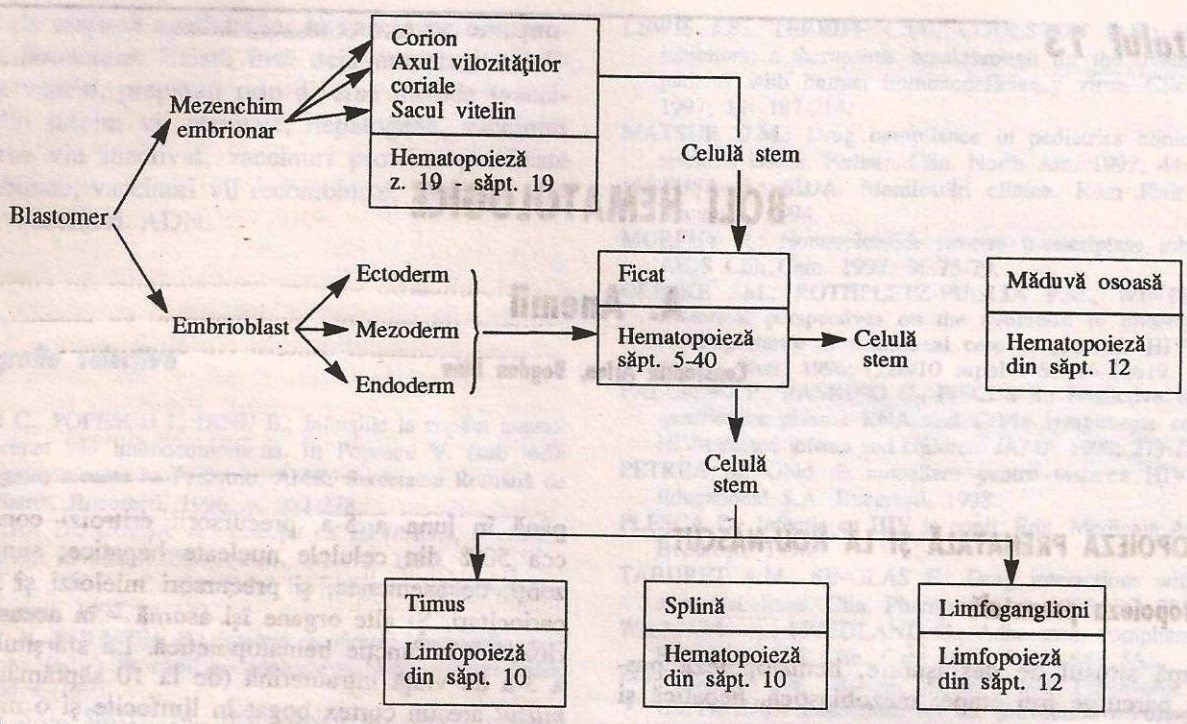

Fig. 13.1 – Traficul de celule stem hematopoietice şi stadiile/sediile de hematopoieză prenatală (modificat după E. Kelemen şi colab.: Atlas of Human Hematopoietic Development. Springer, Berlin, 1979).

această vârstă, de ţesut hematopoietic, fătul şi nounăscutul neavând spaţiu medular de rezervă[1].

Celule capabile să dea naştere tuturor celulelor sanguine în condiţii adecvate de cultură, ca şi celule CFU[2], sunt prezente în sacul vitelin şi în ficatul fetal. S-a emis ipoteza că celulele stem pluripotente migrează din situsuri extraembrionare în viscerele abdominale şi, apoi, în măduva osoasă, probabil fiind atrase de condiţiile tot mai favorabile de micromediu. Este posibil ca, atât factori legaţi de vârsta embrionului, precum şi originea şi migrarea celulelor stem să fie responsabile de modificările secvenţiale care caracterizează hematopoieza intrauterină (fig. 13.1).

Eritronul şi eritropoieza prenatală

Eritronul

Eritronul embrionar este compus din două generaţii distincte de eritrocite. Celulele produse precoce în cursul embriogenezei sunt megaloblastice şi hipocrome. Deoarece se produc în spaţiul intravascular, ele rămân nucleate pe toată durata vieţii lor.

Apariţia eritropoiezei normoblastice coincide cu deplasarea sitului major de hematopoieză în ficat, în săptămâna a 6-a i.u. Precursorii eritroblastici au, din acest moment, o talie mai mică şi o structură reamintind-o pe aceea din viaţa extrauterină. Pe măsura creşterii vârstei gestaţionale, concentraţia de eritrocite circulante creşte progresiv, în timp ce procentajul celulelor nucleate şi al reticulocitelor scade progresiv. Concentraţia hemoglobinei circulante creşte de la 8 g/dl, la vârsta de 12 săptămâni, la 15 g/dl, la vârsta de 34 săptămâni. Reticulocitoza scade de la 80% la 10 săptămâni, la 3-10% la 34 săptămâni, iar VEM, HEM şi diametrul eritrocitar scad progresiv. CHEM rămâne relativ constantă în perioada intrauterină.

Eritropoieza

Eritropoieza extraembrionară este modulată de interacţiunea între celule şi – aparent – nu este influenţată de eritropoietină. Fazele hepatică şi medulară sunt caracterizate prin dependenţa crescândă faţă

[1] Aceasta explică persistenţa eritropoiezei hepatosplenice în anemiile hemolitice congenitale.

[2] CFU – colony forming unit, precursori ai tuturor liniilor celulare hematopoietice în culturi de ţesuturi.

de eritropoietină. Nivelurile de eritropoietină din sânge şi urină cresc progresiv cu vârsta gestaţională, atingând, la termen, valori care le depăşesc pe acelea de la adult. Producţia de eritropoietină – ca şi în perioada postnatală – pare a fi legată de cantităţile de oxigen livrate ţesuturilor fetale şi nu de factori materni, exceptându-i pe aceia care interferă cu oxigenarea fetală (exemplu, hipoxia maternă).

Spre deosebire de situaţia postnatală, rinichiul fetal nu este sediul major al producţiei de eritropoietină; eritropoietina este produsă, în perioada fetală, la nivelul ficatului, glandele submaxilare putând fi un sediu secundar!

Celulele mari, cu aspect megaloblastic, produse la nivelul sacului vitelin, au o durată de viaţă scurtă; ele nu mai pot fi identificate la finele lunii a 3-a de viaţă intrauterină. Şi în cazul eritrocitelor produse în stadii mai tardive, durata de supravieţuire este considerabil mai scurtă decât postnatal; T/2 al eritrocitelor, la prematur, este considerabil mai scăzut decât la nou-născutul la termen, la rândul său mai scurt decât la adult.

Hemoglobinele embrionare şi fetale

Producţia echilibrată a lanţurilor α şi β este comună tuturor stadiilor eritropoiezei prenatale.

Prima hemoglobină sintetizată în cursul perioadei mezoblastice este compusă din 2 lanţuri zeta şi 2 lanţuri epsilon şi este numită *hemoglobina Gower 1* ($\xi_2\varepsilon_2$). La foarte scurt timp, începe sinteza lanţurilor α şi γ, şi producţia lanţurilor embrionare declină rapid; poate fi demonstrată existenţa *hemoglobinei Gower 2* ($\alpha_2\varepsilon_2$) şi a *hemoglobinei Portland* ($\xi_2\gamma_2$). Aceste hemoglobine embrionare au – ca şi hemoglobina F – o afinitate mai mare pentru oxigen decât hemoglobina A (care predomină la adult), permiţând extracţia oxigenului din circulaţia maternă.

După săptămâna a 6-a de viaţă intrauterină, sinteza lanţurilor γ creşte rapid, încât, la 13 săptămâni, HbF ($\alpha_2\gamma_2$) reprezintă 100 % din valoarea hemoglobinei circulante, iar hemoglobinele embrionare nu mai sunt detectate. Pe măsura creşterii fetale, se produce o scădere progresivă a sintezei lanţurilor γ şi o creştere progresivă, echilibrată, a lanţurilor β.

Între 12 şi 35 săptămâni i.u., proporţia relativă a HbF scade, de la 100% la 85%, şi apoi continuă să scadă cu un ritm de 3-4% pe săptămână, notându-se o creştere corespunzătoare a HbA ($\alpha_2\beta_2$). Nivelul HbF la naştere este determinat – în parte – de vârsta gestaţională.

Gena pentru sinteza lanţului globinic δ nu este activată decât tardiv în viaţa fetală; HbA_2 ($\alpha_2\delta_2$) este prezentă în cantităţi foarte mici în sângele din cordon şi rămâne la concentraţii mai mici de 3,3% ulterior.

Modificările sintezei hemoglobinei, în cursul dezvoltării intrauterine, sunt paralele cu stadiile eritropoiezei prenatale. Sinteza Hb embrionare apare a fi restricţionată la perioada eritropoiezei mezoblastice; HbF este varianta majoră sintetizată în perioada eritropoiezei hepatice, în timp ce sinteza HbA apare în momentul următor de trecere spre eritropoieza medulară. Acest aspect este determinat mai degrabă de vârsta gestaţională, decât de sediul eritropoiezei.

Este sigur, în prezent, că activarea secvenţială a genelor structurale, care controlează sinteza lanţurilor globinice ε, Gγ, Aγ şi β, urmează poziţiile acestora de pe cromozomul 11; genele 5' sunt exprimate predominant precoce în cursul dezvoltării, în timp ce genele 3' sunt complet exprimate doar în viaţa postnatală.

Schimbarea tipului de lanţ globinic sintetizat predominant este programată genetic şi relativ insensibilă la variabilele de mediu.

Statusul eritropoiezei la nou-născut

Valorile hematologice la nou-născut au o variabilitate considerabil mai mare în raport cu orice altă perioadă a vieţii postnatale. Într-o anumită măsură, variaţiile depind şi de sediul de recoltare a sângelui[1], ca şi de tehnicile de laborator. Mult mai importante sunt însă procesele de dezvoltare imediat preşi postnatale. Vârsta gestaţională şi momentul clampării cordonului ombilical[2] sunt alte variabile care au un impact asupra tabloului hematologic la nou-născut.

---

[1] Hematocritul şi valorile hemoglobinei circulante au valori mai mici cu 5-10% decât în sângele capilar; valorile se egalează la 3 luni postnatal. Diferenţa este şi mai mare la prematur, la nou-născutul cu hipotensiune arterială, hipovolemie şi acidoză.

[2] Ligatura tardivă a cordonului ombilical (la aproximativ 3 minute după expulzie) echivalează cu o „transfuzie" de cca 80 ml sânge!

Eritronul şi valorile normale ale constantelor eritronului la nou-născut

Eritronul reflectă la naştere relativa hipoxie în care se află fătul. Cavităţile medulare sunt ocupate, în totalitate, de măduva eritroidă şi de eritrocitele circulante, cu toate caracteristicile asociate eritropoiezei „de stres": creşterea variabilităţii dimensiunilor şi formei, macrocitoza, timpul de viaţă scurtat. Multe din caracteristicile eritronului la naştere sunt datorate numărului disproporţionat de mare de eritrocite tinere.

Valorile normale ale constantelor eritronului la nou-născut sunt prezentate în tabelul 13.I.

TABELUL 13.I

VALORILE MEDII ALE CONSTANTELOR ERITRONULUI LA NOU-NĂSCUTUL LA TERMEN ÎN PRIMA SĂPTĂMÂNĂ DE VIAŢĂ EXTRAUTERINĂ
(după J.N. Lunkens, 1993)

Constanta	*Momentul determinării*			
	Sângele cordonal	*Ziua 1*	*Ziua a 3-a*	*Ziua a 7-a*
Hemoglobina circulantă (g/dl)	16,8	19	18,5	17
Hematocritul (%)	53	58	55	54
VEM (fl)	106	107	99	98
HEM (pg)	34	35	33	33
CHEM (g/dl)	31,7	32	33	33
Reticulocitele (%)	5,3	4	3	0,5
Normoblaşti în sângele periferitc (nr/µl)	500	200	0,5	0

Morfologia eritrocitelor la nou-născut este caracterizată prin macrocitoză şi poikilocitoză; sunt prezente eritrocite „în semn de tras la ţintă" şi eritrocite cu forme neregulate. La examenul microscopic cu contrast de fază se demonstrează o proporţie crescută de stomatocite şi un procent crescut de eritrocite cu vacuole citoplasmice (24%, faţă de valorile medii de la adult, de 2,4%). Aceste modificări s-ar datora capacităţii crescute de endocitoză a eritrocitelor neonatale, ca şi hipoperfuziei şi hipofuncţiei splenice (aceasta din urmă explicând şi procentajul crescut de siderocite – 3,16%, faţă de 0,09% la adult).

Eritrocinetică. Aprecierea duratei de viaţă a eritrocitelor întâmpină mari dificultăţi tehnice la nou-născut; datele sugerează însă scăderea substanţială a T/2 la nou-născut, comparativ cu copilul mare şi adultul. T/2 al eritrocitelor la nou-născutul la termen este de 60-80 zile (^{51}Cr) şi 45-50 zile (^{59}Fe) şi se datorează unui factor intrinsec. Scurtarea duratei de viaţă, ca şi creşterea masei de eritrocite constituie explicaţia ratelor crescute ale eritropoiezei neonatale (de 3-5 ori faţă de eritropoieza de la adult).

Particularităţile membranei eritrocitare. Proteinele de membrană nu demonstrează modificări notabile, cantitative sau calitative. Cantitatea şi distribuţia lipidelor de membrană diferă însă faţă de alte vârste. Valorile pentru lipide, fosfolipide şi colesterol sunt crescute dincolo de ceea ce poate explica creşterea suprafeţei eritrocitelor.

Distribuţia fosfolipidelor este modificată (creşterea sfingomielinei şi scăderea fosfatidilcolinei; creşterea fosfoinozitolului, scăderea cantităţii de acizi graşi nesaturaţi şi creşterea acizilor graşi saturaţi). Membrana eritrocitară la nou-născut este mai puţin stabilă şi capabilă de o mai mare reorganizare.

Expresia antigenelor de suprafaţă este diferită faţă de adult: antigenele A, B, S şi Luther sunt prezente în cantităţi scăzute, iar antigenele Lewis sunt absente.

Deformabilitatea şi proprietăţile elastice ale eritrocitului sunt normale, dar pasajul lor prin filtrul cu pori mici este îngreunat (dificultăţi la pasajul prin microcirculaţia splenică?).

Particularităţile metabolismului eritrocitar. Există modificări notabile ale metabolismului eritrocitar la nou-născut faţă de adult (tabelul 13.II); semnificaţia lor funcţională este mai puţin clară însă. De exemplu, activitatea enzimelor cheie pentru şuntul pentozelor este crescută; răspunsul la stimuli oxidanţi este normal, iar cantitatea de glutation redus este egală sau mai mare ca la adult. Totuşi, eritrocitele neonatale demonstrează instabilitatea glutationului redus, formarea de corpi Heinz, susceptibilitatea crescută la generarea de methemoglobină ca şi la injuriile oxidative.

Hemoglobinele eritrocitare. Eritrocitele din sângele cordonal conţin 3 tipuri de hemoglobină: HbF, HbA şi HbA_2. HbF constituie fracţiunea majoră (50-85%). HbA reprezintă doar 15-40%, în timp ce HbA_2 este prezentă doar ca urme, dar creşte lent, atingând nivelurile de la adulţi (2-3%) la 5 luni de viaţă extrauterină. Protoporfirina eritrocitară liberă este crescută la naştere şi rămâne la valori crescute în primele 6 luni de viaţă. Prematurii au niveluri mai crescute de HbF, ca şi nou-născuţii expuşi hipoxiei intrauterine. HbF are o afinitate mai mare pentru oxigen decât HbA; curba de disociere a O_2 ajunge la valorile de la adult la vârsta de 4-6 luni.

TABELUL 13.II

CARACTERISTICILE METABOLICE ALE ERITROCITELOR NEONATALE (după J.N. Lukens, 1993)[1]

Activităţi enzimatice crescute:
1. Hexokinaza
2. Aldolaza
3. Triozofosfat izomeraza
4. Fosfoglicerat mutaza
5. Piruvat kinaza
6. Lactic dehidrogenaza
7. Glucozo-6-fosfat dehidrogenaza
8. 6-Fosfogluconat dehidrogenaza
9. Glutation reductaza
10. Glioxilaza 1 şi 2
11. Galactokinaza
12. Glucozo-1-fosfat uridil transferaza

Creşterea consumurilor de glucoză şi galactoză
Creşterea nivelurilor ATP
Caracteristici metabolice distincte ale eritrocitelor neonatale
Calea Embden-Meyerhof
1. Creşterea activităţilor fosfoglicerat kinazei, enolazei, glucozo-fosfat izomerazei şi gliceraldehid-3-fosfat dehidrogenazei

Şuntul pentozelor
1. Scăderea glutation peroxidazei şi glutation sintetazei
2. Instabilitatea glutationului

Metabolismul ATP şi al fosfaţilor
1. Instabilitatea ATP
2. Scăderea preluării fosfaţilor şi încorporarea mai lentă a acestora în ATP şi 2,3-DPG (difosfoglicerat)

Enzimele nonglicolitice
1. Activitate scăzută: anhidraza carbonică, catalaza, colinesteraza, adenilat kinaza, fosforibozil transferaza, citocrom-b5 reductaza

[1] Explicate prin proporţia crescută de eritrocite tinere la nivelul eritronului.

Particularităţile eritronului la prematuri. Diferenţele constantelor eritrocitare la prematuri faţă de nou-născutul la termen demonstrează amploarea modificărilor din perioada fetală tardivă. Concentraţia de Hb circulantă este de 14,5 g/dl la prematurul cu vârstă gestaţională de 28 săptămâni, pentru a ajunge la 15 g/dl la 34 săptămâni şi la 16,8 g/dl la 40 săptămâni. VEM este mai mare la prematur (115 fl în prima zi postnatal), iar numărul reticulocitelor este uşor crescut: 6-10%. Numărul eritrocitelor nucleate este crescut la 1 000-1 500/µl, în raport invers cu vârsta gestaţională; eritroblaştii dispar rapid din circulaţie. Variaţiile de dimensiuni şi formă ale eritrocitelor sunt mai mari decât la nou-născutul la termen; vacuolele citoplasmice sunt observate la cca 50% din eritrocite. T/2 al eritrocitelor este considerabil mai scurt decât la nou-născutul la termen (cu ^{51}Cr : 10-20 zile).

Modificările postnatale ale eritropoiezei

Tranziţia bruscă la mediul extrauterin, bogat în oxigen, are consecinţe profunde asupra eritropoiezei. Deşi variabile, nivelurile eritropoietinei sunt, de obicei, mai mari la naştere decât la vârsta de adult; aceste niveluri crescute scad rapid în perioada neonatală imediată (clearance 50%, aproximativ 4 ore). La 24 ore postnatal, valorile sunt inferioare acelora de la adult, rămânând astfel şi în prima lună de viaţă extrauterină. Scăderea eritropoietinei este urmată de scăderea numărului precursorilor eritrocitari în măduva osoasă şi de scăderea reticulocitelor în sângele periferic. Durata de viaţă a eritrocitelor este mai mică la nou-născut decât la adult (cca 70-80 zile).

Scăderea producţiei de eritrocite postnatal şi expansiunea volumului sanguin (legată de creşterea somatică accelerată) explică scăderea progresivă a nivelurilor hemoglobinei circulante, la valori medii de aproximativ 11 g/dl, la 2 luni de viaţă (nivelul inferior normal este – în acest moment – de 9 g/dl), aspect cunoscut ca o „anemie fiziologică" (a se vedea subcapitolul următor). Stabilizarea concentraţiilor hemoglobinei este anunţată de creşterea reticulocitelor la 4-6 săptămâni de viaţă extrauterină; hemoglobina circulantă creşte, apoi, rapid la valori medii de 12,5 g/dl, rămânând astfel atât la sugar cât şi la copil.

Valorile medii ale constantelor eritronului la nou-născutul la termen în săptămâna 1 de viaţă au fost prezentate în tabelul 13.I.

ANEMIA FIZIOLOGICĂ A SUGARULUI

Nou-născutul normal are – la naştere – valori mai mari ale hematocritului şi hemoglobinei circulante decât copilul mai mare şi adultul (vezi tabelul 13.I).

Din prima săptămână de viaţă, se înregistrează o scădere progresivă a valorilor hemoglobinei circulante, care continuă pe durata primelor 6-8 săptămâni; aceasta defineşte anemia fiziologică a sugarului. În momentele când aceasta atinge maximumul evoluţiei sale, hemoglobina circulantă scade (rareori) la valori sub 9 g/dl la nou-născutul la termen.

Mecanisme de producere. Anemia fiziologică a sugarului este considerată, în prezent, rezultatul adaptărilor la viaţa extrauterină. La producerea sa contribuie următorii factori:

– încetarea bruscă a eritropoiezei, când SaO_2 se apropie, postnatal, de 95%; nivelurile înalte de eritropoietină, înregistrate în viaţa fetală, scad la nounăscut la valori nedeterminabile;

– durata de viaţă mai redusă a eritrocitelor fetale, care se distrug într-un ritm accentuat postnatal;

– creşterea marcată a volumului sângelui circulant care acompaniază creşterea somatică intensă din primele 3 luni de viaţă.

Eritropoieza se reia atunci când nivelul hemoglobinei circulante scade la 9-12 g/dl, la 2-3 luni de viaţă.

La prematuri, fenomenul este exagerat: scăderea nivelului hemoglobinei circulante este mai mare şi mai rapidă: valori de 7-9 g/dl se înregistrează la 3-6 săptămâni de viaţă extrauterină (se pot înregistra scăderi şi mai mari la prematurii cu greutate foarte mică la naştere). Contribuie la aceasta incapacitatea prematurului de a produce cantităţi compensatorii de eritropoietină, precum şi particularităţile transportului oxigenului la nivelul tisular.

Stările de hiperhemoliză congenitală, ca şi deficitele dietei (în special în acid folic şi vitamina E) constituie condiţii de agravare a anemiei fiziologice.

La prematuri, vitamina E are un rol foarte important în stabilitatea eritrocitelor. Frecvent, prematurii au depozite scăzute de vitamina E; de asemenea, stările de deficienţă de vitamină E (cu niveluri serice mai mici de 0,5 mg/l în prima lună de viaţă) sunt frecvent întâlnite la aceşti nou-născuţi. Dacă dieta prematurilor conţine o cantitate crescută de acizi graşi, polinesaturaţi şi – în special – dacă primesc un supliment de fier[1], se instalează un tablou clinic caracteristic, constând în anemie hemolitică, trombocitoză, edeme şi acantocitoză. Profilaxia acestei stări se realizează prin administrarea de vitamină E 5 mg/zi la prematurii cu greutate foarte mică la naştere, iar tratamentul constă în administrarea de 50 mg/zi vitamină E.

Tratament. Nu este, în general, indicat un tratament special, cu excepţia asigurării aportului dietetic adecvat de nutrienţi esenţiali pentru hematopoieza normală (în special acidul folic şi vitamina E).

Ocazional, când nivelurile hemoglobinei circulante scad la prematur sub 7 g/dl sau când există situaţii patologice asociate care necesită recoltarea unor mari cantităţi de sânge, în caz de asociere cu apnee recurentă sau lipsa progresiei ponderale, pot fi necesare mici transfuzii de masă eritrocitară, pentru a creşte valorile hemoglobinei la ≥9 g/dl (transfuziile de cantităţi mari de eritrocite pot întârzia evoluţia favorabilă a anemiei fiziologice, exercitând un efect supresiv asupra eritropoiezei!). S-a propus administrarea de eritropoietină la prematurul cu greutate foarte mică la naştere.

DIAGNOSTICUL UNEI ANEMII ÎN PRACTICA PEDIATRICĂ

Definiţia anemiilor. Perturbarea centrală în anemii este scăderea cantităţii de hemoglobină funcţională din circulaţie şi, deci, a capacităţii sângelui de a transporta oxigenul. Alegerea concentraţiei hemoglobinei circulante drept criteriu pentru definirea anemiei este justificată de faptul că atât consecinţele clinice ale anemiilor, cât şi mobilizarea mecanismelor compensatorii depind de capacitatea sângelui de a transporta oxigenul.

Consecinţele clinice ale anemiilor depind de modul de instalare, de gravitatea lor, precum şi de capacităţile compensatorii ale organismului copilului.

În anemiile instalate acut – în special în cele posthemoragice – manifestările cele mai grave sunt cele hemodinamice. Pierderile de sânge produc hipovolemie şi chiar stări de şoc, când fluxul sanguin tisular scade sub un anumit nivel critic necesar desfăşurării metabolismului celular. Hemolizele acute severe pot determina manifestări similare, prin mecanisme complexe.

În anemiile instalate lent şi progresiv, hipovolemia lipseşte; consecinţele clinice sunt datorate hipoxiei tisulare, care – pe de o parte – determină perturbări funcţionale celulare, iar – pe de altă parte – mobilizează mecanismele compensatorii. Manifestările clinice datorate efectelor hipoxiei şi modificărilor compensatorii constituie sindromul anemic. Mecanismele compensatorii eritrocitare şi sistemice (tabelul 13.III) izbutesc în anemiile uşoare şi moderate să menţină aproape normală aprovizionarea

[1] Pentru acest motiv, formulele de lapte utilizate în alimentaţia prematurului nu trebuie să conţină concentraţii de fier mai mari de 10-12 mg/dl.

cu oxigen a ţesuturilor şi – de aceea – aceste anemii sunt deseori asimptomatice; în anemiile severe, însă, compensarea hipoxiei tisulare este totdeauna doar parţială.

TABELUL 13.III

MECANISMELE DE COMPENSARE A UNEI ANEMII

Mecanisme eritrocitare	*Mecanisme sistemice*
– Creşterea nivelurilor 2,3-difosfogliceratului eritrocitar – Modificarea afinităţii hemoglobinei pentru oxigen – Cedare crescută de oxigen la nivelul ţesuturilor	– Şuntarea sângelui din teritoriul splanhnic, mobilizarea în circulaţie a eritrocitelor din depozitele splenice – Creşterea debitului cardiac de repaus la valori ale hemoglobinei circulante mai mici de 7 g/dl; stare circulatorie hiperdinamică; – Creşterea producţiei renale de eritropoietină – Hiperplazie eritroblastică la nivelul măduvei osoase, producere crescută de eritrocite, eliberare crescută de eritrocite imature (reticulocite) în periferie

Clasificarea anemiilor. Se face pe baza unor criterii diverse, inegale ca importanţă.

Clasificarea morfologică se bazează pe calculul *indicilor eritrocitari* (tabelul 13.IV) şi al aspectului morfologic al hematiilor în frotiul de sânge periferic. Conform acestei clasificări se disting:

A. Anemiile macrocitare (exemplu, anemiile prin deficit de folaţi şi/sau vitamina B_{12}).

B. Anemiile hipocrome microcitare (exemplu, anemiile prin carenţă de fier şi sindroamele talasemice);

C. Anemiile normocrome normocitare (exemplu, anemia posthemoragică acută, anemiile hemolitice).

Clasificarea fiziopatologică se bazează pe mecanismele de producere a anemiilor, la care – dacă este posibil – se adaugă cauza determinantă şi este cea mai utilă pentru practică.

Anemiile sunt rezultatul ruperii echilibrului dinamic între producerea şi distrugerea eritrocitelor (diminuarea eritropoiezei, creşterea distrugerii sau pierderilor eritrocitare) sau asocierea acestor mecanisme patogenice dominante. Se disting astfel:

A. Anemiile prin scăderea producerii de eritrocite („anemii centrale"). Sunt datorate incapacităţii măduvei osoase de a elibera în circulaţie cantităţi suficiente de eritrocite pentru a înlocui pierderile

TABELUL 13.IV

INDICII ERITROCITARI ŞI SEMNIFICAŢIA ACESTORA PENTRU DIAGNOSTICUL ANEMIILOR LA COPIL (după Ph. Lanzkowsky, 1980)

Indicele	*Formula de calcul*	*Valorile normale*
Volumul eritrocitar mediu (VEM)	$\frac{\text{Ht (\%)} \times 10}{\text{Nr. hematii (mil/µl)}}$	90 ± 7 µm³ (fl)
Hemoglobina eritrocitară medie (HEM)	$\frac{\text{Hb (g/dl)} \times 10}{\text{Nr. hematii (mil/µl)}}$	30 ± 3 pg
Concentraţia de hemoglobină eritrocitară medie (CHEM)	$\frac{\text{Hb (g/dl)}}{\text{Ht (\%)}} \times 100$	$33 \pm 2\%$

Tipul de eritrocit	*VEM (fl)*	*CHEM (%)*	*Tipul etiologic de anemie*
Macrocit	> 94	N	Anemie prin deficit de folaţi sau vitamină B_{12}
Normocit	80 - 94	N	Anemie posthemoragică
Microcit	< 80	N	Unele anemii hemolitice (ex. sferocitoza ereditară)
Microcit hipocrom	< 80	< 30	Anemie prin carenţă de fier. Sindroamele talasemice

sau distrugerile fiziologice ale acestora (anemii prin insuficienţă medulară).

Insuficienţa medulară poate fi consecinţa tulburărilor de proliferare mitotică sau a tulburărilor de maturaţie şi diferenţiere în seria eritroblastică.

I. *Anemiile prin tulburări ale proliferării mitotice* (insuficienţe medulare cantitative) sunt expresia reducerii numerice a populaţiei de eritroblaşti (anemii eritroblastopenice). Deficitul acestora poate fi rezultatul afectării celulelor stem pluripotente (aplazii medulare) sau al afectării celulelor orientate spre eritropoieză (eritroblastopenii). Diferenţa majoră între aceste două tipuri de perturbare a eritropoiezei este obţinută prin studiul consecinţelor periferice: alterările celulelor stem nediferenţiate producând pancitopenie, iar alterările celulelor orientate spre eritropoieză – anemie izolată.

II. *Anemiile prin tulburări ale maturaţiei şi diferenţierii* (insuficienţele medulare calitative) se datorează:

– reducerii sintezei de acizi nucleici, secundară carenţei de factori esenţiali pentru eritropoieză (vitamina B_{12}, acidul folic) sau altor perturbări metabolice care afectează turnover-ul acizilor nucleici;

– blocării maturaţiei eritroblastice consecutiv tulburărilor metabolismului fierului, care conduc la

anemii sideropenice, microcitare şi hipocrome (carenţa aportului de fier, perturbarea absorbţiei intestinale sau a mecanismelor de transport al fierului, pierderile crescute de fier, ca în sângerările cronice, sechestrarea fierului în celulele reticuloendoteliale);

– distrugerii intramedulare de eritroblaşti, cu aspectul de eritropoieză ineficientă, ca în anemiile diseritropoietice congenitale şi eritropoieza imperfectă;

– anomaliilor ereditare ale metabolismului porfirinelor (porfiria eritropoietică congenitală, în care există perturbarea sintezei hemului şi distrugere crescută a eritroblaştilor la nivelul măduvei osoase).

B. Anemiile prin pierderi crescute de eritrocite sau prin hemoliză patologică („anemii periferice"). În ambele situaţii, măduva osoasă reacţionează prin accentuarea eritropoiezei, iar anemia se instalează doar în condiţiile în care este depăşită capacitatea maximă regenerativă medulară (de 6-8 ori superioară ratei eritropoiezei normale).

Pierderile de eritrocite superioare capacităţii medulare de regenerare se produc prin hemoragii acute mari şi mijlocii (anemii posthemoragice acute, în general anemii normocitare, normocrome şi hiperregenerative).

Anemiile hemolitice sunt expresia scurtării duratei de viaţă a eritrocitelor, din cauza creşterii ratei hemolizei, datorată fie defectelor intraeritrocitare (anomalii de sinteză a hemoglobinei, anomalii ale enzimelor eritrocitare, prezenţa hemoglobinelor anormale, anomalii ale membranei eritrocitare), fie acţiunii unor factori extracorpusculari (substanţe chimice şi medicamentoase, bacterii sau paraziţi intracelulari, traumatisme mecanice sau termice, izo-, allo- şi autoanticorpi faţă de antigenele eritrocitare).

Clasificarea etiopatogenică a anemiilor copilului este prezentată în tabelul 13.V.

TABELUL 13.V

CLASIFICAREA ETIOPATOGENICĂ A ANEMIILOR

I. Anemii prin scăderea producţiei de eritrocite („anemii centrale")
- A. *Anemii prin alterări ale celulelor stem pluripotente din măduva osoasă („aplazii medulare")*
  - 1. Secundare: a. Acţiunii agenţilor chimici şi medicamentelor
    - b. Acţiunii radiaţiilor ionizante
    - c. Infecţiilor
    - d. Mecanismelor autoimune
    - e. Perturbării micromediului medular
    - f. Rejetului grefei de celule stem incompatibile
  - 2. Idiopatice: a. Constituţionale (ex. anemia Fanconi, sindromul Zinsser-Engman-Cole ş.a.)
    - b. Dobândite
- B. *Anemii prin înlocuirea măduvei osoase hematopoietice prin ţesut fibros, ţesut grăsos, blaşti leucemici, metastaze tumorale („anemii mieloftizice")*
  - a. Osteopetroză
  - b. Mielosclerozăă
  - c. Leucemii acute
  - d. Limfoame
  - e. Metastaze (neuroblastom şi alte tumori)
- C. *Anemii prin alterarea celulelor stem orientate spre eritropoieză („eritroblastopenii")*
  - 1. Constituţionale (ex. sindromul Blackfan-Diamond)
  - 2. Dobândite (ex. eritroblastopenia tranzitorie, anemia din insuficienţa renală cronică, din unele endocrinopatii ş.a.)
- D. *Anemii prin tulburarea maturaţiei şi diferenţierii eritroblaştilor („insuficienţe medulare calitative")*
  - 1. Anemii prin scăderea sintezei de ADN (anemii megaloblastice)
    - a. Deficite de folaţi şi/sau vitamina B_{12}
    - b. Anomalii congenitale ale metabolismului purinelor
  - 2. Anemii prin blocarea sintezei de hemoglobină secundară tulburării metabolismului fierului
    - a. Carenţa marţială de aport
    - b. Pierderile cronice de sânge
    - c. Perturbarea absorbţiei şi transportului fierului
    - d. Sechestrarea fierului în celulele reticuloendoteliale (anemiile din infecţii/inflamaţii cronice, neoplazii)
    - e. Perturbarea utilizării fierului şi blocarea acestuia în sideroblaşti (anemiile sideroblastice şi sideroacrestice, congenitale şi dobândite)
  - 3. Anemii prin blocarea sintezei de hemoglobină secundară perturbării metabolismului hemului
    - a. Porfiria hematopoietică ereditară
    - b. Saturnismul
  - 4. Anemii prin distrugerea intramedulară a eritroblaştilor
    - a. Anemiile diseritropoietice congenitale
    - b. Eritropoieza imperfectă

II. Anemii prin pierderi/distrugeri crescute de eritrocite („anemii periferice")
- A. *Anemia acută posthemoragică*
- B. *Anemii hemolitice corpusculare*
  - 1. Prin anomalii dė sinteză a hemoglobinei
    - a. Cantitative (sindroamele talasemice)
    - b. Calitative (ex. drepanocitoza)
  - 2. Prin anomalii ale membranei eritrocitare
    - a. Sferocitoza ereditară
    - b. Eliptocitoza ereditară
    - c. Stomatocitoza
    - d. Piropoikilocitoza
    - e. Hemoglobinuria paroxistică nocturnă
    - f. Deficitele congenitale sau secundare de sinteză a β-lipoproteinelor
  - 3. Prin anomalii enzimatice ereditare
    - a. Deficitul enzimelor glicolitice (ex. deficitul de piruvat kinază)
    - b. Deficitul enzimelor şuntului pentozelor (ex. deficitul de G6PD)
    - c. Deficitele enzimelor ce intervin în metabolismul glutationului

C. *Anemii hemolitice extracorpusculare*
1. Prin mecanisme nonimunologice
   a. Prin acţiunea unor substanţe chimice sau medicamentoase
   b. Infecţioase (bacterii, paraziţi, virusuri)
   c. Traumatisme mecanice (ex. proteze valvulare, hemodializă)
   d. Traume fizice (ex. arsuri)
   e. Anemii microangiopatice (ex. sindromul hemolitic-uremic)
2. Prin mecanisme imunologice
   a. Prin anticorpi naturali (transfuzii de sânge incompatibil)
   b. Prin izoanticorpi (boala hemolitică a nou-născutului, accidente hemolitice în caz de transfuzii cu sânge 0(I) la copii cu grupul sanguin A(II))
   c. Prin autoanticorpi (anemii hemolitice autoimune)

Abordarea diagnostică a copilului anemic:

• *Motivele prezentării la medic.* Depind de severitatea şi ritmul de instalare al anemiei (acut sau cronic), ca şi de boala de bază care a determinat anemia.

Anemiile uşoare (cu valori ale hemoglobinei circulante de 9-10 g/dl) sunt asimptomatice în repaus sau la eforturi de intensitate medie, doar la eforturi mari putând fi notate fatigabilitate, dispnee şi palpitaţii.

Anemiile severe (cu valori ale hemoglobinei circulante sub 7 g/dl) sunt, în schimb, simptomatice şi în repaus sau la eforturi minime: palpitaţii, somnolenţă, cefalee, vertij, tendinţă la lipotimii (accentuată de ortostatism), iritabilitate, tulburări ale somnului sau ale capacităţii de concentrare, scăderea randamentului şcolar, disconfort la expunerea la frig, anorexie; la fete în perioada pubertară sunt frecvente şi tulburările menstruale – amenoree şi menoragii.

• *Suspiciunea clinică de anemie.* Este stabilită, în principal, prin decelarea palorii tegumentelor şi mucoaselor vizibile (conjunctivale, jugale, palatine), semn însă nespecific. Asocierea unor modificări cardiovasculare (tahicardie, puls amplu, impulsiuni precordiale hiperdinamice, creşterea tensiunii arteriale diferenţiale, suflul „anemic" în focarul pulmonarei sau pluriorificial) creşte gradul de suspiciune.

• *Anamneza.* Are ca elemente discriminatorii pentru diagnosticul etiologic al anemiilor copilului:

– vârsta copilului (tabelul 13.VI);

– apartenenţa etnică (unele anomalii de sinteză ale hemoglobinei şi deficite enzimatice eritrocitare având o frecvenţă crescută în anumite grupuri etnice);

TABELUL 13.VI

FRECVENŢA DIFERITELOR TIPURI DE ANEMII ÎN RAPORT CU VÂRSTA COPILULUI LA DEBUT

Tipul anemiei	*Vârsta copilului*				
	0-7 zile	*1 săpt.-3 luni*	*3-24 luni*	*2-6 ani*	*> 6 ani*
Anemie prin deficit de fier	–	–	++++	+	–
Anemie prin eritroblastopenie	±	++++	–	–	–
Anemie aplastică	–	–	±	+	+
Anemie secundară infiltrării măduvei osoase (leucemii, limfoame, metastaze tumorale ş.a.)	–	±	++	++++	++++
Anemie diseritropoietică	–	–	++	++	++
Anemie posthemoragică	+++	+	++	++	++
Anemie hemolitică	++++	+++	++	+	+

Scala de evaluare: ++++ = foarte frecventă
+++ = frecventă
++ = destul de frecventă
+ = rară
± = ocazională.

– anamneza familială de boli hematologice;
– ancheta nutriţională;
– prezenţa icterului;
– infecţiile în antecedentele apropiate;
– pierderile sanguine.

• *Examenul fizic.* Trebuie să răspundă la întrebarea dacă anemia este expresia afectării izolate a seriei eritroblastice sau este legată de o afecţiune ce interesează global hematopoieza la nivelul măduvei osoase. În acest ultim sens, asocierea manifestărilor hemoragice, a organomegaliei (adenopatii, hepatosplenomegalie) şi a altor semne de infiltraţie medulară (exemplu, durerile osoase) constituie indicaţii preţioase. De asemenea, examenul fizic trebuie să culeagă toate datele relevante pentru stabilirea etiologiei anemiei (tabelul 13.VII).

• *Examenele de laborator şi paraclinice.* Etapele diagnosticului de laborator şi paraclinic la copilul anemic trebuie să parcurgă o succesiune ordonată, logică.

– *Confirmarea de laborator a suspiciunii clinice de anemie* se realizează prin determinarea concentraţiei hemoglobinei în sângele periferic şi raportarea

TABELUL 13.VII

VALOAREA UNOR DATE CLINICE PENTRU DIAGNOSTICUL ETIOLOGIC AL ANEMIILOR LA COPIL

Datele furnizate de examenul clinic	*Anemie prin perturbarea producerii de eritrocite*	*Anemie prin pierdere / distrugere periferică crescută de eritrocite*
Anamneza		
Factorul etnic	–	+
Anamneza familială de anemie	±	+
Deficite nutriţionale	+	–
Boli sistemice asociate (infecţii, inflamaţii cronice)	+	–
Examenul fizic		
Icter	–	+
Splenomegalie	+	+
Hepatomegalie	+	+
Purpură, echimoze	±	-
Adenopatii	+	±

Scala de evaluare: + = prezentă
± = poate fi prezentă
– = absentă

acesteia la valorile normale pentru vârsta şi sexul copilului.

– *Stabilirea afectării izolate a liniei eritroblastice sau a interesării globale a hematopoiezei:* prezenţa concomitentă a trombocitopeniei şi leucopeniei, prezenţa celulelor blastice şi a altor celule anormale în frotiul de sânge periferic constituie indicaţii de afectare globală a hematopoiezei la nivelul măduvei osoase.

– *Stabilirea mecanismului de producere a anemiei:* diferenţierea între anemiile prin deficit al eritropoiezei şi acelea produse prin pierderi/distrugeri crescute de eritrocite se bazează pe determinarea numărului de reticulocite în sângele periferic. Numărul de reticulocite crescut se notează în anemiile hemolitice, în anemiile posthemoragice ca şi în răspunsul la terapia de corectare a unei anemii prin insuficienţa de producere medulară de eritrocite. Numărul scăzut al reticulocitelor este o indicaţie în sensul unei anemii prin insuficienţă de producere medulară. Anemiile mieloftizice au număr scăzut sau uşor crescut de reticulocite, semnalând – alături de prezenţa eritroblaştilor în sângele periferic – prezenţa focarelor de hematopoieză extramedulară.

– *Stabilirea etiologiei anemiilor:* unele indicaţii privind etiologia anemiilor pot fi obţinute din examenul morfologic al sângelui periferic (tabelul 13.VIII).

TABELUL 13.VIII

VALOAREA EXAMENULUI MORFOLOGIC AL SÂNGELUI PERIFERIC PENTRU DIAGNOSTICUL ETIOLOGIC AL ANEMIILOR LA COPIL

Caracteristica morfologică a eritrocitelor	*Etiologia anemiilor*
Microcite hipocrome	Anemia prin carenţă de fier Sindroamele talasemice Anemiile prin perturbarea sintezei hemului
Macrocite	Deficitul de folaţi Deficitul de vitamina B_{12}
Normocite normocrome	Anemia posthemoragică acută Anemia din infecţiile/inflamaţiile cronice (boli inflamatorii ale ţesutului conjunctiv) Anemiile prin infiltrarea măduvei osoase cu celule neoplazice Anemiile aplastice
Aspecte morfologice specifice Microsferocite	Anemia sferocitară ereditară Anemiile hemolitice autoimune
Ovalocitoza	Ovalocitoza ereditară
Drepanocite (test de sicklizare!)	Hemoglobinoza S
Acantocite	Picnocitoza infantilă A-β-lipoproteinemia Arsuri Anemia din bolile hepatice cronice
Schizocite	Anemia hemolitică microangiopatică (CID, sindrom hemolitic-uremic, purpura trombocitopenică trombotică)
Prezenţa corpilor Heinz	Deficitul eritrocitar de G6PD

Examenul măduvei osoase are o valoare deosebită în orientarea diagnosticului etiologic al unei anemii la copil. Sunt urmărite în special:

– Evaluarea cantitativă şi calitativă a precursorilor eritrocitari (hiperplazia eritroblastică este întâlnită în anemiile hemolitice, anemia posthemoragică şi anemiile cu eritropoieză ineficientă, în timp ce hipoplazia seriei eritroblastice se observă în anemiile din infecţii şi în proliferările neoplazice limfoblastice sau ale celulelor mieloide). Morfologia anormală a precursorilor eritrocitari este indicatoare pentru anemiile megaloblastice şi anemiile diseritropoietice congenitale.

– Infiltraţia măduvei osoase cu celule anormale (blaşti leucemici, metastaze tumorale, celule de tezaurizare).

– Evaluarea depozitelor de fier medulare

Studiile de laborator şi paraclinice, specifice pentru confirmarea diagnosticului etiologic, completează obligatoriu investigaţia copilului cu anemie; ele vor fi prezentate, în detaliu, în capitolele ulterioare. Prezentăm doar o listă orientativă de investigaţii, în raport cu etiologia prezumtivă, în tabelul 13.IX.

TABELUL 13.IX

EXAMENELE PARACLINICE SPECIFICE PENTRU CONFIRMAREA DIAGNOSTICULUI ETIOLOGIC AL UNEI ANEMII

1. *Anemie prin carenţă marţială:*
   - Testele pentru depistarea hemoragiilor oculte
   - Sideremia
   - Capacitatea totală şi latentă de fixare a fierului
   - Nivelurile serice ale feritinei
   - Examenul sideroblaştilor în măduva osoasă
   - Studii radiologice gastrointestinale/endoscopie digestivă
   - Radiografia pulmonară
   - Examenele de spută pentru siderinofage
2. *Anemie prin carenţă de vitamină B_{12} sau acid folic:*
   - Examenul morfologic al măduvei osoase
   - Nivelurile serice ale vitaminei B_{12}
   - Nivelurile folaţilor serici/eritrocitari
   - Tubajul gastric (chimism, proba la histamină)
   - Testele de absorbţie a vitaminei B_{12} marcate radioactiv
3. *Anemie hemolitică corpusculară:*
   Prin defecte ale membranei eritrocitare
   - Examenul morfologic al frotiului de sânge periferic
   - Testul de fragilitate osmotică
   - Testele de autohemoliză

   Prin anomalii cantitative/calitative de sinteză a hemoglobinei
   - Examenul morfologic al frotiului de sânge periferic
   - Determinarea hemoglobinei alcalirezistente
   - Electroforeza hemoglobinei
   - Testul de sicklizare
   - Testul de stabilitate termică

   Prin anomalii ale enzimelor eritrocitare
   - Examenul morfologic al frotiului de sânge periferic (prezenţa corpilor Heinz)
   - Testul de autohemoliză
   - Determinarea activităţii enzimelor eritrocitare
4. *Anemie hemolitică extracorpusculară:*
   - Testul Coombs
   - Testul de liză a eritrocitelor în mediu acid
   - Testul de liză în prezenţa dextrozei
   - Prezenţa hemolizinelor bifazice (Donath-Landsteiner)
   - Anticorpii antinucleari
5. *Anemie aplastică*
   - Examenul morfologic al măduvei osoase (aspirat, biopsie)
   - Studiul radiologic al scheletului
   - Studii citogenetice
   - Culturi de celule (CFU, BFU-E)[1]

[1] BFU – burst forming units-erythroid (precursori eritroizi mai puţin diferenţiaţi decât CFU, în culturi de ţesuturi).

Algoritmul diagnostic în anemiile copilului. Este înfăţişat în figura 13.2.

ANEMII MEGALOBLASTICE

Sunt caracterizate prin anomalii morfologice şi de maturaţie ale eritrocitelor. Celulele seriei eritroide, în toate stadiile de maturaţie, demonstrează talie mare sau gigantă (macrocite/megalocite, megaloblaşti), asincronism de maturaţie nucleocitoplasmatică[1], dispersarea fină a cromatinei nucleare ş.a. Modificări de maturaţie similară pot fi întâlnite şi la nivelul celorlalte serii medulare.

Etiologie. Este prezentată în tabelul 13.X.

TABELUL 13.X

ETIOLOGIA ANEMIILOR MEGALOBLASTICE LA COPIL

1. *Anemii megaloblastice prin deficit de folaţi*
   1.1. Anomalii congenitale ale metabolismului folaţilor, privind absorbţia, transportul sau utilizarea acestora
   1.2. Enteropatii (reducerea activităţii poliglutamat deconjugazei)
      - Celiachia
      - Sprue tropical
      - Boala Crohn
      - Boala Whipple
      - Sindromul de intestin iradiat
      - Fistulele enteroenterice

   1.3. Creşterea necesarului de folaţi
      - Anemii hemolitice cronice
      - Tratamente medicamentoase (anticonvulsivante – fenitoină, primidonă, fenobarbital, antifolaţi)
      - Dermatoze
      - Hipertiroidism
      - Hemodializă/dializă peritoneală

   1.4. Carenţa de aport
      - Copilul mamei carenţate
      - Prematuritate
2. *Anemii megaloblastice prin deficit de vitamina B_{12}*
   2.1. Anomalii congenitale ale metabolismului vitaminei B_{12}
      - Deficite congenitale sau anomalia funcţională a factorului intrinsec
      - Sindromul Immerslund-Grasbeck
      - Deficitul congenital de transcobalamină II
      - Tulburarea utilizării intracelulare a vitaminei B_{12}

   2.2. *Afecţiuni digestive*
      - Gastrice: boala Biermer, gastrită, aclorhidrie, gastrectomie, insuficienţă secretorie de pepsină
      - Intestinale (rezecţia intestinului subţire, celiachia, sprue tropical, boala Crohn, boala Whipple, tuberculoza intestinală, sindromul intestinului iradiat, staza cu poluare bacteriană*, botriocefaloza, administrarea de colchicină)

[1] Megaloblaştii au o proporţie relativ crescută de ARN în comparaţie cu conţinutul de ADN celular.

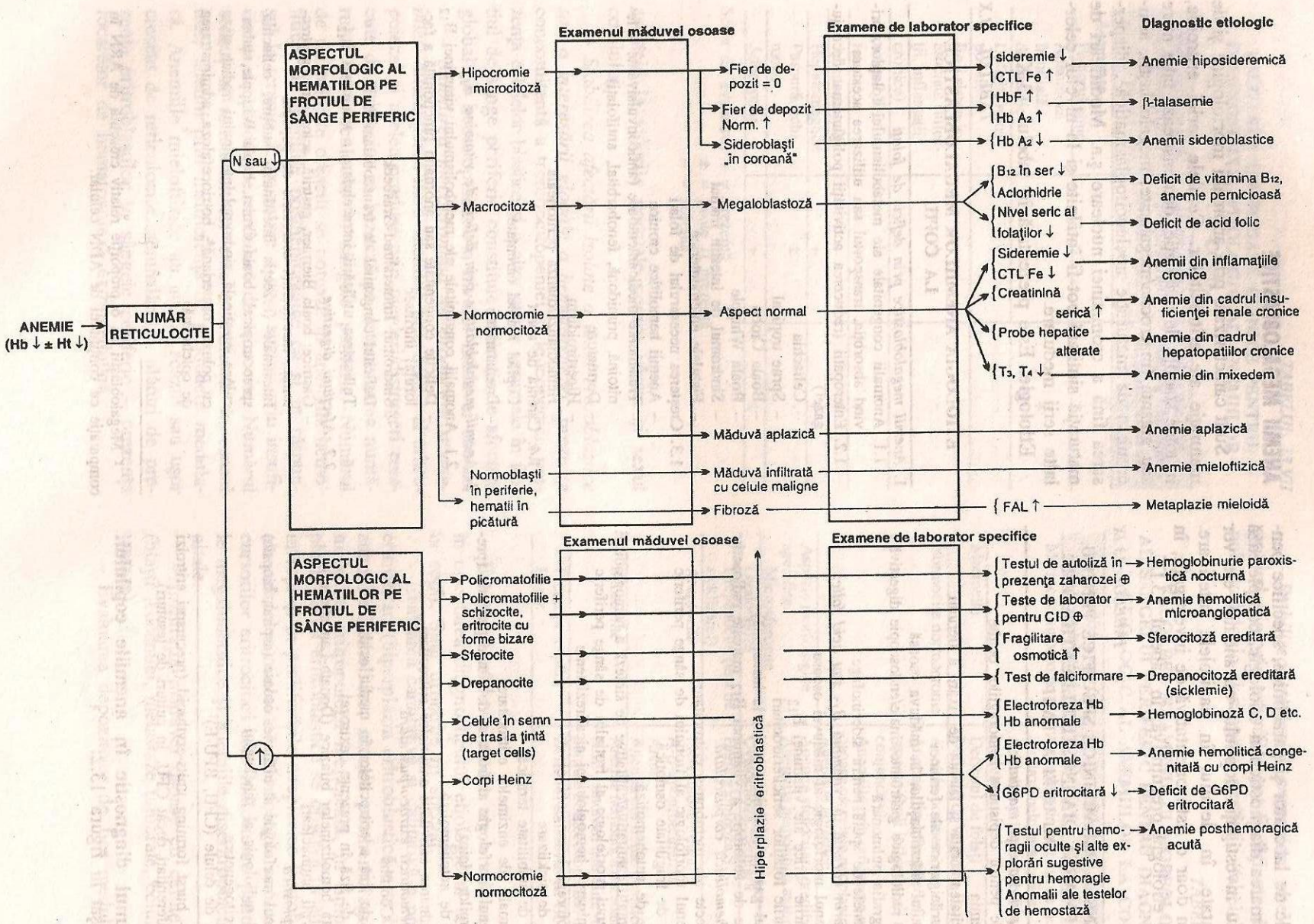

Fig. 13.2 – Algoritmul diagnostic în cazul unei anemii (modificat după H. Franklin Bunn, 1980). CTL Fe, capacitatea totală de legare a fierului. FAL, fosfatază alcalină leucocitară. CID, coagulare intravasculară diseminată.

TABELUL 13.X (continuare)

2.3. Carenţa de aport
- Nou-născutul mamei strict vegetariene
- Regim vegetarian

3. *Alte cauze de megaloblastoză*
- Sindromul Pearson
- Carenţe vitaminice: anemia tiamino-sensibilă, anemia piridoxin-dependentă
- Anomalii de sinteză ale bazelor purinice sau pirimidinice
  - Congenitale: aciduria orotică, sindromul Lesch-Nyhan
  - Câştigate: mielodisplazia de cauză medicamentoasă (chimioterapice ca metotrexatul şi 6-mercaptopurina, pirimetamina, TMP/SMX ş.a.)

* Se realizează consumul complexului vitamină B_{12} – factor intrinsec (diverticuli, duplicaţie intestinală), competiţie la absorbţia complexului.

Fiziopatologie. Cauzele cele mai importante ale anemiilor megaloblastice (carenţa de folaţi sau de vitamina B_{12} – cofactori importanţi în sinteza acizilor nucleici, anomaliile metabolismului folaţilor sau vitaminei B_{12}) produc perturbarea sintezei ADN. Consecutiv, se realizează o încetinire a ciclului celular (prelungirea fazei S) şi scăderea numărului de mitoze la nivelul precursorilor medulari ai celulelor sanguine. Consecinţele sunt următoarele:

– la nivelul seriei eritropoietice: macrocitoza, megaloblastoza şi asincronism de maturaţie nucleocitoplasmatică;

– la nivelul seriei granulocitare: neutropenie cu hipersegmentarea nucleului;

– la nivelul seriei trombocitare: trombocitopenie.

De asemenea, sunt afectate ţesuturile extramedulare cu ritm rapid de reînnoire celulară şi în special mucoasa digestivă.

Metabolismul normal al folaţilor şi al vitaminei B_{12}:

1. *Metabolismul acidului folic.* Aportul nutriţional trebuie să asigure integral necesarul organismului. RDR[1] este – la sugar – de 30-65 μg/zi (3-4 μg/kg/zi), iar la copilul mai mare de 40 μg/1 000 kcal. Acidul folic de aport se găseşte sub formă conjugată, de poliglutamaţi. Sursele dietetice sunt reprezentate de: ficat (294 μg/100 g substanţă uscată), legume verzi (spanacul conţine 75 μg/100 g), brânzeturi (14 μg/100 g) şi fructe (bananele cu un conţinut de 9 μg/100 g).

După ingestie, deconjugarea poliglutamaţilor alimentari se produce în jejun; sub formă de monoconjugaţi, folaţii se absorb în ileon. Eficienţa absorbţiei este de aproximativ 50% şi se realizează sub acţiunea unui transportor specific (FABP – folic acid binding protein).

Transportul în sânge după absorbţie este mediat de un transportor seric (o globulină, dar şi β-lipoproteinele) până la nivelul celulelor. Cantităţile superioare nevoilor metabolice ale organismului se depozitează în ficat; depozitele hepatice sunt reduse la om (de ordinul a 5-10 mg) şi rapid epuizabile.

[1] RDR – raţia dietetică recomandată.

La nivel celular, folaţii – în prezenţa vitaminei B_{12} şi a acidului ascorbic – sunt transformaţi în tetrahidrofolaţi, care participă la sinteza ADN.

Cantităţile de acid folic prezente în intestin participă – parţial – la constituirea depozitelor, printr-un ciclu enterohepatic.

Particularităţile metabolismului folaţilor la copil:

- Necesarul de acid folic al fătului este acoperit în mod adecvat, chiar în condiţiile carenţei materne (concentraţiile de acid folic în sângele din cordonul ombilical sunt de aproximativ 2 ori mai mari decât acelea din sângele matern).
- Necesarul de folaţi – raportat la greutatea corporală – este de 10 ori mai mare decât la adulţi, iar depozitele sunt reduse.
- În condiţiile alimentaţiei exclusiv lactate, aportul alimentar este sărac; laptele de vacă conţine 35-45 μg/l, iar în preparatele dietetice de lapte realizate prin fierbere, conţinutul de folaţi este redus la jumătate.

În preparatele de lapte praf obţinute prin procedeul de evaporare, conţinutul de folaţi este mai mic de 20 μg/l.

În mod deosebit, o sursă săracă de folaţi o constituie laptele de capră (sub 10 μg/l).

În laptele matern, conţinutul de folaţi este de 35-45 μg/l, dar biodisponibilitatea acestora este superioară; nou-născuţii şi sugarii alimentaţi natural nu au risc de dezvoltare a deficitului nutriţional. Formulele moderne de lapte pentru sugari – adaptate şi parţial adaptate – au un conţinut corespunzător de folaţi, iar prezenţa concomitentă a acidului ascorbic scade pierderile la preparare.

- Nivelurile serice ale folaţilor la naştere sunt comparabile cu acelea de la adult; ele scad sub valorile medii ale adultului în perioada 4/7 luni-1 an. După un an, nivelurile cresc progresiv, reajungând la valorile de la adult. La prematuri, nivelurile de folaţi scad mai rapid postnatal decât la nou-născutul la termen, în special în primul trimestru de viaţă. Prematurii, nou-născuţii şi sugarii cu greutate mică la naştere necesită aporturi suplimentare de folaţi pentru compensarea nevoilor crescute datorate creşterii somatice rapide, în special până ce diversificarea alimentaţiei asigură un aport nutriţional adecvat.
- Diareea trenantă sau recidivantă facilitează apariţia deficitului de folaţi prin interferenţa în procesul de deconjugare al poliglutamaţilor alimentari, ca şi prin anihilarea circuitului enterohepatic al folaţilor (pierdere excesivă în scaun).

2. *Metabolismul vitaminei B_{12}.* RDR este de 1-5 μg/zi; aportul zilnic mediu de vitamina B_{12} este de 0,1-1 μg/zi. Sursele alimentare sunt: ficatul (116 μg/100 g substanţă uscată), oul (3 μg/100 g), carnea (2 μg/100 g) şi brânzeturile (2 μg/100 g). Laptele matern oferă sugarului aproximativ 0,3 μg vitamină B_{12}/24 ore, exceptând cazul mamelor strict vegetariene. Hidroxicobalamina este singura formă activă din punct de vedere biologic.

La nivel gastric, se formează complexul vitamina B_{12} – factor intrinsec (FI), acesta din urmă fiind o mucoproteină secretată de celulele parietale gastrice; complexul este important pentru absorbţia vitaminei B_{12}.

Absorbţia complexului vitamina B_{12}-FI se face în ileonul distal, unde el se fixează la nivelul unui receptor specific al membranei enterocitului; eficacitatea absorbţiei este de aproximativ 10-20%. Excreţia fecală a vitaminei B_{12} este de cca 4-25 μg/zi.

După absorbţie, vitamina B_{12} circulă în plasma legată de o proteină transportoare (transcobalamina II - TCII). Astfel,

ajunge la ţesuturi unde îşi exercită funcţiile metabolice specifice. Vitamina B_{12} este o coenzimă necesară formării 5-metiltetrahidrofolatului; în acest fel, vitamina B_{12} este implicată în sinteza nucleotidelor purinice şi – deci – a ADN.

Cantităţile de vitamina B_{12} care depăşesc necesarul fiziologic sunt depozitate hepatic (rezervele hepatice sunt de ordinul a cca 2 000-5 000 µg; depozitele neonatale sunt – în general – suficiente până la vârsta de 1 an). De la nivelul depozitelor hepatice, vitamina B_{12} este transportată de TCI la locurile acţiunii elective (măduva osoasă).

Eliminările urinare sunt reduse (aproximativ 0,28 µg/zi).

Anemia prin deficit de folaţi (anemia megaloblastică a sugarului)

Factorii precipitanţi ai carenţei de folaţi sunt infecţiile, diareea cronică/recidivantă şi perioadele de creştere rapidă. Anemia prin deficit de folaţi acompaniază, obişnuit, malnutriţia protein-energetică sau malnutriţia proteinică.

Clinic, debutul se produce la vârsta de 4-7 luni; la prematuri, anemia se poate manifesta în primul trimestru de viaţă.

Tabloul clinic este dominat de semnele de anemie severă, instalată progresiv. Alte manifestări ale carenţei de folaţi sunt: febra de cauză neprecizată, iritabilitatea, afectarea creşterii somatice, diareea. În cazurile severe, pot exista manifestări hemoragice, legate de trombocitopenie. Deseori, sunt asociate şi semne de carenţă a vitaminei C (scorbut).

Paraclinic, examenul sângelui periferic demonstrează anemie normocromă (scăderea concentraţiei hemoglobinei circulante şi a hematocritului, numărul hematiilor < 2 000 000/µl) cu macrocitoză (VEM ≥ 100 fl, HEM ≥ 35 pg, CHEM normală). La nivelul hematiilor se notează prezenţa corpilor Jolly, a inelelor Cabot şi a punctaţiilor bazofile. Procentajul reticulocitelor este normal sau scăzut. Leucopenia cu prezenţa neutrofilelor hipersegmentate este, de asemenea, constantă. Numărul de trombocite este, obişnuit, uşor scăzut, cu deficit funcţional trombocitar moderat.

Examenul măduvei osoase demonstrează hipoplazia seriei eritrocitare, cu megaloblastoză (precursori eritrocitari cu diametrul de 20-30 nm, raport nucleocitoplasmatic redus şi asincronism de maturaţie). Precursorii granulocitari au, de asemenea, talie mare şi asincronism de maturaţie. Modificările seriei megacariocitare sunt mai atenuate (hipersegmentarea nucleilor, megacariocite „în explozie"). Sideroblaştii medulari sunt în procentaj crescut.

Diagnosticul biochimic necesită determinarea nivelurilor de folaţi eritrocitari (N: 50-150 ng/ml, în anemia prin carenţă de folaţi < 50 ng/ml), a folaţilor serici (N: 3-20 ng/ml, în această formă de anemie < 3 ng/ml) şi a folaţilor totali (scăzuţi în anemia prin deficit de folaţi). Stadializarea biochimică a deficitului de folaţi este prezentă în tabelul 13.XI.

TABELUL 13.XI

STADIALIZAREA CARENŢEI DE FOLAŢI ŞI VITAMINĂ B_{12} (după Huser)

Stadiu de carenţă	*Deficit de folaţi*	*Deficit de vitamină B_{12}*
Carenţă latentă	Folaţii serici < 3 ng/ml Folaţii eritrocitari normali (50-150 ng/ml)	Concentraţie serică de vitamina B_{12} 80-140 pg/ml Folaţii eritrocitari normali Excreţie de acid metilmalonic în urină normală
Carenţă preclinică	Folaţii serici < 3 ng/ml Folaţii eritrocitari < 50 ng/ml Megaloblastoză medulară	Concentraţie serică de vitamina B_{12} < 80 pg/ml Folaţii eritrocitari scăzuţi Excreţie de acid metilmalonic în urină crescută Megaloblastoză medulară
Carenţă manifestă	Anemie megaloblastică	Anemie megaloblastică

Carenţa de folaţi este evidenţiată – indirect – şi prin testul FIGlu pozitiv (creşterea excreţiei urinare a acidului formiminoglicinic la peste 17 ng/dl), în special după încărcarea orală cu histidină. Activitatea serică a LDH (lactic acid dehydrogenase) este foarte crescută.

Proba terapeutică (prin administrarea de doze fiziologice de acid folic 0,05-0,1 mg/zi i.m. sau 0,125 mg/zi p.o. şi evidenţierea crizei reticulocitare) constituie un argument suplimentar pentru diagnosticul etiologic.

Tratamentul se bazează, în special, pe terapia substitutivă specifică, în doze terapeutice de acid folic: la sugar 0,5-1 mg/zi, oral[1], până la corectarea anemiei, urmată de o doză de întreţinere de 0,1 mg/zi.

La copilul mai mare, doza terapeutică de acid folic pe cale orală este de 10-15 mg/zi (1-5 mg/zi i.v.), până la corectarea anemiei, iar doza pentru refacerea rezervelor – şi până la înlăturarea cauzei – este de 1-5 mg/zi p.o.

[1] Parenteral, numai în cazurile care asociază un sindrom grav de malabsorbţie.

Răspunsul terapeutic constă în: normalizarea morfologică a măduvei osoase în 24-48 ore, criza reticulocitară (la 7-10 zile de la debutul terapiei) şi corectarea anemiei (3-4 săptămâni).

În formele severe, pentru evitarea complicaţiilor cardiace, se administrează în asociere vitamina B_{12}. În cazul că – la reluarea eritropoiezei – apar semne de carenţă de fier asociată, este indicată şi feroterapia orală; de asemenea, este recomandată corectarea altor deficite vitaminice concomitente (de exemplu, deficitul de vitamina C).

În anemiile severe (Hb circulantă < 7 g/dl) şi prost tolerate, poate fi indicată transfuzia de masă eritrocitară.

Malabsorbţia congenitală a acidului folic

Este datorată unui deficit intestinal specific de absorbţie a folaţilor (deficitul de FABP), asociat cu un defect de transport al folaţilor din plasmă spre SNC.

Clinic, se manifestă prin anemie, convulsii, retard psihomotor şi calcificări cerebrale.

Paraclinic, tabloul hematologic este cel al anemiilor prin deficit de folaţi. Nivelul folaţilor serici, eritrocitari şi totali este scăzut; proba terapeutică cu doze fiziologice de acid folic este negativă.

Tratamentul urmăreşte menţinerea în limite normale a valorilor hematologice cu doze mari de acid folic administrate oral (15-50 mg/24 ore).

Anemia prin deficit de vitamina B_{12}

Clinic, sindromul anemic domină tabloul clinic la copil. La acesta se adaugă întârzierea creşterii somatice, semnele digestive (mai rare, predominând la sugar): anorexie, vărsături, diaree şi semne neurologice (specifice diagnosticului de carenţă de vitamina B_{12}, dar excepţionale la copil) – ataxie, neuropatie periferică, atingerea cordoanelor posterioare de la nivelul măduvei spinării.

Paraclinic, la nivelul sângelui periferic se notează anemie macrocitară, normocromă şi hiporegenerativă[1], anizocitoză şi poikilocitoză. Leuconeutropenia este constantă, iar neutrofilele au o talie mai mare, cu hipersegmentare a nucleului (peste 5% din neutrofile au 5 sau mai multe segmente nucleare). De asemenea, este prezentă o trombocitopenie moderată.

Măduva osoasă este hipercelulară, cu megaloblastoză, metamielocite gigante cu vacuolizare citoplasmatică şi hipersegmentarea nucleilor megacariocitelor.

Biochimic, fierul este normal sau crescut. Nivelul seric al vitaminei B_{12} este scăzut (valori normale: 200-500 pg/ml, în acest tip de anemii el este sub 100 pg/ml).

Pentru diagnostic, este important şi răspunsul terapeutic (criza reticulocitară, survenită după administrarea de doze terapeutice de vitamina B_{12} timp de 7-10 zile).

În ceea ce priveşte examenele etiologice, testul Schilling răspunde cel mai bine acestei intenţii: la ora 0 a testului se administrează o injecţie prealabilă de 1000 mg vitamină B_{12} pentru saturarea rezervelor; urmează apoi administrarea orală de 0,5 μg vitamină B_{12} marcată radioactiv (^{57}Co sau ^{60}Co). Eliminarea radioactivităţii în urină (măsurată timp de 48 ore) exclude malabsorbţia vitaminei B_{12}; normal, această eliminare reprezintă 10-30% din cantitatea de radioactivitate eliminată; patologic, eliminările sunt mai mici de 2%. În boala Biermer, malabsorbţia vitaminei B_{12} se corectează prin administrarea concomitentă de factor intrinsec exogen.

Anemia pernicioasă juvenilă (anemia perniciasă congenitală McIntyre, anemia pernicioasă juvenilă tip Hoffbrand tip I)

Este o boală familială, ereditară, cu transmisie autozomal recesivă. Este datorată incapacităţii celulelor parietale gastrice de a secreta factor intrinsec. Diferă de anemia pernicioasă a adultului prin faptul că secreţia gastrică acidă este normală, ca şi aspectul histopatologic al mucoasei gastrice.

Clinic, anemia devine evidentă într-un interval variabil faţă de momentul naşterii (9 luni-3 ani), în raport cu epuizarea depozitelor prenatale şi se manifestă printr-o paloare progresivă, cu tentă gălbuie, a tegumentelor şi mucoaselor. Anemia severă se însoţeşte de iritabilitate, nelinişte şi anorexie. Tegumentele sunt uscate, aspre şi depigmentate. Părul şi unghiile sunt friabile. Glosita este frecventă şi se manifestă prin hiperemie lingual, depapilare şi dureri şi – uneori – prin ulceraţii marginale (glosita Hunter);

[1] Numărul hematiilor este proporţional mai scăzut decât hematocritul, ceea ce se explică prin macrocitoză (VEM > 10 fl).

se notează şi disfagie. Manifestările neurologice – mai rare – sunt reprezentate de ataxie, parestezii, hiporeflexie osteotendinoasă, prezenţa semnului Babinski, clonii şi, uneori, stare comatoasă. Uneori, se notează stare febrilă sau febră neexplicată.

Paraclinic, activitatea factorului intrinsec este absentă în sucul gastric, dar lipsesc, de asemenea, şi autoanticorpii antifactor intrinsec. Se notează o hiperbilirubinemie neconjugată moderată[1] şi activitate serică crescută a LDH. În urină, se notează excreţia crescută de acid metilmalonic (valori normale 0-3,5 mg/24 ore).

Tratamentul constă în administrarea de vitamina B_{12} parenteral, 1000 µg/zi timp de 7 zile (sau minimum 14 zile, dacă există şi manifestări neurologice!).

Se continuă cu 1000 µg/săptămână, până la reconstituirea depozitelor. Tratamentul de întreţinere se face cu doze de 1000 µg administrate lunar sau trimestrial, încercându-se şi calea orală.

Deficitul de vitamina B_{12} la copilul mai mare (anemia pernicioasă juvenilă Hoffbrand tip II)

Este asociată cu aclorhidrie şi gastrită atrofică, semănând cu anemia Biermer de la adult.

Anemia pernicioasă juvenilă cu endocrinopatie asociată

Este un sindrom familial, caracterizat prin candidiază mucocutanată cronică, hipoparatiroidism şi alte endocrinopatii autoimune asociate, malabsorbţia vitaminei B_{12} (test Schilling pozitiv), anemie megaloblastică şi prezenţa în ser de autoanticorpi antifactor intrinsec şi anticelule parietale gastrice. Necesită administrarea regulată de vitamina B_{12}.

Deficitul de transcobalamină II (Hakann)

Este rar, familial, cu transmisie ereditară autozomal recesivă. Se datoreşte perturbării absorbţiei şi transportului vitaminei B_{12}, secundară absenţei transportorului plasmatic specific. Anemia megaloblastică este severă şi debutează la vârsta de sugar. Tratamentul constă în doze mari de vitamina B_{12} administrate parenteral.

[1] Expresia hematopoiezei ineficiente prin distrugerea crescută intramedulară a precursorilor eritrocitari.

Sindromul Immerslund-Grasbeck

Este, de asemenea, rar, familial şi cu transmisie autozomal recesivă. Se datoreşte unui defect intestinal specific de absorbţie a vitaminei B_{12} (absenţa sau disfuncţia receptorilor ileali pentru complexul FI-vitamina B_{12}). Asociază anemie megaloblastică şi proteinurie. Histologia gastrică este normală, ca şi secreţia acidă şi de factor intrinsec.

Anemii megaloblastice prin defecte ereditare ale metabolismului pirimidinelor

Aciduria orotică

Este o boală familială rară, cu transmisie autozomal recesivă. Constă într-un defect genetic de biosinteză a pirimidinelor (deficitul de orotat-fosforibozil transferază şi oritidin-5-fosfat decarboxilază, cu repartiţie multitisulară).

Clinic şi paraclinic se caracterizează prin anomalie megaloblastică severă, cu debut precoce şi refractară la administrarea de vitamină B_{12} şi folaţi, neutropenie şi cristalurie (aceasta din urmă secundară excreţiei crescute de acid uric). Frecvent, se notează şi retardul dezvoltării somatice şi mentale.

Terapeutic, anemia răspunde prompt la administrarea unui precursor al acizilor nucleici (uridina) sau de drojdie de bere.

Sindromul Lesch-Nyhan

Este rar, familial, cu transmisie recesivă legată de sex. Se datorează deficitului total, genetic determinat, al unei enzime: hipoxantin-guanin-fosforibozil transferaza (HGPRT) la nivelul multor ţesuturi, inclusiv al eritrocitelor şi fibroblaştilor. Determină blocarea regenerării purinelor (purine salvage pathway), prin care xantina şi hipoxantina pot fi reconvertite la nucleotide (acid inozinic şi acid guanilic). Sinteza de nucleotide este blocată, în special la nivelul creierului. Activitatea fosforibozil-pirofosfat sintetazei (PRPP) creşte în mod secundar şi fosforibozil pirofosfatul se acumulează în ţesuturi, ducând la o creştere a producţiei de novo de purine şi acid uric.

Clinic, băieţii afectaţi sunt – în mod normal – asimptomatici la naştere. Prima manifestare clinică este întârzierea dezvoltării psihomotorii, debutând în primele luni de viaţă. Se instalează ulterior un sindrom neurologic sever, progresiv (cu hiperreflexivitate osteotendinoasă, clonus, spasticitate, mişcări coreoatetozice şi – în special – cu comportament autodistructiv, compulsatoriu).

Hematologic, se notează anemie megaloblastică severă, refractară la vitamina B_{12} şi folaţi. Acidul uric seric are valori crescute (10-15 mg/dl), uneori fiind prezenţi tofii gutoşi şi artrita gutoasă la copilul mare, afectând coatele, genunchii, degetele mâinii şi halucele.

Evoluţia este severă, fiind determinată de handicapul neurologic grav şi progresiv.

Tratamentul se află, deocamdată, în stadiul experimental (transferul genic).

Anemii megaloblastice de alte cauze

• **Anemia macrocitară tiamino-sensibilă** este rară şi datorată unei anomalii congenitale a vitaminei B_1, transmisă autozomal recesiv. Clinic, se caracterizează prin anemie macrocitară, hiporegenerativă, asociată uneori cu neutropenie şi trombocitopenie, surditate neurosenzorială şi diabet zaharat insulino-dependent. Pot exista şi alte manifestări neurologice, oculare sau viscerale. Examenul măduvei osoase evidenţiază megaloblastoză. Tratamentul constă în administrarea de vitamină B_1 în doze farmacologice (25-100 mg/zi), care corectează anemia; aceasta recidivează la întreruperea terapiei. Dacă tratamentul este introdus precoce, poate fi ameliorată şi evoluţia diabetului zaharat şi a atingerii senzoriale.

• **Sindromul Pearson** se datorează deleţiei unui segment de ADN mitocondrial, transmiterea ereditară fiind recesivă legată de sex (sunt afectate mitocondriile din ovocit). Cea mai mare parte a cazurilor este, însă, sporadică. Se caracterizează prin anemie macrocitară hiporegenerativă (care poate fi revelatoare), asociată rapid cu alterarea stării generale, diaree cronică prin insuficienţă pancreatică şi acidoză metabolică cu creşterea raporturilor lactaţi/piruvaţi. Secundar, se pot instala pancitopenia, insuficienţa hepatică şi tulburările neurologice. În examenul măduvei osoase este caracteristică vacuolizarea precursorilor medulari. Nu există tratament, evoluţia fiind spre deces, de regulă la vârstă mai mică de 5 ani.

ANEMII PRIN CARENŢĂ DE FIER

Sunt cele mai frecvente anemii ale sugarului şi copilului.

Fiziopatologie. Carenţa de fier evoluează în 3 etape:

a. Într-o primă etapă, se produce depleţia rezervelor de fier, obiectivată de scăderea feritinei serice şi a hemosiderinei din măduva osoasă şi celulele hepatice, fără efecte notabile asupra hematopoiezei.

b. Într-o a doua etapă, se manifestă perturbările metabolice legate de carenţa de fier: creşterea valorilor transferinei serice, scăderea nivelurilor fierului seric şi scăderea coeficientului de saturare a transferinei[1]. Sinteza hemoglobinei la nivelul eritroblaştilor scade, dar diviziunile celulare continuă să se producă normal, ceea ce conduce la microcitoza hematiilor. Se observă şi o acumulare moderată a precursorilor hemului (protoporfirina eritrocitară liberă, FEP)[2].

c. În fine, într-un stadiu şi mai avansat, se produce scăderea nivelului hemoglobinei circulante cu apariţia unei anemii hipocrome microcitare şi aregenerative. De notat, însă, că deficitul de fier produce efecte la nivelul tuturor metabolismelor unde intervin enzime heminice (mioglobină, citocrom, catalază, peroxidază ş.a.), care conduc la manifestări asociate anemiei – în special – la perturbări ale răspunsurilor imune şi la afectarea dezvoltării psihomotorii a copilului.

Particularităţile metabolismului fierului la sugar şi copil: conţinutul total de fier elemental al organismului este de aproximativ 500 mg la nou-născut, pentru a ajunge la valoarea de 5 000 mg la adult. Rezervele de fier ale nou-născutului se formează – în proporţie de 2/3 – în ultimul trimestru de viaţă intrauterină[3]. Ele nu sunt suficiente decât pentru primele 4 luni de viaţă extrauterină, fiind la valori minimale în jurul vârstei de 6 luni. De aici, rezultă importanţa aportului exogen de fier, în special în primul an de viaţă, când creşterea masei corporale şi creşterea masei sanguine sunt la un ritm foarte înalt. Fierul legat de hemoglobină creşte de la 175 mg la naştere la 320 mg la vârsta de 1 an.

Nevoile de fier sunt la fel de importante şi în timpul puseului de creştere pubertar.

Diferenţa de 4 500 mg fier elemental încorporat în organism în cursul procesului de creştere impune o absorbţie zilnică de cca 0,8 mg Fe elemental în primii 15 ani de viaţă; în plus este necesară o cantitate mică adiţională de fier elemental, zilnic, pentru acoperirea pierderilor fiziologice. În consecinţă, pentru menţinerea unei balanţe echilibrate a fierului în copilărie, trebuie absorbită, zilnic, o cantitate de fier elemental de 1-1,5 mg. Pro-

---

[1] La o saturare a transferinei de 10-15%, deficitul de fier devine limitativ pentru sinteza hemoglobinei.

[2] Dozarea se face prin cromatografie lichidă de mare performanţă pe sânge total. Valorile normale sunt: 1,9 ± 0,4 μg/g hemoglobină (sau < 35 μg/dl sânge integral). În deficitul de fier, valorile medii sunt 10,9 ± 6,2 μg/g hemoglobină (> 50 μg/dl sânge integral).

[3] Depozitele de fier sunt scăzute la nou-născut în caz de greutate scăzută la naştere sau de hemoragii perinatale semnificative.

centajul de absorbţie a fierului din surse nutriţionale este, obişnuit, în jur de 10%, de unde rezultă raţia dietetică recomandată (RDR) de Fe de 10-15 mg/zi[1].

Aceste niveluri sunt greu de atins în primul an de viaţă datorită sărăciei surselor dietetice; de aici necesitatea includerii în dieta sugarului de cereale şi preparate de lapte îmbogăţite în fier. Dependenţa de fierul din surse nutriţionale este crescută considerabil la sugar (30% din fierul necesar este asigurat pe această cale, spre deosebire de adult, unde aportul alimentar asigură doar 5%!). Sugarul are o balanţă a fierului precară; dieta inadecvată şi/sau pierderile de sânge conduc rapid la anemie prin carenţă de fier.

Epidemiologie. Carenţa marţială se manifestă, în principal, între 6 luni şi 2 ani. O serie de factori favorizanţi materni (multiparitatea, carenţa marţială maternă), obstetricali (prematuritatea, gemelaritatea, hipotrofia intrauterină), neonatali (hemoragii, prelevări sanguine excesive), dietetici (regim alimentar inadecvat) şi socioeconomici (venituri scăzute, nivel educativ redus al familiei) sunt implicaţi în producerea anemiei prin carenţă de fier. Aceşti factori sunt detaliaţi în tabelul 13.XII.

TABELUL 13.XII

FACTORII FAVORIZANŢI ŞI CADRUL ETIOLOGIC AL CARENŢEI MARŢIALE LA COPIL
(modificat după J. N. Leblanc, G. Schaison)

A. Cauzele obstetricale şi neonatale:
- Carenţa de fier maternă
- Gemelaritatea
- Prematuritatea
- Hipotrofia intrauterină („small for date")
- Transfuzia fetomaternă
- Hemoragiile neonatale

B. Cauzele dietetice:
- Aport lactat exclusiv prelungit
- Aport insuficient de fier al dietei

C. Tulburările de absorbţie intestinală a fierului:
- Pica
- Enteropatiile cronice: celiachia, intoleranţa la proteinele laptelui de vacă, ş.a.

D. Pierderile sanguine:
1. Digestive:
   - Parazitoze intestinale (în special anchilostomiaza)
   - Sângerările oculte cronice secundare administrării de aspirină sau alte AINS
   - Esofagita peptică (refluxul gastroesofagian)
   - Varicele esofagiene (hipertensiunea portală)
   - Gastrita, ulcerul gastric sau duodenal
   - Diverticulul Meckel
   - Bolile inflamatorii cronice intestinale (boala Crohn, rectocolita ulcerohemoragică)
   - Hemangiomul intestinal, angiodisplazia
   - Polipoza intestinală
2. Extradigestive:
   - Menometroragiile
   - Hemosideroza pulmonară secundară sau esenţială*
   - Hemoragiile recurente (epistaxis) la copiii cu tulburări de hemostază
   - Prelevările repetate de sânge la nou-născut şi sugarul mic
   - Tulburările psihiatrice–sindromul Lasthenie de Ferjot

* Fierul pulmonar este nereutilizabil!

Adolescenţa, în special în cazul fetelor, după apariţia menstruaţiei, constituie o a doua perioadă propice pentru instalarea carenţei de fier.

Tablou clinic. *Sindromul anemic* este instalat progresiv, de unde şi toleranţa clinică remarcabilă a acestei anemii. În anemia uşoară sau de severitate medie produsă prin carenţa de fier (valori ale hemoglobinei circulante de 6-10 g/dl), mecanismele compensatorii sunt eficiente. Paloarea tegumentelor şi mucoaselor este, deseori, singura manifestare clinică. În schimb, în anemiile severe prin carenţa marţială (hemoglobina circulantă < 5 g/dl) se notează iritabilitate, anorexie, tahicardie, cardiomegalie, prezenţa suflurilor anemice.

Semnele specifice de carenţă de fier sunt mai rar notate la copil în comparaţie cu adultul şi constau în: ragade comisurale, glosită, uscăciunea tegumentelor, koilonichie, hipotonie musculară, tulburări ale comportamentului alimentar (pica[2]), întârzierea dezvoltării psihomotorii[3] şi sensibilitate crescută faţă de infecţii.

Pot fi prezente şi semnele altor deficite nutriţionale asociate (obezitatea infantilă prin excesul de făinoase, malnutriţia protein-calorică).

Examene complementare. *Hemograma:* aspectul morfologic este acela al unei anemii microcitare (VEM < 70 fl), hipocromă (HEM < 27 pg/dl, CHEM < 30%), hiporegenerativă[4]; în formele severe se notează şi poikilocitoză (fig. 13.3).

[1] 1 mg/kg/zi până la 1 an (fără a depăşi 15 mg/zi), 10 mg/zi între 1-10 ani şi 12-15 mg/zi peste vârsta de 10 ani.

[2] Monoaminoxidaza (MAO) este o enzimă conţinând fier, cu rol esenţial în reacţiile chimice la nivelul SNC, inclusiv în funcţiile gustative. Pica agravează carenţa de fier, prin chelarea fierului alimentar.

[3] La copilul mare se notează tulburări de atenţie, ale stării de veghe şi ale procesului de instruire şcolară.

[4] Numărul de reticulocite este normal sau uşor crescut.

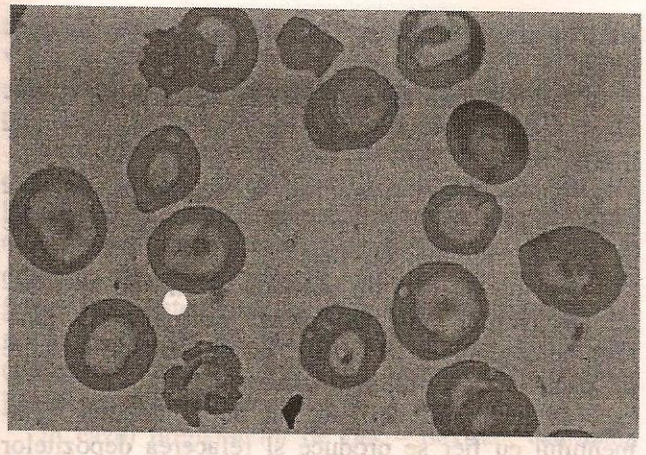

Fig. 13.3 – Anemia prin carenţă de fier – aspectul frotiului periferic.

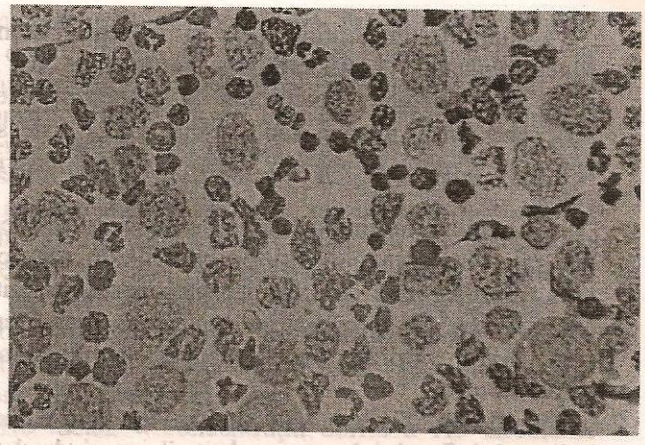

Fig. 13.4 – Coloraţia Perls, măduvă osoasă în anemia prin carenţă de fier.

Numărul de leucocite şi formula leucocitară sunt normale şi – frecvent – se notează trombocitoza (600 000-1 000 000/µl).

Probele pentru explorarea metabolismului fierului: valorile fierului seric sunt scăzute (< 30 µg/dl); CTLF[1] este crescută (> 350 µg/dl). Transferinemia este crescută (valori normale 95-385 mg/dl), în timp ce coeficientul de saturare al transferinei este scăzut (< 15%). Valorile feritinei serice, în strânsă corelaţie cu depozitele de fier ale organismului, sunt reduse semnificativ (< 10 µg/dl).

Examenul măduvei osoase: măduva osoasă este hipercelulară, cu hiperplazie eritoblastică. Eritroblaştii au citoplasma redusă, marginile celulare sunt „zdrenţuite", iar încărcarea cu hemoglobină deficitară, ceea ce dă o coloraţie cenuşie citoplasmei. Celelalte serii hematopoietice sunt normale.

Coloraţia Perls, rareori necesară pentru diagnosticul curent, demonstrează scăderea procentajului de sideroblaşti şi absenţa fierului de depozit în macrofage, în concordanţă cu epuizarea rezervelor de fier (fig. 13.4).

Diagnostic:

Diagnosticul pozitiv este relativ uşor în cazurile tipice. Diagnosticul etiologic se face şi prin analiza bilanţului marţial, ţinând cont de vârsta copilului. Cel mai frecvent, la sugar şi copil, anemia feriprivă este datorată carenţei aportului nutriţional. Alte cauze – şi în special pierderile crescute de fier – sunt de luat în discuţie când anemia feriprivă survine la o vârstă neobişnuită sau dacă se observă recăderea în ciuda unui tratament marţial corect. Prelevările repetate de sânge la sugarul mic pot constitui o circumstanţă favorizantă (2 ml de sânge = 1 mg Fe elemental!). De asemenea, studiile au arătat că aproximativ o treime din sugarii cu anemie feriprivă severă au pierderi intestinale crescute de fier, datorită microhemoragiilor induse de proteinele termolabile din laptele de vacă! Pierderile medii se cifrează la 1-7 ml sânge/zi şi sunt neinfluenţate de aportul de fier sau de transfuzii, dar sunt corectate de utilizarea formulelor de lapte adaptate sau a lăpturilor pe bază de soia, precum şi prin limitarea laptelui de vacă. Aceste microhemoragii nu sunt determinate de deficitul de lactoză sau de alergia „tipică" la proteinele laptelui de vacă (sindromul Lahey-Wilson).

Diagnosticul diferenţial se face cu alte anemii microcitare hipocrome:

– beta-talasemia minoră (purtătorii sănătoşi de tară talasemică), care se diferenţiază prin valorile normale ale sideremiei şi prin valorile crescute ale HbA_2 (>3,5 %);

– beta-talasemia majoră, uşor de diagnosticat pe datele familiale, tabloul clinic tipic, aspectul de anemie hemolitică, ca şi pe datele furnizate de electroforeza hemoglobinei (prezenţa hemoglobinei F în cantitate crescută);

– alfa-talasemia, care se manifestă la nou-născut prin microcitoză (VEM = 94 fl, faţă de valorile normale de 110-128 fl) şi hipocromie; Hb Bart are valori de 3-5%. În afara perioadei neonatale se manifestă ca o anemie familială hipocromă, microcitară, cu valori normale ale HbA_2 şi refractară la tratamentul marţial. Incidenţa ei este de cca 3% la rasa neagră şi este frecvent diagnosticată la populaţiile din Asia de Sud-Est. Nu a fost descrisă în ţara noastră;

[1] CTLF – capacitatea totală de legare a fierului.

– anemiile din inflamaţiile şi infecţiile cronice sunt – obişnuit – normocrome şi normocitare, dar pot avea şi un caracter microcitar şi hipocrom. Fierul seric este, însă, normal sau crescut, CTLF este scăzută, iar feritina serică are valori normale sau crescute;

– anemia din intoxicaţia cu plumb se diferenţiază prin prezenţa punctaţiilor bazofile în eritrocite, prin valorile foarte crescute ale protoporfirinei eritrocitare libere[1], coproporfirinele urinare foarte crescute şi prin valorile foarte crescute ale plumbemiei şi plumburiei.

Profilaxie. Ţinând cont de particularităţile metabolismului fierului la sugar şi copil, ca şi de datele epidemiologice, profilaxia anemiei feriprive impune următoarele măsuri:

– suplimentarea cu fier a preparatelor de lapte pentru vârsta „a 2-a" a sugarului.

– suplimentarea cu fier sistematică a dietei, dacă există factori de risc pentru carenţa marţială – până la acoperirea RDR – din a 8-a săptămână de viaţă extrauterină, când eritropoieza devine foarte activă.

Tratament curativ:

Feroterapia orală. Este cea mai indicată măsură de corecţie a anemiei feriprive. Se utilizează fierul feros, în doză de 3-6 mg/kg/zi, într-o singură priză zilnică până la vârsta de un an şi în 2-3 prize după această vârstă. Absorbţia fierului este mai bună în caz de administrare à jeun, dar, în situaţia intoleranţei digestive, poate fi administrat şi la mese.

Conţinutul în fier elemental al diferitelor preparate farmaceutice, raportat la greutatea preparatului este de 30% pentru fumaratul feros, 20% pentru sulfatul feros şi 10-12% pentru gluconatul feros.

Durata feroterapiei orale este, în medie, de 3 luni (sau 2 luni după normalizarea nivelului hemoglobinei circulante, în scopul normalizării rezervelor de fier – indicată şi de normalizarea feritinei serice); în cursul terapiei de refacere a depozitelor, doza zilnică de fier nu va depăşi 3 mg/kg.

Corecţia perturbărilor sub tratamentul cu fier se face – obişnuit – în următoarea secvenţă, care indică şi monitorizarea în cursul terapiei:

– la 12-24 ore de la iniţierea terapiei – refacerea enzimelor celulare care conţin fier, ameliorarea stării generale, scăderea iritabilităţii şi creşterea apetitului;

– la 36-48 ore se notează răspunsul iniţial la nivelul măduvei osoase, constând în hiperplazie eritroidă;

– la 48-72 ore începe să se manifeste reticulocitoza, care atinge valorile maxime la 5-8 zile de la iniţierea terapiei cu fier;

– într-un interval de până la 30 zile de la debutul feroterapiei orale se notează normalizarea valorilor hemoglobinei circulante, cu un ritm de creştere de până la 0,5 g/dl în 24 ore;

– în intervalul de 1-3 luni de la debutul tratamentului cu fier se produce şi refacerea depozitelor de fier ale organismului.

Efectele adverse ale feroterapiei sunt prezentate în tabelul 13.XIII.

TABELUL 13.XIII

EFECTELE ADVERSE ALE FEROTERAPIEI

1. Feroterapia orală:
   - Culoarea brun-negricioasă a scaunului (constantă)
   - Coloraţia negricioasă a dinţilor (temporară)
   - Greaţa
   - Diareea
   - Constipaţia
2. Feroterapia parenterală:
   a) În administrare i.m.:
      - Coloraţia locală a pielii la locurile de injecţie
      - Reacţia febrilă (24-48 ore)
      - Durerile la locurile de injecţie
      - Reacţia inflamatorie locală ± limfadenita regională
      - Reacţiile sistemice (rare)
        - congestia feţei, greaţă, vărsături, hipersudoraţie, artralgii generalizate, poliadenopatii
        - reacţii anafilactice
        - artralgii recurente
      - Efectul carcinogenetic local (experimental, fără importanţă pentru practica clinică)
   b) În administrare i.v.:
      - Reacţiile anafilactice severe
      - Tromboflebita severă
      - Encefalopatia acută

Eşecul feroterapiei orale impune revizuirea următoarelor situaţii posibile: noncomplianţa, utilizarea unei forme de fier prost absorbite în tractul gastrointestinal, prezenţa unor pierderi oculte de sânge continue şi – în special – diagnosticul etiologic incorect.

– *Tratamentul parenteral cu fier.* Are indicaţii restrânse în prezent, dată fiind eficienţa feroterapiei orale: malabsorbţia intestinală severă, eşecul trata-

[1] PEL are valori crescute în intoxicaţiile cu plumb, în anemiile din inflamaţii cronice şi în unele porfirii ereditare (ex. porfiria eritropoietică congenitală).

mentului oral, în special în formele cronice şi severe de anemie hipocromă, unde există o tulburare secundară a absorbţiei fierului şi complianţă deficitară (din motive socioeconomice în special!).

Se utilizează, obişnuit, fie preparate de fier – dextran (fier polimaltozat, Imferon®, Ferrum Haussman®), care constau din complexe cu greutate moleculară mare formate din hidroxid feric şi dextran, fie – mai recent – soluţii apoase în care fierul feric este legat în complexe cu greutate mai mică (~ 5 000) cu polisorbitol – acid glucuronic (Ferastral®) sau un sorbitol – acid citric şi stabilizate cu dextrină (Jectofer®).

În cazul preparatelor de fier – dextran, cantitatea majoră de fier este absorbită de la locul injecţiei i.m. după 72 ore, dar la finele a 28 zile pot rămâne la locul injecţiilor încă 10-50% din doză! Preparatele de fier feric legate în complex cu sorbitolul şi acidul citric şi stabilizate cu dextrină sunt absorbite de la locul injecţiei intramusculare exclusiv pe cale limfatică; după 48 ore se absorb cca 75% din doza administrată, iar după 10 zile 80% din doză.

Cantitatea totală de fier parenteral necesară pentru a creşte la valori normale nivelul hemoglobinei circulante şi pentru a reface depozitele de fier se calculează conform formulei:

$$\frac{\text{Hb ideală} - \text{Hb actuală}}{100} \times 80 \times 3{,}4 \times 1{,}5 = \text{mg } Fe^{3+} \text{ de administrat}$$

unde:

Hb ideală = valoarea normală pentru vârstă a hemoglobinei circulante (g/dl);

Hb actuală = valoarea hemoglobinei circulante la bolnav (g/dl);

80 = volumul sanguin al bolnavului (ml/kg);

3,4 = mg Fe pentru 1 g hemoglobină circulantă;

1,5 = factor de corecţie pentru asigurarea refacerii depozitelor de fier.

Doza totală se administrează fracţionat (maximum 50 mg/priză la sugar şi copilul mic şi 100 mg/priză pentru copilul mai mare). Fierul parenteral se administrează i.m. profund, în treimea latero-superioară a fesei; traseul injecţiei va fi în formă de baionetă.

Transfuzia de masă eritrocitară. Transfuzia de concentrate de hematii proaspete sau conservate în CPD are în prezent indicaţii excepţionale, ţinând cont mai mult de toleranţa clinică bună a anemiei feriprive şi mai puţin de nivelurile hemoglobinei circulante! Ea va fi administrată în caz de valori ale Hb circulante < 7 g/dl, cu semne de afectare cardiocirculatorie sau în caz de asociere cu infecţii. Se utilizează transfuzii de 10 ml/kg, în perfuzie endovenoasă lentă; în cazul valorilor hemoglobinei circulante < 4 g/dl sau al insuficienţei cardiace asociate, cantităţile pentru o administrare nu vor depăşi 2-3 (maximum 5 ml/kg), existând riscul hipervolemiei şi al dilataţiei cardiace. În acest caz sunt indicate exsanguinotransfuzia şi administrarea unui diuretic activ; terapia tonicardiacă este – obişnuit – necesară. Calcularea cantităţilor de masă eritrocitară necesare a fi administrate în mod substitutiv se face conform formulei:

(Hb ideală – Hb actuală)×G×2 = ml masă eritrocitară de administrat, unde:

Hb ideală = concentraţia dorită a Hb circulante (g/dl);

Hb actuală = valoarea actuală a concentraţiei hemoglobinei (g/dl);

G = greutatea corporală (kg).

ALTE ANEMII MICROCITARE ŞI HIPOCROME LA SUGAR ŞI COPIL

Anemia din inflamaţii cronice, infecţii cronice şi boli neoplazice

Infecţiile, inflamaţiile cronice şi unele boli neoplazice (tabelul 13.XIV) realizează:

– fie o anemie microcitară, hipocromă şi hiporegenerativă;

– fie o anemie normocromă, normocitară, hiporegenerativă.

Mecanismul primului tip de anemie este reprezentat de perturbarea utilizării fierului blocat în macrofagele medulare („deturnarea fierului"); sediul anomaliei de transfer al fierului este situat la nivelul schimburilor între macrofagele medulare (încărcate cu fier) şi eritroblaştii medulari (săraci, în general, în granule de hemosiderină, numărul sideroblaştilor în măduva osoasă fiind scăzut).

În al doilea caz, intervine, predominant, scăderea secreţiei de eritropoietină.

TABELUL 13.XIV

ETIOLOGIA ANEMIILOR REALIZATE PRIN DETURNAREA FIERULUI

1. Infecţiile bacteriene cronice:
   - Bronşiectazia
   - Osteomielita cronică

TABELUL 13.XIV (continuare)

- Endocardita bacteriană
- Pielonefrita cronică
- Tuberculoza

2. Bolile inflamatorii cronice:
   - Reumatismul articular acut
   - Artitele juvenile
   - Bolile inflamatorii cronice intestinale (boala Crohn, rectocolita ulcerohemoragică)
   - Lupusul eritematos sistemic şi alte vasculite imune
   - Sarcoidoza
3. Bolile neoplazice:
   - Boala Hodgkin
   - Tumorile solide

Clinic, se notează prezenţa sindromului anemic şi semnele bolii de bază, acestea din urmă dominând tabloul clinic.

Paraclinic, este prezent un sindrom inflamator biologic, cel mai frecvent intens şi cronic.

Sideremia este normală sau crescută. Valorile transferinei serice sunt în limite normale, în timp ce CTLF este normală sau scăzută, iar coeficientul de saturaţie al transferinei este normal sau crescut. Feritina serică are, de obicei, valori crescute. O carenţă de fier asociată este de suspectat când feritina serică are valori sub 50 μg/dl; în aceste cazuri mielograma cu coloraţie Perls evidenţiază şi sărăcia rezervelor medulare de fier.

Măduva osoasă are o celularitate normală, cu hiperplazie eritroblastică, dar eritroblaştii sunt maturi, slab încărcaţi cu hemoglobină.

Evoluţia anemiei depinde de durata şi severitatea bolii de bază; reversibilitatea ei este totală odată cu vindecarea bolii cauzale.

Tratamentul este, în principal, etiologic. Transfuziile de masă eritrocitară corectează temporar anemia şi sunt indicate când hemoglobina circulantă are valori sub 7 g/dl şi – în special – preoperator. Administrarea de fier este, în general, ineficientă.

Anemia din intoxicaţiile cu plumb

Saturnismul realizează o anemie microcitară şi, în special, hipocromă, hiporegenerativă, rezistentă la terapia cu fier. Prezenţa punctaţiilor bazofile grosolane în eritrocite este foarte caracteristică.

Patogenic, intoxicaţia cu plumb duce la inhibiţia sintezei hemului şi scurtarea duratei de viaţă a eritrocitelor (hemoliza). Frecvent, este asociată şi o carenţă marţială.

Tabloul clinic este compus din semne digestive (colici abdominale, constipaţie, uneori pica), semne neurologice (tulburări de comportament şi – în special – encefalopatie acută hipertensivă şi convulsivantă), manifestări renale (tubulopatie toxică) şi manifestări scheletice (radiologic: benzi dense metafizare).

Diagnosticul etiologic este stabilit pe baza valorilor foarte crescute ale protoporfirinelor eritrocitare şi – îndeosebi – prin valorile crescute ale plumbemiei şi plumburiei.

Tratamentul constituie o urgenţă şi constă din administrarea de chelatori: EDTA (1000 mg/m^2/zi, în perfuzie endovenoasă continuă, timp de 5 zile) şi BAL 300 mg/m^2/zi, în 4-6 injecţii i.m. zilnice, timp de 5 zile.

Atransferinemia congenitală

Este o afecţiune ereditară foarte rară. Caracteristică pentru această boală este scăderea transferinei la aproximativ 1% din valorile normale şi, chiar, absenţa ei în plasmă. Transferina (siderofilina) este o proteină (β-globulină) transportoare a fierului în organism; ea are mai mult rolul de „agent distribuitor" al fierului, pe care îl cedează eritroblaştilor medulari.

Patogenic, consecinţele absenţei transferinei plasmatice se reflectă asupra sideremiei şi utilizării fierului de către eritroblaşti. Hemoglobinosinteza nu mai este posibilă, fierul fixându-se în organele de depozit (supraîncărcare cu fier a ficatului, splinei, miocardului, rinichilor, pancreasului, tiroidei).

Clinic, bolnavii prezintă hepatosplenomegalie şi sindrom anemic sever.

Paraclinic, se remarcă prezenţa unei anemii hipocrome, microcitară, severă, rezistentă la terapia marţială, sideremie foarte scăzută (sub 30 μg/dl) şi capacitate latentă de fixare a siderofilinei foarte scăzută. Mielograma evidenţiază hiperplazie eritroblastică, cu absenţa totală a sideroblaştilor şi a granulelor de siderină din macrofage. Puncţia biopsie hepatică evidenţiază hemosiderază secundară. Explorarea izotopică (^{59}Fe) demonstrează faptul că injectarea substanţei radioactive este urmată de dispariţia rapidă a radioizotopului din circulaţie, cu fixarea sa în ficat şi splină; captarea la nivelul măduvei osoase şi încorporarea izotopului în hematii sunt foarte scăzute.

Evoluţia afecţiunii este cronică, severă, către ciroză hepatică.

Tratamentul constă în administrarea de plasmă, care conţine transferină; el corectează sideremia, dar agravează hemocromatoza, grăbind sfârşitul letal.

Hipotransferinemii secundare se întâlnesc în afecţiunile caracterizate prin pierderi de transferină, împreună cu alte proteine plasmatice (sindromul nefrotic, enteropatii exsudative).

Sindromul Shahidi-Diamond (anomalia congenitală a transferului fierului de pe transferina la nivelul eritroblaştilor)

Este o afecţiune extrem de rară. Perturbarea transferului fierului de pe transferină este cauza unei anemii hipocrome şi microcitare similare aceleia din carenţa martială, de care diferă prin sideremia crescută, CTLF normală sau crescută. Sideroblaştii lipsesc în măduva osoasă, dar fierul nu este depus în celulele reticulare medulare şi în celulele Kupffer, ci în hepatocite.

Clinic, bolnavii prezintă hepatomegalie prin depunere de fier. Natura exactă a defectului de transfer nu este cunoscută.

Anemii prin sechestrarea focală (tisulară) a fierului

În această categorie de anemii hipocrome hiposideremice se includ: hemosiderozele pulmonare (hemosideroza pulmonară idiopatică şi hemosiderozele pulmonare secundare), sindromul Goodpasture şi hemoglobinuria paroxistică nocturnă. Se caracterizează prin deturnarea fierului de la destinaţia sa principală – hemoglobinosinteza – prin fixarea sa tisulară (în afara sistemului reticuloendotelial!), de unde nu poate fi reutilizat.

Tratamentul este suportiv (transfuzii de masă eritrocitară), etiopatogenic şi substitutiv (terapie marţială).

Anemii sideroblastice (anemii sideroacrestice)

Constituie un grup heterogen de anemii rare, microcitare şi hipocrome, hiporegenerative, secundare unei eritropoieze ineficiente. Defectul de bază poate fi o anomalie a metabolismului fierului sau o anomalie a metabolismului hemului.

Etiologic, se disting anemii sideroblastice congenitale şi anemii sideroblastice dobândite (tabelul 13.XV).

TABELUL 13.XV

CLASIFICAREA ETIOLOGICĂ A ANEMIILOR SIDEROBLASTICE

1. Formele ereditare:
   - Forma cu transmisie recesivă legată de sex
   - Forma cu transmisie recesiv autozomală (piridoxino-sensibilă)
2. Formele dobândite:
   A. Secundare:
      a. Medicamentoase/toxice:
         - Tuberculostaticele: izoniazida, cicloserina
         - Cloramfenicolul
         - Intoxicaţia cronică cu plumb
         - Citotoxicele-imunosupresivele: azot-mustar, azatioprina
      b. Boli hematologice:
         - Leucemiile
         - Policitemia vera
         - Limfoamele maligne hodgkiniene şi non-hodgkiniene
      c. Boli cronice inflamatorii:
         - Artritele juvenile
         - Poliarterita nodoasă
      d. Infecţii cronice
   B. Idiopatice (forme piridoxino-sensibile şi piridoxino-rezistente)

Anemii sideroblastice congenitale

Cel mai frecvent, transmiterea ereditară este recesivă, X-linkată. Vârsta debutului este variabilă – din perioada neonatală şi până la vârsta de 7-8 ani. Anemia se instalează progresiv şi există o hemoliză asociată, de intensitate variabilă. Hepatosplenomegalia moderată este obişnuită. Secundar, se poate nota neutropenie şi trombocitopenie.

Examenul măduvei osoase demonstrează hiperplazie eritroblastică, diseritropoieză şi – uneori – dismielopoieză. Coloraţia Perls evidenţiază existenţa unor depozite de fier depuse specific, în mitocondriile perinucleare, care dă aspectul de *sideroblaşti în inel.* Sideremia este crescută, în timp ce protoporfirinele eritrocitare libere sunt în limite normale. S-a postulat un deficit enzimatic (deficit de ALA-sintetază)[1].

Cariotipul medular evidenţiază hipodiploidie sau monosomie parţială a cromozomilor 5 şi 7.

Evolutiv, se remarcă riscul de apariţie a leucemiilor acute mieloblastice.

[1] ALA-sintetază – sintetaza acidului Δ-aminolevulinic.

Tratamentul este simptomatic şi constă în transfuzii repetate de masă eritrocitară, cu prevenirea supraîncărcării cu fier (terapie chelatoare).

Unele anemii sideroblastice răspund la terapia cu piridoxină (200-500 mg/zi), deşi nu au fost semnalate anomalii ale metabolismului triptofanului şi nu sunt prezente semne de deficit de vitamina B_6.

O altă formă de anemie sideroblastică congenitală refractară la terapie se asociază cu vacuolizarea precursorilor din măduva osoasă şi cu disfuncţie pancreatică endocrină (sindrom Pearson).

Demersul diagnostic în anemiile hipocrome microcitare hiporegenerative la copil este prezentat în fig. 13.5 şi 13.6.

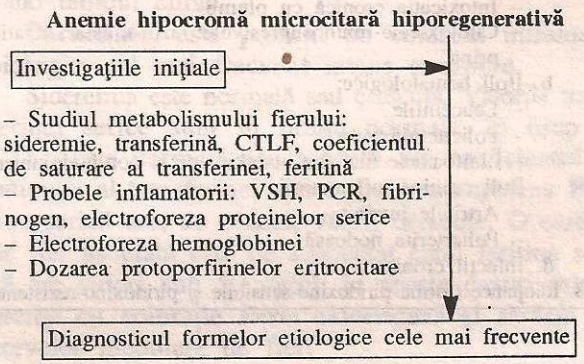

Bilanţul marţial	*Alte investigaţii*	*Diagnosticul etiologic*
Hiposideremie Transferina serică ↑ Coeficientul de saturare al transferinei ↓ Feritina ↓	În funcţie de etiologia carenţei de fier	**Anemie prin carenţă de fier**
Transferina serică N Coeficientul de saturare al transferinei N Feritina N sau ↑	Prezenţa elementelor sindromului inflamator	**Anemia din inflamaţiile cronice şi neoplazii**
Normo-hipersideremie Transferina serică N Coeficientul de saturare al transferinei N Feritina N sau ↑	Examenul frotiului SP: hematii în semn de tras la ţintă Electroforeza Hb anormală	**Sindroamele talasemice**
	Protoporfirinele eritrocitare mult crescute Plumbemia crescută Plumburia provocată Punctaţii bazofile grosolane în eritrocite	**Saturnismul**

Fig. 13.5 – Diagnosticul etiologic în anemiile hipocrome microcitare hiporegenerative. SP, sânge periferic.

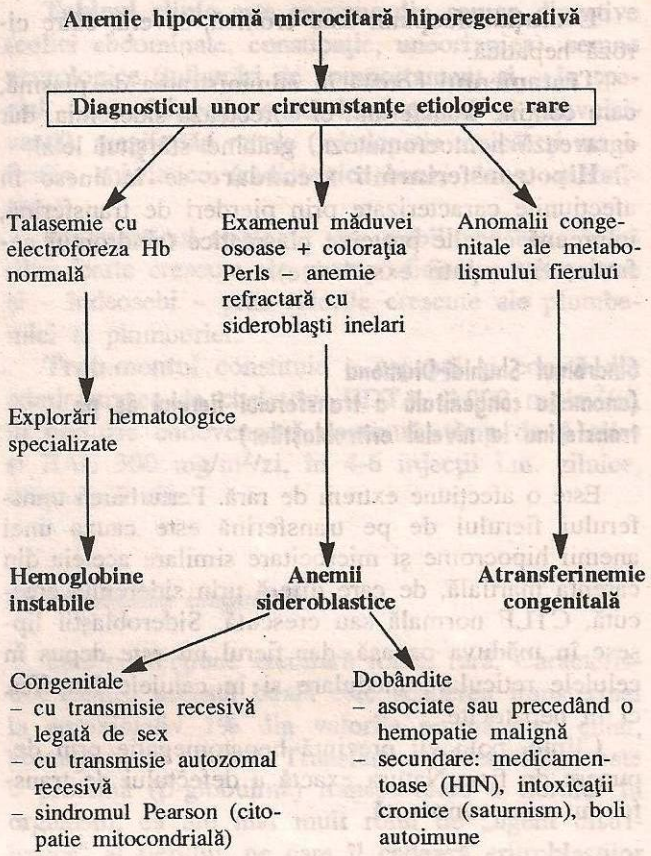

Fig. 13.6 – Diagnosticul etiologic în anemiile hipocrome microcitare hiporegenerative (continuare).

ANEMII NORMOCITARE/MACROCITARE HIPOREGENERATIVE

Anemii eritroblastopenice

Sunt definite prin prezenţa unei serii eritroblastice în măduva osoasă foarte slab reprezentate.

Eritroblastopenia congenitală (anemia Blackfan-Diamond)

Este o anemie rară, obişnuit manifestă la vârsta de sugar.

Etiologic, în cazurile familiale există o anomalie genetică, cu transmisie autozomal recesivă. Unele cazuri sunt asociate cu o anomalie încă neclară a metabolismului triptofanului.

Clinic, 50% din bolnavi prezintă paloare încă din primele zile de viaţă; hematopoieza este însă adecvată în viaţa fetală. Anemia severă devine evidentă, obişnuit, la vârsta de 2-6 luni de viaţă extrauterină. În absenţa tratamentului, anemia progresează spre insuficienţă cardiacă şi deces. Hepatosplenomegalia este, iniţial, absentă. În 10-20% din cazuri se asociază anomalii congenitale: fenotip Turner (sindrom Noonan), police trifalangian ş.a.

Paraclinic, hemograma evidenţiază o anemie severă, normocromă şi – obişnuit – macrocitară; reticulocitele au valori scăzute. Iniţial, se pot nota trombocitoză şi, uneori, neutropenie.

Dozările enzimelor eritrocitare relevă un profil similar cu acela al eritrocitelor „tinere".

Electroforeza hemoglobinei demonstrează un nivel de HbF crescut pentru vârstă.

Serologia eritrocitară pune în evidenţă prezenţa antigenului fetal i.

Eritropoietina sanguină şi cea urinară au niveluri foarte crescute.

Examenul măduvei osoase are valoare deosebită pentru diagnostic, evidenţiind reducerea marcată a precursorilor eritrocitari (raportul serie granulocitară/serie eritropoietică: 10-200/1!). Uneori, seria eritroblastică este reprezentată doar de câţiva normoblaşti. Restul seriilor hematopoietice sunt normale. Culturile celulare din măduva osoasă demonstrează prezenţa unui număr scăzut de CFU-E şi BFU-E; în unele cazuri, preincubarea celulelor din măduva osoasă cu anticorpi faţă de celulele T a condus la restabilirea maturaţiei normale a seriei eritropoietice, ceea ce – cel puţin pentru aceste situaţii – a impus ipoteza patogenică a prezenţei unui factor inhibitor de origine limfocitară al eritropoiezei.

Durata de viaţă a eritrocitelor este normală; sideremia şi CTLF sunt crescute.

Diagnosticul diferenţial se face cu:

1/ – anemia din perioada de convalescenţă a bolii hemolitice neonatale – în care poate exista o perioadă de eritropoieză marcat redusă; obişnuit eritropoieza se reia la 5-8 săptămâni de viaţă;

2/ – crizele aplastice care complică anemiile hemolitice congenitale (în multe cazuri, este implicată etiologic infecţia cu parvovirus B19);

3/ – eritroblastopenia acută tranzitorie, cu debut mai tardiv şi care are un profil enzimatic diferit.

Tratamentul constă în:

– Administrarea de transfuzii de masă eritrocitară, când anemia devine severă (Hb < 7 g/dl), preferabil cu masă eritrocitară proaspătă.

– Corticoterapia este eficientă când este introdusă precoce. Iniţial, sunt necesare doze mari (prednison 2-4 mg/kg/zi). Eficienţa corticoterapiei este demonstrată prin apariţia precursorilor eritrocitari în măduva osoasă la 1-3 săptămâni de la debutul terapiei, prin reticulocitoză şi prin normalizarea hemoglobinei circulante la 4-6 săptămâni de la iniţierea terapiei.

După obţinerea efectului terapeutic, dozele se reduc progresiv până la doza minimă eficientă; frecvent, aceasta este de ordinul a 2,5-5 mg prednison/zi, neafectând creşterea şi neproducând efecte secundare notabile. Poate fi eficient şi tratamentul alternativ, sau timp de 3-4 zile consecutive pe săptămână. Periodic, corticoterapia trebuie întreruptă, pentru a determina în ce măsură copilul este corticodependent; cei mai mulţi bolnavi corticosensibili depăşesc – în ultimă instanţă – corticodependenţa.

Aproximativ 10-15% din bolnavi nu răspund la corticoterapie, necesitând tratament transfuzional cronic (transfuzii de masă eritrocitară la intervale regulate, de 4-8 săptămâni).

În cazurile refractare, cu evidenţierea acţiunii inhibitorii a limfocitelor T asupra eritropoiezei, s-a încercat terapia cu ciclosporina A.

– Rolul transplantului allogenic de măduvă osoasă nu a fost încă definit clar în această boală.

Evoluţia şi prognosticul anemiilor eritroblastopenice sunt marcate de faptul că – uneori – sunt posibile remisiuni spontane, chiar la copiii refractari la corticoterapie. Corticoterapia aduce cel mai însemnat procent de remisiuni. Dacă, sub corticoterapie, evoluţia nu este favorabilă, supravieţuirea bolnavilor este dependentă de tratamentul transfuzional cronic. Acesta implică o serie de complicaţii, dintre care unele sunt redutabile: hemosideroza (manifestată prin hepatosplenomegalie, hipersplenism, afectarea creşterii staturoponderale, retard pubertar, diabet zaharat) şi cardiomiopatia datorată ischemiei cronice şi supraîncărcării cu fier. Ultima se manifestă prin tulburări de ritm şi insuficienţă cardiacă congestivă cronică, care conduc spre deces, obişnuit în a 2-a decadă de viaţă, în absenţa tratamentului chelator adecvat.

Eritroblastopenia tranzitorie a copilului (ETC)

Este caracterizată prin prezenţa unei anemii hiporegenerative severe, reversibilă, afectând de obicei

copiii cu vârstă între 6 luni şi 5 ani, anterior normali hematologic.

Tabloul clinic este dominat de sindromul anemic sever, cu instalare progresivă.

Paraclinic, hemograma demonstrează prezenţa unei anemii normocitare / normocrome, cu reticulocitopenie şi neînsoţită de alte anomalii în sângele periferic. Sideremia este crescută, iar CTLF este scăzută. Nivelurile de HbF sunt normale. Profilul enzimatic eritrocitar – spre deosebire de anemia eritroblastopenică – demonstrează un profil de eritrocit „îmbătrânit". Examenul măduvei osoase evidenţiază scăderea marcată a precursorilor eritrocitari, iar culturile din măduva osoasă sugerează cel puţin două mecanisme patogenice:

a) în unele cazuri, este prezent un inhibitor seric al celulelor suşe orientate spre seria eritropoietică; se crede că este vorba de o boală autoimună, celula ţintă fiind precursorii eritrocitari;

b) în alte cazuri, s-au demonstrat anomalii intrinseci ale celulelor stem orientate spre seria eritropoietică (anomalii numerice sau ale răspunsului la eritropoietină).

Evoluţia este caracterizată prin prezenţa remisiunilor spontane.

Tratamentul constă doar în transfuzia cu masă eritrocitară, necesară până la obţinerea remisiunii spontane.

Eritroblastopenii câştigate

Etiologia acestor anemii normocitare/normocrome hiporegenerative este neclară în majoritatea cazurilor (forme idiopatice). Există însă şi forme secundare realizate prin mecanisme diverse.

• **Eritroblastopenia câştigată asociată cu timom.** Este întâlnită în special la adult şi – excepţional – la copil.

• **Eritroblastopeniile (auto-)imune.** S-a demonstrat, în unele cazuri, prezenţa anticorpilor antieritropoietină, a anticorpilor antieritroblast sau prezenţa în plasmă a unor inhibitori în sinteza hemului. La adulţi, s-a evidenţiat, punctual, prezenţa unui mecanism autoimun mediat de anticorpi şi dependent de complement.

Corolarul practic îl constituie indicaţia – sub formă de tratament de probă – a corticoterapiei în toate cazurile cronice. Medicaţia citotoxică/imunosupresivă (ciclofosfamidă, azatioprină) este rezervată cazurilor în care s-a demonstrat eşecul corticoterapiei.

• **Eritroblastopeniile toxice.** Dozele mari de cloramfenicol[1] pot inhiba eritropoieza, rezultând o anemie hiporegenerativă, cu reticulocitopenie, hipoplazia seriei eritroblastice în măduva osoasă şi prezenţa de pronormoblaşti vacuolaţi în măduva osoasă. În general, această eritroblastopenie este reversibilă.

• **Eritroblastopeniile de cauză infecţioasă.** Infecţiile virale, îndeosebi cu parvovirus B19, produc episoade de insuficienţă acută a eritropoiezei. Tabloul hematologic se caracterizează prin anemie normocromă, normocitară, cu reticulocitopenie marcată (0,1%), sideremie crescută şi reducerea marcată a precursorilor eritrocitari în măduva osoasă. În general, aceste episoade eritroblastopenice sunt autolimitate (10-14 zile) şi fără consecinţe severe la copilul la care eritrocitele au o durată de viaţă normală.

La bolnavii cu anemie hemolitică cronică însă, se poate instala o anemie hiporegenerativă severă (exemplu: crizele aplastice Owren-Gasser din sferocitozele ereditare).

Diagnosticul diferenţial al anemiilor normocitare/macrocitare hiporegenerative este prezentat în tabelul 13.XVI.

TABELUL 13.XVI

DIAGNOSTICUL DIFERENŢIAL AL ANEMIILOR NORMOCITARE/MACROCITARE HIPOREGENERATIVE

Etapele diagnosticului

1. Excluderea macrocitozelor neînsoţite de anemie
   - hepatopatii
   - hipotiroidism
   - trisomia 21
   - „marile reticulocitoze" (boala hemolitică compensată; este vorba de o falsă macrocitoză prin creşterea VEM, datorită taliei mari a reticulocitelor)
2. Excluderea anemiilor hiporegenerative de cauză nonhematologică (cel mai frecvent, normocitare şi normocrome)
   - inflamaţii cronice
   - insuficienţă renală cronică
   - endocrinopatii (hipotiroidism, insuficienţă suprarenaliană, hipogonadism, hipopituitarism)
3. Diagnosticul diferenţial al anemiilor normocitare/macrocitare, hiporegenerative, de cauză hematologică

   Se face prin examenul măduvei osoase

   3.1. Măduva osoasă eritroblastopenică

[1] Constituie toxicitatea dependentă de doză a cloramfenicolului, diferită de reacţia idiosincrazică (a se vedea şi aplaziile medulare).

- Anemia Blackfan-Diamond
- Eritroblastopenia tranzitorie
- Eritroblastopenia acută în infecţia cu parvovirus B19
- Eritroblastopeniile toxice

3.2. Măduva osoasă megaloblastică
- Carenţa de folaţi sau de vitamina B_{12}
- Malabsorbţia vitaminei B_{12} sau a folaţilor
- Anomalii congenitale ale metaboliţilor folaţilor sau vitaminei B_{12}
- Consum exagerat de folaţi pentru eritropoieză
- Anemia megaloblastică tiamino-dependentă
- Sindromul Pearson
- Anomaliile de sinteză a acizilor nucleici (aciduria orotică şi sindromul Lesch-Nyhan)

3.3. Măduva osoasă eritroblastică şi diseritropoietică
- Diseritropoiezele congenitale (tipurile I, II şi III)
- Eritroporfiria congenitală
- Anemiile sideroblastice congenitale sau câştigate
- Mielodisplazii

3.4. Măduva osoasă hipoplazică sau deşertică[1]
- Aplazii medulare congenitale sau câstigate
- Mielofibroza acută: LAM-M7
- Osteopetroza

3.5. Măduva osoasă invadată
- Hemopatii maligne (leucemii acute, limfoame maligne non-hodgkiniene, boală Hodgkin)
- Tumori solide (neuroblastom, sarcom Ewing, rabdomiosarcom)
- Hemofagocitoza (sindromul de activare macrofagică)

3.6. Măduva osoasă necaracteristică
- Hemoglobine cu afinitate scăzută pentru oxigen
- Anemii prin cauze multiple

[1] Necesită confirmare prin *biopsie* osteomedulară.

APLAZII MEDULARE

Termenul de aplazie medulară defineşte un grup de boli – congenitale sau dobândite – caracterizate prin insuficienţă globală a hematopoiezei, prin afectarea globală a precursorilor hematopoietici din măduva osoasă.

Mecanisme de producere. Aplaziile medulare pot fi consecinţa a 4 categorii de mecanisme patogenice:

- anomalii intrinseci ale celulelor stem hematopoietice (deficit, epuizare, distrugere);
- anomalii de reglare a hematopoiezei (deficitul/defectul factorilor de creştere hematopoietici, al citokinelor şi/sau al interacţiunilor între diferitele celule medulare);
- afectarea micromediului medular, inclusiv înlocuirea ţesutului medular cu elemente ale altor ţesuturi, cu excepţia celulelor neoplazice;
- invazia măduvei osoase de către ţesuturi neoplazice.

Etiologie. Este prezentată în tablelul 13.XVII.

TABELUL 13.XVII

ETIOLOGIA APLAZIILOR MEDULARE LA COPIL

1. Aplazii medulare congenitale
   1.1. Aplazii medulare congenitale propriu-zise
   - Aplazia medulară congenitală (Fanconi)
   - Diskeratoza congenitală (sindromul Zinsser-Engman-Cole)
   - Disgenezia reticulară

   1.2. Sindroame hematologice congenitale, care pot evolua spre o aplazie medulară
   - Sindromul Shwachman
   - Amegacariocitoza asociată cu aplazia radiusului (sindromul TAR)

   1.3. Sindroame nonhematologice congenitale, care pot asocia în evoluţie şi o aplazie medulară
   - Trisomia 21
   - Sindromul Seckel
   - Sindromul Dubowitz
   - Sindromul Pearson

2. Aplazii medulare câstigate
   2.1. De cauze toxice
   - Prin toxicitate directă asupra celulelor stem din MO: benzen, radiaţii ionizante, chimioterapie
   - Prin mecanism idiosincrazic (cloramfenicolul, unele antiepileptice, AINS, sărurile de aur)

   2.2. Aplaziile medulare postvirale
   - Virusuri hepatitice: VHB, VHC[1]
   - Virus citomegalic, virus Epstein-Bar, HIV, virus urlian, parvovirusuri

   2.3. De cauze imunologice
   - Fasciita cu eozinofile (sindromul Schulmann)
   - Disgamaglobulinemiile
   - Bolile autoimune severe

   2.4. Cauze hematologice
   - Hemoglobinuria paroxistică nocturnă
   - Aplaziile medulare preleucemice

   2.5. Aplaziile medulare idiopatice[2]

[1] Sunt implicate mecanisme autoimune declanşate de infecţii.
[2] Cele mai frecvente, peste 50% din aplaziile medulare câştigate.

Tablou clinic. Toleranţa şi manifestările clinice sunt în funcţie de intensitatea pancitopeniei: sindrom anemic, sindrom hemoragic (secundar trombocitopeniei) şi complicaţii infecţioase datorate neutropeniei. În mod caracteristic, lipseşte sindromul tumoral (sindromul infiltrativ visceral).

Examene paraclinice. *Hemograma.* Demonstrează prezenţa anemiei normocrome, normocitară (uneori

macrocitară), hiporegenerativă, a leuconeutropeniei şi trombocitopeniei.

Examenul măduvei osoase. În aplaziile medulare, măduva osoasă este hipoplazică, seriile hematopoietice normale fiind slab reprezentate. Ţesutul gras medular este în cantitate crescută. De asemenea, pot predomina celulele reticulare, limfocitele, plasmocitele, mastocitele sau eozinofilele. Este importantă afirmarea absenţei invaziei măduvei osoase de către celule blastice sau alte celule neoplazice. Pentru afirmarea corectă a diagnosticului, biopsia osoasă este indispensabilă.

Examenele pentru diagnosticul clinic. Uneori, practicarea acestora este orientată de contextul clinic de apariţie a aplaziei medulare (antecedentele familiale, contactul cu toxice, medicamente, hepatita acută virală recentă sau unele anomalii clinice specifice depistate la examenul clinic, ca în cazul malformaţiilor asociate aplaziilor medulare congenitale).

Trebuie, de asemenea, practicate sistematic cariotipul medular, testul HAM, examenele serologice virale şi alte examene sugerate de datele examenului clinic.

Culturile din măduva osoasă sunt rareori necesare în practica de rutină.

Aplazii medulare congenitale

Aplazia medulară congenitală Fanconi

Este cea mai frecventă dintre aplaziile congenitale. Este o boală familială, ereditară, cu transmisie autozomal recesivă şi penetranţă variabilă (expresia genotipului poate fi modificată de alţi factori genetici sau de mediu). Starea de heterozigot este apreciată a avea o frecvenţă de 1/100-1/300 în populaţia generală. Boala afectează, totuşi, mai frecvent sexul masculin.

Etiopatogenic, este implicat un deficit ereditar al mecanismului de reparare al ADN la nivelul tuturor celulelor. Această deficienţă este cauza aplaziei medulare, a anomaliilor asociate, ca şi a anomaliilor cariotipului demonstrate în această boală.

Clinic, primele manifestări hematologice se notează – în medie – între 1,5 şi 22 ani, dar diagnosticul este posibil atât în perioada de nou-născut, cât şi la vârsta de adult. La debut, se notează mai frecvent manifestări datorate trombocitopeniei (echimoze, purpură) sau neutropeniei (complicaţii infecţioase); în timp se instalează şi sindromul anemic, de severitate variabilă.

Anomaliile congenitale asociate sunt prezente la 2/3 din cazuri şi divers asociate:

- hipostatură, retard al creşterii (datorată unui deficit de STH la unii bolnavi);
- microcefalie, cel mai frecvent fără întârziere psihomotorie asociată;
- facies particular (triunghiular, cu micrognatism, epicantus, strabism);
- anomalii cutanate: zone depigmentate, pete café au lait, coloraţie brună a pielii;
- anomalii ale coloanei vertebrale şi ale altor segmente ale scheletului, în special ale radiusului (hipoplazie tenară, malformaţii ale policelui, absenţa radiusului ş.a.);
- hipogonadism, retard pubertar;
- alte malformaţii organice: cardiovasculare (frecvente), renale (frecvente), oculare (microftalmie).

Examene paraclinice: au valoare deosebită pentru diagnostic:

Examenul sângelui periferic, care relevă pancitopenia; anemia este, de obicei, macrocitară (VEM = 95-105 fl); macrocitoza poate preceda anemia;

Examenul măduvei osaose este caracterizat prin hipocelularitate, toate seriile hematopoietice fiind slab reprezentate; ţesutul gras medular este în cantitate crescută şi pot predomina celulele reticulare, plasmocitele şi mastocitele.

Electroforeza hemoglobinei demonstrează creşterea HbF la valori de 5-15% şi care poate antedata dezvoltarea aplaziei medulare. Testul Kleinhauer-Betke evidenţiază distribuţia parcelară a HbF la nivelul eritrocitelor.

Cariotipul medular are valoare deosebită pentru diagnosticul etiologic, evidenţiind rupturile cromozomiale spontane sau – mai ales – provocate de contactul cu un agent alchilant in vitro. Şi în limfocitele din sângele periferic se evidenţiază un procentaj crescut de rupturi cromozomiale (10-70%), rearanjamente, schimburi între cromatide şi endoreduplicaţii. În general, anomaliile cromozomiale precedă apariţia aplaziei medulare.

Diagnosticul etiologic se stabileşte prin practicarea sistematică a examenelor complementare pentru decelarea anomaliilor asociate evocatoare (radiografie de schelet, echografie renală, examen oftalmologic ş.a).

Diagnosticul prenatal este posibil fie prin studiul cariotipului fetal, fie – în cazul în care familia a fost deja studiată cu mijloacele biologiei moleculare – prin evidenţierea modificărilor specifice ale genelor.

Evoluţia se face, de regulă, spre agravarea aplaziei medulare; înainte de introducerea terapiei androgenice, evoluţia era constant spre deces în a 2-a decadă de viaţă prin hemoragie, infecţii sau complicaţii ale terapiei transfuzionale cronice.

Este de notat, de asemenea, complicarea cu o leucemie acută nonlimfoblastică, cu evoluţie cel mai frecvent mortală (în 10-30% din cazuri). La vârsta de adult, există un risc crescut pentru apariţia cancerelor epidermice.

Alte apalzii medulare congenitale

• Diskeratoza congenitală (boala Zinsser-Engman-Cole) este o formă de aplazie medulară congenitală mai rară decât precedenta.

Clinic, asociază:

– displazie ectodermală cu afectare cutanată (hiperpigmentare reticulară), a fanerelor (distrofie unghеală) şi a mucoaselor (leucoplazii);

– hipostatură;

– aplazie medulară, la 50% din bolnavi şi debutând în jurul vârstei de 15 ani.

Absenţa anomaliilor scheletice şi viscerale constituie elementul de diferenţiere faţă de anemia Fanconi.

Şi în diskeratoza congenitală se notează un risc crescut de dezvoltare a cancerelor.

• Sindromul Secket este foarte rar, asociind, clinic, hipostatură, microcefalie, facies particular (nanismul „cu cap de pasăre"), retard intelectual şi evoluţie spre aplazie medulară (în 25% din cazuri).

• Sindromul Shwachman este caracterizat clinic prin insuficienţă pancreatică exocrină, neutropenie şi evoluţie spre aplazie medulară în 25% din cazuri.

Aplazii medulare câştigate

Clinic, debutul acestora se face, obişnuit, prin sângerări datorate trombocitopeniei, instalându-se apoi sindromul anemic şi complicaţiile legate de neutropenie. Absenţa adenopatiilor şi a hepatosplenomegaliei este un semn important distinctiv faţă de neoplaziile hematologice.

Examene complementare: au importanţă pentru diagnostic:

• examenul sângelui periferic, care demonstrează o pancitopenie severă;

• examenul măduvei osoase, care evidenţiază o celularitate globală scăzută („măduvă deşertică"), cu creşterea ţesutului adipos, predominanţa limfocitelor, plasmocitelor, a celulelor reticulare şi – uneori – prezenţa zonelor de necroză hemoragică;

• culturile din măduva osoasă, cu reducerea marcată a precursorilor eritrocitari şi ai granulocitelor;

• cariotipul medular normal (ca şi cariotipul efectuat în limfocitele din sângele periferic).

Hemoglobina F poate fi uşor crescută (peste 2%). La unii bolnavi, este posibilă demonstrarea prezenţei limfocitelor T supresoare active în împiedicarea creşterii coloniilor eritroide şi granulocitare în culturile celulare din măduva osoasă.

Variante etiologice de aplazii medulare câştigate

• **Aplazii medulare de cauze toxic-medicamentoase.** Cloramfenicolul este responsabil de peste 50% din aplaziile medulare toxice, conform unor statistici. Alte medicamente implicate sunt sulfamidele, fenilbutazona, unele anticonvulsivante şi sărurile de aur.

Aplaziile medulare toxice pot fi realizate prin două categorii de mecanisme:

– mecanism idiosincrazic, independent de doză, implicat în cazul a 1/24 000-1/60 000 din persoanele care au primit cloramfenicol.

Se realizează o aplazie medulară severă (cu zone necrotic-hemoragice în măduva osoasă) şi ireversibilă. Nu există alt tratament, cu excepţia transplantului de măduvă osoasă;

– mecanism dependent de doză, care intervine în cazul radiaţiilor ionizante, al drogurilor citostatice şi al unor solvenţi organici, ca benzenul.

• **Aplazii medulare posthepatitice.** Obişnuit, este vorba de HVC, dar aplazii medulare pot surveni în orice tip de hepatită. Frecvent, se realizează aplazii medulare severe. Patogenetic, este implicat un mecanism autoimun declanşat de infecţia virală; pot exista răspunsuri terapeutice notabile la terapia imunosupresivă.

• **Aplazii medulare din infecţiile bacteriene severe.** În infecţiile bacteriene severe (inclusiv în infecţia tuberculoasă severă) se poate nota apariţia aplaziilor medulare, dar legătura etiopatogenică este mai puţin clară în prezent.

• **Aplazii medulare autoimune.** Pot fi realizate în contextul unei boli autoimune cunoscute (de exemplu, LES), dar şi în absenţa unui context de boală autoimună, ceea ce justifică încercarea terapiei imunosupresive în cazul oricărei aplazii medulare idiopatice.

Prognosticul aplaziilor medulare câştigate. Prognosticul este grav, chiar în condiţiile unei terapii suportive adecvate. 2/3 din bolnavi decedează în primele 6 luni de la diagnostic şi vindecările spontane se înregistrează doar în 10-20% din cazuri. În cazurile cu evoluţie mai îndelungată, în absenţa unui efect favorabil al tratamentului imunosupresiv şi în absenţa posibilităţii efectuării unui transplant de celule stem hematopoietice, 1/3 din bolnavi evoluează spre deces – cel mai frecvent prin complicaţii infecţioase – iar restul de 2/3 evoluează subacut. Terapia cu androgeni poate avea succes în aproximativ 50% din aceste ultime cazuri, cu vindecare, dar existând riscul dezvoltării ulterioare a unei leucemii sau a hemoglobinuriei paroxistice nocturne. În restul de 50% din cazuri se înregistrează o evoluţie cronică, cu deces prin septicemie sau complicaţii hemoragice, în intervale de timp de până la câţiva ani de la debut. În general, prin terapia cu androgeni şi corticoizi se obţin doar rezultate modeste sau nule în aplaziile medulare câştigate.

Tratamentul aplaziilor medulare

• **Tratamentul substitutiv:**

Transfuziile de sânge/preparatele de sânge. În funcţie şi de toleranţa clinică, indicaţia tratamentului substitutiv este reprezentată de o valoare a hemoglobinei circulante sub 7 g/dl şi pentru un număr de trombocite < 10 000 /µl, în prezenţa sindromului hemoragic. Tratamentul transfuzional este grevat de riscul important al alloimunizării; în special în cazul plachetelor, transfuziile trebuie utilizate cu parcimonie. În acest sens, o serie de precauţii sunt unanim recomandate:

– Utilizarea de produse de sânge de la donatori fenotipic compatibili, deleucocitizate (filtrate), eventual serologic negative pentru virusul citomegalic.

– Vaccinarea anti-VHB.

– Tratamentul chelator de fier în caz de risc de supraîncărcare marţială.

Profilaxia infecţiilor şi tratamentul puseelor febrile/infecţioase la copilul neutropenic. Copii cu granulocite < 500/µl (ca şi în cazul utilizării terapiei imunosupresive agresive) au indicaţia unei profilaxii antiinfecţioase pe cale orală (ofloxacin – Tarivid® 3 × 200 mg/zi la copilul mare şi amfotericină B suspensie 1 mg/kg/zi, în priză unică).

Bolnavii cu un număr de granulocite < 1 000/µl, care prezintă un puseu febril (≥ 38°C), care nu se datoreşte unor reacţii medicamentoase şi care nu este secundar unui produs de sânge şi/sau care au semne de infecţie trebuie îngrijiţi adecvat:

– Internare obligatorie în spital; examen clinic, cu atenţie pentru zonele posibile porţi de intrare: pielea, mucoasele, sinusurile feţei, cordul/plămânul/abdomenul, regiunea perianală, cateterele venoase etc.

– Explorări etiologice, de urgenţă: cel puţin 2 hemoculturi, urocultură, lavaj bronşic în cazul unui infiltrat pulmonar şi, dacă există posibilităţile tehnice, frotiu şi culturi de la nivelul leziunilor locale, radiografie pulmonară.

– Iniţierea unei terapii antiinfecţioase acoperitoare, parenterală, pe baza criteriilor empirice. Cel mai des, se foloseşte asociaţia iniţială[1]: ceftazidim 50-150 mg/kg/zi în 3 prize i.v., vancomicină 20-40 mg/kg/zi în 4 perfuzii endovenoase scurte de 1 oră şi un aminoglicozid (netilmicină 6-7,5 mg/kg/zi în 3 prize i.v. sau amikacin 15 mg/kg/zi în 2 prize i.v.). Dacă febra şi neutropenia persistă peste 1 săptămână se adaugă un preparat antimicotic: amfotericină B 0,1-0,25 până la 1,5 mg/kg/zi, în perfuzie endovenoasă de 3-4 ore, diluat în glucoză 5%. Terapia antiinfecţioasă va fi modificată în raport de răspunsul clinic şi de datele antibiogramei.

– Administrarea de factori de creştere hematopoietici (G-CSF, Neupogen®= 5-10 µg/kg/zi s.c.).

Proscrierea tuturor medicamentelor cu toxicitate posibilă.

---

[1] Poate fi înlocuită de Tienam® (imipenem/cilastatin) 60 mg/kg/zi în 4 prize i.v. sau Meronem (meropenem) 20 mg/kg/doză i.v. la fiecare 8 ore, ca monoterapie foarte eficientă.

• **Tratamentele etiopatogenice:**

Terapia imunosupresivă. Are indicaţii în special în cazul aplaziilor medulare posthepatitice, al aplaziilor survenite în contextul bolilor autoimune, dar şi al aplaziilor medulare severe idiopatice. Se utilizează:

– Ciclosporina A (CSA) în doză de 3-6 mg/kg/zi p.o.; în caz de răspuns favorabil, trebuie continuată până la normalizarea tabloului sanguin periferic şi – apoi – redusă foarte lent. Ameliorarea hematologică necesită 2-3 luni de terapie, iar durata totală poate fi de 1-2 ani.

– CSA + globulină antitimocitară/antilimfocitară (ATG/ALG, în doză de 0,75 ml/kg/zi, în perfuzie endovenoasă de 8-12 ore pe cateter venos central, timp de 5 zile consecutiv, Z1-Z5).

– CSA + ATG/ALG + metilprednisolon (1 mg/kg i.v. în primele 5 zile, în bolus, cu 30 minute înaintea perfuziei de ATG/ALG, apoi 1 mg/kg/zi p.o. în priză unică până în Z14 şi cu reducerea progresivă a dozelor, până la întrerupere în Z28), în asociere cu factori de creştere (G-CSF[1], 10 μg/kg/zi s.c., Z1-Z90), în formele cele mai severe.

Androgenii. Pot fi activi în aplaziile medulare de toate tipurile, dar în special în anemia Fanconi (răspuns favorabil în 50% din cazuri). Se utilizează în special esterii testosteronului = testosteron propionat 1-2 mg/kg/zi (maximum 60 mg/zi) p.o. sau 400-600 mg i.m. la fiecare 4 săptămâni. Androgenii sintetici (oximetolon – Anapolon®, în doze de 4-5 mg/kg/zi p.o.) au efecte virilizante mai reduse. Răspunsul hematologic devine evident abia după 2-3 luni de tratament şi constă în: creşterea celularităţii medulare, creşterea numărului reticulocitelor şi – apoi – a nivelului hemoglobinei circulante, creşterea leucocitelor (obişnuit, răspuns mai puţin complet) şi, în final, creşterea numărului plachetelor (de asemenea moderată). Pentru obţinerea unui răspuns complet sunt necesare 6-12 luni de tratament.

Complicaţiile androgenoterapiei constau în virilizare (hirsutism, acnee, voce joasă, hipertrofie peniană/clitoridiană), apariţia chisturilor hemoragice hepatice (pelioza hepatică) şi a hepatoamelor maligne.

Terapia androgenică se asociază, obişnuit, cu doze mici de prednison p.o. (5-10 mg/zi) pentru reducerea tendinţei la echimoze, reducerea toxicităţii hepatice şi întârzierea accelerării vârstei osoase.

Când nivelul hemoglobinei ajunge sub tratament la valori normale, se poate tenta scăderea lentă a dozelor de androgeni; mulţi bolnavi necesită însă continuarea terapiei pentru a susţine răspunsul hematologic, în timp ce alţii dezvoltă rezistenţă la terapia androgenică.

Factorii de creştere hematopoietică. Utilizarea rGM-CSF[2] (250 μg/m²/zi s.c.) pe perioade îndelungate (până la 90 zile) a fost decepţionantă pentru tratamentul de fond. În schimb, factorii de creştere pot fi indicaţi în situaţii deosebite (exemplu, în episoadele de neutropenie severă asociate cu infecţii) şi sunt, în prezent, în componenţa unor scheme terapeutice pentru formele severe şi foarte severe de aplazie medulară, ca agenţi mobilizatori ai celulelor stem proprii.

Transplantul de măduvă osoasă (TMO):

– TMO cu donator HLA compatibil familial constituie, în prezent, indicaţia de elecţie în aplaziile medulare severe. În 60-70% din cazuri TMO este acceptat şi valorile sângelui periferic revin la normal. În formele mai puţin severe, susceptibile de a răspunde la tratamentul imunosupresiv, TMO reprezintă indicaţia de a doua intenţie.

– TMO cu donator histoidentic nonfamilial este grevat de un risc mai mare de eşecuri şi de reacţii adverse.

Pancitopenii datorate înlocuirii măduvei osoase prin ţesut nehematopoietic sau prin invazia măduvei osoase

Astfel de insuficienţe medulare câştigate, pot fi consecinţa unor variate afecţiuni primare.

Neuroblastomul. După cum este cunoscut, neuroblastomul produce, frecvent, metastaze în măduva osoasă (ceea ce constituie şi un criteriu de diagnostic).

Osteopetroza. Se manifestă – frecvent – prin anemie şi trombocitopenie prin sufocarea măduvei osoase cu ţesut osos, ca şi printr-un grad de hipersplenism. Morfologia eritrocitelor în sângele periferic este, frecvent, anormală: eritrocite „în lacrimă", ovalocite, „în picătură"; pot fi prezente şi eritrocite nucleate în sângele periferic. TMO s-a demonstrat a fi eficient în unele cazuri.

Mielofibroza. Este foarte rară la sugar şi copil. Se manifestă prin anemie severă, cu morfologie anormală a leucocitelor („în lacrimă", ovalocite) şi prezenţa de eritrocite nucleate în sângele periferic,

[1] G-CSF – granulocyte colony stimulating factor.

[2] rGM-CSF – granulocyte/macrophage colony stimulating factor obţinut prin tehnologie recombinată.

prin valori crescute ale leucocitelor în sângele periferic (anemie leucoeritroblastică) şi prin hepatosplenomegalie, datorită focarelor de hematopoieză extramedulară. Necesită practicarea biopsiei osteomedulare, puncţia medulară putând fi „albă". Se întâlnesc grade variabile de fibroză (la coloraţia pentru reticulină) şi – frecvent – anomalii de cariotip (trisomie 8, trisomie 9, monosomie 7, complete sau parţiale).

Aplaziile medulare preleucemice. Se caracterizează prin aspect reticular al aspiratului medular iniţial; necesită biopsie osteomedulară, pentru evidenţierea insulelor de infiltraţie blastică. Răspunsul este rapid la corticoterapia de scurtă durată, ceea ce este un alt aspect caracteristic.

Sindroamele hemofagocitice. Sindroamele hemofagocitice familiale sau câştigate (infecţia cu virus citomegalic, cu virus Epstein-Bar) se pot manifesta prin pancitopenie.

- **Limfohistiocitoza familială eritrofagocitică** (Farquar) este o formă caracteristică copilului în vârstă de sub 3 ani. Se manifestă prin febră, anorexie, vărsături, scădere ponderală, iritabilitate şi hepatosplenomegalie. În evoluţie, se instalează limfadenopatii, iar în stadiile finale, afectare hepatică, a SNC şi hemoragii. Histologia ganglionară este caracteristică pentru diagnostic: proliferare histiocitară (histiocite cu caracter benign), cu hemofagocitoză, însoţită iniţial de proliferare şi – în final – de depleţie limfocitară.
- **Histiocitoza sinusală cu limfadenopatie masivă** (boala Rosari-Dorfman) se manifestă prin adenopatii (cel mai frecvent, cervicale) şi prin variate leziuni extranodale (cutanate, nazale, la nivelul cavităţilor paranazale, în ţesuturile moi, orbită, os, glande salivare, SNC). Hepatosplenomegalia este neobişnuită la debut. Se notează şi o tendinţă crescută la manifestări autoimune (AHAI – anemie hemolitică autoimună –, manifestări reumatoide). Biopsia ganglionară are valoare diagnostică, evidenţiind proliferarea histiocitară în sinusurile ganglionare; centrii germinativi reziduali sunt hiperplazici. Pot exista arii de necroză ganglionară, iar capsula ganglionului este îngroşată, fibroasă. Limfofagocitoza este caracteristică.

SINDROAME MEILODISPLAZICE (SMD)

Sunt foarte rare la copil. Anemia – datorată eritropoiezei ineficiente şi rezistenţei la tratamentele uzuale – este asociată cu anomalii şi ale altor linii hematopoietice (leuconeutropenie şi/sau trombocitopenie). Măduva osoasă este normocelulară, dar caracterele dishematopoietice sunt evidente la nivelul uneia sau mai multor linii hematopoietice.

Se crede că ele sunt consecinţa unei anomalii câştigate a ADN, survenind la nivelul unuia sau – mai probabil – mai multor cromozomi la nivelul unei celule progenitoare (celula stem pluripotentă). Etiologic, sindroamele displazice pot surveni fără o cauză aparentă sau pot fi secundare (în anemii aplastice, hemoglobinurie paroxistică nocturnă ş.a.).

Cariotipul medular poate fi anormal (cel mai frecvent, este vorba de anomaliile 5q-, -7, +8).

Tratamentul este simptomatic (substitutiv).

La mulţi bolnavi, evoluţia se face spre o leucemie acută nonlimfoblastică după un număr de ani (constituie stări preleucemice).

La copil sunt prezente în special SMD primare (asociate monosomiei 7). Tabelul 13.XVIII prezintă clasificarea sindroamelor mielodisplazice.

Monosomia 7 poate fi observată la bolnavii trataţi anterior cu citostatice (de obicei, asociată cu alte anomalii cromozomiale) sau ca anomalie izolată, survenind de novo. În sângele periferic se notează anemie, trombocitopenie şi neutropenie de intensitate variabilă. Monocitoza este prezentă la 20% din bolnavi, la cei mai mulţi coexistând cu hepatosplenomegalie. Este caracteristică şi susceptibilitatea crescută la infecţii a acestor bolnavi, datorită anomaliilor chemotaxismului neutrofilelor şi monocitelor. Prognosticul este nefavorabil, cei mai mulţi bolnavi având un risc particular de dezvoltare a unei leucemii acute nonlimfoblastice.

ANEMII DISERITROPOIETICE

Sunt un grup de anemii caracterizate prin: celularitate normală a măduvei osoase, linie eritroblastică prezentă şi bogat reprezentată, dar cu eritropoieză ineficientă (reticulocitele sunt normale sau scăzute); eritroblaştii au anomalii morfologice notabile. Tabloul clinic este dominat de sindromul anemic, cu debut la vârste variabile (din perioada de nounăscut şi până la adult, vârsta medie fiind de 15 ani).

Diseritropoieze congenitale

Sunt anemii foarte rare, familiale şi cu etiologie necunoscută.

TABELUL 13.XVIII

CLASIFICAREA FAB A SINDROAMELOR MIELODISPLAZICE

Tipul SMD	Aspectul măduvei osoase		Examenul sângelui periferic	
	Mieloblaşti (%)	Prezenţa sideroblaştilor inelari (%)	Mieloblaşti (%)	Monocite
I. Anemia refractară	< 5	< 15	< 1	—
II. Anemia refractară cu sideroblaşti inelari	< 5	≤ 15	< 1	—
III. Anemia refractară cu exces de blaşti (AREB)	5 - 20	—	< 5	—
IV. Anemia refractară cu exces de blaşti în transformare (AREB-t)	> 20 – 30 şi/sau prezenţa corpilor Auer	—	< 5	—
V. Leucemia mielomonocitară cronică (LMMC)[2]	≥ 20	—	< 5	> 10^6 / l

[1] În special mieloblaşti şi promielocite.

[2] Bolnavii prezintă, clinic, splenomegalie, hepatomegalie, adenopatii, infiltraţii cutanate nodulare, paloare şi – uneori – echimoze.

Tipul 1 de anemie diseritropoietică congenitală. Reprezintă aproximativ 15% din acest grup de anemii. Transmisia ereditară este autozomal recesivă. Se caracterizează prin anemie macrocitară, cu o notă hemolitică (copiii sunt subicterici şi prezintă splenomegalie). Rar, se pot nota şi alte anomalii asociate (pigmentaţie anormală a pielii, anomalii ale degetelor ş.a.). Măduva osoasă prezintă anomalii morfologice evidente ale eritroblaştilor (aspect megaloblastoid, binuclearitate, punţi cromatiniene internucleare); şi eritrocitele sângelui periferic au anomalii morfologice, precum: anizocitoză, poikilocitoză, punctaţii bazofile. Se notează şi liza hematiilor în mediu acid (test HAM pozitiv).

Tipul 2 de anemie diseritropoietică congenitală. Este responsabil de aproximativ 60% din cazurile de diseritropoieză congenitală, transmiterea ereditară fiind autozomal recesivă. Anemia este normocitară, cu o notă hemolitică mai marcată; eritrocitele demonstrează anomalii morfologice evidente: contur neregulat, hematii în picătură, anizocitoză, punctaţii bazofile. Măduva osoasă este caracterizată prin eritroblastoză şi anomaliile morfologice ale eritroblaştilor (multinuclearitate, mitoze multipolare, cariorrhexis). Liza hematiilor în mediu acid este, de asemenea, caracteristică. În majoritatea cazurilor s-a evidenţiat prezenţa unui autoanticorp (anti-HEMPAS), din clasa IgM, specific pentru un antigen al eritrocitelor tipului II de anemie diseritropoietică.

Tipul 3 de anemie diseritropoietică congenitală. Reprezintă 15% din aceste anemii; transmisia ereditară este de tip autozomal dominant. Anemia este macrocitară. Măduva osoasă se caracterizează prin precursori eritrocitari de talie mare (gigantoblastoză) şi multinuclearitate pronunţată a eritroblaştilor.

Tipul 4 de anemie diseritropoietică congenitală. Este rar; seamănă morfologic cu tipul 2, de care se diferenţiază însă prin absenţa anomaliilor serologice asociate.

Tratamentul diseritropoiezelor congenitale constă în transfuziile de masă eritrocitară la intervale repetate, în caz de anemie severă (în special în tipul 2), cu toate precauţiile necesare în tratamentul transfuzional cronic şi – în primul rând – asociind tratament chelator al fierului. Splenectomia poate fi efectuată în cazurile de anemie diseritropoietică congenitală cu componentă hemolitică suficient de puternică încât să determine necesitatea tratamentului transfuzional cronic (de asemenea, în special în tipul 2).

ANEMII HEMOLITICE

Sunt anemii – în general – normocrome, normocitare, hiperregenerative (numărul absolut de reticulocite depăşind 100 000/µl) datorate distrucţiei crescute de eritrocite (hemolizei patologice). Uneori, în caz de reticulocitoză importantă, anemia poate avea un caracter macrocitar, doar în sindroa-

mele talasemice anemia este microcitară şi hipercromă.

Hemoliza fiziologică şi hemolizele patologice

Zilnic, se distrug în mod normal aproximativ 1% din eritrocitele circulante (durata de viaţă a acestora în circulaţie fiind de cca 120 zile). „Îmbătrânirea" eritrocitelor are ca urmări scăderea echipamentului lor enzimatic, scăderea producerii de energie biologică, perturbarea activităţii pompei de sodiu membranare dependente de ATP şi fragilizarea lor faţă de stresul osmotic. Modificarea deformabilităţii eritrocitelor le face mai susceptibile sechestrării în sinusoidele hepatosplenice.

Locul major de distrucţie a eritrocitelor în hemoliza fiziologică este microcirculaţia splenică. Soarta produselor care rezultă din distrugerea hematiilor este diferită:

- lipidele şi proteinele sunt catabolizate local şi reutilizate în procesele de sinteză la nivelul organismului;
- fierul este reutilizat pentru hemoglobinosinteză;
- hemul (nucleul protoporfirinic) este catabolizat la bilirubină, care – după conjugare hepatică – este eliminată prin bilă.

Distrugerea zilnică de eritrocite este compensată de neoproducerea acestora în măduva osoasă şi eliberarea acestora din compartimentul medular sub forma eritrocitelor tinere (reticulocite).

Hemolizele patologice reprezintă distrugerea în exces de hematii, cu scurtarea duratei de viaţă a acestora. După locul distrucţiei eritrocitare în exces se disting hemolizele extravasculare şi hemolizele intravasculare.

A. **În hemolizele extravasculare,** distrugerea crescută de eritrocite se produce în sistemul reticuloendotelial din splină şi ficat.

Semnele directe de hemoliză sunt: scurtarea duratei de viaţă a eritrocitelor; anemia şi semnele de catabolism crescut al hemoglobinei (icter, urină şi scaune pleocrome, creşterea nivelului bilirubinei neconjugate în ser, creşterea urobilinogenului urinar şi a eliminărilor fecale de urobilinogen şi stercobilinogen, creşterea nivelurilor fierului seric).

Semnele indirecte de hemoliză ţin de hiperplazia compensatoare a măduvei osoase eritropoietice (hiperplazia eritroblastică la examenul aspiratului medular), reticulocitoza şi prezenţa de eritrocite tinere în circulaţie, responsabilă de macrocitoză şi policromatofilie, înlocuirea măduvei osoase grăsoase cu măduvă hematopoietică şi expansiunea măduvei osoase la nivelul segmentelor osoase care o conţin[1], precum şi prezenţa hematopoiezei extramedulare, la nivel hepatosplenic, în ganglionii limfatici, sub forma „maselor" pseudotumorale paravertebrale).

Hepatosplenomegalia este şi ea un semn al hemolizei patologice extravasculare.

B. **În hemolizele intravasculare,** semnele patognomonice ţin de distrugerea crescută intravasculară a eritrocitelor, cu eliberare crescută de hemoglobină în circulaţie (creşterea hemoglobinei libere în plasmă la peste 1 ng/dl, scăderea haptoglobinei serice, creşterea concentraţiei complexului methemoglobină/albumină, hemoglobinuria şi sideruria).

De notat că distrugerea crescută de eritrocite nu semnifică în mod necesar prezenţa anemiei; capacitatea de compensare a măduvei osoase poate contrabalansa distrugerea unei cantităţi de hematii de 6-8 ori mai mari decât normalul.

Hemolizele compensate sunt caracterizate prin prezenţa unui număr normal de hematii în sângele periferic şi a unei concentraţii normale de hemoglobină; în schimb, numărul reticulocitelor este crescut, durata de viaţă a eritrocitelor este scurtată şi sunt prezente semnele de catabolism accentuat al hemoglobinei.

Hemolizele decompensate au drept markeri anemia severă, creşterea numărului de reticulocite, scurtarea marcată a duratei de viaţă a eritrocitelor, icterul cu hiperbilirubinemie neconjugată şi reprezintă bolile hemolitice. Bolile hemolitice pot fi constituţionale sau dobândite.

Clasificarea etiopatogenică a anemiilor hemolitice

Este prezentată în tabelul 13.XIX.

---

[1] În hemolizele constituţionale cronice sunt caracteristice leziunile scheletice datorate expansiunii măduvei osoase hematoformatoare: lărgirea diploei oaselor craniene, turicefalie, aspectul radiologic de craniu „în perie", leziuni ale coloanei vertebrale (osteoporoză, vertebre „în os de peşte", subţierea corticalei oaselor lungi şi lărgirea canalului medular, aspect balonizat, exsuflat, pseudochistic al falangelor ş.a.

TABELUL 13.XIX

CLASIFICAREA ETIOLOGICĂ A ANEMIILOR HEMOLITICE

A. *Anemii hemolitice constituţionale*
1. Anemii prin anomalii ale membranei eritrocitare
   - Sferocitoza ereditară
   - Eliptocitoza ereditară
   - Stomatocitoza ereditară
   - Xerocitoza
   - Piropoikilocitoza ereditară
   - A-β-lipoproteinemia
2. Anemii hemolitice prin deficite enzimatice ereditare
   - Deficitul de G6PD
   - Deficitul de piruvat kinază
   - Alte deficite enzimatice responsabile de producerea unei anemii hemolitice cronice (deficitul enzimelor metabolismului glutationului, deficitul enzimelor glicolitice: deficitul de glucozo-fosfat izomerază, deficitul de triozo-fosfat izomerază ş.a.).
   - Deficitele enzimelor căii metabolice a nucleotidelor (deficitul de pirimidin-5'-nucleotidază, deficitul de ATP-ază ş.a.)
3. Anemii hemolitice prin anomalii ale hemoglobinei
   - Anomaliile structurale ale hemoglobinei (hemoglobinozele: hemoglobinoza S – drepanocitoza, hemoglobinoza C, hemoglobinoza D, hemoglobinoza E, hemoglobinoza F, hemoglobinele instabile – termolabile, hemoglobinele cu afinitate anormală pentru oxigen ş.a.)
   - Anomaliile cantitative de sinteză ale lanţurilor globinice (hemoglobinopatii): sindroamele α-talasemice, sindroamele β-talasemice

B. *Anemii hemolitice câştigate*
1. Corpusculare
   - Hemoglobinuria paroxistică nocturnă (HPN)
2. Extracorpusculare
   - Prin mecanisme nonimunologice: prin factori mecanici, termici, toxici, infecţioşi, anemia hemolitică microangiopatică (CID, SHU, PTT)
   - Prin mecanisme imunologice:
     – hemolizele prin izoimunizare în sistemul D (Rh) sau AB0
     – hemolizele prin alloimunizare (posttransfuzionale)
     – anemiile hemolitice autoimune, secundare sau idiopatice.

CID: coagulare intravasculară diseminată; SHU: sindrom hemolitic–uremic; PTT: purpură trombocitopenică trombotică.

Etapele diagnosticului etiologic al unei anemii hemolitice

Diagnosticul etiologic al unei anemii hemolitice trebuie să parcurgă o secvenţă logică, ordonată, de etape:

A. *Eliminarea unei posibile anemii acute posthemoragice* (care are acelaşi aspect hematologic de anemie normocromă, normocitară şi hiperregenerativă) sau *a unei reticulocitoze apărute în cursul corectării terapeutice a unor carenţe de factori necesari eritropoiezei* (exemplu, criza reticulocitară determinată de terapia marţială a unei anemii prin carenţă de fier).

B. *Afirmarea hemolizei* (pe baza semnelor directe şi indirecte de hemoliză, ca şi a semnelor biologice de hemoliză intravasculară anterior expuse).

C. *Examenul frotiului de sânge periferic pentru morfologia eritrocitară,* aceasta putând da indicaţii preţioase pentru diagnosticul etiologic. Microsferocitele sunt patognomonice pentru sferocitoza ereditară, sferocitele fiind întâlnite şi în anemiile hemolitice autoimune. Eliptocitele şi stomatocitele sunt semnul distinctiv al unor anomalii constituţionale ale membranei eritrocitare. Acantocitele se întâlnesc în anomaliile β-lipoproteinelor. Anizopoikilocitoza, microcitoza şi hipocromia marcată, asociate cu prezenţa hematiilor „în semn de tras la ţintă" sunt caracteristice sindroamelor talasemice. Schizocitele şi fragmentocitele cu morfologie bizară (de ou, de „cască de pompier" ş.a.) sunt patognomonice pentru anemiile hemolitice microangiopatice (CID, SHU, microangiopatie trombotică). În fine, prezenţa incluziilor intraeritrocitare la copilul nesplenectomizat (punctaţii bazofile, corpi Heinz) constituie un argument diagnostic în favoarea anemiilor prin intoxicaţii cu oxidanţi, a deficitului de G6PD eritrocitară, sau a prezenţei hemoglobinelor instabile.

D. În cazul că frotiul de sânge periferic este normal sau necaracteristic, sunt necesare *investigaţii etiologice ţintite,* vizând atât etiologiile frecvente (deficitele enzimatice eritrocitare, anemiile hemolitice autoimune, defectele de membrană eritrocitară), cât şi pe acelea mai rare (hemoglobinele instabile, HPN, diseritropoiezele congenitale ş.a.).

Bateria de investigaţii trebuie să cuprindă: testul Coombs (repetat), dozarea enzimelor eritrocitare (G6PD, piruvat kinaza), electroforeza hemoglobinei, dozajul protoporfirinelor eritrocitare, mielograma, testul HAM şi fenotipul eritrocitar (pentru prezenţa antigenului i).

E. În cazul în care şi aceste investigaţii nu sunt concludente, cazul trebuie referit *laboratoarelor de specialitate,* unde pot fi practicate *investigaţii de finete:* ektacitometria pentru anomaliile de membrană eritrocitară, dozări ale enzimelor eritrocitare în afara acelora frecvente şi menţionate mai sus, exa-

mene pentru hemoglobinele instabile, studiul cantitativ al sintezei lanţurilor de globină ş.a.

Anemii hemolitice prin anomalii ale membranei eritrocitare

Sferocitoza ereditară (boala Minkowski-Chauffard)

Definiţie şi epidemiologie. Este cea mai frecventă anemie hemolitică constituţională la populaţiile din Europa de Nord (frecvenţă de aproximativ 1/5 000 în populaţia generală) şi se întâlneşte rar la alte populaţii.

Este o boală familială, ereditară, transmiterea fiind predominant autozomal dominantă (75% din cazuri); 25% din cazuri nu au însă antecedente familiale, în această situaţie discutându-se penetranţa variabilă a genei, apariţia după o mutaţie de novo sau existenţa unei forme autozomal recesive foarte rare.

Variabilitatea transmisiei ereditare a bolii este legată de heterogenitatea substratului molecular al anomaliei de membrană.

Patogenie. Apariţia bolii este legată de o anomalie a membranei eritrocitare care condiţionează două caracteristici patologice esenţiale ale hematiilor:

a. *Permeabilitatea anormal de crescută pentru Na^+ a membranei eritrocitare,* care conduce la supraîncărcarea metabolismului energetic eritrocitar (prin suprasolicitarea pompei cationice ATP-dependente), la îmbătrânirea prematură a eritrocitelor şi la sechestrarea şi distrugerea selectivă a acestora în splină (hemoliză exagerată, scurtarea duratei de viaţă a hematiilor, care se normalizează, practic, după splenectomie). Circulaţia prin splină implică contactul cu un mediu metabolic nefavorabil pentru sferocite (hipoxie stagnantă, acidoză metabolică), iar pasajul repetat duce la sechestrarea şi distrugerea lor. Sferocitul este, de altfel, relativ rigid şi trece cu dificultate prin deschiderile mici dintre cordoanele şi sinusurile splinei.

b. *Fragilitatea osmotică crescută a eritrocitelor:* substratul molecular al anomaliei de membrană este heterogen: cel mai frecvent este vorba de un deficit al proteinelor de legătură (ankirina) care leagă spectrina (proteina majoră a scheletului eritrocitar, formând baza stratului bilipidic al membranei şi asigurând stabilitatea formei eritrocitului). Au fost identificate însă şi cazuri cu anomalii cantitative sau calitative ale spectrinei, cu deficite ale proteinei 4.2. (proteină de legătură cu membrana eritrocitară) sau cu deficite ale proteinei 3 (proteină implicată în schimbul cationilor) ş.a.

Clinică. Debutul se face la vârste variabile; uneori se notează în perioada neonatală icter şi anemie.

Manifestările tipice ale bolii sunt anemia hemolitică cronică, moderată şi relativ bine tolerată, însoţită de icter intermitent, splenomegalie progresivă şi modificări scheletice, similare cu acelea din β-talasemia majoră, dar de intensitate mai mică. Uneori, se notează prezenţa unei anemii hemolitice cronice mai severe, cu necesitatea tratamentului transfuzional cronic.

Accentuarea anemiei poate fi datorată puseelor de hemoliză, cel mai frecvent declanşate de infecţiile virale şi caracterizate prin icterul recurent, însoţit de anemie şi reticulocitoză crescută sau crizelor apalstice, determinate – obişnuit – de infecţia cu parvovirus B19, cu scăderea la aproximativ 50% a hemoglobinei circulante şi reticulocitopenie. Acestea din urmă sunt autolimitate, având o durată medie de 10-15 zile, necesitând deseori tratament transfuzional.

Litiaza biliară pigmentară este frecvent întâlnită (50%) la adolescenţii nesplenectomizaţi.

Examene paraclinice şi de laborator. *Examenul sângelui periferic* evidenţiază o anemie moderată (Hb = 8-10 g/dl), cu reticulocitoză (5-20%), şi prezenţa microsferocitelor în frotiu.

Mielograma este caracterizată prin prezenţa hiperplaziei eritroide, dar precursorii eritrocitari nu au anomalii morfologice. *Biochimic,* se notează hiperbilirubinemie neconjugată şi creşterea sideremiei. *Testul de fragilitate osmotică* are valoare deosebită pentru diagnosticul etiologic (normal, hemoliza se iniţiază la concentraţii de 0,42% NaCl şi este totală la 0,32% NaCl, patologic se încadrează în intervalul 0,55%-0,45% NaCl[1]). *Testul de autohemoliză,* realizat prin incubarea la 37°C în serul propriu, arată o distrugere crescută a eritrocitelor la 24 de ore (normal sub 15%, în sferocitoza ereditară între 15-45%); autohemoliza este tipic corectată prin adaosul de glucoză. *Studiile in vivo cu hematii marcate* arată o sechestrare splenică crescută a acestora. *Ektacito-*

[1] Poate fi normală în cazul unui deficit asociat!

TABELUL 13.XX

CLASIFICAREA CLINICĂ A SFEROCITOZELOR EREDITARE

Criteriul	Purtător sănătos	Formă uşoară	Formă moderată	Formă moderată - severă[1]	Formă severă[2]
Hb (g / dl)	Normală	11 - 15	8 - 12	6 - 8	<6
Reticulocite (%)	1 - 3	3 - 8	≥8	≥10	≥10
Bilirubina (mg / dl)	0 - 1	1 - 2	≥2	2 - 3	≥3
Conţinutul de spectrină al membranei eritrocitare[3] (% faţă de normal)	100	100 - 80	80 - 60	80 - 40[4]	50 - 20
Frotiul de sânge periferic	Normal	Sferocitoză uşoară	Sferocitoză	Sferocitoză	Sferocitoză şi poikilocitoză
Fragilitatea osmotică a hematiilor – în sângele neincubat	Normală	Normală sau uşor crescută	Crescută	Crescută	Crescută
– în sângele incubat la 37°C, 24 ore	Uşor crescută	Crescută	Crescută	Crescută	Marcat crescută

[1] Valori la bolnavul netransfuzat.
[2] Prin definiţie, bolnavii cu formă severă sunt dependenţi de tratamentul transfuzional.
[3] Valorile normale sunt (N ± 2 DS): 245 ± 27 × 10^5 dimeri de spectrină / eritrocit. La cei mai mulţi bolnavi, nivelul de ankirină este şi el scăzut în grad comparabil. O minoritate de bolnavi au lipsă proteinele din banda 3 sau proteina 4.2. şi pot avea o sferocitoză uşoară sau moderată, cu niveluri normale ale spectrinei şi ankirinei eritrocitare.
[4] Conţinutul de spectrină este foarte variabil la aceşti bolnavi, reflectând probabil heterogenitatea patogenică.

metria constituie tehnica de diagnostic cea mai fiabilă şi constă în studiul deformabilităţii eritrocitelor, în funcţie de osmolaritatea mediului, obiectivate prin vâscozimetrie sau prin difractometrie în rază laser.

Variabilitatea substratului molecular conduce şi la o mare variabilitate clinică, biologică şi evolutivă a sferocitozei ereditare (tabelul 13.XX).

Diagnostic. *Diagnosticul pozitiv* se stabileşte pe baza anchetei familiale, a examenului morfologic al hematiilor în frotiul de sânge periferic, a testului de fragilitate osmotică şi a testului de autohemoliză.

Diagnosticul diferenţial se face, îndeosebi, cu sferocitozele câştigate (din anemiile hemolitice autoimune sau prin izoimunizare fetomaternă în sistemul AB0[1], din arsuri extensive ş.a.).

Tratament. La nou-născut, se practică exsanguinotransfuzia şi fototerapia. În toate cazurile, este indicată *suplimentarea aportului de folaţi.*

Tratamentul substitutiv este indicat în crizele hemolitice sau aplastice severe, ca şi în rarele forme care necesită tratament transfuzional cronic.

Splenectomia reprezintă tratamentul curativ în sferocitoza ereditară. Este indicată în cazul afectării creşterii sau în crizele hemolitice severe şi repetate. Vârsta de elecţie este peste 5 ani, dacă nu există hemoliză severă. După splenectomie, nivelul hemoglobinei circulante revine la normal, ca şi numărul reticulocitelor, iar icterul dispare rapid. Sferocitoza persistă, ca şi fragilitatea osmotică crescută a hematiilor. Imediat postoperator se notează trombocitoză, care nu necesită însă tratament antitrombotic de rutină. Eşecul splenectomiei semnifică prezenţa splinelor accesorii. Precauţiile necesare sunt reprezentate de vaccinările antipneumococică polivalentă, anti-HIb şi antimeningococică[1] cu 3 săptămâni înainte de intervenţie şi profilaxia postoperatorie cu penicilină sau amoxicilină per os, zilnic, timp de 1-2 ani postoperator.

Alte anemii hemolitice prin anomalii ale membranei eritrocitare

Au fost descrise numeroase variante, care sunt însă boli rare, familiale, cu transmisie ereditară cel

[1] Diferenţierea este făcută în special pe baza testului Coombs.

[2] Sunt ineficiente la o vârstă a copilului mai mică de 18-24 luni!

mai frecvent autozomal dominantă. Clinic, se manifestă prin anemie hemolitică congenitală, de intensitate variabilă, prin forma anormală a eritrocitelor în frotiul de sânge periferic şi prin corectarea anemiei prin splenectomie, care nu corectează însă şi morfologia eritrocitelor (deseori aceasta devine chiar mai evidentă postsplenectomie).

Anemii hemolitice prin anomalii ale proteinelor scheletului eritrocitar

Sunt numeroase, cu o mare varietate a defectelor moleculare.

• **Eliptocitoza ereditară.** Realizează un tablou clinic similar aceluia al sferocitozei ereditare. Este secundară unei anomalii de interacţiune a dimerilor de spectrină. În sângele periferic se notează poikilocite bizare, microcite, sferocite şi eliptocite. Măduva osoasă demonstrează hiperplazie eritroblastică, dar precursorii eritrocitari au morfologie normală.

Anemii hemolitice prin anomalii ale schimburilor ionice prin membrana eritrocitară

Sunt reprezentate de **stomatocitoza ereditară** şi **xerocitoza ereditară,** aceasta din urmă caracterizată prin prezenţa de celule „în semn de tras la ţintă" şi de echinocite.

Abetalipoproteinemia congenitală

• **Acantocitoza ereditară.** Este caracterizată prin malabsorbţie lipidică, retinită pigmentară, manifestări neuromusculare (care domină tabloul clinic) şi prezenţa de acantocite în sângele periferic. Nivelurile de colesterol şi lipoproteine sunt scăzute în plasmă. Trebuie diferenţiată de acantocitozele secundare din bolile hepatice.

Anemii hemolitice prin deficite enzimatice eritrocitare

Realizează o varietate de anemii hemolitice congenitale nesferocitare.

Deficitul de G6PD eritrocitară

Definiţie şi epidemiologie. Deficitul de G6PD eritrocitară reprezintă cel mai frecvent deficit enzimatic eritrocitar, afectând – estimativ – peste 100 milioane de indivizi. Este răspândit pe întreg globul dar este mai frecventă la populaţiile africane (inclusiv la afro-americani), la populaţiile din Asia de Sud-Est şi, în special, la populaţiile din jurul bazinului mediteranean (greci, italieni, arabi şi evrei sefarzi). Este o boală familială, ereditară, transmisia fiind recesivă, X-linkată.

Patogenie. G6PD constituie prima şi principala enzimă a ciclului pentozelor, care reprezintă singura sursă de regenerare a NADPH eritrocitar; pe această cale se metabolizează aproximativ 10% din glucoza preluată de eritrocit. NADPH este coenzima glutation reductazei, enzimă esenţială pentru protecţia grupărilor SH ale proteinelor, ca şi pentru prevenirea leziunilor legate de agenţii oxidanţi în general. Oxidarea grupărilor SH antrenează denaturarea proteinelor, în cazul în speţă a componentelor globinice ale hemoglobinei, conducând la precipitarea hemoglobinei şi distrugerea secundară a eritrocitelor în splină. Precipitarea proteinelor denaturate este evidenţiată şi prin formarea corpilor Heinz şi este responsabilă de lezarea ireversibilă a membranei eritrocitare şi de hemoliza intravasculară, pentru eritrocitele cel mai sever afectate, sau de hemoliza extravasculară. În absenţa expunerii la agenţi oxidanţi, hemoliza este moderată şi compensată. În caz de expunere la agenţi oxidanţi, se produce însă o criză hemolitică acută.

Gena pentru G6PD este situată pe cromozomul X. Există mai multe variante normale ale enzimei: tipul B+ (normal) şi tipul A+ (cu activitate apropiată de normal şi întâlnită la aproximativ 1/3 din africani). Dintre variantele patologice (peste 3 000 descrise până în prezent!) două sunt mai importante: tipul A^- (întâlnit la 10% din populaţiile africane, cu activitate de 5-15% din cea normală) şi tipul B^- (varianta mediteraneană, cea mai frecventă la rasa albă şi responsabilă de favism, cu activitate sub 5% din cea normală; afectează aproximativ 40% din populaţia din zonele endemice). Femeile heterozigote B^- au activitate de cca 50% din cea normală şi au două populaţii de eritrocite (una normală şi alta deficitară în G6PD). Există diferenţe considerabile ale activităţii enzimei la diferitele grupuri

etnice, însă activitatea G6PD este, frecvent, foarte scăzută la rasa albă (sub 1%).

Tipul Canton, de asemenea cu activitate marcat redusă, afectează aproximativ 5% din chinezi.

Alte variante, mult mai rare, se caracterizează prin prezenţa unor enzime instabile, care se inactivează mai rapid decât în mod normal.

Clinică. Tabloul clinic este dominat de 3 categorii de manifestări majore ale deficitului enzimatic eritrocitar:

A. *Icterul neonatal*, care este rar la tipurile A⁻ şi B⁻, dar frecvent la populaţiile din Asia de Sud-Est. Apariţia icterului este în a 2-a - a 3-a zi de la naştere şi este asociată unei anemii, rareori importantă. În general icterul neonatal este sever, fiind cauză de icter nuclear. Atitudinea terapeutică este aceeaşi ca în icterul grav prin izoimunizare fetomaternă.

B. *Anemia hemolitică acută*, ce este declanşată de un agent oxidant medicamentos (tabelul 13.XXI), de ingestia de bob (Vicia fava), mai rar de infecţii*. Intensitatea manifestărilor este în funcţie de varianta enzimatică (la rasa albă şi în condiţiile apariţiei după ingestia de Vicia fava, îndeosebi, este severă). Hemoliza apare după un interval de latenţă (de ore, până la 2-3 zile). Manifestările clinice sunt paloarea marcată, icterul şi hemoglobinuria; în cazurile severe se notează dureri lombare şi abdominale, stare de şoc, oligurie, convulsii şi comă. Splina este frecvent palpabilă. Decesul poate fi urmarea hemolizelor acute severe! Chiar dacă administrarea agentului declanşator continuă, hemoliza este autolimitată (eritrocitele tinere au valori mai crescute ale activităţii enzimei).

TABELUL 13.XXI

PRINCIPALELE SUBSTANŢE RESPONSABILE DE ACCIDENTELE HEMOLITICE LA COPII CU DEFICIT DE G6PD ERITROCITARĂ

1. Alimente:	– Bobul (Vicia fava)
2. Antialgice/antitermice[1]:	– Acidul acetilsalicilic
	– Fenacetina
	– Piramidonul
	– Glafenina
3. Antimalarice:	– Chinina
	– Primaquine[2]
	– Cloroquine
4. Antiaritmice	
5. Antibiotice:	– Nitrofuranii
	– Acidul nalidixic
	– Cloramfenicolul
6. Sulfamide şi sulfone:	– Sulfanilamida
	– Sulfapiridina
	– Sulfadimidina
	– Sulfacetamida
	– Sulfizoxazolul
	– Sulfasalazina
	– Dapsona[3]
	– Sulfoxona[4]
	– Glucosulfonul sodic
	– TMP/SMX (Septrin)
	– Glibenclamida
7. Antihelmintice:	– β-naftolul
	– Stibophene
	– Niridazolul
8. Diverse:	– Acidul ascorbic
	– Vitamina K sintetică[5]
	– Probenecidul
	– Dimercaprolul (BAL)
	– Naftalina

[1] Paracetamolul poate fi utilizat fără probleme.

[2] Poate fi utilizată – sub supraveghere! – în profilaxia malariei.

[3] Sub supraveghere, în doze moderate, dacă administrarea este indicată.

[4] În doze mari, produce hemoliză chiar la individul normal!

[5] Menadiolul în doză de 1 mg poate fi utilizat ca o alternativă sigură în administrarea profilactică la nou-născut.

C. *Anemia hemolitică cronică* este întâlnită numai la o minoritate din bolnavi (în special la tipul A⁻) şi pentru anumite variante enzimatice. Poate fi însă suficient de severă încât să necesite tratament transfuzional cronic.

Examene paraclinice şi de laborator. *Sângele periferic* este, frecvent, normal între crize, excepţie făcând doar formele cu hemoliză cronică. În cazul hemolizei acute intravasculare, concentraţia hemoglobinei este mult scăzută (până la 1,5-2 g/dl!), există reticulocitoză importantă, hemoglobinemie, scăderea haptoglobinei serice, bilirubina serică neconjugată este crescută, iar în eritrocite se evidenţiază corpii Heinz.

Determinarea activităţii enzimei eritrocitare este examenul esenţial pentru diagnosticul etiologic. Trebuie făcută la distanţă de criza hemolitică (valorile de activitate ale enzimei sunt crescute în caz de reticulocitoză importantă). Metodele se bazează pe decolorarea (reducerea) albastrului de metil sau pe reducerea methemoglobinei. Prin studii electroforetice poate fi determinat şi tipul variantei enzimatice. La individul afectat, activitatea enzimei este, obişnuit, mai mică de 10%.

* La acelaşi individ, circumstanţele de apariţie a crizelor şi intensitatea acestora pot varia!

Tratament. *Profilactic,* este indicată identificarea intrafamilială a indivizilor afectaţi, ca şi a persoanelor heterozigote de sex feminin, capabile de a transmite boala, precum şi interzicerea contactului cu Vicia fava sau cu medicamentele capabile să declanşeze o criză hemolitică.

Tratamentul substitutiv constă în administrarea de masă eritrocitară în caz de hemoliză importantă.

Exsanguinotransfuzia este indicată în cazurile de hiperbilirubinemie neonatală.

De notat că splenectomia este ineficace la bolnavii cu hemoliză cronică!

Deficitul de piruvat kinază (PK)

Epidemiologie. Deşi rar, deficitul de PK este ca frecvenţă a 2-a anemie hemolitică prin deficit enzimatic ereditar eritrocitar şi prima cauză a unei asemenea anemii la populaţiile din Europa de Vest. Transmiterea acestei boli familiale este autozomal recesivă.

Patogenie. PK este enzima limitantă a căii principale a glicolizei anaerobe (Embden-Meyerhof). Deficitul său conduce la scăderea sintezei de ATP eritrocitar (ATP nu poate fi produs în eritrocite pe calea glicolizei aerobe – ciclul Krebs). În consecinţă, se realizează niveluri eritrocitare scăzute de ATP, cu perturbarea schimburilor electrolitice transmembranare dependente de ATP şi, deci, scăderea duratei de viaţă a eritrocitelor. De asemenea, sunt scăzute nivelurile eritrocitare de piruvat şi NAD; în schimb, nivelurile de 2,3-DPG eritrocitar sunt crescute.

Defectul genetic care stă la originea bolii determină fie reducerea marcată a cantităţii de enzimă în eritrocite, fie producerea unei enzime anormale structural, cu activitate redusă.

Clinică. Se notează prezenţa icterului neonatal, sever uneori. De asemenea, este caracteristică anemia hemolitică cronică, uneori severă şi determinând dependenţa bolnavului de tratamentul transfuzional cronic. Splenomegalia este obişnuită, ca şi prezenţa icterului.

Examene complementare. La *examenul sângelui periferic,* se notează anemie normocromă – normocitară, cu reticulocite crescute (în caz că acestea sunt foarte crescute, determină macrocitoză şi policromatofilie). *Fragilitatea osmotică a eritrocitelor neincubate* este normală. *Testul de autohemoliză* demonstrează valori moderat sau marcat crescute ale hematiilor incubate, dar adaosul de glucoză nu corectează hemoliza. Diagnosticul etiologic se stabileşte prin *dozajul activităţii enzimatice eritrocitare*[1], care trebuie interpretat în raport de numărul reticulocitelor (acestea având activitate mai crescută a enzimei), ca şi de activitatea altor enzime eritrocitare (în general, normală sau crescută). Bolnavii au un deficit marcat al activităţii enzimei. Purtătorii heterozigoţi au, de regulă, activitate moderat redusă a piruvat kinazei.

Diagnostic. *Diagnosticul pozitiv* este stabilit pe baza anchetei familiale, a datelor clinice, a testului de autohemoliză şi pe baza dozării activităţii enzimei.

Diagnosticul diferenţial impune diferenţierea sferocitozei ereditare, a hemoglobinelor instabile, ca şi a altor enzimopatii eritrocitare, mai rare.

Tratament. La nou-născutul cu icter grav se practică exsanguinotransfuzia. Tratamentul transfuzional este indicat în cazurile cu hemoliză severă sau în caz de crize aplastice. Poate fi necesar tratamentul transfuzional cronic, caz în care este indicată şi prevenirea supraîncărcării cu fier. Suplimentarea aportului de folaţi este de regulă recomandată. Splenectomia este indicată în cazurile de hemoliză cronică severă, dar efectul său este doar parţial (permite spaţierea transfuziilor); se practică după vârsta de 5-6 ani.

Alte deficite enzimatice eritrocitare ereditare

Trebuie notat că aceste deficite enzimatice eritrocitare ereditare responsabile de producerea unei anemii hemolitice cronice sunt foarte rare.

• **Deficitul enzimelor glicolizei anaerobe.** Determină o scădere a sintezei ATP eritrocitar. Cel mai frecvent este deficitul de glicerofosfat izomerază; alte deficite enzimatice din acest grup interesează hexokinaza, fosfofructokinaza, gliceraldehid-3-fosfat dehidrogenaza, triozofosfat izomeraza[2], 2,3-difosfoglicerat kinaza şi 2,3-difosfogliceromutaza.

---

1 Leucocitele trebuie excluse din hemoliză, ele având activitate normală a PK!

2 În forma homozigotă se notează disfuncţie neurologică progresivă, retard mental şi anomalii cardiace; dacă sugarii supravieţuiesc primelor luni de viaţă, se instalează anemia hemolitică cronică.

Tabloul clinic al acestor anemii este apropiat de cel al deficitului de PK. În unele din aceste deficite enzimatice predomină manifestările extrahematologice neuromusculare, în special, dar şi cardiace ş.a.

Tratamentul este substitutiv (cu prevenirea supraîncărcării cu fier); splenectomia are beneficiu variabil, ea fiind indicată în anemiile hemolitice cronice severe.

• **Deficitul enzimelor metabolismului glutationului.** Sunt responsabile de un deficit al reciclării NADPH eritrocitar. Au o simptomatologie asemănătoare cu cea a deficitului de G6PD.

• **Deficitele enzimelor căii metabolice a nucleotidelor.** Cel mai frecvent, este vorba de *deficitul de pirimidin-5'-nucleotidază,* dar şi de *deficitul de ATP-ază,* care produce o anemie hemolitică severă.

Anemii hemolitice prin anomalii congenitale ale hemoglobinei

Anomaliile hemoglobinei sunt responsabile de majoritatea anemiilor hemolitice congenitale. Conform estimărilor O.M.S., aproximativ 5 % din populaţia globului este purtătoarea unei anomalii clinic semnificative a uneia din genele pentru hemoglobină.

Clasificarea patogenică a anemiilor hemolitice prin anomalii congenitale ale hemoglobinei distinge:

a) Anomaliile cantitative de sinteză ale lanţurilor globinice, care intră în componenţa hemoglobinei (*hemoglobinopatii* – sindroamele talasemice) şi care realizează anemii hemolitice cronice congenitale.

b) Anomaliile calitative, structurale, ale hemoglobinei (*hemoglobinoze*), responsabile atât de producerea unor anemii hemolitice cronice (exemplu, hemoglobinoza S = drepanocitoza), cât şi de poliglobulie şi cianoză.

Sindroame talasemice

Definiţie şi epidemiologie. Sunt anemii hemolitice congenitale datorate unui deficit cantitativ de sinteză a lanţurilor globinice ale moleculei de hemoglobină. Formele minore (heterozigote) sunt printre bolile genetice cele mai frecvente; formele majore (homozigote) sunt mai rare, dar grave. Se apreciază că 3-8% din populaţia Americii de Nord, de origine greacă sau italiană şi 0,5 % dintre afro-americani sunt purtători ai genei pentru beta-talasemie. În Orientul Apropiat şi în bazinul mediteranean, până la 15-30% din indivizi pot fi purtătorii genei pentru beta-talasemie! În unele regiuni din Asia de Sud-Est, 40% din populaţie au una sau mai multe gene pentru sinteza lanţurilor globinice anormale!

Fiziologia şi fiziopatologia sintezei hemoglobinei. Hemoglobina este o moleculă tetramerică, compusă din *4 lanţuri globinice* şi din *4 molecule de hem* (ultimele, la rândul lor, alcătuite din Fe^{++} şi din *nucleul tetrahidropirolic* – protoporfirina IX). Hemoglobina joacă un rol esenţial în transportul oxigenului la ţesuturi. Saturaţia hemoglobinei – în funcţie de presiunea parţială a oxigenului – se face după o curbă sinusoidă, particulară, permiţând atât fixarea mai bună a oxigenului la nivel pulmonar, cât şi eliberarea acestuia la nivel tisular. Exercitarea rolului fiziologic al hemoglobinei presupune o interacţiune normală între lanţurile alfa şi non-alfa globinice ale moleculei.

Genele pentru sinteza lanţurilor globinice sunt grupate în 2 familii (fig. 13.7):

a) *Familia genelor α*, compusă din 4 gene funcţionale α, care codifică sinteza lanţurilor α-globinice, şi sunt situate pe cromozomul 16:

• genele α_1 şi α_2, cu o secvenţă de codare identică; gena α_2 este situată în poziţia 5' pe lanţul ADN faţă de congenera ei şi este – în mod normal – exprimată de 3 ori mai mult;

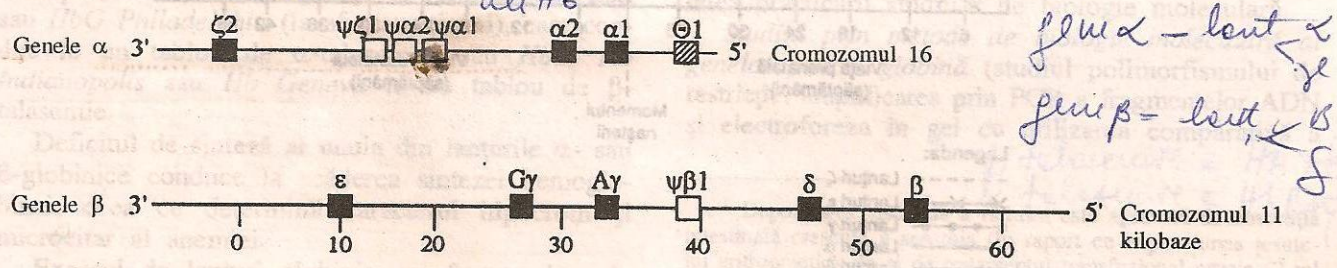

Fig. 13.7 – Structura genelor pentru lanţurile globinice (modificat după S.H. Orkin, D.G. Nathan, 1998).

• gena ζ, care codează lanţul ζ, prezent la embrion;

• gena θ, cu expresivitate slabă, atât în cursul dezvoltării, cât şi la adult.

b) *Familia genelor β*, compusă din 5 gene funcţionale situate pe cromozomul 11:

• gena β, care codifică sinteza lanţurilor β;

• gena δ, care codifică pentru lanţul δ;

• gena ε, care codifică sinteza lanţului embrionar ε;

• genele γ G şi γ A, care codifică pentru lanţul γ (fetal).

Variantele de hemoglobine umane normale sunt prezentate în tabelul 13.XXII.

TABELUL 13.XXII

VARIANTELE NORMALE DE HEMOGLOBINE UMANE

Hemoglobinele embrionare
– Hemoglobina Gower ($\xi_2\varepsilon_2$)
– Hemoglobina Portland ($\xi_2\gamma_2$)
– Hemoglobina Gower 2 ($\alpha_2\varepsilon_2$)
Hemoglobinele fetale
– Hemoglobina F ($\alpha_2\gamma_2$)
Hemoglobinele „adulte"
– Hemoglobina A ($\alpha_2\beta_2$)
– Hemoglobina A_2 ($\alpha_2\delta_2$)
– Hemoglobina A_{1c} [hemoglobina glicozilată – α_2 (β - N-glucoză I)$_2$]

Dezvoltarea sintezei lanţurilor de hemoglobină la embrion, făt şi copil este redată în figura 13.8.

În viaţa embrionară, se sintetizează iniţial lanţurile embrionare ξ, ε şi α; sinteza acestora începe precoce în cursul vieţii intrauterine. În perioada fetală, se sintetizează lanţurile α şi γ, rata de sinteză a acestuia din urmă diminuând treptat până la naştere şi – apoi – rapid în viaţa postnatală (până la 6 luni). Sinteza lanţurilor β-intrauterin, dar se dezvoltă accelerat după naştere, ajungând la valorile de la adult în jurul vârstei de 6 luni. Sinteza lanţurilor δ debutează, de asemenea, antenatal, dar se produce îndeosebi după naştere.

HbF ($\alpha_2\gamma_2$) reprezintă 60-90% din hemoglobina circulantă la nou-născut; concentraţia sa scade rapid postnatal, valorile normale pentru adult ale diferitelor hemoglobine fiind atinse la vârsta de 6 luni. La copilul peste 6 luni şi la adult, tipurile de hemoglobină normală sunt HbA (95-98%) şi HbA_2 (1-3,5%); HbF reprezintă mai puţin de 1% (tabelul 13.XXII).

Reglarea expresiei genelor pentru sinteza lanţurilor globinice demonstrează specificitate pentru stadiul de dezvoltare, specificitate tisulară (pentru ţesutul eritroid), nivel ridicat al expresiei şi echilibru între sinteza lanţurilor de tip α şi non-α.

Variantele de hemoglobine anormale întâlnite în patologia umană sunt prezentate în tabelul 13.XXIII.

Fiziopatologia sindroamelor talasemice. Sindroamele talasemice sunt consecinţa unor anomalii

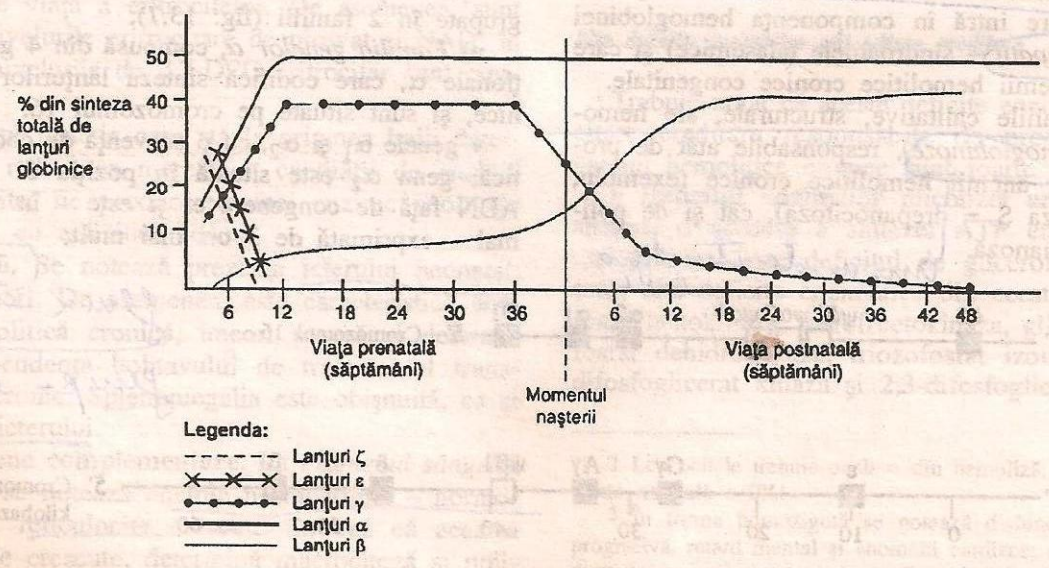

Fig. 13.8 – Dezvoltarea sintezei lanţurilor de globină la embrion, făt şi copil (modificat după S.H. Orkin, D.G. Nathan, 1998).

TABELUL 13.XXIII

VARIANTELE ANORMALE DE HEMOGLOBINĂ ÎNTÂLNITE ÎN PATOLOGIA UMANĂ

HbF ($\alpha_2\gamma_2$)	– β-talasemii – drepanocitoză – unele afecţiuni cu dereglare a eritropoiezei (anemii aplastice congenitale, sindroame diseritropoietice congenitale)
HbH (β_4)	– sindroame talasemice – persistenţa ereditară a HbF (HPFH)
HbBart (γ_4)	– sindroame talasemice
HbS ($\alpha_2\beta_2$ 5 val)	– drepanocitoză
HbC ($\alpha_2\beta_6$ lys)	– hemoglobinoze
HbE	
HbD	
ş.a. (multe variante)	

ale genelor care controlează sinteza lanţurilor α- sau β-globinice (deleţii totale, deleţii parţiale, deleţii sau inserţii de nucleotide, mutaţii punctuale foarte variate la nivelul genelor, aproximativ 100 asemenea mutaţii fiind cunoscute până în prezent). Microdeleţiile şi mutaţiile punctuale afectează transcripţia genei, maturaţia acesteia, translaţia, stabilitatea sau traducerea mesajului genetic la ARN, stabilitatea lanţului globinic sintetizat sau capacitatea acestuia de a se asocia altor lanţuri globinice pentru a forma o moleculă de hemoglobină. Un tablou de tip talasemic poate releva şi un *dublu heterozigotism* (asocierea a 2 mutaţii pentru talasemie, de exemplu talasemia δ/β_o, frecventă în Grecia, sau asocierea unei mutaţii de tip talasemic cu o mutaţie structurală a genei pentru hemoglobină – HbS, HbC, HbE; în acest ultim caz, tabloul este acela al unei forme mai puţin severe de talasemie majoră sau al unei drepanocitoze în caz de asociere cu HbS).

Hemoglobina Lepore este compusă din lanţuri α şi lanţuri de fuziune β - δ; la electroforeza hemoglobinei, ea are mobilitate de HbS.

Şi unele mutaţii structurale ale genelor pentru globină pot determina un tablou de talasemie, ca, de exemplu, *Hb Constant Spring* (în Asia de Sud-Est) sau *HbG Philadelphia* (la afro-americani), care conduc la un tablou de α-talasemie, sau *HbE, Hb Indianopolis* sau *Hb Geneva* la un tablou de β-talasemie.

Deficitul de sinteză al unuia din lanţurile α- sau β-globinice conduce la scăderea sintezei hemoglobinei, ceea ce determină caracterul hipocrom şi microcitar al anemiei.

Excesul de lanţuri globinice neafectate duce la precipitarea acestora în eritroblaşti şi eritrocite, conducând la hiperhemoliză intramedulară (eritropoieză ineficientă) şi hiperhemoliză periferică extravasculară.

Încercarea de compensare pentru creşterea sintezei unuia din lanţurile de globină neafectate de defectul ereditar şi codificate de acelaşi grup de gene funcţionale conduce în β-talasemii la creşterea HbF (Hb $\alpha_2\gamma_2$) şi la creşterea HbA_2 (Hb $\alpha_2\delta_2$), în formele heterozigote.

Răspunsul compensator la hiperhemoliză este cauza hiperplaziei eritroblastice, cu expansiunea măduvei osoase hematopoietice şi modificări scheletice caracteristice (afectând craniul – fig. 13.9 A şi B, coloana vertebrală, oasele lungi ale membrelor, cu fragilitate osoasă crescută şi fracturi pe os patologic), ca şi dezvoltarea focarelor de hematopoieză extramedulară (hepatosplenomegalie, „mase tumorale" paravertebrale).

Hipoxia cronică datorată anemiei necorectate duce la întârzierea creşterii somatice, retard psihomotor, retard pubertar şi suferinţă multiorganică (miocardică, musculară, a sistemului nervos periferic ş.a.).

Hiperhemoliza conduce la catabolism accentuat al hemoglobinei, cu icter, hiperbilirubinemie neconjugată, litiază biliară pigmentară şi eliberare în exces a fierului (sideremie crescută, depozitare viscerală în exces a fierului[1] – aceasta din urmă responsabilă de hemosideroză hepatică, hemosideroză miocardică, afectare pluriendocrină cu diabet zaharat, deficit de hormon de creştere, hipotiroidism, hipogonadism ş.a.)

Diagnostic paraclinic în talasemii. *Electroforeza hemoglobinei* este evocatoare în α-talasemii, când evidenţiază prezenţa Hb Bart ($Hb\gamma_4$) şi β-talasemii când evidenţiază valorile crescute de HbF ($\alpha_2\delta_2$) şi HbA_2 ($\alpha_2\delta_2$).

Studiul sintezei lanţurilor de hemoglobină aduce informaţii suplimentare şi poate demonstra scăderea sintezei lanţurilor α în α-talasemii, când electroforeza hemoglobinei este normală, indicând necesitatea practicării studiilor de biologie moleculară.

Studiul prin metode de biologie moleculară al genelor pentru globină (studiul polimorfismului de restricţie, amplificarea prin PCR a fragmentelor ADN şi electroforeza în gel cu utilizarea comparativă a

β talasemie = Hb F ($\alpha_2\delta_2$)
α talasemie = Hb Bart (γ_4)

[1] Depozitarea viscerală a fierului este agravată de absorbţia intestinală crescută a acestuia (în raport cu expansiunea ţesutului eritropoietic), ca şi de tratamentul transfuzional cronic (2 ml de masă eritrocitară aduc 1 mg de Fe elemental). Corelat, feritina serică are valori crescute.

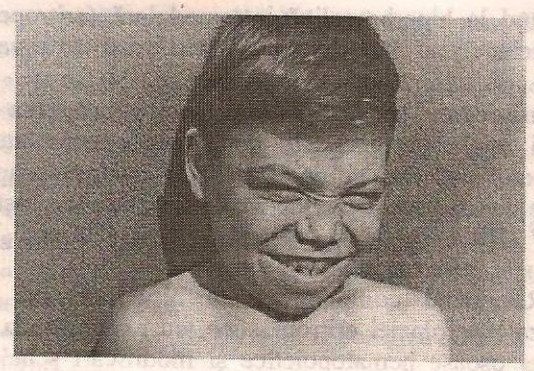

A



B

Fig. 13.9 – A şi B: Aspect fenotipic al unui băiat în vârstă de 9 ani cu beta-talasemie. (Colecţia Dr. Carmen Ciofu.)

unor oligonucleotide specifice) asigură diagnosticul de certitudine, permite stabilirea prognosticului şi face posibil diagnosticul stării de purtător şi diagnosticul prenatal.

• ***Sindroame α-talasemice***

Sunt întâlnite la populaţiile din Africa, din bazinul mediteranean şi – în special – la populaţiile din Asia de Sud-Est. Clasificarea patogenică a acestor sindroame diferenţiază sindroamele α_0 talasemice (realizate prin absenţa sau nefuncţionalitatea totală a celor 2 gene α; deficitul de sinteză al lanţurilor α este total; cel mai frecvent este vorba de o deleţie totală a genelor) de sindroamele α+ talasemice (datorită absenţei sau diminuării expresiei unei singure gene α din cele 2 de pe acelaşi cromozom, permiţând o sinteză reziduală a lanţurilor α; cel mai frecvent, este vorba de deleţii parţiale/deleţii largi[1], dar şi de microdeleţii şi mutaţii punctuale).

Expresia clinică a sindroamelor α-talasemice (tabelul 13.XXIV) variază în raport cu tipul anomaliei genetice, starea de heterozigot sau homozigot a individului (implicarea unuia sau a ambilor cromozomi), precum şi cu numărul genelor α de pe cromozomul 16 afectate de anomalia genetică (între 1 şi 4).

Anasarca fetală. Este datorată implicării tuturor celor 4 gene α (homozigotism α_0) şi absenţei totale a producerii lanţurilor α. Hemoglobinele sintetizate in utero sunt: Hb Bart (γ_4), în proporţie de 80%, HbH (β_4) şi Hb Portland ($\xi_2\gamma_2$). HbF, HbA şi HbA_2 sunt absente.

Clinic, se realizează anemie severă intrauterină, insuficienţă cardiacă şi anasarcă fetală; există şi riscul toxemiei gravidice la mamă.

Evoluţia este, obişnuit, spre deces intrauterin, cel mai frecvent la 30-40 săptămâni de gestaţie sau puţin după naştere. Câteva cazuri au supravieţuit, cu anemie severă, dependentă de tratamentul transfuzional cronic.

Hemoglobinoza H (β_4). Este consecinţa dublului heterozigotism $\alpha_0/\alpha+$, implicând 3 din totalul celor 4 gene α. HbH sintetizată nu poate participa la transportul normal al oxigenului în condiţii fiziologice.

Clinic, se realizează anemie hemolitică cronică relativ severă (nivelul de bază al hemoglobinei circulante fiind de 7-9 g/dl), pe frotiul de sânge periferic evidenţiindu-se microcitoză, hipocromie marcată şi reticulocitoză (peste 50%). Icterul şi splenomegalia sunt constante.

Electroforeza hemoglobinei evidenţiază HbH (β_4) în proporţie de 0,5-30%, la naştere fiind crescută şi Hb Bart (γ_4). Gravitatea tabloului clinic şi a evoluţiei este dependentă de tipul mutaţiei în cauză. Anemia este dependentă de tratamentul transfuzional cronic. Pot surveni şi crize de hemoliză declanşate de medicamente sau infecţii.

Alfa-talasemiile intermediare. Sunt rezulatul heterozigotismului α+, mutaţia aflându-se la nivelul genei α_2 (sunt implicate doar 2 din cele 4 gene, dar fenotipul realizat este mai sever, datorită preponderenţei funcţionale normale a genei α_2).

[1] Deleţii foarte largi au fost demonstrate la copiii cu retard mental şi α-talasemie.

Clinic, se produce anemie hemolitică uşoară/ medie, cu necesar transfuzional intermitent.

Paraclinic, se notează anemie microcitară, cu morfologie anormală a eritrocitelor şi incluzii intracelulare la coloraţiile supravitale.

Alfa-talasemiile minore. Sunt produse la heterozigoţii α_0 sau la homozigoţii $\alpha+$ (sunt afectate 2 gene din 4).

Clinic, anemia este discretă. Pe frotiul de sânge periferic se notează microcitoză şi hipocromie, necesitând diferenţierea de anemia prin carenţă de fier.

Electroforeza hemoglobinei demonstrează niveluri normale de HbA_2 şi HbF (ceea ce permite diferenţierea de β-talasemia heterozigotă); doar în perioada neonatală se evidenţiază Hb Bart 1%, diagnosticul etiologic fiind stabilit prin studii de biologie moleculară. Nu necesită tratament.

Alfa-talasemia silenţioasă. Se produce la heterozigoţii $\alpha+$ (o singură genă din totalul celor 4 este afectată).

Clinic, este asimptomatică; expresia clinică este posibilă doar în cazul asocierii cu o altă anomalie constituţională a hemoglobinei, care trebuie căutată sistematic în acest caz.

Frotiul de sânge periferic este normal sau relevă – uneori – o microcitoză izolată şi discretă. Hb Bart poate demonstra o creştere uşoară doar la naştere.

- ***Sindroame β-talasemice***

Clasificarea patogenică a acestora este prezentată în tabelul 13.XXIV.

TABELUL 13.XXIV

ASPECTELE CLINICE ŞI HEMATOLOGICE ALE PRINCIPALELOR FORME DE TALASEMIE[1]

Tipul	*Expresia genelor pt. globină*	*Tabloul hematologic*	*Electroforeza hemoglobinei*	*Expresia clinică*
β-talasemii Homozigot β_0	β_0 / β_0	Anemie severă, normoblaşti în sângele periferic	HbF >90% HbA - absentă HbA_2 crescută	Anemia Cooley
Homozigot β+	β+ / β+	Anizocitoză, poikilocitoză, anemie moderată	HbA = 20-40% HbF = 60-80%	Talasemia intermedia
Heterozigot β_0	β / β_0	Microcitoză, hipocromie, anemie uşoară - moderată	HbF crescută HbA_2 crescută	Talasemia intermedia (poate avea splenectomie şi icter)
Heterozigot β+	β / β+	Microcitoză, hipocromie, anemie uşoară	HbA_2 crescută	Normal
Heterozigot β, purtător silenţios	β / β+	Normal	Normală	Normal
Heterozigot δβ	$\delta\beta / (\delta\beta)_0$	Microcitoză, hipocromie, anemie uşoară	HbF = 5-20% HbA = normală sau scăzută	Obişnuit asimptomatică
Heterozigot γδβ	$\gamma\delta\beta / (\gamma\delta\beta)_0$	Nou-născut: anemie hemolitică microcitară, normoblaşti în sângele periferic Adult: similar heterozigotului δβ	Normală	Nou-născut: boală hemolitică cu splenomegalie Adult: similar heterozigotului δβ
α-talasemii Purtător α silenţios	$- \alpha / \alpha\alpha$	Microcitoză uşoară sau normală	Normală	Normal
Tara pentru α - talasemie	$- \alpha / - \alpha$ sau $-- / \alpha\alpha$	Microcitoză, hipocromie, anemie uşoară	Nou-născut: Hb Bart (γ4): 5-10% Copil, adult: normală	Obişnuit asimptomatică
Hemoglobinoza H	$-\alpha / --$	Microcitoză, incluzii evidenţiabile la coloraţia supravitală, anemie moderată	Nou-născut: Hb Bart (γ4): 20-30% Copil şi adult: HbH (β4): 4-20%	α-talasemia intermedia
Hydrops fetalis	$-- / --$	Anizocitoză, poikilocitoză, anemie severă	Hb Bart (γ4): 80-90% HbF şi HbA: absente	Obişnuit, deces in utero sau la naştere

[1] După Honig G.R., Adams J.G. III: Human Hemoglobin. Genetics. Springer Verlag, Viena, 1986.

Anomaliile genelor pentru lanţurile β responsabile de producerea β-talasemiilor sunt, cel mai frecvent, deleţii parţiale sau mutaţii punctuale afectând transcripţia genei, maturaţia sau traducerea mesajului la nivelul ARN mesager. Expresia clinică variază cu starea de homozigot/heterozigot a individului afectat, cu tipul mutaţiei, precum şi cu gradul de afectare a sintezei lanţurilor β în formele β+ de talasemie.

Beta-talasemia majoră (anemia Cooley). Este realizată de formele homozigote β_0.

Clinic, nou-născutul nu prezintă manifestări din cauza protecţiei realizate de sinteza lanţurilor γ. La aproximativ 2 luni de viaţă se instalează o anemie hipocromă, microcitară, puţin regenerativă, care se intensifică progresiv. Treptat, dar rapid (13-18 luni de viaţă) se instalează tabloul clinic complet: paloare intensă, subicter, întârzierea creşterii, hepato- şi, în special, splenomegalie care devine importantă, determinând creşterea de volum a abdomenului, facies mongoloid şi alte anomalii scheletice. Hemosideroza progresivă determină o coloraţie brun-verzuie a tegumentelor.

Paraclinic, examenul sângelui periferic demonstrează prezenţa unei anemii severe, cu microcitoză şi hipocromie marcată, poikilocitoză extremă şi hematii „în semn de tras la ţintă". Reticulocitele au valori scăzute, uneori sub 1%, traducând eritropoieză ineficientă. Poate exista, uneori, un număr mare de eritrocite nucleate în sângele periferic, în special după splenectomie. Înainte de instalarea hipersplenismului, hiperleucocitoza şi hiperplachetoza sunt constante. Examenul măduvei osoase evidenţiază hiperplazia eritroblastică; sideroblaştii sunt prezenţi, iar depozitele de fier medulare sunt crescute. Bilirubina neconjugată are valori crescute în ser, fierul seric este crescut, CTLF este scăzută, iar feritina serică are valori crescute, în raport cu mărimea supraîncărcării cu fier. Valorile crescute ale LDH seric reflectă eritropoieza ineficientă. Se notează, de asemenea, hipercromia urinei, datorată excreţiei crescute de componenţi dipirolici, în special după splenectomie.

Electroforeza hemoglobinei este elementul esenţial pentru diagnosticul etiologic: HbF este mult crescută (20-98%, în raport şi cu gradul de sinteză reziduală a lanţurilor β), HbA este scăzută (80- 0%), iar HbA_2 are valori normale (<3%).

Complicaţiile sunt frecvente în forma majoră, constând în întârzierea creşterii somatice şi a dezvoltării psihomotorii, fracturi (pe os patologic), hipersplenism cu creşterea rapidă a necesarului transfuzional, supraîncărcare cu fier (hemocromatoza secundară). Hemocromatoza are localizări şi manifestări diverse – hepatice (fibroză hepatică, ciroză hepatică), endocrine (diabet zaharat, hipogonadism, hipotiroidism), cardiace (pericardită, insuficienţă cardiacă, aritmii severe), „mase" de ţesut hematopoietic extramedular, cu localizare în special paravertebrală, intratoracică, litiază pigmentară, ulcere de gambă, neuropatie periferică, complicaţii viscerale ale transfuziei sanguine.

În ceea ce priveşte evoluţia, în absenţa tratamentului adecvat, se face spre deces – de regulă în decada a 2-a de viaţă – ca urmare a complicaţiilor cardiace ale hemosiderozei şi, mai rar, ca urmare a complicaţiilor cirozei hepatice sau a infecţiilor intercurente.

Beta-talasemia intermediară. Este forma realizată la homozigoţii β+, cu persistenţa suficientă a sintezei lanţurilor β pentru a menţine valori ale Hb circulante între 6-9 g/dl şi de a determina un tablou clinic atenuat.

Manifestările clinice sunt atenuate, iar complicaţiile specifice apar – în general – mai tardiv (deformările scheletice, hepatosplenomegalia ş.a.). Hemosideroza este însă prezentă datorită absorbţiei crescute gastrointestinale a fierului, necesitând o dietă cu un aport mai redus de fier, monitorizarea concentraţiilor feritinei serice şi, eventual, instituirea tratamentului chelator.

Beta-talasemia minoră. Este realizată, în cele mai multe cazuri, la heterozigoţii $\beta_0/\beta+$. Un tip rar de deleţie a genelor pentru lanţurile γ-δ-β-globinice realizează un tablou similar întrucâtva[1].

Clinic, sunt absente manifestările caracteristice talasemiei.

Paraclinic, se observă pseudopoliglobulie, cu microcitoză (VEM = 65 fl) şi hipocromie (HEM < 26 pg/dl). Uneori, se poate nota o anemie uşoară, puţin regenerativă (valoarea hemoglobinei circulante fiind

[1] Se poate nota totuşi în perioada neonatală anemie hemolitică cu microcitoză, normoblastoză şi splenomegalie. Hemoliza este autolimitată, dar poate impune tratamentul substitutiv.

cu 2-3 g/dl mai mică decât valorile normale pentru vârstă). Fierul seric este normal sau crescut.

Diagnosticul se stabileşte prin electroforeza hemoglobinei, caracteristice fiind valorile crescute de HbA_2 (>3,5%); HbF are valori mai mari de 1% la aproximativ 50% din bolnavi (între 2 şi 6%). La un număr foarte redus de bolnavi, HbA_2 are valori normale, în timp ce HbF este crescută la 5-15% (δ/β talasemii).

Diagnosticul diferenţial trebuie făcut cu carenţa de fier, β-talasemia minoră are însă poikilocitoză, ovalocitoză şi – deseori – punctaţii bazofile; pot fi prezente însă şi hematii „în semn de tras la ţintă", dar acestea sunt puţine şi nu sunt patognomonice.

Beta-talasemia silenţioasă. Este, clinic, asimptomatică, iar tabloul sângelui periferic şi electroforeza hemoglobinei sunt normale. Diagnosticul se stabileşte pornind de la ancheta familială – părinţii copilului sunt unul cu β-talasemie minoră, iar celălalt cu β-talasemie silenţioasă. Necesită analiza sintezei lanţurilor β în eritrocite.

Tratamentul sindroamelor talasemice:

A. *Profilaxia* are ca obiectiv reducerea numărului formelor majore (homozigote) şi se bazează pe *diagnosticul stării de purtător* şi sfatul genetic, în populaţiile la care frecvenţa mutaţiilor este crescută. În acelaşi sens, este util şi *diagnosticul prenatal* (fiabil şi eficace prin tehnici de biologie moleculară) în familiile în care ambii părinţi sunt heterozigoţi cunoscuţi.

B. *Tratamentul suportiv* este indicat în formele clinice manifeste şi are o intensitate variabilă, în raport cu gradul de expresie al defectului genetic. Ca *măsuri generale*, este contraindicat oricare aport suplimentar de fier, de asemenea, trebuie asigurat un aport suficient de folaţi pentru a evita apariţia unei carenţe secundare. Sunt de evitat agenţii oxidanţi (care accentuează hemoliza) şi este indicat tratamentul prompt al oricărei infecţii.

Tratamentul transfuzional cronic şi sistematic este indicat în β-talasemia majoră, pentru a menţine nivelul hemoglobinei circulante peste 10 g/dl în permanenţă, valori care suprimă retardul de creştere, apariţia manifestărilor scheletice şi a hepatosplenomegaliei şi minimalizează osteoporoza şi afectarea cardiacă. Un obiectiv important este şi prevenirea alloimunizării şi a transmiterii pe cale sanguină a unor infecţii. În tratamentul transfuzional, se utilizează masă eritrocitară 15-20 ml/kg la interval de aproximativ 4 săptămâni; eritrocitele administrate trebuie să fie cât mai proaspete. Sunt necesare filtre pentru deleucocitizare. Este indicată fenotiparea completă a hematiilor donatorului şi receptorului, ca şi crearea de cupluri donator – receptor; testarea sângelui recoltat este obligatorie pentru HIV, VHB, VHC şi – eventual – pentru virusul citomegalic. Trebuie administrate antipiretice înainte de transfuzii, iar în caz de reacţii febrile transfuzionale se utilizează hematii spălate.

Tratamentul de chelare a fierului utilizează desferoxamina (Desferal), care formează un complex cu fierul în exces şi este excretat prin urină. T/2 scăzut al preparatului face să fie necesară asigurarea unor concentraţii mari şi prelungite de medicament în sânge. Se administrează prin perfuzie subcutanată, cu pompă de perfuzie, 8-12 ore/zi timp de 5-6 nopţi pe săptămână. Dozele medii sunt de 45 mg/kg/zi. Este necesară, de asemenea, introducerea precoce a acestei terapii, înainte de instalarea hemosiderozei viscerale importante. Obiectivul terapiei chelatoare este menţinerea unui nivel al feritinei serice sub 1000 ng/μl, considerat netoxic.

Splenectomia este frecvent necesară în β-talasemii. Principala sa indicaţie este indicele transfuzional ridicat (niveluri anuale de peste 240 ml masă eritrocitară/kg) sau creşterea rapidă a necesarului transfuzional. Se practică, de regulă, la copilul în vârstă de peste 5 ani, cu toate precauţiile luate în cazul splenectomiei la copil (a se vedea „Sferocitoza ereditară").

C. *Tratamentul etiologic* se bazează pe:

- *inducţia medicamentoasă* a sintezei HbF, realizată prin administrarea de hidroxiuree 10-20 mg/kg/zi ± EPO şi care are drept scop ameliorarea eficacităţii eritropoiezei şi scăderea necesarului transfuzional, fiind indicată, în special, bolnavilor politransfuzaţi;
- *transplantul de măduvă osoasă* (TMO), care este indicat în β-talasemia majoră la copilul având un donator HLA identic, neafectat în fratrie, chiar la copiii care au primit tratament transfuzional cronic. Se efectuează înaintea apariţiei supraîncărcării masive cu fier, ca şi înaintea apariţiei unei afectări hepatice toxice semnificative.
- *terapia genică* (inserţia în genomul bolnavului a unei gene normale pentru sinteza hemoglobinei) este, în prezent, doar în stadiul de perspectivă şi de studii experimentale.

Persistența ereditară a hemoglobinei F (HPFH)[1]

Este datorită unei deleții întinse sau – mai frecvent – unor mutații punctuale la nivelul secvenței *promoter* a genelor care codifică pentru lanțul globinic γ; au fost identificate cel puțin 20 forme distincte de HPFH, afectând mai multe grupe etnice.

Homozigoții sunt normali clinic, iar hematologic, hemoglobina circulantă are valori normale, notându-se doar discretă microcitoză și hipocromie. HbF are valori crescute; în tipul heterocelular ea este repartizată aleator în eritrocite.

Heterozigoții sunt – atât clinic, cât și hematologic – normali, doar electroforeza hemoglobinei evidențiind valori crescute ale HbF (între 1 și 20%, după tipul mutației).

Formele africane sunt rezultatul unei deleții întinse, care interesează întreaga genă pentru lanțul β-globinic; comutarea fiziologică de la sinteza lanțului γ la sinteza lanțului β nu se poate produce la acești bolnavi. Pentru heterozigoți, nivelul HbF este de 15-30%; rarii homozigoți au valori ale HbF de 100%; exceptând ușoara microcitoză, celelalte valori hematologice sunt normale. Formele africane sunt caracterizate și prin distribuția uniformă a hemoglobinei F la nivelul tuturor eritrocitelor (tipul pancelular HPFH).

Există și *dubli heterozigoți* (HbS/tipul african HPFH) care au niveluri de HbS similare cu acelea din drepanocitoză; această combinație este, însă, clinic benignă, prezumtiv, deoarece nivelul crescut al HbF în toate eritrocitele inhibă procesul de sicklizare.

Anomalii structurale ale hemoglobinei

Au fost identificate cca 600 variante structurale ale hemoglobinei. Cele mai multe sunt rare, dar câteva – inclusiv unele cu manifestări clinice severe – apar cu frecvență crescută la unele populații. Cele mai multe hemoglobine anormale sunt identificate cu ușurință la electroforeza hemoglobinei; unele sunt însă electroforetic silențioase și necesită studii specializate de laborator pentru diagnosticare.

[1] Hereditary Persistence of Fetal Hemoglobin.

• *Drepanocitoza homozigotă (HbS/HbS)*

Definiție și epidemiologie. Este o boală familială, ereditară, transmisă autozomal dominant. Boala survine doar la homozigoți, falciformarea necesitând o cantitate crescută de HbS redusă (16 g/dl eritrocite). Este mai frecvent întâlnită la populațiile de culoare din Africa Centrală[2], Antile și S.U.A., la populațiile din Orientul apropiat și bazinul mediteranean, ca și în unele regiuni din India.

Patogenie. Hemoglobina anormală este rezultatul unei mutații punctuale la nivelul genei pentru sinteza lanțurilor β ($HbS=\alpha_2/\beta_2^{6\ glu\rightarrow val}$). În formă oxidată, HbS se comportă normal. Când se află însă în formă redusă, HbS polimerizează prin acțiunea dintre valina anormală din poziția 6 și regiunile complementare de pe lanțurile β ale unor molecule adiacente de HbS. Și alte molecule anormale de Hb în cadrul unei stări de dublu heterozigotism participă la polimerizarea dezoxi-HbS (HbC, HbD, Hb Los Angeles, Hb0 Arab); HbA participă într-un grad mai redus, în timp ce prezența HbF inhibă polimerizarea.

Prin precipitare, se formează mici agregate intraeritrocitare, apoi fibre elicoidale, care se grupează în fascicule rigide, asemănătoare cristalelor, impunând eritrocitelor o formă de seceră (*procesul de falciformare*).

Falciformarea este însoțită de scăderea deformabilității eritrocitelor, de limitarea capacității lor de pasaj la nivelul microcirculației și blocarea acesteia. Precipitatele intraeritrocitare determină și alterări ale membranei eritrocitare, cu hemoliză consecutivă.

Clinic, pe un fond de hemoliză cronică, se instalează trei tipuri de complicații („crize"), infarcte viscerale, infecții severe și accentuarea hemolizei. Tabloul clinic variază cu vârsta copilului:

– între 0-3 luni, este vorba de un sugar asimptomatic, protecția fiind asociată de nivelurile înalte încă de HbF;

– între 3 luni-5 ani, se notează o anemie hemolitică cronică moderată (Hb circulantă 6-9,5 g/dl), în general bine tolerată și splenomegalie cu asplenie moderată (obiectivată prin prezența corpilor Jolly pe frotiul de sânge periferic).

Sindromul „mână-picior" (dactilita acută drepanocitară) este, deseori, revelator pentru boală între

[2] Heterozigotismul asigură protecția față de paludism!

6-18 luni. Se manifestă prin tumefacţie acută simetrică, deseori şi dureroasă, a dorsului mâinii şi piciorului, cu impotenţă funcţională. Tegumentele sunt sub tensiune, lucioase şi sensibile; edemul se poate extinde la palme şi plante, la falange. Se însoţeşte de febră moderată (38-38,5°C), în absenţa infecţiei. Durerea marcată poate conduce la insomnie. Durata episodului este, obişnuit, de 3-5 zile. Examenul radiologic este – iniţial – normal, ulterior demonstrând leziuni osoase distructive şi reparatorii extensive.

Infecţiile frecvente şi grave sunt alte manifestări caracteristice. Infecţiile acute cu pneumococ[1] trebuie suspectate în timpul oricărei ascensiuni febrile şi sunt caracterizate prin evoluţia brutală şi severă (pneumonii, meningite şi septicemii). Reprezintă prima cauză de mortalitate la copilul sub 5 ani. Se notează infecţii severe şi cu alţi germeni: *Salmonella, H. influenzae, E. coli.*

Sechestraţia splenică[2] este a 2-a cauză de mortalitate la copil şi se manifestă prin anemie supraacută, splenomegalie enormă şi dureroasă şi – în cazurile cele mai severe – şoc mortal.

Între 5 şi 15 ani, tabloul este dominat de *crizele vasoocluzive hiperalgice.* Infarctele splenice repetate conduc la scăderea dimensiunilor splinei; splina se fibrozează şi se poate calcifica. Crizele osoase sunt cele mai frecvente, sediul maxim al durerilor fiind metastazele oaselor largi şi corpii vertebrali. Durerea atinge maximumul la 1 oră de la debutul crizei şi durează 3-5 zile. Semnele inflamatorii locale şi generale sunt discrete; în cazul prezenţei acestora se impune suspiciunea de osteomielită. Crizele osoase pot evolua spre necroză osoasă sau a măduvei osoase. Crizele abdominale mimează un abdomen acut[3]. Crizele pulmonare se manifestă prin dureri toracice, tuse, febră, hipoxie, hiperleucocitoză, radiologic notându-se infiltrate pulmonare. Hipoxia agravează falciformarea şi crizele pulmonare pot fi mortale. Se impune diferenţierea de infarctele pulmonare şi bronhopneumonii. Afectarea neurologică – legată de AVC (accidente vasculare cerebrale) trombotice – se manifestă prin hemiplegie, convulsii, afectarea nervilor cranieni şi tulburări vizuale, cu mare risc de sechelaritate (care afectează cca 10% din copii, în special de vârstă mai mare şi adolescenţi). Priapismul secundar trombozei corpilor cavernoşi conduce la impotenţă.

Alte *complicaţii* sunt: *eritroblastopenia acută* (datorată infecţiei cu parvovirus B19 şi care se manifestă prin agravarea rapidă a anemiei, reticulocitoză scăzută, paloare, absenţa durerilor splenice şi tablou caracteristic la examenul măduvei osoase); *hemosideroza viscerală şi litiaza biliară pigmentară* (deseori simptomatică şi mai frecventă la adolescenţii şi adulţii tineri). După vârsta de 15 ani, crizele se răresc, dar se dezvoltă *afecţiuni cronice degenerative* (retinopatie, ulcer de gambă, litiază, insuficienţă renală cronică, osteoartropatie, miocardopatie ischemică, insuficienţă respiratorie cronică şi cord pulmonar acut etc.). Retardul staturoponderal şi pubertar este frecvent, ca şi tulburările psihologice şi de comportament.

Examene complementare: *examenul sângelui periferic* demonstrează o anemie moderată (Hb = 6-10 g/dl), normocromă, normocitară şi regenerativă. Semnele de eritropoieză accentuată sunt reprezentate de policromatofilie, reticulocitoză (5-20%); punctaţiile bazofile în eritrocite şi eritroblastoza sângelui periferic. Se pot întâlni şi drepanocite[4] (eritrocite transformate ireversibil). Numărul de leucocite este crescut (10-20 000/µl), cu predominanţa polimorfonuclearelor, iar numărul trombocitelor este – obişnuit – crescut. *Măduva osoasă* este marcat hipercelulară, cu hiperplazia seriei eritroblastice.

Electroforeza hemoglobinei prezintă doar banda HbS (la electroforeza în mediu alcalin, aceasta migrează între benzile HbA şi HbA_2); se poate întâlni şi banda HbF, care diminuează mai puţin rapid postnatal decât la individul normal (valorile de la adult se ating abia la 5-7 ani; nivelul HbF variază de la bolnav la bolnav, între 2 şi 20%, valorile crescute având un efect protector pentru crizele vasoocluzive). De asemenea, HbA_2 poate fi prezentă în afara perioadei de sugar.

Confirmarea diagnosticului se face prin testul de falciformare, electroforeza hemoglobinei, prin testul de solubilitate al HbS (în tampon concentrat, conţi-

---

[1] În absenţa anticorpilor specifici faţă de polizaharidul capsular, apărarea depinde de funcţia fagocitară a sistemului reticuloendotelial. Funcţia fagocitară a splinei este scăzută la copilul SS. În plus nivelul opsoninelor serice este scăzut.

[2] Mai rar, se notează şi sechestraţie hepatică, mai puţin severă (ficatul este mai puţin distensibil decât splina).

[3] Diagnostic diferenţial cu peritonită pneumococică şi colecistită.

[1] Acestea sunt însă frecvente după supunerea eritrocitelor la condiţii de anaerobioză (testul de falciformare).

nând un agent reducător, se observă un precipitat turbid când nivelul HbS > 15%), ca şi prin identificarea HbS la părinţi.

Diagnosticul prenatal este posibil prin tehnici de biologie moleculară practicate pe amniocite şi vilozităţi coriale (detectarea substituţiei $\beta^{glu \rightarrow val}$); există şi teste care fac posibil diagnosticul în perioada neonatală.

• Drepanocitoza heterozigotă (HbA/HbS)

Bolnavul este, în general, asimptomatic. Examenul sângelui periferic este normal. Electroforeza hemoglobinei demonstrează valori ale HbS de 35-45%.

Pot fi prezente rare episoade de falciformare (cu episoade vasoocluzive, infarcte splenice ş.a.) în anumite condiţii (altitudine foarte crescută, zborul în avion fără cabină presurizată, pneumonii acute severe cu hipoxie, hipoxie în cursul anesteziei generale, eforturi fizice intense). Singura atingere cronică mai frecventă este cea renală (episoade de necroză papilară cu hematurie macroscopică, scăderea capacităţii de concentrare a urinei). Principalul risc este legat de transmiterea bolii şi impune sfatul genetic şi diagnosticul prenatal la copilul conceput de părinţi heterozigoţi.

Tratamentul drepanocitozelor:

A. *Măsuri de profilaxie şi generale.* Educaţia părinţilor şi copiilor vizează cunoaşterea riscului infecţios şi recunoaşterea sechestrării splenice, complicaţii severe şi care necesită instituirea imediată a terapiei.

Este indicată vaccinarea antipneumococică polivalentă, anti-HIb, antimeningococică A şi B.

Profilaxia antibiotică constă în administrarea de penicilină oral[1], în 2 prize zilnice, debutând la vârsta de sugar şi continuată până la 6 ani.

Se recomandă internarea de urgenţă în spital în caz de puseu febril (>39°C) şi introducerea promptă a unei antibioticoterapii empirice, cu intenţia de a acoperi etiologia pneumococică şi HIb (cefotaxim sau piperacilină, în asociere sau nu cu un aminoglicozid).

B. *Tratamentul episoadelor vasoocluzive.* În formele mai puţin severe, este indicat tratamentul la domiciliu: hidratare orală (2-3 $l/m^2/zi$), administrarea de antialgice (paracetamol în doze obişnuite ± codeină).

Formele severe necesită spitalizare, hiperhidratare pe cale intravenoasă, administrarea de antialgice majore[2] ± antispastice ± AINS ± anxiolitice, oxigenoterapie (în caz de hipoxie). Eficacitate discutabilă au alcalinizarea şi administrarea vasodilatatoarelor.

C. *Tratamentul transfuzional.* Anemia cronică necomplicată nu necesită transfuzii, ci doar administrarea de folaţi. Transfuziile de masă eritrocitară sunt indicate în caz de agravare a anemiei (criză aplastică, sechestrare splenică), având ca obiectiv corectarea hemoglobinei circulante până la valorile normale ale vârstei.

Exsanguinotransfuzia, utilizând masă eritrocitară[3] se practică în episoadele vasoocluzive prelungite, ca şi în pregătirea preoperatorie a bolnavilor. Exsanguinotransfuzia, având ca obiectiv scăderea HbS sub 20% şi a hematocritului sub 40% este indicată în crizele pulmonare, în AVC trombotic sau în priapism.

Tratamentul transfuzional cronic este indicat în episoadele vasoocluzive severe (AVC în special), pentru prevenirea recidivelor, obiectivul fiind menţinerea HbS la concentraţii sub 30-40%, cu toate măsurile asociate indicate în aceste situaţii.

D. *Splenectomia.* Intră în discuţie doar în cazul episoadelor de sechestrare splenică severă sau recidivante.

E. *Tratamentul cu viză etiologică.* Cuprinde – în prezent – administrarea de hidroxiuree (care creşte valoarea HbF peste 20%, scăzând incidenţa episoadelor vasoocluzive, dar experienţa este limitată la copil) şi TMO allogenic (care realizează vindecarea bolii, dar este indicat doar cazurilor severe şi care dispun de un donator familial HLA compatibil).

• Alte hemoglobinoze secundare unor mutaţii punctuale la nivelul genelor pentru lanţurile beta sau alfa

Hemoglobinoza C ($a_2\beta_2^{6lys}$). Epidemiologic, este frecventă în Africa de Vest. Homozigoţii (HbC/HbC) manifestă anemie hemolitică moderată (Hb = 8-

[1] Poate fi înlocuită cu amoxicilină, care asigură şi protecţia faţă de Haemophilus influenzae b.

[2] De evitat hipoxia, care poate avea consecinţe dramatice!

[3] Este de evitat creşterea vâscozităţii sângelui, prin menţinerea hematocritului la valori sub 60%.

10 g/dl), cu reticulocitoză (5-10%) şi splenomegalie. Examenul frotiului din sângele periferic evidenţiază celule „în semn de tras la ţintă" în aproximativ 100% din cazuri. Diagnosticul se face prin electroforeza hemoglobinei. Cel mai frecvent, nu necesită transfuzii. Heterozigoţii (HbA/HbC) sunt clinic normali şi asimptomatici. Doar examenul sângelui periferic evidenţiază eritrocite „în semn de tras la ţintă". Dublul heterozigotism HbS/HbC se manifestă printr-un tablou de drepanocitoză homozigotă atenuat.

Hemoglobinoza D. Este întâlnită în India, Turcia şi Africa. Are expresie clinică numai în caz de dublu heterozigotism HbS/HbD (foarte rar). Tabloul clinic este mai sever decât acela al HbS/HbC şi apropiat de cel din HbSS.

Hemoglobinoza E ($\alpha_2\beta_2^{26lys}$). Este frecventă în Asia de Sud-Est, în special în Thailanda şi în Cambodgia. Clinic, în formele homozigote, tabloul este de β-talasemie minoră. Formele heterozigote sunt asimptomatice, doar frotiul de sânge periferic prezentând uşoară microcitoză şi hipocromie. Asocierea cu β-talasemia HbE/β_0) nu este excepţională; tabloul clinic este acela al unei β-talasemii majore. Electroforeza proteinei evidenţiază prezenţa doar a HbE şi HbF.

Hemoglobinele instabile. Sunt produse prin mutaţii punctuale la nivelul lanţurilor β- (75%) sau α-globinice (25%), prin înlocuirea unui aminoacid la nivelul regiunii hemînice. Au fost descrise până în prezent peste 100 variante, majoritatea rare şi transmise autozomal dominant. Se caracterizează prin instabilitate moleculară, care conduce la denaturarea şi precipitarea intraeritrocitară a hemoglobinei. În formele cele mai severe, mase amorfe de hemoglobină denaturată (corpii Heinz) se ataşează membranei eritrocitare, lezând-o şi determinând hemoliza.

Clinic, se realizează anemii hemolitice congenitale cu corpi Heinz. Hemoliza devine evidentă la 3-6 luni postnatal, când HbF este înlocuită de HbA. Se manifestă cu anemie hemolitică cronică, de intensitate variabilă, cu icter şi splenomegalie. Se pot produce şi crize de hemoliză, care pot fi declanşate de un agent oxidant sau de infecţii. Anemia este – uneori – suficient de severă încât să necesite tratament transfuzional cronic. Unii bolnavi prezintă o coloraţie brun închisă a urinei, datorită excreţiei de mezobilifuscină (compus dipirolic, rezultat al unui metabolism anormal al hemului).

Paraclinic, în sângele periferic se notează anemie, reticulocitoză, uneori punctaţii bazofile.

Diagnosticul se stabileşte prin: anamneza familială, evidenţierea corpilor Heinz după o prealabilă incubare a eritrocitelor şi coloraţia supravitală a frotiului cu albastru briliant crezil, demonstrarea termolabilităţii hemoglobinelor[1], prin curba de disociere frecvent anormală (afinitate crescută sau scăzută pentru O_2) şi – în final – prin evidenţierea cu metodele biologiei moleculare a mutaţiei cauzale.

Tratamentul constă în evitarea agenţilor oxidanţi şi terapie transfuzională cronică. Splenectomia nu este curativă, dar ameliorează tabloul clinic şi evoluţia bolii.

Hemoglobinele anormale cu afinitate crescută pentru oxigen. Au fost descrise aproximativ 100 anomalii rare ale hemoglobinei, care se caracterizează prin devierea la stânga a curbei de disociere a oxigenului; ele eliberează deficitar oxigenul la ţesuturi, determinând hipoxie tisulară. Stimulul hipoxic conduce la creşterea producţiei de eritropoietină şi poliglobulie secundară. Hemoglobina circulantă are, tipic, valori de 16-19 g/dl. Unele din aceste hemoglobine anormale pot fi demonstrate prin electroforeza hemoglobinei; altele (Hb Chesapeake, Hb Malmö, Hb Kempsey) au motilitate electroforetică normală, putând fi diferenţiate numai prin studii de biologie moleculară.

Hemoglobinele anormale care determină cianoză. Sunt, de asemenea, rare. Trăsătura lor definitorie este afinitatea marcat scăzută pentru oxigen. Sunt realizate prin substituţii de aminoacizi în poziţii ale moleculei de hemoglobină situate în apropiere de grupa hem, afectând atomii de fier ai hemului, stabilizându-i în poziţia[2] Fe^{3+} şi determinând incapacitatea hemoglobinei de a lega oxigenul.

Sindromul hemoglobinelor M este transmis autozomal dominant. Sângele are o coloraţie brună, chiar

---

[1] Testul de precipitare la cald. Unele din hemoglobinele instabile migrează electroforetic cu HbA, de care nu pot fi distinse. Încălzirea hemolizatului la 50°C sau tratarea cu soluţie tamponată de izopropanol 17% produc precipitarea hemoglobinelor instabile (Hb Köln, Hb Hammersmith, Hb Abraham Lincoln).

[2] Poziţia Fe^{3+} conferă stabilitatea la enzime şi agenţi reducători ai methemoglobinei.

când este complet oxigenat. Semnul caracteristic al bolii este cianoza, care este prezentă de la naştere, dacă substituţia intersează lanţurile α (ex: HbM Iwate), sau debutează la 4-6 luni postnatal, dacă substituţia se produce la nivelul lanţurilor β (ex: HbM Saskatoon). Diagnosticul diferenţial se face cu alte cauze de cianoză congenitală. Cianoza nu răspunde la acid ascorbic şi albastru de metilen i.v.

În general, sunt anomalii clinic benigne şi nu necesită tratament; poate exista şi poliglobulie compensatorie. Methemoglobina nu depăşeşte 25% din totalul Hb circulante. Două din variantele de HbM – HbM Saskatoon şi HbM Hyde Park – sunt şi instabile şi pot determina anemie hemolitică cronică.

Electroforeza hemoglobinei poate identifica unele din aceste hemoglobine.

Methemoglobinemiile rezultate ca urmare a prezenţei HbM trebuie diferenţiate de alte cauze prin modificările caracteristice ale tipului de absorbţie spectrală a soluţiilor de hemoglobină (de exemplu, pentru HbM absenţa benzii spectrale pentru 632 nm), ca şi prin prezenţa unor niveluri normale de methemoglobin reductază (diaforaza).

Anemii hemolitice dobândite

Anemii hemolitice corpusculare dobândite

• *Hemoglobinuria paroxistică nocturnă (HPN) (Boala Marchiafava-Micheli)*

Este o boală rară, care nu are caracter familial.

Patogenic, se datoreşte unor anomalii prost definite ale membranei eritrocitare, care fac eritrocitul susceptibil la hemoliza mediată de complement. Conform unor studii, mutaţia genei Piga de pe cromozomul X ar determina deficitul unei proteine specifice – *decay accelerating factor (DAF)* – într-o subpopulaţie de eritrocite şi leucocite. În absenţa acestei proteine de membrană[1], C3 din ser este depozitat pe eritrocite într-un ritm continuu, lent, nefiind clivat eficient de C1. Aceasta permite convertazei căii alternative (C3 bBb) să se dezvolte pe suprafaţa membranei eritrocitare, cu formarea complexului de atac al membranei (C5-9) şi liza celulelor (hemoliză).

Clinic, boala este rară sub 10 ani. Se manifestă prin anemie cronică, cu hemoliză predominant intravasculară (hemoliza fiind accentuată nocturn şi în cursul somnului) şi hemoglobinurie matinală. Şi unele medicamente (aspirina, penicilina) sau infecţiile pot precipita hemoliza.

Durerile abdominale, lombare şi cefaleea pot domina, uneori, tabloul clinic. Obişnuit, se notează splenomegalie moderată.

Examenul sângelui periferic demonstrează prezenţa unei anemii hemolitice normocrome, normocitară, hiperregenerativă sau macrocitară. Uneori, aspectul este de anemie hipocromă microcitară (prin pierderi cronice de Fe). Se poate asocia cu trombocitopenie (50%) sau leucopenie (50%), ceea ce susţine unele păreri conform cărora HPN ar fi o boală clonală a celulelor hematopoietice.

Diagnosticul se stabileşte prin testul hemolizei în mediu acid (HAM); defectul de ancorare al proteinei DAF poate fi evidenţiat şi prin studii de flow-cytometry.

Complicaţiile sunt reprezentate de infecţii bacteriene, tromboze (sindrom Budd-Chiari în special) şi complicaţii tromboembolice; în aceste ultime două situaţii, terapia anticoagulantă este indicată.

Tratamentul constă în înlocuirea pierderilor cronice de fier şi corticoterapie (care controlează hemoliza la unii bolnavi). Splenectomia este ineficace. Transplantul allogenic de măduvă osoasă a fost practicat cu succes în unele cazuri.

În evoluţie, după faza de anemie hemolitică, se notează trecerea în stadiul de aplazie medulară (pancitopenie) şi – în final – la dezvoltarea unei leucemii acute mieloblastice, ceea ce întăreşte ipoteza unei anomalii a celulelor stem hematopoietice (HPN este o stare preleucemică).

Anemii hemolitice extracorpusculare dobândite

Sunt clasificate etiopatogenic în anemii hemolitice extracorpusculare de cauze nonimunologice (prin acţiunea factorilor mecanici, fizici, chimici, infecţioşi, în cadrul microangiopatiei trombotice – a se vedea tabelul 13.V) şi anemii hemolitice extracorpusculare de cauze imunologice.

[1] După alte date, proteina este sintetizată normal, dar legarea sa la glucofosfatidil inozitolul membranei eritrocitare este deficitară.

Anemiile hemolitice dobândite, produse prin mecanisme imunologice. În funcţie de tipul reacţiilor imune, care stau la baza acestora, se clasifică în:

– anemii hemolitice prin izoimunizare fetomaternă în sistemul Rh (D) sau AB0 (a se vedea capitolul 7, „Bolile nou-născutului");

– anemii hemolitice prin alloimunizare (post-transfuzional);

– anemii hemolitice autoimune.

• *Anemii hemolitice autoimune (AHAI)*

Definiţie. Sunt un grup de anemii caracterizate prin sinteza de autoanticorpi care reacţionează specific cu anumite antigene eritrocitare (reacţie însoţită sau nu de fixarea complementului seric) şi care provoacă aglutinarea şi/sau liza eritrocitelor.

Epidemiologie. Sunt rare la copil (frecvenţa fiind de 1/75 000-1/80 000), deşi probabil sunt subdiagnosticate din cauza dificultăţilor tehnice. Nu există predispoziţie genetică, rasială, etnică sau de sex.

Etiopatogenie. La copil, majoritatea AHAI sunt secundare. După cauzele cele mai frecvente, se disting:

A. AHAI postinfecţioase – care sunt cele mai frecvente la copil şi cu evoluţie – obişnuit – benignă. Cel mai des, sunt implicate infecţiile virale (virusul Epstein-Barr, virusul citomegalic, infecţii virale ale căilor respiratorii – gripă, rujeolă, infecţii nediferenţiate ale căilor aeriene superioare, varicelă, parotidită epidemică, hepatită acută virală, infecţiile cu herpes virus hominis ş.a.), dar şi bacteriene (Mycoplasma hominis).

B. AHAI din alte boli autoimune sistemice sau cu specificitate de organ (LES, AJ[1], hepatite autoimune, tiroidita autoimună ş.a.).

C. AHAI secundare din bolile neoplazice (boala Hodgkin, LMNH[2], leucemii, tumori solide).

D. AHAI din deficitele imune congenitale şi dobândite (agamaglobulinemia Bruton, disgamaglobulinemiile, defictul de IgA, sindromul Wiskott-Aldrich, SCID, infecţia HIV/SIDA).

E. AHAI de cauză medicamentoasă – medicamentele putând fi implicate într-o frecvenţă de până la 20% din AHAI. Se disting mai multe tipuri patogenice prin care medicamentele pot declanşa reacţii autoimune:

a) Tipul haptenă (Ackroyd) realizat de penicilină şi cefalosporine, care se ataşează la membranele eritrocitare, modificându-le antigenicitatea şi declanşând producerea de autoanticorpi faţă de complexul medicament/antigen al membranei eritrocitare.

b) Tipul „martor inocent" (innocent bystander, Miesher-Schulmann), produs de fenacetină şi chinidină şi în care liza eritrocitelor este consecinţa fixării de complexe imune preformate, prezente în ser.

c) Tipul realizat prin mecanism autoimun veritabil şi produs ca urmare a administrării de α-metil DOPA.

Patogenic, elementul definitoriu al AHAI îl constituie prezenţa – în plasma şi/sau pe suprafaţa eritrocitelor – a autoanticorpilor antieritrocitari, care pot aparţine următoarelor categorii:

– Autoanticorpi din clasa IgG (cel mai frecvent), dirijaţi faţă de antigenele sistemului Rh (anti-e, anticorpi faţă de antigenul ubicuitar LW). Activitatea lor hemolitică este maximă la 37°C (anticorpi „calzi").

– Autoanticorpi din clasa IgM, faţă de antigenele sistemului I/i eritrocitar, cu activitate maximă între 0°-30° (anticorpi „reci") şi care sunt observaţi, tipic, în infecţia cu Mycoplasma.

– Hemolizinele bifazice (Donath-Landsteiner), care constituie autoanticorpi din clasa IgG, cu specificitate anti-P. Aceştia se fixează la rece pe eritrocite, hemoliza maximă producându-se însă la + 37°C.

Clasificarea patogenică a AHAI este sintetizată în tabelul 13.XXV.

Distrugerea eritrocitelor lezate se produce, cel mai frecvent, în sistemul reticuloendotelial din splină şi ficat; în formele cele mai severe, hemoliza este intravasculară.

Mecanismele producerii autoanticorpilor antieritrocitari nu sunt deplin precizate: în unele cazuri poate fi vorba de modificări ale membranei eritrocitare induse de medicamente sau agenţi infecţioşi, aceasta căpătând proprietăţi autoantigenice; în altele poate fi vorba de proliferarea autonomă a unei clone „interzise" de celule imune competente, cu autoreactivitate la self.

Tablou clinic. Debutul hemolizei este, cel mai frecvent, brutal. În formele cele mai severe, se produce o anemie supraacută, cu risc vital (hemoliza supraacută intravasculară). Obişnuit, este vorba însă de o anemie hemolitică moderată, cu icter, hemoglobinurie şi splenomegalie. Absenţa hipertensiunii arteriale şi a afectării renale o diferenţiază de SHU.

---

[1] AJ – artrită juvenilă.

[2] LMNH – limfom non-hodgkinian.

TABELUL 13.XXV

CLASIFICAREA PATOGENICĂ A ANEMIILOR HEMOLITICE AUTOIMUNE

Tipul AHAI	*Clasificarea în funcţie de optimul termal*	*Specificitatea autoanticorpilor*	*Testul Coombs cu anticorpi monospecifici*	*Expresia clinică*
Tipul IgG „pur"	Anticorpi „calzi"	Anti - Rh	IgG	Boală hemolitică autoimună prin anticorpi „calzi", tipul acut, autolimitat sau forma cronică/prelungită
Tipul IgG „mixt" (Ig G + C)	Idem	Anti - Rh	IgG + C3	Idem
Tipul IgM	Anticorpi „reci"	Anti - I, Anti - i, Anti - Pr	IgM + C3	Boala aglutininelor „reci"
Tipul IgG anti - P	Hemolizine bifazice (Donath - Landsteiner)	Anti - P (anti-Tja)	IgG + C3	Hemoglobinuria paroxistică „a frigore"
Tipul C_3	Anticorpi „calzi"	?	C3	80% din cazurile de AHAI acută tranzitorie
Alte tipuri (rare)	Anticorpi „calzi"	Anti - Rh Anti - Rh + Anti - I, Anti - Pr1	IgA IgG + IgM IgM + C3	Diversă

Variante clinice de AHAI:

Boala aglutininelor „reci". Cel mai frecvent, apare după infecţii virale sau consecutiv pneumoniei cu Mycoplasma pneumoniae.

Este produsă prin anticorpi din clasa IgM faţă de antigenul I al eritrocitelor; sunt notate titruri considerabile[1], uneori enorme de autoanticorpi (≥ 1/10 000). Uneori, în mononucleoza infecţioasă, se produc AHAI acute cu anticorpi anti-i.

Clinic, în cazul prezenţei de titruri foarte mari de autoanticorpi „reci" se produc episoade severe de hemoliză intravasculară, cu hemoglobinemie şi hemoglobinurie după expunere la rece.

Examenul sângelui periferic are ca notă specifică existenţa aglutinării spontane a eritrocitelor (prezenţa de „fişicuri" eritrocitare).

Bolile hemolitice autoimune prin anticorpi „calzi":

a) *Tipul acut, tranzitoriu* – este întâlnit, predominant, la sugar şi la copilul mic. Frecvent este determinat de infecţii (mai ales ale căilor aeriene superioare). Debutul este acut, cu febră, paloare, icter, hemoglobinurie, splenomegalie şi prostraţie. Evolutiv, se notează răspuns prompt la corticoterapie, mortalitate redusă şi vindecare deplină în circa 3 luni.

b) *Tipul cu evoluţie prelungită sau cronică* este caracterizat prin:

– durata evoluţiei de luni sau ani;

– asocierea cu alte afecţiuni hematologice autoimune – PTI (purpură trombocitopenică imunologică)[2], leucopenie sau neutropenie imună;

– apariţia deseori secundară unei boli autoimune sistemice sau cu specificitate de organ, sau a unei neoplazii limforeticulare; 50% sunt însă idiopatice;

– prezenţa asociată a unei multitudini de autoanticorpi „sateliţi" (AAN, anticorpi antimitocondriali, autoanticorpi cu specificitate de organ);

– răspunsul variabil şi – în general – modest la corticoterapie;

– mortalitatea de 10%, deseori datorată bolii de bază.

Hemoglobinuria paroxistică „a frigore". Este asociată cu prezenţa hemolizinelor bifazice (Donath-Landsteiner). Aproximativ 1/3 din cazuri au fost asociate, anterior, cu sifilisul congenital sau câştigat şi aveau o evoluţie nefavorabilă. În prezent, predomină formele acute, pasagere, secundare infecţiilor virale (mononucleoza infecţioasă, parotidita epidemică, rujeola). Există şi o formă idiopatică cronică.

Hemoliza este declanşată de expunerea la frig şi poate fi brutală, cu hemoliză intravasculară, hemoglobinemie, hemoglobinurie şi insuficienţă renală.

[1] Anticorpii „reci" pot fi prezenţi în titru scăzut în mod normal.

[2] Sindromul Evans care are evoluţie cronică şi, în general, prognostic nefavorabil.

Caracteristică este şi asocierea cu acrocianoză şi sindrom Raynaud, afectând predominant părţile expuse la frig (urechile, nasul, extremităţile degetelor). Hepatosplenomegalia este notată constant.

Tratamentul constă în evitarea expunerii la frig şi transfuzie în caz de anemie severă.

Diagnostic de laborator în AHAI. Examenul sângelui periferic demonstrează prezenţa unei anemii normocrome, normocitară, uneori severă (Hb sub 6 g/dl). Frecvent, pot fi observate sferocite pe frotiu (sferocitoză secundară). Reticulocitoza este marcată (peste 50%), dar poate lipsi iniţial, în formele foarte severe. Pot fi prezente şi eritrocite nucleare în frotiul de sânge periferic. Obişnuit, anemia este asociată cu leucocitoză şi trombocitoză (exceptând sindromul Evans).

Biochimic, bilirubina serică este crescută, haptoglobina serică este scăzută, hemoglobina plasmatică liberă are valori crescute, există hemoglobinurie.

Testul Coombs direct relevă prezenţa autoanticorpilor antieritrocitari şi a fracţiunilor complementului seric (C3) pe suprafaţa eritrocitelor. Autoanticorpii pot fi din clasa IgG sau din clasa IgG asociaţi cu C3, în 80%-90% din AHAI cronice şi 1/3 din AHAI acute[1]. Autoanticorpii din clasa IgM asociaţi cu C3[2] sau numai C3 sunt demonstraţi în majoritate în AHAI acute (C3 în 80% din AHAI acute tranzitorii).

Testul Coombs indirect realizează evidenţierea autoanticorpilor de pe ertrocite şi studierea serului; permite titrarea autoanticorpilor.

Tratament:

A. *Tratamentul suportiv* constă în transfuzii de masă eritrocitară. Acestea sunt indicate de urgenţă în anemiile hemolitice supraacute; pot fi necesare şi în alte anemii severe. De notat că determinarea grupei sanguine poate fi dificilă, din cauza prezenţei autoaglutininelor[3]. Este necesară fenotiparea completă a eritrocitelor şi alegerea sângelui ale cărui eritrocite dau cel mai mic titru de pozitivitate in vitro la reacţia Coombs. Testul de compatibilitate directă pe lamă este dificil de interpretat! Beneficiul este – obişnuit – tranzitoriu.

B. *Tratamentul patogenic* se bazează, la copil, în special, pe corticoterapie. Se utilizează prednisonul, în doze de 2-3 mg/kg/zi (chiar până la 6 mg/kg/zi în formele foarte severe!). Durata tratamentului este de circa 3 săptămâni, pentru tratamentul de atac. Urmează reducerea progresivă a dozelor, durata totală a tratamentului fiind, în formele acute, de 2-3 luni. Criteriul de eficienţă este reprezentat de menţinerea valorilor Hb circulante mai mari de 12 g/dl şi a reticulocitelor sub 10%. Testul Coombs poate rămâne pozitiv, chiar dacă hemoliza a încetat!

În caz de recădere, tratamentul se reia cu doza de atac.

În formele cronice, este necesară stabilirea dozei minime eficace şi corticoterapie de lungă durată.

C. Tratamentul formelor cronice:

Plasmafareza este dificil de realizat la copil, iar efectul ei este tranzitoriu. Poate fi utilă în formele foarte severe (episoadele de hiperhemoliză).

Imunoglobulinele i.v. au, de asemenea, frecvent, efecte tranzitorii.

Imunosupresivele (ciclofosfamida, azatioprina, ciclosporina A) au indicaţii excepţionale la copil – formele corticorezistente sau corticodependente (în general, forme cronice).

Splenectomia este, de asemenea, rezervată formelor severe şi rezistente la tratament. Eficacitatea ei este de 50-70%. Înainte de splenectomie trebuie încercată terapia cu imunoglobuline i.v. şi Danazol.

Timectomia poate fi şi ea practicată în formele severe.

[1] Uneori, testul Coombs este fals negativ, din cauza sensibilităţii sale limitate. Sunt necesare minimum 250-500 molecule IgG pe membrana eritrocitului pentru a produce o reacţie pozitivă. Sunt necesare teste speciale de evidenţiere.

[2] IgM sunt dificil de evidenţiat deoarece se detaşează uşor de pe suprafaţa eritrocitelor; testul poate fi pozitiv numai pentru C3.

[3] De exemplu, în cazul autoanticorpilor „calzi", aglutinarea spontană poate duce la un rezultat fals de grup AB (IV) Rh (D) pozitiv!

Bibliografie selectivă

ALTER B.P., YOUNG N.S.: The bone marrow failure syndromes. In D.G. Nathan, S.H. Orkin: Nathan and Orkin's Hematology of Infancy and Childhood, ed. a 5-a. W.B. Saunders Co., Philadelphia, 1998, p. 237-372.

ANDREWS N.C., BRIDGES K.R.: Disorders of iron metabolism and sideroblastic anemia. In D.G. Nathan, S.H. Orkin: Nathan and Orkin's Hematology of Infancy and Childhood, ed. a 5-a. W.B. Saunders Co., Philadelphia, 1998, p. 432-462.

BACIGALUPO A., PODESTA M. şi colab.: Immunosuppression of hematopoiesis in aplastic anemia: activity of T lymphocytes. Immunol. 1980; 125:1449.

BARR R.D., J. WANG PENG şi colab.: Hematopoietic stem cells in human peripheral blood. Science 1975; 109-284.
BERARDI A.C., J. WANG şi colab.: Functional isolation and characterization of human hematopoietic stem cells. Science 1995; 267:104.
BRUGUARA C., PLATT O.S.: The neonatal erythrocyte and its desorders. In D.G. Nathan, S.H. Orkin: Nathan and Orkin's Hematology of Infancy and Childhood, ed. a 5-a. W.B. Saunders Co., Philadelphia, 1998, p. 19-52.
BUNN H.F.: Human hemoglobines: normal and abnormal. In D.G. Nathan, S.H. Orkin: Nathan and Orkin's Hematology of Infancy and Childhood, ed. a 5-a. W.B. Saunders Co., Philadelphia, 1998, p. 729-761.
DOVER G.J., PLATT O.S.: Sickle cell disease. In D.G. Nathan, S.H. Orkin: Nathan and Orkin's Hematology of Infancy and Childhood, ed. a 5-a. W.B. Saunders Co., Philadelphia, 1998, p. 762-810.
GALLAGHER F.G., FORGET B.G., LUX S.E.: Disorders of the erythrocite membrane. In D.G. Nathan, S.H. Orkin: Nathan and Orkin's Hematology of Infancy and Childhood, ed. a 5-a. W.B. Saunders Co., Philadelphia, 1998, p. 544-64.
GILLIO A.P., GUINAN B.C.: Cytokine treatment of inherited bone marrow syndromes. Int. J. Pediatr. Hematol./Oncol. 1992; 2:123.
GILLIO A.P., FAULKNER L.B. şi colab.: Treatment of Diamond-Blackfan anemia with recombinant human interleukin 3 . Blood 1993; 82:744.
GOLDWASSER E., BERU N. şi colab.: Erythropoietin Immunol. Ser. 1990: 49:257.
LANZKOWSKY PH.: Pediatric Hematology-Oncology. Mc Graw-Hill Book Co., New York, 1980.
LORD B.I.: Kinetics of the recognizible erythrocyte precursor cells. Clin. Hematol. 1979: 9:355.
LUZZATO L.: Glucose-6-phosphate dehydrogenase deficiency and hemolytic anemia. In D.G. Nathan, S.H. Orkin: Nathan and Orkin's Hematology of Infancy and Childhood, ed. a 5-a. W.B. Saunders Co., Philadelphia, 1998, p. 704-726.
MENTZER W.C.: Pyruvate kinase deficiency and disorders of glycolisis. In D.G. Nathan, S.H. Orkin: Nathan and Orkin's Hematology of Infancy and Childhood, ed. a 5-a. W.B. Saunders Co., Philadelphia, 1998, p. 667-703.
METCALF D.: The colony stimulating factors. Cancer 1990; 65:2185.
NICOLA N.A.: Hematopoietic cell growth factor and their receptors. Rev. Biochem. 1989; 58-45.
OGAWA M.: Differentiation and proliferation of hematopoietic stem cells. Blood 1993; 81-2844.
ORKIN S.H., NATHAN D.G.: The thalassemias. In D.G. Nathan, S.H. Orkin: Nathan and Orkin's Hematology of Infancy and Childhood, ed. a 5-a. W.B. Saunders Co.,. Philadelphia, 1998, p. 811-886.
OSKI F.A., BRUGUARA C., NATHAN D.G.: A diagnostic approach to the anemic patient. In D.G. Nathan, S.H. Orkin: Nathan and Orkin's Hematology of Infancy and Childhood, ed. a 5-a. W.B. Saunders Co., Philadelphia, 1998, p. 375-384.
PIONELLI S.: Lead poisoning. In D.G. Nathan, S.H. Orkin: Nathan and Orkin's Hematology of Infancy and Childhood, ed. a 5-a. W.B. Saunders Co., Philadelphia, 1998, p. 480-496.
POPESCU V. (sub red.): Anemiile hipocrome la sugar şi copil. Edit. Medicală, Bucureşti, 1985.
POPESCU V., ARION C., DRAGOMIR D.: Icterele nou-născutului, sugarului şi copilului. Ictero-anemiile hemolitice. Edit. Medicală, Bucureşti, 1986.
SHIVDASANI R.A., ORKIN S.H.: The transcriptional control of hematopoiesis. Blood 1996; 87-4025.
SIEFF C.A., NATHAN D.G., CLARK S.C.: The anatomy and physiology of hematopoiesis. In D.G. Nathan, S.H. Orkin: Nathan and Orkin's Hematology of Infancy and Childhood, ed. a 5-a. W.B. Saunders Co., Philadelphia, 1998, p. 162-236.
STROBER W., JAMES S.P.: The interleukines. Pediatr. Res. 1988; 24:549.
ŢURCANU L., ŞERBAN M.: Hematologie pediatrică. CIMC, Bucureşti, 1986.
WHITEHED V.M., ROSENBLATT D.S., COOPER B.A.: Megaloblastic anemia. In D.G. Nathan, S.H. Orkin: Nathan and Orkin's Hematology of Infancy and Childhood, ed. a 5-a. W.B. Saunders Co., Philadelphia, 1998, p. 385-422.
WARE R.E., ROSSE W.F.: Autoimmune hemolytic anemia. In D.G. Nathan, S.H. Orkin: Nathan and Orkin's Hematology of Infancy and Childhood, ed. a 5-a. W.B. Saunders Co., Philadelphia, 1998, p. 499-522.

B. Patologia leucocitelor

Constantin Arion, Bogdan Dinu

DATE GENERALE

Leucocitele sunt reprezentate de polimorfonucleare (granulocite neutrofile, eozinofile şi bazofile) şi de mononucleare (limfocite şi monocite). Cele mai importante funcţii ale leucocitelor sunt rezistenţa faţă de infecţii şi îndepărtarea şi prelucrarea produşilor de catabolism celular.

Neutrofilele

Constituie tipul predominant de granulocite; nucleul lor are între 1 şi 5 segmente. Ele sunt cele mai importante celule fagocitare implicate în apărarea faţă de infecţiile bacteriene acute; funcţiile lor sunt reprezentate de orientarea şi deplasarea către situsurile de infecţie şi inflamaţie, identificarea, înglobarea şi distrugerea germenilor patogeni.

Funcţii specifice:

Motilitatea şi chemotactismul sunt primele implicate din funcţiile specifice ale granulocitelor. Agentul patogen (antigenul) interacţionează cu proteinele din ser (imunoglobulinele, componenţii sistemului complementului) generând factori chemotactici. *Factorii chemotactici* (C5a, produşi ai plachetelor – PAF, trombina generată de coagulare, lymphocyte derived chemotactic factor produs de limfocitele T activate, produşi eliberaţi de neutrofilele însele – leucotriena B_4) difuzează, creând un gradient care atrage neutrofilele la nivelul sediului afectării. Neutrofilele răspund la aceste substanţe prin prezenţa de receptori specifici pe suprafaţa lor. Ataşarea substanţelor chemotactice la receptori conduce la schimbarea potenţialului de suprafaţă al leucocitelor şi la activarea acestora, precedată de eliberarea de Ca^{++} intracelular. După activare, neutrofilul îşi schimbă forma şi numărul de receptori de suprafaţă, creşte, amplificând procesul.

Stimularea receptorilor este tradusă în răspunsuri funcţionale de către proteinele care leagă nucleotidele guanidinice (sistemul de mesageri secunzi); acestea modulează activitatea fosfolipazei C. Fosfolipaza C, la rândul ei, clivează 1-fosfatidil-D-mio-inozitol 4,5-trifosfatul (PIP_3) în mesagerii secunzi: inozitol trifosfatul (IP_3) şi diacilglicerolul. Aceştia produc activarea protein kinazei C[1] şi cresc nivelul Ca^{++} intracelular. O altă consecinţă a hidrolizei PIP_3 este eliberarea acidului arahidonic, generarea leucotrienelor (LTB_4 – care funcţionează ca o chemotaxină) şi creşterea fluxului de calciu intracelular.

Evenimentele moleculare anterior descrise duc la modificarea formei granulocitelor neutrofile, la adezivitatea lor la nivelul suprafeţelor endoteliale, la mobilitatea ameboidă a acestora, la activarea metabolismului respirator (respiratory burst) şi la degranularea neutrofilelor.

Mişcarea granulocitelor implică modificarea configuraţiei actinei, miozinei şi a microtubulilor din citoplasmă. Acestea sunt importante şi pentru *degranularea neutrofilelor,* proces prin care conţinutul granulelor azurofile (primare) şi al granulelor specifice (secundare) este eliberat în fagozomi şi la suprafaţa celulei. Granulele primare conţin substanţe importante pentru activitatea bactericidă a neutrofilelor (elastaza, mieloperoxidaza, defensinele). În granulele secundare se găsesc receptori care sunt transferaţi la suprafaţa leucocitelor (exemplu, C3bi) şi substanţe cu rol crucial în inflamaţie (colagenaza, activatorul plasminogenului) sau în bactericidie (lizozimul, lactoferina, citocromul b).

Membranele granulelor specifice conţin receptori glicoproteici implicaţi în adeziunea neutrofilelor, ca şi în ingestia microbilor opsonizaţi de complement (exemplu, C3bi). Pe lângă degranulare, care se produce în interval de secunde de la stimulare, neutrofilele îşi cresc consumul de O_2 (activarea respiratorie, „respiratory burst") şi generează metaboliţi toxici ai oxigenului.

În ceea ce priveşte *fagocitoza,* microorganismele sunt opsonizate (preparate pentru fagocitoză) de factori termostabili şi termolabili (IgG şi C3). Leucocitele umane au 3 receptori distincţi pentru fiecare din cele 4 subclase de IgG (IgG1-4) şi 4 receptori pentru C3 (CR1-4). CR1 şi CR3 sunt receptori distincţi pentru opsonine, situaţi pe suprafaţa neutrofilelor, monocitelor şi macrofagelor, legând C3b şi C3bi, respectiv.

Trigger-ul pentru ingestia de către fagocite a microbilor sau celulelor opsonizate şi legate de CR1 şi CR3 implică fosforilarea receptorilor de către protein kinaze. Proteinele de adeziune prezente în plasmă şi matricele tisulare (fibronectina, laminina) şi mirbol fosfatul (stimulant al protein kinazei C) activează fagocitoza.

Fagocitoza este un proces activ însoţit de asamblarea şi dezasamblarea proteinelor contractile; se realizează emiterea unor pseudopode care învăluie microorganismul şi îl includ în citoplasma neutrofilului, în interiorul unei vezicule (fagozomul). Granulele fuzionează cu membrana fagocitelor (fagolizozomul) şi îşi descarcă conţinutul în interiorul acestora. În neutrofile, granulele specifice interacţionează cu fagozomul mai precoce decât granulele azurofile.

Degranularea promovează *omorârea intracelulară a germenilor* (killing-ul) şi *digestia microbilor.*

Cinetica neutrofilelor. Neutrofilele sunt eliberate în sângele periferic ca urmare a unui proces cinetic complex reglat.

Pool-ul total al polimorfonuclearelor neutrofile include *compartimentul medular* (celule stem orien-

[1] Fosforilează mai multe proteine intracelulare importante, necesare pentru activarea celulară şi asamblarea actinei şi proteinelor contractile asociate.

tate spre linia mieloidă şi seria mieloidă, pool-ul medular de rezervă[1] şi *compartimentul sanguin* (compartimentul circulant şi compartimentul marginal[2] de mărime aproximativ egală). S-a estimat la 6-11 zile durata de timp necesară parcurgerii diferitelor stadii de diferenţiere de la mieloblast la neutrofilele mature din sângele periferic.

Leucocitoza apare rapid în cursul infecţiilor acute şi persistă ca rezultat al modificării cineticii mielopoiezei:

– eliberarea de neutrofile din pool-ul de rezervă medular în sângele periferic;

– creşterea producţiei de neutrofile mature la nivelul măduvei osoase prin creşterea numărului celulelor stem orientate spre mielopoieză şi spre lineajul granulomacrofagic, ca şi prin creşterea mitozelor la nivelul pool-ului de celule proliferante al seriei mieloide (mieloblast, promielocit, mielocit);

– scurtarea timpului de tranzit prin pool-ul maturaţional (mielocit, metamielocit, nesegmentat, neutrofil matur) din măduva osoasă de la 6 zile la 2 zile.

Mecanismele prin care polimorfonuclearele migrează din sângele periferic în ţesuturi, la nivelul sediilor de inflamaţie au fost, de asemenea, elucidate. În intervalul a câteva minute de la producerea unei leziuni tisulare sau de la invazia ţesuturilor de către germeni patogeni, neutrofilele aderă la endoteliul vascular şi migrează consecutiv în ţesuturi. Neutrofilele trec prin peretele vascular prin proiectarea de pseudopode printre celulele endoteliale.

Migrarea neutrofilelor din circulaţie în ţesuturi este considerată stadiul final al cineticii acestora (nu există reîntoarcere substanţială în sângele periferic). Neutrofilele marcate radioactiv sunt evidenţiate în ficat, splină, plămân, tractul gastrointestinal şi tractul urinar, care reprezintă situsurile unde acestea sunt pierdute din circulaţie în mod normal.

Cinetica neutrofilelor este modulată de acţiunea citokinelor şi a factorilor de creştere hematopoietici, după cum o demonstrează culturile de celule din măduva osoasă:

– IL-3 stimulează coloniile de celule stem, BFU-E şi coloniile de megacariocite;

– GM-CSF stimulează creşterea coloniilor mixte (neutrofile, monocite, eozinofile) ca şi a coloniilor discrete de neutrofile, monocite, eozinofile;

– G-CSF stimulează coloniile de neutrofile, diferenţierea terminală şi funcţiile specifice ale neutrofilelor;

– M-CSF exercită influenţe similare cu acelea ale G-CSF la nivelul monocitelor.

Investigarea diferenţiată a cineticii leucocitare este posibilă prin tehnici specifice:

– formarea neutrofilelor la nivelul măduvei osoase şi a reglării acestei funcţii prin cultura de celule din măduva osoasă pe gel semisolid de agar, în prezenţa factorilor de creştere specifici menţionaţi (CFU-GM, CFU-G ş.a.);

– compartimentul de rezervă al măduvei osoase este estimat prin injectarea i.v. de 4 ng/kg endotoxină; după o scădere iniţială a neutrofilelor în sângele periferic, numărul acestora creşte de 3 ori în 6-8 ore, cu o predominanţă a nesegmentatelor;

– modificarea numărului de leucocite circulante (creştere de 2-4 ori) după administrarea i.v. de corticoizi sau de adrenalină se datoreşte demarginalizării leucocitelor.

Eozinofilele

Sunt caracterizate prin prezenţa în citoplasmă de granule mari, roşietice la coloraţiile uzuale şi prin nucleul format de 1-2 segmente. Ele reprezintă < 5% din numărul neutrofilelor circulante şi joacă roluri în apărarea faţă de infiltraţiile parazitare, ca şi în reacţiile alergice.

Bazofilele

Se disting prin prezenţa de granulaţii grosolane, albastru închis, împrăştiate în citoplasmă şi estompând nucleul. Rolul lor fiziologic nu este bine precizat, dar conţin niveluri mari de heparină şi histamină. În mod normal, reprezintă aproximativ 0,5% din leucocitele circulante totale.

---

[1] Mărimea sa este de 10 ori aceea a pool-ului circulant; existenţa pool-ului medular de rezervă este importantă datorită timpului de înjumătăţire scurt al neutrofilelor în sângele periferic (6-7 ore) şi turnover-ului rapid al acestora. Mobilizarea celulelor din pool-ul de rezervă se produce sub acţiunea endotoxinei, TNF, IL-1 şi a substanţelor derivate din activarea complementului (C3c).

[2] Celulele care aderă la nivelul endoteliului venulelor postcapilare.

Limfocitele

Limfocitele din sângele periferic sunt celule de talie mică (cele mai multe măsoară 9 μm în diametru), au nucleul rotund, colorat albastru intens şi citoplasma slab bazofilă. Posedă mobilitate activă, dar sunt lipsite de capacitate fagocitară. Principalele subclase funcţionale sunt reprezentate de limfocitele T, limfocitele B şi limfocitele mari, granulare (celulele NK). Joacă un rol important în medierea răspunsurilor imune (a se vedea capitolul 12, „Sistemul imunitar şi sindroame imunodeficitare"). În mod normal, reprezintă 30-60% din totalul leucocitelor circulante.

Monocitele şi sistemul macrofagelor tisulare fixe

Monocitele reprezintă celule fagocitare de dimensiuni mai mari, cu nucleu mare şi lobulat, citoplasmă abundentă gri-albăstruie şi conţinând granule azurofile fine. Constituie un component important al sistemului fagocitelor. Durata medie de viaţă a monocitelor în sângele periferic este de 6-8 ore.

La nivelul situsurilor inflamatorii, monocitele participă la răspunsul fagocitar, ca urmare a recrutării prin acţiunea produselor bacteriene, în special a lipopolizaharidului (endotoxină). Mobilitatea monocitelor este mai lentă şi ele nu pot înlocui neutrofilele ca celule fagocitare de primă linie. Monocitele reprezintă 1-5% din leucocitele circulante.

După părăsirea sângelui periferic, monocitele intră în ţesuturi unde se diferenţiază în *macrofage tisulare*. Acestea sunt celule cu viaţă lungă (aproximativ 2 ani) şi exercită funcţii fagocitare – înglobează resturi celulare, bacterii ş.a. Sunt implicate în apărarea faţă de microorganisme ca Legionella pneumophila, Listeria monocytogenes, Toxoplasma gondii şi – în special – în infecţiile cronice.

Sistemul macrofagelor tisulare fixe reprezintă celulele fagocitare cu localizare „strategică", în locurile bogat vascularizate: ficat, splină, plămân, măduvă osoasă. Activarea lor este iniţiată de citokinele secretate de limfocitele T. Funcţiile lor sunt: îndepărtarea din circulaţie a CIC (complexe imune circulante), a celulelor sanguine acoperite de anticorpi şi complement, a microbilor opsonizaţi, precum şi a altor resturi de particule.

ANOMALII CANTITATIVE ALE LEUCOCITELOR

Evoluţia normală a numărului de leucocite şi a formulei leucocitare la diverse perioade de vârstă. Neutrofilele predomină la naştere, dar scad rapid în primele zile postnatal. La sugar, ele reprezintă 20-30% din leucocitele circulante. Proporţii egale de neutrofile şi limfocite apar la vârsta de 5 ani. Predominanţa neutrofilelor de aproximativ 70% în formula sanguină, caracteristică adultului, nu se înregistrează decât la pubertate. Numărul absolut al neutrofilelor la copil este de 1 500-2 500 /μl.

Numărul de leucocite şi variaţiile normale ale formulei leucocitare sunt prezentate în tabelul 13.XXVI.

TABELUL 13.XXVI

VALORILE NUMĂRULUI DE LEUCOCITE ŞI FORMULA LEUCOCITARĂ LA DIVERSE VÂRSTE ALE COPILĂRIEI

Vârsta	Numărul leucocitelor (/μl)		Formula leucocitară (%)				
			Neutrofile		Limfocite	Eozinofile	Monocite
	Mediu	Interval	Mediu	Interval	Mediu	Mediu	Mediu
Nou-născut (sânge din cordonul ombilical)	18 000	9 000-30 000	61	40-80	31	2	6
2 săptămâni	12 000	5 000-21 000	40	–	48	3	9
3 luni	12 000	6 000-18 000	30	–	63	2	5
6 luni-6 ani	10 000	6 000-15 000	45	–	48	2	5
7-12 ani	8 000	4 500-13 500	55	–	38	2	5
Adult (F, M)	7 500	5 000-10 000	55	35-70	35	3	7

Anomalii cantitative ale neutrofilelor

Neutrofilii

Sunt definite prin creşterea numărului absolut al neutrofilelor peste valorile normale vârstei. Mecanismul lor de producere este complex:

– creşterea numărului de neutrofile mobilizate în circulaţie din pool-ul marginal sau din compartimentul de rezervă din măduva osoasă;

– creşterea duratei de viaţă (T/2) a neutrofilelor din sângele periferic, datorită limitării accesului în ţesuturi;

– creşterea proliferării celulelor precursoare în măduva osoasă şi a diferenţierii terminale în seria granulocitară.

Tabelul 13.XXVII înfăţişează principalele cauze de neutrofilie la copil.

TABELUL 13.XXVII

CAUZE DE NEUTROFILIE LA COPIL

Neutrofilii acute
- Neutrofilia indusă de efort
- Neutrofilia indusă de adrenalină
- Neutrofilia indusă de admininistrarea de glucocorticoizi
- Neutrofilia ca răspuns la inflamaţiile acute (ex. RAA)
- Neutrofilia ca răspuns la infecţiile acute care generează endotoxine

Neutrofilii cronice
- Corticoterapia prelungită
- Inflamaţii cronice (ex. AJ)
- Infecţii cronice (abcese profunde, viscerale)

Neutrofilia din bolile hematologice
- Posthemoragii
- Anemii hemolitice cronice
- Reacţii transfuzionale
- Postsplenectomie
- Sindroame mieloproliferative
- Deficite funcţionale leucocitare (deficitul de adeziune, deficitul de glicoproteină, receptor C3bi)

Reacţii leucemoide[1]
- Septicemii
- Infecţii micotice şi cu protozoare sistemice
- Insuficienţă hepatică
- Acidoză diabetică
- Azotemie
- Metastaze neoplazice în măduva osoasă

[1] Diagnosticul diferenţial trebuie făcut cu leucemia mieloidă cronică (fosfatazele alcaline leucocitare, FAL, sunt crescute).

Neutropenii

Sunt definite prin scăderea numărului absolut al neutrofilelor circulante la valori ≤1 500 /µl. În raport cu gravitatea, se împart în neutropenii uşoare (1 500-1 000 /µl), moderate (1 000-500 /µl) şi severe (sub 500 /µl). Îndeosebi acestea din urmă prezintă riscul infecţiilor ameninţătoare de viaţă ce este mai crescut la bolnavii care primesc chimioterapie antineoplazică.

Cele mai frecvente localizări ale infecţiilor realizate în condiţii de neutropenie sunt: cheilita, stomatita şi gingivita; celulita şi flegmonul perirectal; abcesele cutanate superficiale sau profunde; pneumoniile, sinuzita şi otita medie; septicemiile.

Principalii agenţi patogeni provin fie din rândul bacteriilor endogene, fie prin colonizarea cu microorganisme nozocomiale şi sunt reprezentate de Staphylococcus aureus şi bacteriile gramnegative enterice. De notat că, în caz de neutropenie avansată, fenomenele locale de inflamaţie sunt mai estompate, ceea ce impune un grad ridicat de suspiciune din partea medicului!

În raport cu principalele mecanisme de producere a neutropeniei, distingem:

A. **Neutropenii datorate anomaliilor proliferative ale celulelor stem orientate spre seria granulocitomacrofagică.** Caracteristicile acestui tip patogenic de neutropenii sunt:

– prezenţa neutropeniei în sângele periferic, frecvent asociată cu monocitoză şi eozinofilie;

– scăderea precursorilor mieloizi în măduva osoasă, în condiţiile în care seriile eritrocitară şi megacariocitară sunt normal reprezentate;

– scăderea producţiei de neutrofile sau o producere ineficientă a acestora.

Mecanismele prezumtive de realizare sunt reprezentate de expresia anormală a receptorilor pentru factorii de creştere hematopoietici şi/sau micromediul medular nefavorabil.

• **Neutropenia benignă.** Se descriu forme congenitale (autozomal dominante) şi forme câştigate. Examenul măduvei osoase demonstrează prezenţa unui număr adecvat de precursori mieloizi, dar se observă oprirea în maturaţie într-un anume stadiu (de obicei în stadiile promielocit – mielocit – metamielocit).

Riscul infecţios este redus şi prezent numai pentru neutropeniile severe. Răspunsul la corticoizi este variabil şi – în general – corelat cu evoluţia (benignă sau gravă). Infecţiile pot fi controlate cu tratament adecvat (antibiotice, drenaj chirurgical).

Din punct de vedere evolutiv, este de notat că la unii copii se poate produce remisiunea spontană, obişnuit tardiv în copilărie.

• **Neutropenia congenitală severă.** Se poate prezenta ca forme familiale (transmisie autozomal re-

cesivă, boala Kostmann) şi ca forme sporadice. Examenul sângelui periferic notează un număr de neutrofile persistent sub 200/µl, numărul de trombocite fiind normal; deseori se asociază o anemie de tip inflamator cronic. La nivelul măduvei osoase, dezvoltarea în seria mieloidă ete normală până în stadiul promielocitar/mielocitar, cu o depleţie marcată a stadiilor ulterioare de maturare şi a neutrofilelor mature.

Copiii afectaţi prezintă infecţii piogenice recurente, cu localizări în special bucale, cutanate şi rectale. Este de subliniat faptul că infecţiile pot evolua fatal. Tratamentul constă în administrarea s.c. de G-CSF, precum şi în terapia promptă şi energică a infecţiilor.

• **Neutropeniile ciclice.** Se manifestă prin episoade febrile, asociate cu ulceraţii bucale şi neutropenie profundă, survenind cu o periodicitate de aproximativ 21 zile. Neutropenia persistă 3-6 zile, după care numărul neutrofilelor revine la normal; numărul monocitelor în sângele periferic este tipic crescut în perioada de nadir a neutropeniei. Se descriu forme cu caracter familial (în 25-30% transmiterea fiind autozomal dominantă) şi forme sporadice. Debutul manifestărilor este, obişnuit, în jurul vârstei de 10 ani. Tratamentul constă în administrarea de antibiotice în cazul complicării cu infecţii severe; G-CSF scurtează durata neutropeniei la 24 ore.

• **Neutropeniile asociate cu anomalii fenotipice.** *Sindromul Shwachman* constă în asocierea: neutropenie moderată şi insuficienţă pancreatică exocrină, comparabilă cu cea din fibroza chistică (diaree cronică, malabsorbţie, falimentul creşterii) ca urmare a atrofiei şi infiltraţiei grăsoase a pancreasului. Boala este rară, familială, cu transmiterea probabil autozomal recesivă. În sângele periferic se notează neutropenie, adesea asociată cu anemie şi trombocitopenie. Măduva osoasă este marcat hipocelulară. Radiografia de schelet evidenţiază displazia metafizară caracteristică. Tratamentul constă în măsurile de terapie ale insuficienţei pancreatice; s-a încercat ameliorarea neutropeniei prin administrarea de G-CSF s.c.

Sindromul hipoplaziei cartilajului şi părului este familial, cu transmitere autozomal recesivă. Se caracterizează prin asocierea: nanism achondroplazic, păr fin, friabil, anomalii ale cartilajelor, neutropenie moderată şi creşterea susceptibilităţii la infecţii[1]. Tratamentul este reprezentat de îngrijirea adecvată a infecţiilor.

Diskeratoza congenitală se transmite X-linkat şi constă în asocierea de distrofii ungheale, leucoplazii şi hiperpigmentare reticulară a pielii. Neutropenia se întâlneşte la 1/3 din cazuri; măduva osoasă este hipoplazică. Riscul infecţios nu este, în general, sever.

• **Neutropeniile câştigate (din malignităţi şi alte afectări ale măduvei osoase).** Neutropenia poate fi o manifestare a leucemiilor şi limfoamelor, caz în care se produce prin infiltrarea cu celule neoplazice a măduvei osoase şi/sau prin mielofibroza secundară. Infiltraţiile granulomatoase ale măduvei osoase (boala Gaucher, boala Niemann-Pick) şi osteopetroza se pot însoţi, de asemenea, de neutropenie. Radiaţiile ionizante, intoxicaţiile cu substanţe având în structură nucleu benzenic sau cu fluor pot produce neutropenie prin afectarea seriei mieloide.

B. Neutropenii realizate prin scurtarea duratei de viaţă a neutrofilelor:

• **Neutropeniile intrainfecţioase.** *Infecţiile virale* constituie cea mai frecventă cauză de neutropenie tranzitorie la copil. Sunt implicate: virusurile hepatitice A şi B, virusul sincitial respirator, virusurile gripale, virusul rujeolos, virusul rubeolei, virusurile varicelo-zosteriene ş.a. Neutropenia se observă în primele 24-48 ore de evoluţie a infecţiei şi durează 3-6 zile (corespunde, în general, perioadei de viremie).

În *septicemiile bacteriene,* neutropenia este datorată consumului/distrugerii crescute de neutrofile şi constituie un semn de prost augur (epuizarea rezervelor medulare).

• **Neutropeniile prin sechestrare splenică crescută.** Se observă în hipersplenism şi sunt deseori asociate cu trombocitopenie şi anemie.

• **Neutropeniile autoimune.** Se observă, mai frecvent, la copilul în vârstă de 5-24 luni. Se manifestă prin neutropenie severă (< 200 /µl), descoperită, deseori, incidental şi care persistă 6-24 luni. Anticorpii antineutrofile pot fi evidenţiaţi prin tehnici specifice (imunofluorescenţă, tehnici care detectează IgG legate de suprafaţa neutrofilelor).

Terapia constă în administrarea de corticoizi (4-8 săptămâni) şi tratamentul adecvat al complicaţiilor infecţioase (antibioticoterapie, drenaj chirurgical). Administrarea de imunoglobuline i.v. în doze mari produce o creştere tranzitorie a numărului neutrofilelor.

[1] Mulţi bolnavi au şi anomalii asociate ale imunităţii celulare!

De notat că neutropeniile autoimune pot fi întâlnite şi în bolile inflamatorii ale ţesutului conjunctiv (ca lupusul eritematos sistemic).

• **Neutropeniile medicamentoase.** Se pot produce prin *mecanism idiosincrazic* (îndeosebi la fenotiazine, clorotiazidă ş.a., cu o perioadă de latenţă de 20-40 zile de la iniţierea administrării) sau prin *hipersensibilizare.*

Neutropeniile prin hipersensibilizare sunt mai rare şi sunt datorate fenitoinei, fenobarbitalului şi metaboliţilor acestora sau unor medicamente care acţionează tip haptenă (aminopirină, penicilină, D-penicillamină, săruri de aur). În primul caz, neutropenia se asociază cu febră, rash cutanat, adenopatii, hepatită, nefrită, pneumonie, anemie aplastică. Tipul haptenă se caracterizează prin neutropenie cu debut brusc, la 7-14 zile după prima expunere la medicament sau imediat după reluarea administrării. Poate fi însoţit de febră, frison, prostraţie.

Aspectul măduvei osoase în neutropeniile medicamentoase este variabil (hipo- sau hipercelularitate, precursorii mieloizi putând fi scăzuţi, normali sau crescuţi). Durata neutropeniilor medicamentoase este, de asemenea, variabilă, în reacţiile acute de hipersensibilizare de câteva zile, în cele prin mecanism imunoalergic de 6-8 zile, iar în cele idiosincrazice de luni sau ani.

Tratamentul constă în întreruperea administrării medicamentelor incriminate şi terapia infecţiilor. Corticoizii au o eficienţă variabilă.

Anomalii cantitative ale eozinofilelor

Principalele cauze de eozinopenie şi eozinofilie sunt prezentate în tabelul 13.XXVIII.

Anomalii cantitative ale bazofilelor

Creşterea numărului bazofilelor circulante **(bazofilia)** poate fi întâlnită în situaţiile patologice sintetizate în tabelul 13.XXIX.

Anomalii cantitative ale limfocitelor

Creşterea numărului limfocitelor în sângele periferic **(limfocitoza)** este prezentată în tabelul 13.XXX.

TABELUL 13.XXVIII

CAUZE DE EOZINOFILIE ŞI EOZINOPENIE LA COPIL

Cauze de eozinofilie
- Infestaţii parazitare (parazitoze cu ciclu tisular: ascaridioză, larva migrans visceralis, trichineloză)
- Reacţii alergice
- Boli dermatologice (dermatită atopică)
- Afecţiuni gastrointestinale
- Boală Hodgkin
- Imunodeficienţe
- Convalescenţa infecţiilor virale
- Malignităţi (leucemie cu eozinofile)

Cauze de eozinopenie
- Stresul acut (eliberarea crescută de adrenalină şi/sau glucocorticoizi)
- Stările acute inflamatorii

TABELUL 13.XXIX

CAUZE DE BAZOFILIE LA COPIL

- Leucemia mieloidă cronică
- Colita ulceroasă
- Artritele juvenile
- Deficitul de fier
- Uremia
- Postradioterapie

TABELUL 13.XXX

CAUZE DE LIMFOCITOZĂ ŞI LIMFOPENIE LA COPIL

Limfocitoză absolută

Boli infecţioase (limfocitoza acută infecţioasă, tusea convulsivă, mononucleoza infecţioasă)

Limfocitoză moderată, relativă
- Bolile eruptive ale copilăriei şi alte infecţii virale
- Bruceloza
- Febra tifoidă, paratifoidă

Alte cauze de limfocitoză
- Infecţiile cronice
- Reacţiile alergice/medicamentoase
- Tireotoxicoza
- Boala Addison
- Leucemiile acute limfoblastice

Limfopenie
- Sindromul Di George
- Agamaglobulinemia X-linkată cu limfopenie (tipul „elveţian")
- SCID
- Infecţia HIV/boala SIDA

Limfopenia relativă este frecvent întâlnită în infecţiile bacteriene, în timp ce **limfopenia absolută** (< 500/μl) se întâlneşte în unele sindroame de imunodeficienţă congenitală (sindromul Di George, agamaglobulinemia congenitală cu limfopenie, SCID)

şi în infecţia HIV (vezi capitolul 12, „Sistemul imunitar şi sindroame imunodeficitare").

Anomalii cantitative ale monocitelor

Principalele cauze de **monocitoză** sunt prezentate în tabelul 13.XXXI.

TABELUL 13.XXXI

CAUZE DE MONOCITOZĂ LA COPIL

- Tuberculoza
- Micozele sistemice
- Endocardita bacteriană
- Bolile inflamatorii intestinale cronice
- Infestaţiile cu protozoare
- Neutropeniile izolate (monocitoză relativă)

ANOMALII MORFOLOGICE LEUCOCITARE EREDITARE

Hipersegmentarea ereditară a neutrofilelor. În mod normal, 90% din neutrofile au un nucleu cu 2-4 segmente, 5% sunt nesegmentate şi sub 5% din neutrofilele circulante au un nucleu cu 5 şi mai multe segmente. În infecţii şi inflamaţii acute, se observă o deviere la stânga (predominanţa nesegmentatelor) a formulei, în timp ce hipersegmentarea nucleului neutrofilelor (devierea la dreapta) este notată în anemiile megaloblastice.

Hipersegmentarea ereditară a neutrofilelor se transmite autozomal dominant şi nu se asociază cu alte manifestări.

Hiposegmentarea ereditară a neutrofilelor (anomalia Pelger-Huet). Se transmite autozomal dominant şi este în general neasociată cu alte anomalii congenitale sau cu afectarea funcţiei leucocitelor; la examenul sângelui periferic se constată un procentaj crescut de nesegmentate.

Neutrofilele gigante. Neutrofilele din sângele periferic au volumul de 2 ori mai mare decât normalul şi demonstrează – în general – şi hipersegmentarea nucleului (6-10 lobi nucleari). Trăsătura se transmite autozomal dominant şi nu se însoţeşte de anomalii funcţionale ale neutrofilelor.

Anomalii ale granulelor leucocitare. Se întâlnesc deficite ale granulelor specifice (a se vedea mai jos), granulaţii mai pronunţate sau mai proeminent colorate etc.

• **Anomalia May-Hegglin,** transmisă autozomal dominant constă în modificarea morfologică a neutrofilelor (cele mai multe conţinând incluzii citoplasmatice proeminente, de culoare albastră, neregulate, sub forma incluziilor Döhle şi constând în precipitate de ARNm) şi modificări de formă a trombocitelor (plachete gigante, bizare). Efectul funcţional este nesemnificativ, purtătorii anomaliei fiind asimptomatici.

ANOMALII CALITATIVE ALE LEUCOCITELOR

Deficitul de adeziune al leucocitelor (DAL)

Este o afecţiune foarte rară, ereditară, cu transmitere autozomal recesivă[1].

Etiopatogenie. Boala se datorează expresiei deficitare a 3 glicoproteine heterodimerice (α, β) specifice leucocitelor:

– *MAC-1* (MO-1, CD11a), care este un receptor fiziologic important al complementului (CR3). Leagă fracţiunea C3bi a complementului activat de granulocite şi monocite. Un alt situs al MAC-1 este responsabil de aderenţa leucocitelor de suprafeţe şi promovează, de asemenea, motilitatea, chemotaxisul şi fagocitoza bacteriilor opsonizate de către complement;

– *LFA-1* (CD11b), localizat pe toate subclasele de limfocite, având ca ligand molecula de adeziune *ILAM-1* şi promovând activitatea limfocitelor T citotoxice şi alte interacţiuni interlimfocitare;

– *p150,95* (CD11c), prezentă pe celulele fagocitare şi pe limfocitele T citotoxice şi pe limfocitele mari granulare (NK), semnificaţia sa fiziologică fiind încă neclară.

Aceste glicoproteine au în comun subunitatea β(*CD18,* 95 kd); ele se disting prin subunităţile α, diferite între ele ca structură de aminoacizi şi conferind moleculei proprietăţi fizico-chimice şi distribuţie celulară diferite.

Gena pentru sinteza lanţului β este situată în porţiunea distală a braţului lung al cromozomului 21 (21, q22-3). Defectul său afectează subunitatea comună β, conducând la o procesare posttranslaţională anormală a moleculelor din care face parte.

[1] Purtătorii asimptomatici şi părinţii bolnavilor au niveluri de aproximativ 50% din cele normale pentru subunitatea β.

Manifestările bolii sunt datorate absenţei sau expresiei diminuate a receptorilor glicoproteinici de adeziune de pe suprafaţa leucocitelor, determinând şi un deficit de migrare al acestora spre situsurile extravasculare. *Testul ferestrei cutanate Rebuck* demonstrează, in vitro, capacitatea diminuată de deplasare a granulocitelor şi monocitelor, corectată de transfuziile de leucocite normale. Celulele fagocitare nu aderă la straturile unicelulare de celule endoteliale sau de suprafeţele de sticlă sau de plastic, iar stimulii chemotactici nu promovează creşterea ataşării de suprafeţe. Microbii şi alte antigene particulate opsonizate nu sunt fagocitate normal. Leucocitele deficitare sunt însă capabile de a declanşa un răspuns oxidativ normal, care promovează eliberarea constituenţilor granulelor leucocitare şi killing-ul microbian, sub acţiunea mediatorilor care şuntează sau nu necesită MO-1 sau CR3.

Au fost observate şi o varietate de anomalii ale limfocitelor, dependente de expresia deficitară a LFA-1 (deficite ale funcţiei limfocitelor T citotoxice, deficite ale funcţiei limfocitelor NK, deficite ale citotoxicităţii mediate de anticorpi – ADCC). Nivelul total al imunoglobulinelor serice este normal, dar răspunsul faţă de antigenele proteice (exemplu, antigenele virusurilor gripale) este afectat, în timp ce răspunsul la antigenele polizaharidice este normal.

Manifestări clinice. Sunt variabile ca intensitate. Primele semne sunt prezente în perioada neonatală: separarea tardivă şi infecţii ale cordonului ombilical. Întârzierea vindecării plăgilor este o altă manifestare caracteristică. Infecţiile cutanate şi subcutanate apar precoce, sub forma unor abcese mici (sub 1 cm), indolore, cu evoluţie necrotică sau spre celulită. Abcesele perirectale sunt, de asemenea, frecvente.

Caracteristice sunt şi leziunile extremităţilor: ulceraţii largi sau arii gangrenoase buloase (în diametru de 1 până la 10 cm), necesitând debridare chirurgicală şi grefe de piele. Puncţiile, traumatismele superficiale ale pielii precipită celulita şi formarea de abcese şi ulceraţii.

Se notează gingivită cronică, parodontită debutând în adolescenţă şi conducând la pierdere progresivă a dentiţiei definitive. Alte infecţii descrise în această boală sunt bronhopneumoniile recurente şi meningita aseptică.

Infecţiile sistemice pot constitui complicaţii ale abceselor perirectale sau ale altor infecţii necrotice cu localizare bucală, faringiană sau la nivelul tractului gastrointestinal.

Evoluţia se face spre deces la peste 75% din bolnavi înainte de vârsta de 2 ani în formele severe. În formele mai puţin severe, peste 50% din bolnavi supravieţuiesc până în decada a 2-a–a 3-a de viaţă, având ca manifestări infecţii recurente (otită, esofagită, sinuzită, necroze localizate ale ţesuturilor moi).

Examene paraclinice şi de laborator. *Examenul sângelui periferic* demonstrează hiperleucocitoză cu neutrofilie persistentă (15 000-160 000/µl, 50-90% fiind polimorfonucleare neutrofile) şi o anemie uşoară/moderată de tip inflamator cronic.

Biopsia de piele evidenţiază necroza cutanată şi sărăcia – caracteristică! – a infiltratului inflamator.

Prin *tehnica ferestrei cutanate,* cum s-a menţionat deja, se demonstrează deficitul de migrare al leucocitelor.

Teste specializate obiectivează o largă gamă de anomalii ale neutrofilelor (deficit chemotactic, adezivitate scăzută la monostratul de celule endoteliale, agregare anormală, deficit de fagocitare al particulelor opsonizate cu C). De asemenea, există anomalii ale răspunsurilor citotoxice ale limfocitelor şi un deficit de sinteză al anticorpilor faţă de antigenele proteinice.

Studiul în flow-citometrie al leucocitelor, utilizând anticorpi monoclonali (pentru antigenele MO-1, MAC-1, LFA-1) demonstrează absenţa sau reducerea legării anticorpilor monoclonali cuplaţi cu fluoresceină.

Culturile de la nivelul focarelor de infecţie evidenţiază ca agenţi patogeni: cocii grampozitivi (Staph. aureus), germenii gramnegativi (E. coli, Pseudomonas spp., Klebsiella spp.) şi fungi (Candida albicans, Aspergillus fumigatus).

Diagnostic. *Diagnosticul pozitiv* se face pe baza datelor clinice şi paraclinice descrise anterior.

Diagnosticul diferenţial impune discriminarea de defectele imunităţii . umorale (agamaglobulinemii, hipogamaglobulinemii, disgamaglobulinemii), de alte defecte ale macrofagelor (boala granulomatoasă cronică, deficitele granulelor neutrofile, sindromul Job), de reacţiile leucemoide, ca şi de sindroamele mieloproliferative cronice.

Tratament. Infecţiile trebuie tratate prin antibioticoterapie agresivă (răspunsul terapeutic este mult mai lent) şi tratament chirurgical adecvat (debridare,

drenaj). Importante sunt şi măsurile de igienă şi profilaxie, vizând cavitatea bucală, pielea şi zona perianală în special.

Transplantul de măduvă osoasă este indicat în formele severe, cât mai precoce, la bolnavul fără o infecţie evolutivă şi în stare de nutriţie cât mai bună; de notat că există o acceptare bună a grefelor, chiar parţial compatibilă!

Diagnosticul prenatal este posibil prin tehnici moleculare pe probe de sânge fetal de la vârsta de 20 săptămâni; de asemenea este posibil *diagnosticul stării de purtător,* ceea ce permite *sfatul genetic.*

Anomaliile motilităţii şi ale funcţiei chemotactice a leucocitelor

Condiţiile pentru o funcţie chemotactică normală sunt: generarea normală a factorilor chemotactici şi stabilirea unui gradient; expresia de către leucocite a receptorilor pentru diverşi factori chemotactici şi a mecanismelor de discernere a gradienţilor chemotactici; mecanismele normale pentru motilitatea leucocitelor.

Manifestările deficitelor chemotactice ale leucocitelor sunt:

– afectarea tipică (sub forma infecţiilor piogenice recurente) a pielii, gingiilor, mucoaselor şi limfoganglionilor regionali; deşi leucocitele demonstrează o motilitate scăzută în camerele de chemotactism, ele se acumulează în cantităţi suficiente la nivelul situsurilor de inflamaţie pentru a produce puroi;

– infecţii respiratorii frecvente; septicemiile sunt însă neobişnuite.

Agenţii etiologici cei mai frecvenţi sunt: cocii grampozitivi (şi în special Staph. aureus), germenii gramnegativi şi fungii.

Infecţiile trebuie tratate prompt, energic şi cu agenţii antiinfecţioşi cei mai adecvaţi.

Tabelul 13.XXXII prezintă cauzele anomaliilor funcţiilor chemotactice ale leucocitelor.

TABELUL 13.XXXII

ANOMALIILE FUNCŢIEI CHEMOTACTICE A LEUCOCITELOR

I. **Deficitul de generare al factorilor chemotactici**
- Deficitul familial de C1r, C2, C4 (calea clasică de activare a complementului)
- Deficitul familial de C3, C5, properdină (calea alternativă de activare a complementului)
- Deficitul câştigat de C3 (LES, anemii hemolitice cronice, glomerulonefrită)

II. **Producerea crescută de inactivatori ai chemotactismului**
- Sarcoidoza
- Lepra
- Ciroza hepatică
- Boala Hodgkin
- Alte malignităţi

III. **Inhibitorii cu acţiune directă asupra neutrofilelor**
- Bolile de complexe imune
- Generarea C5a în plasmă (septicemie, hemodializă, şoc termic)
- Medicamente (corticoizi, tetracicline, amfotericină B, globulină antitimocitară)
- Sindromul Wiskott-Aldrich
- Periodontita juvenilă
- Sindromul hiper-IgE (sindromul Job)

IV. **Defectele intrinseci ale neutrofilului**
- Neutrofilul nou-născutului
- Defectele de adeziune ale neutrofilului
- Disfuncţia actinei leucocitare
- Deficitul granulelor specifice
- Sindromul Chédiak-Higashi
- Defectele de asamblare a microtubilor
- Sindromul Shwachman
- Hipofosfatemia
- Glicogenoza 1b
- Sindromul Kartagener
- Anomaliile cromozomului 7
- Deficitul de zinc (acrodermatita enteropatică)

Defecte de ingestie (de fagocitoză) ale leucocitelor

Sunt întâlnite în anomaliile de aderenţă ale leucocitelor şi în **sindromul de disfuncţie al actinei leucocitare.** Acesta din urmă se manifestă începând de la vârsta de nou-născut–sugar mic prin infecţii piogene recurente cu localizare cutaneomucoasă; sunt afectaţi şi limfoganglionii regionali. La testele specifice de laborator, neutrofilele acestor bolnavi demonstrează defecte ale chemotactismului şi un deficit al fagocitozei, datorate asamblării defectuoase a actinei leucocitare. Infecţiile trebuie tratate prompt şi adecvat.

Anomaliile degranulării leucocitare

După cum s-a arătat anterior, neutrofilele conţin 2 seturi de granule: granulele azurofile (peroxidazo-pozitive) şi granulele specifice (peroxidazo-negative). Ele se formează în cursul maturării în măduva osoasă a celulelor mieloide (granulele azurofile în

cursul diferenţierii mieloblastice şi promielocitare, iar cele specifice în stadiile de proliferare mielocitară şi în cursul maturării metamielocitelor la nesegmentate). Conţinutul acestor granule este important pentru funcţiile specifice ale neutrofilului (receptori, enzime, produşi bactericizi); activarea leucocitelor este urmată de degranularea acestora şi eliberarea conţinutului.

Deficitul de mieloperoxidază

Date de biologie moleculară. Deficitul activităţii mieloperoxidazice a leucocitelor se datorează prezenţei unei peroxidaze disfuncţionale în granulele azurofile ale neutrofilelor şi monocitelor. Gena responsabilă este prezentă pe cromozomul 17 (17q22-23). Baza moleculară a defectului o constituie o anomalie pretranslaţională, evidenţiindu-se niveluri scăzute de ARNm specific, fără alteraţii grosiere ale genei.

Mieloperoxidaza (MPO) este esenţială pentru clorinarea şi iodarea microbilor ingeraţi de fagocit şi – deci – pentru killing-ul intracelular al acestora. În ciuda deficitului activităţii MPO, persoanele afectate sunt, în general, asimptomatice. În testele de laborator, activitatea bactericidă este compromisă parţial, în fazele precoce ale killing-ului, dar după o perioadă de câteva ore se realizează o omorâre intracelulară eficientă a germenilor fagocitaţi, probabil prin mecanisme alternative neoxidative.

Clinică. Aşa cum s-a menţionat, deficitul MPO este asimptomatic. Când se adaugă şi alte situaţii patologice care compromit apărarea antiinfecţioasă (de exemplu, diabetul zaharat) se pot produce infecţii severe cu Candida albicans.

Defectul granulelor specifice

Baza moleculară a defectului: anomalia constă într-un deficit de formare a granulelor specifice în precursorii mieloizi; baza moleculară este însă necunoscută. Se realizează un deficit al factorilor bactericizi şi al fosfatazei alcaline leucocitare.

Tablou clinic: este o afecţiune familială, foarte rară, cu mod de transmisie probabil autozomal recesiv. Se manifestă prin infecţii recurente, afectând pielea (ulcere cutanate mari, indolore, abcese) şi tractul respirator (bronhopneumonii repetate, formarea de abcese pulmonare). De asemenea, se notează limfadenite, otite, mastoidită. Debutul infecţiilor este obişnuit, în primul an de viaţă. Agenţii etiologici cel mai frecvent izolaţi sunt: Staph. aureus (predominant), o varietate de germeni gramnegativi şi Candida albicans.

Tratamentul prompt şi adecvat al acestor infecţii este esenţial; bolnavii pot atinge vârsta de adult tânăr.

Sindromul Chédiak-Higashi

Baza moleculară a defectului. În această boală, neutrofilele, monocitele şi limfocitele din sângele periferic conţin granule gigante, formate prin fuzionarea granulelor citoplasmice la nivelul precursorilor din măduva osoasă. Se notează o fuzionare anormală a granulelor citoplasmice şi în melanocitele cutanate, în celulele foliculului pilos, în celulele retinei, în macrofagele şi fibroblaştii viscerali, ca şi în celulele Schwann din SNC; este vorba deci de o afecţiune celulară generalizată, fiind interesate toate celulele purtătoare de granule citoplasmice. Ipotetic, fluiditatea anormală a membranelor celulare duce la fuziunea necontrolată a granulelor citoplasmice.

Neutrofilele de la bolnavii cu sindrom Chédiak-Higashi se caracterizează prin absenţa catepsinei G şi a elastazei; defensinele sunt normale. Se evidenţiază deficite funcţionale ale celulelor fagocitare: anomalii ale motilităţii, eliberare deficitară a enzimelor lizozomale în fagolizozom ş.a. La nivelul plachetelor, concentraţia serotoninei este scăzută. Albinismul parţial, fotofobia şi coloraţia specifică, argintie a părului acestor bolnavi sunt datorate dispersiei anormale a melanozomilor în melanocitele de la nivelul pielii, în fibroblaşti, în celulele de la rădăcina foliculului pilos, ca şi în celulele retinei.

Tablou clinic. Este o boală ereditară, cu transmitere autozomal recesivă. Debutul simptomelor se produce precoce în copilărie. Primele manifestări sunt reprezentate de fotofobia extremă, însoţită de nistagmus rotator, albinismul parţial, coloraţia argintie a părului în lumină puternică şi gingivitele recurente însoţite de periodontită. Se notează în evoluţie infecţii recurente – cutanate, mucoase şi ale tractului respirator, produse de o varietate de microbi

grampozitivi şi negativi (cel mai frecvent de Staph. aureus şi streptococii β-hemolitici).

Timpul de sângerare este prelungit, deşi numărul trombocitelor în sângele periferic este normal (se evidenţiază un deficit de agregare plachetară, datorat pool-ului de stocaj de ADP şi de serotonină scăzut la nivelul granulelor plachetare).

Dacă bolnavul supravieţuieşte până la vârsta adultă, se dezvoltă şi deficite neurologice, senzoriale şi motorii (ataxie, deficit motor, neuropatie senzitivă – afectând nervii periferici, şi senzorială – prin afectarea nervilor cranieni, anomalii EEG difuze şi convulsii).

Decesul se produce, obişnuit, în faza accelerată a bolii, înregistrată la aproximativ 85% din bolnavi. În cursul acestor faze, virusul Epstein-Barr şi probabil şi alte virusuri limfotrope conduc la un tablou lymphoma-like cu febră, adenopatii generalizate, hepatosplenomegalie, pancitopenie şi prostraţie. Septicemiile sunt complicaţii frecvente şi fatale în acest stadiu al bolii.

Manifestări paraclinice în anomaliile granulelor leucocitare. *La examenul sângelui periferic,* în deficitul granulelor specifice, neutrofilele circulante au nuclei bilobaţi în peste 80% şi se notează scăderea granulaţiilor citoplasmice. În sindromul Chédiak-Higashi, granulocitele şi monocitele conţin granule mai mari, dar mai puţin simetrice decât granulaţiile toxice sau corpii Döhle; de asemenea, este prezentă o neutropenie moderată datorată distrugerii intramedulare crescute a neutrofilelor.

Imunohistochimic, în deficitul granulelor specifice, FAL (fosfataza alcalină leucocitară) este absentă, ca şi lactoferina, în timp ce activitatea MPO este normală. În deficitul de mieloperoxidază, activitatea MPO este absentă, dar FAL este normală.

Funcţia chemotactică este afectată în deficitul granulelor specifice, în asociere cu suprareglarea receptorilor pentru unii chemoatractanţi ca f-met-len-ph şi C3bi; în sindromul Chédiak-Higashi se notează o reducere marcată a expresiei receptorului pentru C3bi, asociată cu un deficit al funcţiei chemotactice.

Funcţia fagocitară este, în general, normală în anomaliile degranulării leucocitare.

TABELUL 13.XXXIII

DATELE CLINICE ŞI ANOMALIILE DE LABORATOR ÎN DEFECTELE EREDITARE ALE FAGOCITELOR

Defectul ereditar	*Tipul infecţiilor realizate*	*Nr. leucocite /µl*	*Funcţia chemotactică*	*Generarea O_2^-*	*Killing-ul bacteriilor*
Agranulocitoza	Localizare îndeosebi cutaneo-mucoasă Ulcere necrotice, fără puroi Ulceraţii ale mucoasei bucale şi gingivită severă	< 1 000/µl	Normală	Normală	Normal
Defectul de adeziune al leucocitelor	Idem	50 000-100 000/µl 60-90% neutrofile	Scăzută	Scăzută pentru particulele opsonizate cu C3, normală pentru antigenele solubile	Normal
Deficitul granulelor leucocitare Deficitul MPO	Absente, sau infecţii fungice uşoare	2 000-15 000 50-70% neutrofile	Normală	Crescută	Uşor scăzut
Deficitul granulelor specifice	Infecţii cutanate şi pulmonare		Scăzută	Normală / Crescută	Scăzut
Sindromul Chédiak-Higashi	Infecţii ale pielii şi mucoaselor		Scăzută	Crescută	Moderat scăzut
Boala granulomatoasă cronică (şi deficitul sever de G6PD leucocitară – rar)	Pustule, abcese ale părţilor moi, adenite supurate recidivante, abcese viscerale profunde, osteomielită	10 000-20 000 60-80% neutrofile	Normală	Scăzută	Scăzut
Sindromul Job (Hiper-IgE)	Infecţii sinopulmonare. Abcese reci ale pielii şi ţesutului subcutanat. Eczemă	20-30% eozinofile	Scăzută (uneori)	Normală	Normal

Killing-ul intracelular al germenilor este afectat în toate cele 3 anomalii ale degranulării leucocitare:

– în deficitul MPO, se observă un deficit minor faţă de Staph. aureus şi mai accentuat pentru Candida albicans;

– în deficitul granulelor specifice, absenţa citocromului b situat în granulele specifice conduce la defectul eliberării superoxidului O_2^- şi – împreună cu absenţa defensinelor şi lactoferinei – stă la baza anomaliilor killing-ului intracelular al germenilor;

– în sindromul Chédiak-Higashi, omorârea intracelulară a germenilor este afectată datorită fuziunii întârziate a granulelor anormale cu fagozomii.

Limfocitele din sindromul Chédiak-Higashi conţin, de asemenea, granule gigante şi funcţionează deficitar în testele pentru ADCC şi NK'.

Tabelul 13.XXXIII sintetizează principalele date clinice şi anomaliile de laborator în defectele ereditare ale fagocitelor.

Tratament. Bolnavii cu deficit de MPO nu necesită, obişnuit, măsuri terapeutice deosebite.

În cazurile de deficit al granulelor specifice, tratamentul adecvat al infecţiilor bacteriene (antibiotice i.v., debridarea şi drenajul chirurgical) este suficient.

În faza stabilă a sindromului Chédiak-Higashi, îngrijirea adecvată a infecţiilor este eficientă. Administrarea de vitamină C ameliorează starea clinică şi funcţia fagocitară la unii bolnavi. Antibioticoprofilaxia nu s-a dovedit eficace.

În faza accelerată a sindromului Chédiak-Higashi s-au propus o serie de terapii, cu eficienţă redusă în general: chimioterapie citotoxică (prednison, vincristină, ciclofosfamidă) sau combinaţia aciclovir 500 mg/m^2 în 3 administrări zilnice şi prednison 2 mg/kg/zi (se obţine o ameliorare temporară a febrei, pancitopeniei şi coagulopatiei). În unele cazuri, s-a practicat cu succes transplantul de măduvă osoasă, precoce în cursul bolii, de la un donator familial histocompatibil.

Sfatul genetic şi *diagnosticul prenatal* sunt posibile prin examenul granulelor din neutrofile în probele de sânge fetal.

Deficite câştigate ale granulelor neutrofilelor

Sunt prezentate în tabelul 13.XXXIV.

TABELUL 13.XXXIV

DEFICITELE CÂŞTIGATE ALE GRANULAŢIILOR LEUCOCITARE

– Sindroamele mielodisplazice
– Leucemiile acute mieloide[1]
– Faza blastică a leucemiei granulocitare cronice de tip adult[2]

[1] Mieloperoxidaza şi lactoferina, componenţi ai granulelor azurofile şi – respectiv – specifice sunt diminuate la unii bolnavi cu LAM, sindroame mielodisplazice, ca şi în neutrofilele nou-născutului.

[2] FAL este absentă, ca şi la bolnavii cu deficit al granulelor specifice ale neutrofilului.

Anomaliile activităţii microbicide oxidative

Boala granulomatoasă cronică (BGC)

Etiopatogenie. Activarea respiratorie (respiratory burst), care urmează la câteva secunde după activarea fagocitelor are un rol crucial în killing-ul eficient al microbilor secretori de catalază. *NADPH oxidaza,* care catalizează activarea respiratorie, este găsită exclusiv în fagocite; ea este activată de o varietate de stimuli particulaţi (microbi opsonizaţi) şi solubili (peptide chemotactice). Aceşti stimuli excită un sistem de transport transmembranar al electronilor, în care NADPH – situat pe faţa citoplasmică a membranei – reduce oxigenul într-o serie de reacţii implicând FAD (flavin-adenin dinucleotidul), unii cofactori solubili şi *citocromul b* asociat membranelor. Oxigenul este redus la anion superoxid, care este rapid translat la H_2O_2 şi OH^-. Se crede că ultimii 2 compuşi sunt agenţi principali prin care se produce killing-ul microbian.

Componentele sistemului NADPH oxidazei fagocitare sunt (fig. 13.10):

– componenta de membrană – o hemoproteină heterodimer (o subunitate α de 22 kd şi o subunitate β de 91 kd);

– cel puţin 2 componente proteice citosolice (de 47 kd şi 67 kd) care sunt necesare pentru a atinge activitatea oxidazică normală.

Formele X-linkate şi autozomal dominante ale BGC sunt asociate cu absenţa componentelor proteice citosolice sau a subunităţilor componentei de membrană (tabelul 13.XXXV).

Gena CGD[1] este localizată pe cromozomul X, proximal de gena distrofiei musculare şi distal de

[1] CGD – chronic granulomatous disease.

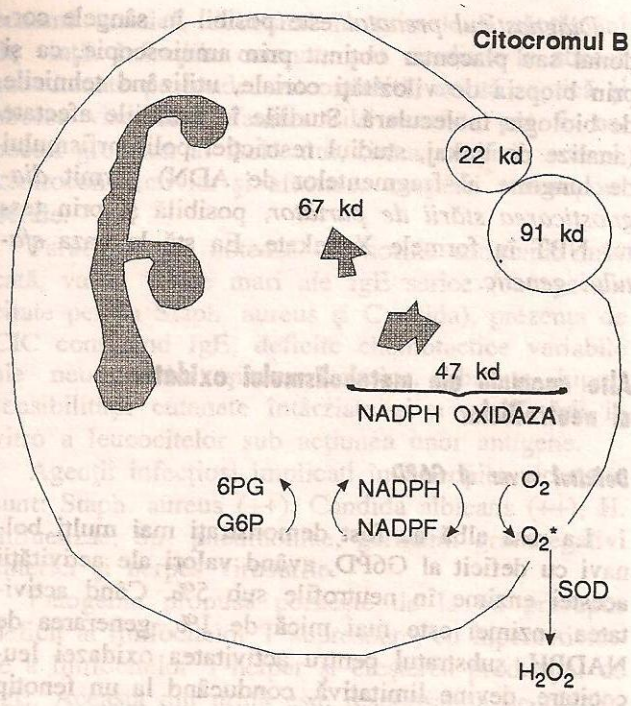

Fig. 13.10 – Metabolismul oxidativ leucocitar (după R. Baehner). Complexul NADPH oxidazei din neutrofilele umane este constituit din 2 subunităţi de membrană ale citocromului b (α de 22 kd şi β de 91 kd) şi 2 cofactori citosolici (67 kd şi 47 kd) necesari pentru activarea respiratorie.. NADPH serveşte ca substrat pentru reducerea oxigenului la anion superoxid (O_2^-) care – la rândul său – este rapid dismutat, fie spontan, fie sub acţiunea enzimei superoxid dismutaza (SOD) în apă oxigenată (H_2O_2). Producerea de superoxid este testată prin reducerea nitro-blue-tetrazolium (NBT). NADPH este generat de glucoză 6-fosfat prin şunt hexozomonofosfat, sub acţiunea enzimei glucozo-6-fosfat dehidrogenaza (G6PD). 6PG = 6-fosfoglicerat.

TABELUL 13.XXXV

CLASIFICAREA BOLII GRANULOMATOASE CRONICE PE BAZA DEFECTULUI MOLECULAR

Modul de transmitere ereditară	*Frecvenţa relativă (%)*	*Citocromul b*	*Defectul molecular*
X-linkată	50-55	Absent	Afectarea expresiei subunităţii 91 kd a citocromului b
	5	Prezent	Funcţia citocromului b este deficitară
Autozomal recesivă	30-35	Prezent	Factorul citosolic 47 kd absent
	5	Prezent	Factorul citosolic 67 kd absent
	5	Absent	Este afectată expresia subunităţii 22 kd a citocromului b

gena OCT, la nivelul benzii Xp2i. Proteina codată de această genă este sinonimă cu subunitatea 91 kd a complexului citocrom b. Un pool de citocrom b (~ 80-90%) se găseşte în granulele specifice ale neutrofilelor şi este translocat la nivelul membranei în cursul activării acestor celule.

Anatomie patologică. În această boală, este caracteristică prezenţa unor granuloame conţinând fagocite, celule gigante şi ocazional celule de tezaurizare (histiocite) încărcate cu lipide. Sunt afectate (prin prezenţa abceselor şi granuloamelor) plămânul, pielea, limfoganglionii, ficatul, splina şi oasele. Defectul fundamental al bolii – deficitul de activare a NADPH oxidazei fagocitare – conduce probabil la reacţii inflamatorii tisulare persistente, datorită însămânţării acestora cu microbi viabili.

Tablou clinic. Cei mai mulţi bolnavi dezvoltă infecţii recurente/cronice piogenice în primii 2 ani de viaţă; formele mai uşoare pot debuta abia în adolescenţă sau la vârsta de adult tânăr.

Adenitele recurente sunt prezente în aproape toate cazurile, cu localizare în special cervicală, necesitând incizie şi drenaj.

Hepatomegalia şi/sau splenomegalia apar mai tardiv, semnificând prezenţa abceselor şi/sau formarea de granuloame.

Pneumoniile recurente cu germeni oportunişti (Serratia marcescens) sunt, de asemenea, frecvente.

Se notează şi furunculoză recurentă, abcese subcutanate, dermatită eczematiformă şi impetigo periorificial.

Formarea de granuloame inflamatorii poate conduce la obstrucţia esofagului, a pilorului sau la obstrucţia uretrală.

Diareea cronică este expresia colitei granulomatoase.

Abcesele perianale şi fistulele anale sunt, de asemenea, frecvente.

Caracteristică este şi osteomielita politopică sau afectând oasele mici ale mâinii şi piciorului.

Infecţiile mucoaselor sunt şi ele frecvente (conjunctivită, rinită, sinuzită, stomatită).

Tablou paraclinic. Neutrofilele circulante au funcţie chemotactică, funcţie fagocitară şi degranulare normală, dar nu generează anioni superoxid şi nu realizează killing-ul intracelular al germenilor secretori de catalază (aspect caracteristic demonstrat la testele de bactericidie in vitro). Agenţii infecţioşi, izolaţi la bolnavii cu BGC sunt microbi sau micelii producători de catalază, care se pot multiplica intra-

celular – unde sunt protejaţi de cele mai multe antibiotice – şi sunt transportaţi de neutrofile la distanţă, determinând un focar de infecţii (Staph. aureus, Klebsiella-Aerobacter spp., E. coli, Shigella, Salmonella spp., Pseudomonas spp., Serratia marcescens, Candida albicans, Aspergillus spp. ş.a.).

Testul NBT[1] constituie o metodă adecvată de screening pentru defectul de producere de anion superoxid în cursul activării neutrofilelor. *Testele cantitative de generare a superoxidului în fagocite* (metoda de reducere a fericitocromului) sunt cele mai sensibile; *testele de chemoluminiscenţă* obiectivează, de asemenea, defectul activării respiratorii. Numărul de leucocite este crescut adecvat în cursul infecţiilor; se notează frecvent o anemie de tip inflamator cronic.

VSH este, obişnuit, crescută iar imunoglobulinele serice au valori normale sau crescute.

Explorările imagistice pot fi utile pentru detecţia abceselor viscerale şi a osteomielitei (radiografii, echografie, scintigrafie), a obstrucţiei antrale (echografie abdominală, endoscopie digestivă superioară, tranzit baritat) şi a afectării granulomatoase a vezicii urinare şi uretrei (uretrocistografie).

Tratament. Profilaxia pe termen lung cu TMP/SMX s-a dovedit eficace, crescând durata perioadelor lipsite de infecţie. Tratamentul agresiv al infecţiilor acute este, de asemenea, indicat (izolarea agentului infecţios, tratament antiinfecţios adecvat şi energic pe cale intravenoasă, transfuzia de scurtă durată de concentrate leucocitare pentru controlul infecţiilor persistente, în special ale acelora cu germeni gramnegativi). Tratamentul antiinfecţios prelungit, în asociere cu corticoterapia, s-a dovedit eficient în prevenirea şi tratamentul obstrucţiei antrale şi al cistitei granulomatoase.

Interferonul γ creşte modest (cu 1-10%) generarea de superoxid în leucocite, conducând şi la ameliorarea clinică, reducând numărul infecţiilor noi şi ameliorând răspunsul în infecţiile rezistente; dozele recomandate sunt de 0,05 mg/m^2, administrate s.c. de 3 ori pe săptămână.

Transplantul de măduvă osoasă a dovedit doar un succes limitat (cu rejet al grefei sau grefare parţială).

Diagnosticul prenatal este posibil în sângele cordonal sau placentar obţinut prin amnioscopie, ca şi prin biopsia de vilozităţi coriale, utilizând tehnicile de biologie moleculară. Studiile în familiile afectate (analize de linkaj, studiul restricţiei polimorfismului de lungime al fragmentelor de ADN) permit *diagnosticarea stării de purtător,* posibilă şi prin testul NBT în formele X-linkate. Ea stă la baza *sfatului genetic.*

Alte anomalii ale metabolismului oxidativ al neutrofilelor

Deficitul sever al G6PD

La rasa albă au fost demonstraţi mai mulţi bolnavi cu deficit al G6PD, având valori ale activităţii acestei enzime în neutrofile sub 5%. Când activitatea enzimei este mai mică de 1%, generarea de NADPH, substratul pentru activitatea oxidazei leucocitare, devine limitativă, conducând la un fenotip similar BGC.

Deficitul glutation reductazei

Glutation reductaza este o enzimă flavinică care catalizează reacţia NADPH/GSSG (vezi fig. 13.10). Deficitul acestei enzime produce anemie hemolitică. Deşi activarea respiratorie în fagocite este afectată, bolnavii nu prezintă infecţii recurente sau cronice.

Deficitul de glutation sintetază

Glutationul (GSH) este un antioxidant puternic, prezent în cele mai multe celule, inclusiv în leucocite. Absenţa glutation sintetazei conduce la anemie hemolitică, otite recurente şi anomalii ale killingului bacterian in vitro. Este un deficit enzimatic foarte rar.

Sindromul hiper-IgE (sindromul Job)

Este un sindrom rar, caracterizat prin niveluri serice foarte mari de IgE, infecţii recurente severe cu localizare în special cutanată şi pulmonară şi

[1] La purtătorii formei X-linkate, aproximativ 50% din neutrofile sunt afectate, restul produc normal superoxid. Cele mai multe purtătoare sunt sănătoase şi nu dezvoltă infecţii recurente. Unele dintre ele au leziuni cutanate lupus-like, cu fotosensibilizare, pleurezie, stomatită. În forma autozomal recesivă ambii părinţi sunt purtători sănătoşi, iar testul NBT este normal.

eczemă cronică, debutând în primele 8 săptămâni de viaţă. Infecţiile cutanate pot conduce la abcese subcutanate profunde, osteomielită, artrită septică şi abcese viscerale. Manifestările asociate pot fi: aspectul grosolan al faciesului, rinita alergică, astmul, keratoconjunctivita şi afectarea creşterii staturoponderale.

Paraclinic, se notează eozinofilie sanguină marcată, valori foarte mari ale IgE serice (cu specificitate pentru Staph. aureus şi Candida), prezenţa de CIC conţinând IgE, deficite chemotactice variabile ale neutrofilelor şi monocitelor, absenţa hipersensibilităţii cutanate întârziate şi a proliferării in vitro a leucocitelor sub acţiunea unor antigene.

Agenţii infecţioşi implicaţi în infecţiile recurente sunt: Staph. aureus (++), Candida albicans (++), H. influenzae, Str. pneumoniae, germenii gramnegativi enterici şi herpes virusurile.

Patogenia propusă porneşte de la un presupus deficit al limfocitelor T supresoare, cu hiperactivitate a limfocitelor T-helper şi creşterea producţiei de IgE. Aceasta din urmă este responsabilă de nivelurile excesive serice de IgE neprotectoare faţă de stafilococ şi alte microorganisme, ca şi de sinteza inadecvată de anticorpi IgG protectori faţă de aceiaşi agenţi patogeni. Deficitul chemotactic leucocitar se datoreşte secreţiei de substanţe inhibitorii la nivelul mononuclearelor.

Terapia recomandantă constă în tratamentul agresiv al infecţiilor (administrarea de imunoglobuline i.v., de antibiotice/antifungice/antivirale i.v., precum şi drenajul chirurgical al abceselor).

Disfuncţia neutrofilelor la nou-născut

O serie de argumente pledează pentru un deficit funcţional al neutrofilelor la nou-născut:

– incidenţa crescută a septicemiei şi meningitei, cu evoluţie nefavorabilă în special în caz de depleţie a rezervelor de neutrofile în măduva osoasă şi de neutropenie;

– sărăcia neutrofilelor în exsudatul din alveolele nou-născuţilor decedaţi de pneumonie;

– apariţia frecventă a infecţiilor cutanate cu Staph. aureus şi Candida.

Explorările de laborator au demonstrat modificări ale funcţiei neutrofilelor la această categorie de vârstă:

– scăderea migrării leucocitelor la testul ferestrei cutanate Rebuck şi ca răspuns la stimulii chemotactici;

– afectarea deplasării receptorilor lectinici sau a situsurilor de adeziune pe suprafaţa membranei neutrofilelor şi translocarea defectuoasă a receptorilor C3 din granulele specifice pe suprafaţa membranei;

– activitatea bactericidă deficitară, deşi activarea respiratorie şi capacitatea de a genera anion superoxid şi H_2O_2 sunt normale; s-a demonstrat însă un conţinut diminuat de MPO şi al lactoferinei în granulele leucocitare.

Consecinţele terapeutice ale acestor disfuncţii leucocitare la nou-născut sunt:

– administrarea de concentrate leucocitare în septicemiile neonatale, cu rezultate controversate;

– încercarea de utilizare a factorilor de creştere hematopoietici (GM- şi G-CSF). Ei stimulează producerea de neutrofile şi monocite la nivelul măduvei osoase, facilitează eliberarea neutrofilelor din măduva osoasă, iniţiază expresia receptorilor chemotactici (C3) ai activării respiratorii şi stimulează răspunsurile fagocitare.

Bibliografie selectivă

BAINTON F.F.: Neutrophilic leukocyte granules: from structure to function. Adv. Exp. Med. Biol. 1993; 336:17.

BEUTLER E.: G-6-PD deficiency. Blood 1994; 84:3613.

BOREGAARD N., TAUMBER H.I.: Subcellular localization of the human neutrophilis NADPH oxidase, b-cytochrome and associated flavoprotein. J. Biol. Chem. 1984; 259:47.

BOXER L.A., SMOLEN J.E.: Neutrophil granule constituents and their release in health and disease. Hematol. Oncol. Clin. North Am. 1988; 2:101.

CRONKITE E.P.: Kinetics of granulopoiesis. Clin. Hematol. 1979: 8:351.

CURNUTTE J.F.: Classification of chronic granulomatous disease. Hematol. Oncol. Clin. North Am. 1988; 20:241.

CURNUTTE J.F., ORKIN S., DINAMER M.: Genetic disòrders of phagocyte function. In G. Satmatoyannopoulos (ed.): The Molecular Basis of Blood Diseases, ed. a 2-a. W.B. Saunders Co., Philadelphia, 1994, p. 493.

DALE D.C., HAMMOND W.P.: Cyclic neutropenia. A clinical review. Blood Rev. 1988; 2:178.

DINAMER C.M.: The phagocyte system and disorders of granulopoiesis and granulocyte function. In D.G. Nathan, S.H. Orkin: Nathan and Orkin's Hematology of Infancy and Childhood, ed. a 5-a. W.B. Saunders Co., Philadelphia, 1998, p. 889-967.

DONABEDIAN H., GALLIN J.I.: The hyperimmunoglobulin E recurrent infection (Job's) syndrome. A review of NIH experience and the literature. Medicine 1983; 62:195.
DOWNEY G.P., FUKUSHIMA T., FIALKOW L.: Signaling mechanisms in human neutrophils. Curr. Opin. Hematol. 1995; 2:76.
DVORAK H.F., DVORAK A.M.: Basophilic leukocytes: structure, function and role in disease. Clin. Hematol. 1975; 4:651.
GALLI S.G.: New concepts about the mast cells. New Engl. J. Med. 1993; 328-257.
GALLIN J., GOLDSTEIN J., SNYDERMAN R. (eds.): Inflammation: Basic Principles and Clinical Correlates. Raven Press, New York, 1992.
JONSON O.G., BUCHANAN G.R.: Chronic neutropenia during childhood. Am. J. Dis. Child. 1991; 145-232.
JULITA M.S.: Leucocyte traffic to sites of inflammation. Acta Pathol. Microbiol. Immunol. Scand. 1992; 100:191.
KOSTMANN K.: Infantile genetic agranulocytosis. A review with presentation of ten cases. Acta Paediatr. Scand. 1975; 64:362.
MURHY P.M.: The moleculara biology of leukocyte chemoattractant receptors. Annu. Rev. Immunol. 1994; 12:593.
NATHAN C.F.: Secretory products of macrophages. J. Clin. Invest. 1987; 79:319.
ORKIN S.H.: Molecular genetics of chronic granulomatous disease. Ann. Rev. Immunol. 1989; 7:277.
PEREZ H.D.: Chemoattractant receptors. Curr. Opin. Hematol. 1994; 1:40.
SHASTRI K.A., LOGUE G.L.: Autoimmune neutropenia. Blood 1993; 81:1984.
SMITH R.M., CURNUTTE J.F.: Molecular basis of chronic granulomatous disease. Blood 1993; 81-84.
VAN FURTH R., RAEBURN J.A.: Characteristics of human mononuclear phagocytes. Blood 1979; 54:485.
WEISS S.J.: Tissue distruction by neutrophils. New Engl. J. Med. 1989; 320:365.
WEISS S.J.: Leukocyte-derived antimicrobial proteins. Curr. Opin. Hematol. 1994; 1:78.
YOUNG C.A., VINCENT P.C.: Drug-induced agranulocystosis. Clin. Hematol. 1980; 9:438.
ZIGMOND S.H.: Cell locomotion and chemotaxis. Curr. Opin. Cell. Biol. 1989; 1:82.

C. Diateze hemoragice

HEMOSTAZA FIZIOLOGICĂ

Margit Şerban

Hemostaza normală este rezultanta unui ansamblu de factori ce realizează un complex cibernetic, în care factori numeroşi, aflaţi într-o intercondiţionare reciprocă, urmare a activării lor secvenţiale, asigură, pe de o parte, prevenirea şi sistarea hemoragiei, pe de altă parte, prevenirea şi înlăturarea obstrucţiilor vasculare trombotice, asigurând fluiditatea sângelui.

În prima sa secvenţă are loc *activarea endotelială* vasculară, ce determină o vasoconstricţie cu reducerea consecutivă a fluxului sanguin şi o exprimare a structurilor şi funcţiilor procoagulante şi proagregante ale endoteliului (factorul von Willebrand – fvW, factorul tisular – FT şi receptorii pentru factorii IX, VIII, X etc.). În mod concomitent are loc *activarea multifactorială a trombocitelor,* în care semnalul activator iniţial îl reprezintă colagenul şi factorul activator trombocitar (PAF). Activarea trombocitară constă din inducerea unor modificări de suprafaţă trombocitară şi de metabolism, cu activarea fosfolipazei C şi formarea tromboxanului şi prostaglandinei PG_2 şi activarea adenilat ciclazei cu transformarea ATP-ului în cAMP. Agoniştii trombocitari şi cu precădere tromboxanul iniţiază, în succesiunea adeziunii, agregarea, determinând concomitent şi reacţia de release din granulele dense (ADP, serotonină, Ca^{2+}) şi din granulele α (fvW, fibrinogen, trombospondin), realizând totodată o stimulare a producţiei lor de novo. Ei acţionează în lanţ, favorizând procesul de vasoconstricţie (serotonină), adeziune (fvW) şi agregare trombocitară (ADP şi fibrinogen), iniţiind în acelaşi timp activarea factorilor de coagulare X şi II. Se creează astfel condiţiile fixării fibrinogenului pe receptorii trombocitari, cu consolidarea secundară ireversibilă a trombului provizoriu plachetar. Trombina, formată în cantitate iniţial minimă în atmosfera plasmatică periplachetară, intensifică la rândul ei agregarea şi reacţia de release. Contrareglarea (cAMP, EDRF – endothelium derived relaxing factor, PGI_2 – prostaciclina) intervine în stoparea procesului promotor şi întreţinător al activării trombocitare, favorizând reluarea circulaţiei.

Odată cu activarea endotelială şi trombocitară se declanşează în condiţii de simultaneitate şi *procesul de coagulare:* FT formează un complex cu f VII activat, complexul tenazic extrinsec, ce activează la rândul său f X, dar în acelaşi timp şi f IX, contribuind deci şi la formarea tenazei intrinseci. Ţinta activatoare a f VIIa este dependentă de cantitatea de FT: în cantitate mare, acţiunea lui este direcţionată spre f X, iar în cantitate redusă el se orientează cu precădere asupra f IX. În situaţii particulare, se iniţiază o cale secundară de activare a sis-

temului tenazic intrinsec, al cărui rol în condiţii fiziologice este insuficient evaluat, în care se implică: HMWK, kalicreina, f XI, f IX, f VIII şi Ca^{2+}. Tenaza, indiferent de provenienţa sa, extrinsecă sau intrinsecă, activează f X, care în prezenţa f V, Ca^{2+} şi a fosfolipidului (trombocitar sau tisular) activează f II. Trombina generată „în explozie" determină formarea cheagului de fibrină, garanţia funcţională a hemostazei definitive. Mecanismele contrareglatoare (trombomodulină, proteină C, proteină S), ca şi antitrombinele (AT III, heparin cofactor II) veghează asupra limitării procesului coagulant la obiectivul său benefic din punct de vedere funcţional.

Fibrinoliza, etapa distructivă a hemostazei, mediată de plasminogenul activat în plasmină, degradează fibrina, pregătind prin disoluţia cheagului de fibrină terenul pentru restabilirea continuităţii vasculare, a circulaţiei şi pentru vindecarea plăgilor. Inhibitorii fibrinolizei supraveghează acest proces, ca el să nu depăşească teritoriul limitat al trombilor de fibrină, antiplasminele intervenind prompt şi eficace la orice tendinţă de extensie sau generalizare a procesului litic.

Dezvoltarea componentelor aparatului hemostatic se iniţiază în perioada vieţii fetale, desăvârşirea sa atingându-se doar pe parcursul primului an de viaţă. Sunt dovedite deficitul funcţiilor trombocitare, ca şi nivelul sanguin scăzut pentru majoritatea factorilor de coagulare şi fibrinoliză, ponderea lor fiind invers proporţională cu vârsta gestaţională a nou-născutului şi apoi proporţională cu vârsta postnatală (tabelul 13.XXXVI). În ciuda deficitului factorilor individuali, rezultanta funcţională este o hemostază ce se înscrie în condiţii normale, la majoritatea nou-născuţilor şi sugarilor, în limite satisfăcătoare. Ea este totuşi o hemostază labilă, consecinţa unui echilibru precar, care în situaţiile patologice cele mai diverse (hipoxie, acidoză, infecţie, şoc etc.) se decompensează cu uşurinţă, expunând nou-născutul şi sugarul mic la un risc hemoragic sau trombotic particular.

TABELUL 13.XXXVI

VALORI DE REFERINŢĂ PENTRU TESTELE DE COAGULARE LA COPIII SĂNĂTOŞI NĂSCUŢI LA TERMEN ÎN PRIMELE 6 LUNI DE VIAŢĂ

Test	*Ziua 1*	*Ziua 5*	*Ziua 30*	*Ziua 90*	*Ziua 180*	*ADULT*
Timp de protrombină (s)	13,0 ± 1,43(61)	12,4 ± 1,46(77)	11,8 ± 1,25(67)	11,9 ± 1,15(62)	12,3 ± 0,79(47)	12,4 ± 0,78(29)
TPTA (s)	42,9 ± 5,80(61)	42,6 ± 8,62(76)	40,4 ± 7,42(67)	37,1 ± 6,52(62)	35,5 ± 3,71(47)	33,5 ± 3,44(29)
Timp de trombină (s)	23,5 ± 2,38(58)	23,1 ± 3,07(64)	24,3 ± 2,44(53)	25,1 ± 2,32(52)	25,5 ± 2,86(41)	25,0 ± 2,66(19)
Fibrinogen (g/l)	2,83 ± 0,58(61)	3,12 ± 0,75(77)	2,70 ± 0,54(67)	2,43 ± 0,68(60)	2,51 ± 0,68(47)	2,78 ± 0,61(29)
II (U./ml)	0,48 ± 0,11(61)	0,63 ± 0,15(76)	0,68 ± 0,17(67)	0,75 ± 0,15(62)	0,88 ± 0,14(47)	1,08 ± 0,19(29)
V (U./ml)	0,72 ± 0,18(61)	0,95 ± 0,25(76)	0,98 ± 0,18(67)	0,90 ± 0,21(62)	0,91 ± 0,18(47)	1,06 ± 0,22(29)
VII (U./ml)	0,66 ± 0,19(60)	0,89 ± 0,27(75)	0,90 ± 0,24(67)	0,91 ± 0,26(62)	0,87 ± 0,20(47)	1,05 ± 0,19(29)
VIII (U./ml)	1,00 ± 0,39(60)	0,88 ± 0,33(75)	0,91 ± 0,33(67)	0,79 ± 0,23(62)	0,73 ± 0,18(47)	0,99 ± 0,25(29)
fvW (U./ml)	1,53 ± 0,67(40)	1,40 ± 0,57(43)	1,28 ± 0,59(40)	1,18 ± 0,44(40)	1,07 ± 0,45(46)	0,92 ± 0,33(29)
IX (U./ml)	0,53 ± 0,19(59)	0,53 ± 0,19(75)	0,51 ± 0,15(67)	0,67 ± 0,23(62)	0,86 ± 0,25(47)	1,09 ± 0,27(29)
X (U./ml)	0,40 ± 0,14(60)	0,49 ± 0,15(76)	0,59 ± 0,14(67)	0,71 ± 0,18(62)	0,78 ± 0,20(47)	1,06 ± 0,23(29)
XI (U./ml)	0,38 ± 0,14(60)	0,55 ± 0,16(74)	0,53 ± 0,13(67)	0,69 ± 0,14(62)	0,86 ± 0,24(47)	0,97 ± 0,15(29)
XII (U./ml)	0,53 ± 0,20(60)	0,47 ± 0,18(75)	0,49 ± 0,16(67)	0,67 ± 0,21(62)	0,77 ± 0,19(47)	1,08 ± 0,28(29)
PK (U./ml)	0,37 ± 0,16(45)	0,48 ± 0,14(51)	0,57 ± 0,17(48)	0,73 ± 0,16(46)	0,86 ± 0,15(43)	1,12 ± 0,25(29)
HMWK (U./ml)	0,54 ± 0,24(47)	0,74 ± 0,28(63)	0,77 ± 0,22(50)	0,82 ± 0,32(46)	0,82 ± 0,23(48)	0,92 ± 0,22(29)
XIIIa (U./ml)	0,79 ± 0,26(44)	0,94 ± 0,25(49)	0,93 ± 0,27(44)	1,04 ± 0,34(44)	1,04 ± 0,29(41)	1,05 ± 0,25(29)
XIIIb (U./ml)	0,76 ± 0,23(44)	1,06 ± 0,37(47)	1,11 ± 0,36(45)	1,16 ± 0,34(44)	1,10 ± 0,30(41)	0,97 ± 0,20(29)
Plasminogen (CTA, U./ml)	1,95 ± 0,35(44)	2,17 ± 0,38(60)	1,98 ± 0,36(52)	2,48 ± 0,37(44)	3,01 ± 0,40(47)	3,36 ± 0,44(29)
AT III (U./ml)	0,63 ± 0,125(58)	0,67 ± 0,13(74)	0,78 ± 0,15(66)	0,97 ± 0,12(60)	1,04 ± 0,10(56)	1,05 ± 0,13(28)
α_2-M (U./ml)	1,39 ± 0,22(54)	1,48 ± 0,25(73)	1,50 ± 0,22(61)	1,76 ± 0,25(55)	1,91 ± 0,21(55)	0,86 ± 0,17(29)
α_2-AP (U./ml)	0,85 ± 0,15(55)	1,00 ± 0,15(75)	1,00 ± 0,12(62)	1,08 ± 0,16(55)	1,11 ± 0,14(53)	1,02 ± 0,17(29)
C_1E-INH(U./ml)	0,72 ± 0,18(59)	0,90 ± 0,15(76)	0,89 ± 0,21(63)	1,15 ± 0,22(55)	1,41 ± 0,26(55)	1,01 ± 0,15(29)
α_1-AT (U./ml)	0,93 ± 0,22(57)	0,89 ± 0,20(75)	0,62 ± 0,13(61)	0,72 ± 0,15(56)	0,77 ± 0,15(55)	0,93 ± 0,19(29)
HCII (U./ml)	0,43 ± 0,25(56)	0,48 ± 0,24(72)	0,47 ± 0,20(58)	0,72 ± 0,37(58)	1,20 ± 0,35(55)	0,96 ± 0,15(29)
Proteină C(U./ml)	0,35 ± 0,09(41)	0,42 ± 0,11(44)	0,43 ± 0,11(43)	0,54 ± 0,13(44)	0,59 ± 0,11(52)	0,96 ± 0,16(28)
Proteină S(U./ml)	0,36 ± 0,12(40)	0,50 ± 0,14(48)	0,63 ± 0,15(41)	0,86 ± 0,16(46)	0,87 ± 0,16(49)	0,92 ± 0,16(29)

PK – prekalicreina; HMWK – kininogen cu greutate moleculară mare; AT III – antitrombina III; α_2-M – α_2-macroglobulina; α_2-AP – α_2-antiplasmina; C_1E-INH – inhibitor de C_1-esterază; α_1-AT – α_1-antitripsina; HCII – heparin cofactor II.

HEMOSTAZA PATOLOGICĂ

Complexitatea remarcabilă a aparatului hemostatic, diversitatea mare a factorilor ce-l constituie: activatori şi inhibitori, reglatori şi contrareglatori, ţinând de endoteliul vascular, trombocit sau componentele plasmatice este premisa excepţionalei varietăţi a patologiei hemostazei sau a repercusiunilor diverselor stări patologice pe derularea hemostazei.

O privire sintetică asupra acestui capitol de patologie justifică distingerea a două mari categorii de îmbolnăviri:

A. trombofilia, urmare a dezechilibrului coagulolitic în favoarea potenţialului coagulant, definită prin tendinţa la accidente tromboembolice şi

B. diateza hemoragică, urmare a deficitului funcţional vasculoplachetocoagulant, definită prin tendinţa la sângerare patologică.

Trombofilia

Numeroasele studii privind patologia tromboembolică au relevat incidenţa ei crescută, cu tendinţa de coborâre pe scara vârstei la copilărie, aducând această patologie în mod justificat şi în atenţia pediatrului.

Triada Virchow formulată cu peste 100 ani în urmă a rămas şi azi valabilă: staza, leziunea endotelială, hipercoagulabilitatea şi hipofibrinoliza fiind responsabile de declanşarea acestei patologii.

Au fost identificate un număr important de condiţii patologice favorizante pentru trombofilie, un rol decisiv revenind unor tulburări congenitale sau dobândite ale aparatului hemostatic (tabelul 13.XXXVII).

Manifestarea clinică este dominată de tromboembolismul venos periferic ± pulmonar, în aproximativ 50% din cazuri episoadele trombotice fiind declanşate în asociaţie cu factori de risc circumstanţiali: intervenţie chirurgicală, imobilizare, sarcină etc. Trombozele arteriale se asociază formelor severe homozigote de deficit de antitrombină III (AT III). Purpura fulminans, cu necroze ischemocutanate şi subcutanate, cu debut precoce, neonatal sau infantil, caracterizează deficitul de PC sau PS. Bolnavii cu trombofilie (tabelul 13.XXXVIII) necesită o monitorizare biologică atentă.

TABELUL 13.XXXVII

FACTORII ETIOLOGICI AI TROMBOFILIEI

Cauze	*Patologie hemostatică*	*Patologie generală*
frecvente/ bine stabilite	– deficit de AT III – deficit de proteină C (PC)[1] – deficit de proteină S (PS) – rezistenţă la APC (factorul V, mutantă Leiden) – hiperhomocisteinemie	– şoc şi stază circulatorie (insuficienţă cardiacă, imobilizare) – deshidratare – sindroame de hipervâscozitate plasmatică (policitemie, sindrom mieloproliferativ) – sindroame cu anticorpi antifosfolipidici sau inhibitori lupici – patologie vasculară (malformativă, vasculite infecţioase, inflamatorii, iatrogene etc.)
cauze rare/ imprecis stabilite	– disfibrinogenemie – hipo-/displasminogenemie – deficit de heparin cofactor II – deficit de glicoproteină bogată în histidină – defect de trombomodulină – exces de α_2 -antiplasmină	– sindrom asfixic – obezitate (BMI >25 kg/m^2) – sindrom nefrotic – diabet zaharat – patologie malignă – hemoglobinurie paroxistică nocturnă – medicamente (estrogeni, L-asparaginază) – infecţii – sindrom Behçet

[1] vezi fig. 13.11.C.

TABELUL 13.XXXVIII

TRĂSĂTURI CLINICE SUGESTIVE PENTRU TROMBOFILIE

- tromboembolism venos (>90% din cazuri)
  - tromboza venoasă profundă a membrelor inferioare
  - embolie pulmonară, tromboflebită superficială, tromboză de venă mezenterică, tromboză de venă cerebrală
- istoric familial pozitiv
- primul accident trombotic la vârsta tânără
- recurenţă frecventă
- purpură fulminans neonatală

Recunoaşterea trombofiliei este condiţia indispensabilă pentru prevenţia patologiei tromboembolice. Trialurile clinice randomizate au dovedit eficienţa profilaxiei primare şi a substituţiei specifice (AT III, PC şi PS) în măsură să scadă cu 50% rata trombozelor. Profilaxia secundară devine şi ea necesară după un prim eveniment trombotic sau în situaţiile de expunere la un risc trombogen suplimentar (tabelul 13.XXXIX).

TABELUL 13.XXXIX

GHID DE PROFILAXIE ŞI TRATAMENT AL TROMBOZELOR LA PACIENŢII CU TROMBOFILIE CONGENITALĂ

Indicaţii	*Condiţii*	*Mijloace*	*Durată*	*Observaţii*
profilaxie primară	• chirurgie	HN-s.c.	• pre- şi post-operator 14 zile	AT III, PC (cancer, ortopedie)
	• sarcină	HN-s.c. AO	• (trim. I şi III) • (trim. II)	
	• puerperium	HN-s.c. sau AO (INR 2,0-3,0)		AT III la naştere
profilaxie secundară	• tromboză • tromboză recurentă	AO (INR 2,0-3,0) AO (INR 2,0-3,0)	61 toată viaţa	
tromboză acută		HN-i.v./s.c. (TPTA 1,5-2,5) apoi AO (INR 2,0-3,0)		AT III/PC

HN – heparină sodică; AO – anticoagulante orale; INR – International Normalized Ratio.

Diatezele hemoragice sau sindroamele hemoragice se definesc prin tendinţa congenitală sau dobândită la hemoragii, spontane sau posttraumatice.

În baza factorului hemostatic prioritar afectat, ele pot fi, din raţiuni didactice, clasificate în:

– diateze hemoragice prin anomalie a peretelui vascular,

– diateze hemoragice prin anomalie trombocitară şi

– diateze hemoragice prin anomalie a factorilor de coagulare; primele două grupe sunt reunite şi sub termenul de purpure (vasculare şi trombocitare), în timp ce grupa a treia este sinonimă cu coagulopatiile.

DIATEZE HEMORAGICE DE CAUZĂ VASCULARĂ

Peretele vascular este o componentă de bază a aparatului hemostatic. Prin structurile sale proprii: endoteliu, strat muscular, elemente perivasculare, în contextul cooperării cu trombocitele şi factorii plasmatici ai coagulării şi fibrinolizei, el realizează o veritabilă barieră de protecţie împotriva extravazărilor sanguine. Bariera aceasta poate fi depăşită în condiţiile deteriorării structurale sau funcţionale a componentelor proprii arhitectonice, dar şi ca o consecinţă a alterării altor elemente ale aparatului hemostatic, cu precădere a trombocitelor.

În acest capitol vom reţine atenţia asupra anomaliilor vasculare, congenitale sau dobândite, care, interferând cu hemostaza primară, se exprimă clinic prin manifestare hemoragică, manifestare ce poartă numele generic de purpură. Purpura este semnul clinic deopotrivă al patologiei vasculare, ca şi al celei trombocitare. Elementul patognomonic este peteşia (hemoragie punctiformă cu diametru < 3 mm), la care se pot asocia leziuni mai mari, de tipul echimozelor şi al hematoamelor. Purpura vasculară este obişnuit una „uscată" cu localizare cutanată, predominant pe membrele inferioare, favorizată de presiunea hidrostatică crescută, în timp ce cea trombocitară este „umedă", cu frecventă asociere de sângerări interne sau exteriorizate. Provocarea leziunilor peteşiale prin testul garoului sau prin testul sucţiunii este inconstantă şi apare adesea doar în unele regiuni anatomice (cu precădere pe membrele inferioare), rămânând un test puţin sensibil.

La fel este şi situaţia testelor ce explorează hemostaza primară, vasculopatiile fiind în mod obişnuit lipsite de anomalii specifice (tabelele 13.XL şi 13.XLI).

Etiopatogenia vasculopatiilor potenţial responsabile de manifestări hemoragice este foarte heterogenă (tabelul 13.XLII).

TABELUL 13.XL

TABLOUL COMPARATIV AL SIMPTOMATOLOGIEI ÎN COAGULOPATII ŞI PURPURE

Natura sângerării	*Tulburări plachetovasculare*	*Tulburări de coagulare*
istoric familial	obişnuit negativ	adesea pozitiv
debut	precoce	tardiv
mod de declanşare	spontan	provocat
hemoragii din leziuni superficiale	profuze şi prelungite	puţin importante
hemoragii din leziuni profunde	declanşare imediată, cedare după tratament local	declanşare întârziată, nu cedează la tratament local
echimoze şi hematoame	superficiale şi multiple	întinse şi profunde, în general izolate
peteşii	foarte frecvente	excepţionale
hemoragii articulare	foarte rare	obişnuite în formele grave
manifestările cele mai frecvente	– peteşii şi echimoze – epistaxis – hemoragii gastrointestinale	– hemoragii articulare şi musculare – hemoragii profunde viscerale – sângerare prelungită după traumatism

TABELUL 13.XLI

CAUZE ŞI CRITERII DE DIFERENŢIERE A PURPURELOR

Parametri	*Purpura vasculară*	*Purpura trombocitară*	*Purpura prin deficit de factori de coagulare*	*Altele*
cauze	– vasculopatie – vasculită	– trombocitopenie – trombocitopatie – trombocitemie	– boala von Willebrand – hipo/afibrinogenemie	– factitia – idiopatică
tablou clinic	– peteşii izolate şi/sau confluente – elevate din planul tegumentelor – perceptibile subiectiv – caracter „uscat" – sediu cu precădere tegumentar – distribuţie pe tegumente predominant pe membrele inferioare – testul garoului inconstant pozitiv	– peteşii echimoze hematoame – „aspect umed" (hemoragii exteriorizate) – distribuţie generalizată – localizare pe tegumente şi mucoase – testul garoului pozitiv	– hemoragii frecvent ale mucoaselor – sângerări exteriorizate prelungite – asociere de sângerări profunde (viscerale, articulare)	– ciudate – neîncadrabile în tablourile clinice clasice
tablou biologic	fără deficit biologic hemostatic	– nr. trombocite ↓/N – timp de sângerare↑ – teste funcţionale trombocitare alterate	– timp de sângerare↑ – adeziune şi agregare la ristocetin defectuoase – ± TPTA ↑ – ± factor VIII ↓ – ± fibrinogen↓	fără alterări hemostatice

TABELUL 13.XLII

CLASIFICAREA CAUZELOR ANOMALIILOR VASCULARE

I. Dezordini congenitale
- malformative:
  - telangiectazia hemoragică ereditară, angiomatoza cavernoasă Kasabach-Merritt, angiomatoza retinocerebeloasă von Hippel Lindau, angiomatoza encefalotrigeminală Sturge-Weber, angiomatoza cutaneodigestivă blue-rubber-bleb
- metabolice:
  - boala Ehlers-Danlos, pseudoxantoma elasticum, osteogeneza imperfectă, sindromul Marfan, boala Fabry, deficitul congenital de hidroxilizină

II. Dezordini dobândite
- inflamatorii – vasculite (leucocitoclazice, limfocitare, granulomatoase)
  - infecţioase – virusuri (citomegalic, Coxsackie, hepatitic, HIV, parvovirus)
    - bacterii (Streptococ β-hemolitic, Stafilococ, Spirocheta, Borrelia, Rickettsia, Mycobacterium), Pseudomonas, Salmonella, Pneumococ
    - ciuperci, paraziţi
    - purpura Schönlein-Henoch
  - imune
    - colagenoze
    - boli intestinale (colită ulceroasă, boală Crohn)
    - boli hepatice (hepatită cronică activă, ciroză biliară primară)
    - boala Boeck, boala Bechçet, astmul bronşic
  - paraneoplazice – sindroame mieloproliferative, tumori solide (adenocarcinom, carcinom bronşic), limfoame maligne, mixom atrial
  - induse medicamentos – medicamente cu grupare SH, (captopril, furosemid, penicilină, piroxicam, propiltiouracil, sulfamidă, trimetoprim, sulfametoxazol, tiazidă), allopurinol, antiaritmice (amiodaron, chinidină, procainamidă)
- antibiotice (β-lactamine, macrolide), antihipertensive, hidralazină (asociată ANCA), anticonvulsivante (carbamazepină, fenitoin), antireumatice, bleomicină, interferon
- mecanice: purpură hidrostatică, purpură factitia
- atrofice (reducerea elementelor de suport): hipercorticism, amiloidoză
- carenţială: scorbut
- obstructive: leucostazie, embolie, vasculopatie proliferativă (diabetică)
- idiopatică: purpura pigmentară progresivă, autosensibilizare la ADN, autosensibilizare eritrocitară Gardner-Diamond

Vom prezenta aici doar purpura Schönlein-Henoch, celelalte vasculopatii fiind tratate la capitolul 15, „Boli reumatice", aceasta fiind vasculopatia tipică pentru expresia ei hemoragică.

Purpura anafilactoidă Schönlein-Henoch

Definiţie. Purpura Schönlein-Henoch, o afecţiune predilect pediatrică, se defineşte, din punct de vedere

clinic, drept o purpură netrombocitopenică pleomorfă, asociată cu manifestări articulare, digestive şi renale, având la bază o angeită a vaselor mici indusă prin mecanism imunologic.

Etiopatogenie. Iniţierea bolii este multifactorială. Sunt acceptaţi ca agenţi etiologici declanşanţi: infecţiile (streptococ hemolitic, rubeolă, varicelă, virus vaccinal), alimentele (ciocolată, lapte, ouă), medicamentele (aspirină, penicilină), înţepăturile de insecte, expunerea la frig; în cele mai multe situaţii însă nu se decelează nici un factor corelabil cu apariţia bolii. Mecanismul patogenetic responsabil este cel al complexelor imune; imunoglobulinele componente: IgG_1, IgG_2, IgG_3 şi IgM – pe cale clasică, IgG_4, IgA şi IgE – pe cale alternă, activează complementul determinând leziuni de angeită a vaselor mici şi perivascularită. Activarea endotelială şi leucocitară, mediate de moleculele de adeziune din familiile integrinelor (LFA-1, MAC-1, VLA4-5), selectinelor (L, E, P) şi supergenei imunoglobulinice (ICAM-1, VCAM-1, PECAM-1) şi de citokine (IL-1, IL-2, IL-6, TNFα), participă la generarea răspunsului inflamator vasculitic.

Tablou clinic. Se caracterizează printr-un complex simptomatologic, ce cuprinde:

– *purpura,* prezentă practic la toţi bolnavii, îmbrăcând un caracter polimorf (leziuni maculopapuloase palpabile, hemoragice, urticariforme, uneori cu aspect echimotic sau peteşial, mai rar necrotic sau bulos), cu dispoziţie topografică particulară (sediu electiv pe regiunile declive, la nivelul membrelor, cu dispoziţie simetrică, metamerică, distală, paraarticulară, cruţând în marea majoritate a cazurilor faţa, abdomenul, toracele, palmele, plantele) (fig. 13.11 A, B, C), cu evoluţie în pusee succesive, ritmate de ortostatism, infecţie, vaccinare, consum de alimente sau de medicamente alergizante;

– *sindromul articular,* de tip artralgic sau artritic, prezent la 60%-80% din cazuri, cu interesare predominantă a articulaţiilor mari, cu afectarea mobilă, fugace şi nesechelară a acestora;

– *sindromul abdominal,* evident la 69-82% din cazuri, cu debut precoce, uneori prepurpuric, alteori instalat pe parcursul evoluţiei bolii; expresivitatea sa clinică poate fi uşoară (dureri abdominale, vărsături, hemoragii oculte), gravă, nechirurgicală (colici intestinale pseudoapendiculare, intoleranţă gastrică cu vărsături recurente, melenă, tablou de ileus prin pseudostenoză duodenală, semne de pseudoileită terminală, gastroenteropatie exsudativă) şi/sau severă chirurgicală, prezentă la 3-18% din bolnavi (invaginaţie intestinală, cel mai frecvent ileoileală, perforaţie intestinală, hemoperitoneu). Simptomatologia digestivă şi abdominală este determinată de limfadenita mezenterică obişnuit asociată, ca şi de fenomenele vasomotorii, cu infiltraţie sanguină hemoragică a anselor intestinale şi a mezourilor. În cele mai multe situaţii leziunile sunt rezolutive, integral reversibile, numai rareori determinând necroză cu perforaţie digestivă sau invaginaţie intestinală;

– *sindromul renal,* prezent la 20-40% din bolnavi, apărut în primele 2-4 săptămâni şi uneori tardiv (până la 2 ani de la debut), este exprimat clinic prin hematurie macroscopică şi, mai rar, prin hipertensiune arterială şi edeme. Frecvent, el este lipsit de o traducere clinică evidentă, diagnosticul realizându-se doar pe date biologice (proteinurie, hematurie şi cilindrurie); puncţia bioptică renală dovedeşte interesarea anatomică renală într-un procent de 80% din bolnavii cu purpură anafilactoidă, relevând o glomerulonefrită acută; în imunoinfluorescenţă se evidenţiază depozite mezangiale şi endomembranoase de IgA şi uneori de IgG, beta-globulină şi fibrină;

– *alte simptome: cardiace* (tulburări de ritm, pericardită), *neurologice* (hemoragie cerebrală, suferinţă dismetabolică hiponatremică, encefalopatie hipertensivă), *testiculare, hepatice, pulmonare* (epanşament pleural hemoragic), sunt rar întâlnite.

Explorări. Tabloul biologic relevă normalitatea parametrilor hemostazei; uneori, se notează creşterea concentraţiei de factor VIII şi a concentraţiei de PDF[1]; testul garoului este pozitiv în 25% din cazuri. Sindromul inflamator este facultativ. Hipoalbuminemia, secundară pierderii renale sau exsudaţiei enterale, este frecvent raportată; IgA este crescută la 50% din bolnavi în primele 3 luni de la debutul bolii, însoţindu-se uneori de prezenţa de crioprecipitate cu conţinut de IgA; complementul seric, spre deosebire de glomerulonefrita poststreptococică, este normal.

Examenul histologic pune în evidenţă leziuni de angeită leucocitoclazică a vaselor mici, cu trombi fibrinoizi vasculari, reacţie endotelială şi perivasculară, necroză şi infiltraţie inflamatorie; imunoinfluorescenţa evidenţiază depozite de imunoglobuline, în particular IgA şi C', pe peretele vascular.

[1] PDF – produşi de degradare a fibrinogenului.



A



C

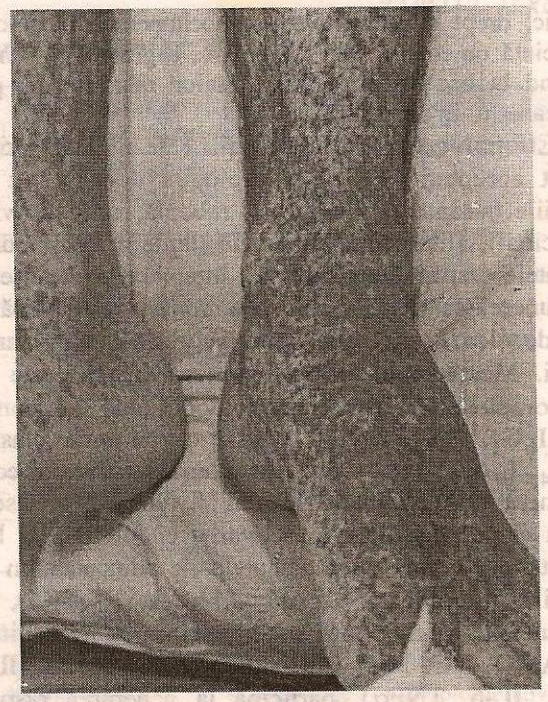

B

Fig. 13.11 – A, B: Purpură Schönlein-Henoch. Erupţie purpurică situată predominant la nivelul membrelor inferioare, periarticular. Tumefacţia articulaţiilor metatarsofalangiene. (Colecţia Clinicii de pediatrie „Grigore Alexandrescu", Bucureşti.) C: Nou-născut în vârstă de 5 zile cu trombofilie prin deficit mixt de proteină S (17%) şi proteină C (28%). (Colecţia Dr. Carmen Ciofu, IOMC, Bucureşti.)

Forme clinice. Ca forme clinice se descriu:

– purpura Seidlmeyer sau edemul hemoragic al sugarului, caracterizată prin manifestări hemoragice predominant faciale, absenţa celor articulare şi renale şi o evoluţie foarte bună;

– purpura Chevallier, cu expresie bisimptomatică, cutanată şi gastrică;

– purpura Schönlein, definită prin caracterul izolat al manifestărilor articulare;

– purpura Henoch, caracterizată prin asocierea la simptomatologia purpurică cutanată a manifestărilor digestive, cele articulare şi renale fiind absente;

– purpura necrotică Sheldon se individualizează pe baza leziunilor purpurice cu caracter necrotic şi cicatriceal, survenite post- sau intrainfecţios

Diagnostic pozitiv şi diferenţial. Se bazează pe criterii eminamente clinice.

Tratament. Ca mijloace de ordin general se recomandă: repaus la pat, pe o perioadă de minimum 3 săptămâni după fiecare puseu, recunoscându-se efectul agravant al ortostatismului şi al activităţii fizice asupra evoluţiei, ambele fiind capabile să declanşeze noi pusee; este prudentă eliminarea alimentelor alergizante; măsurile vaccinale se contraindică pe o perioadă de minimum 1 an.

În formele de boală cu evidenţierea procesului infecţios, mai ales streptococic, se instituie antibioterapie cu penicilină 800 000 U.I.-1 200 000 U.I./zi, i.m., timp de 7-10 zile.

Corticoterapia cu prednison (1-2 mg/kg/zi) este justificată doar în formele cu edem masiv (scalp, tars, carp), ca şi în formele articulare şi abdominale nechirurgicale. Eficienţa ei este imediată în 60% din cazuri, reducând edemul şi durerea, fără a fi însă capabilă să influenţeze durata evoluţiei şi nici frecvenţa recidivelor; de asemenea, se apreciază lipsa ei de eficacitate în controlul nefropatiei sau în prevenţia accidentelor chirurgicale abdominale.

Tratamentul antiagregant (aspirină, dipiridamol) şi cel anticoagulant (heparină) au fost utilizate în formele cu atingere renală. În formele cu glomerulonefrită rapid progresivă sunt recomandate cu succes (75-85% din cazuri) protocoale agresive, cuprinzând: pulsterapie cu prednison (metilprednison 30 mg/kg/zi i.v., 3 zile, urmat de prednison 45 mg/m^2/zi cu sevraj pe parcursul a 2 luni), asociată cu ciclofosfamidă (2 mg/kg/zi – 2 luni) şi dipiridamol (5 mg/kg/zi – 6 luni).

În purpura anafilactoidă cu afectare renală persistentă, se recomandă tratamentul imunosupresiv (ciclofosfamidă, azatioprină, clorambucil, ciclosporină). Eficienţa imunoglobulinei polivalente i.v. nu este încă suficient evaluată.

Plasmafereza şi tratamentul cu D-penicillamină, rezervate aceloraşi forme de boală nu au adus nici ele dovada unei eficienţe decisive.

Evoluţie şi prognostic. Evoluţia are loc în pusee, întretăiate de perioade de vindecare aparentă; numărul puseelor este variabil, fiecare comportând riscul complicaţiilor abdominale sau renale. Prognosticul imediat, quo ad vitam, este favorabil, frecvenţa hemoragiei cerebrale şi a invaginaţiei, principalele cauze de deces în faza acută, fiind deosebit de mică. Prognosticul la distanţă este dependent de asocierea şi evoluţia nefropatiei: 2-5% din cazurile de glomerulonefrită purpurică au evoluţie rapid nefavorabilă, în primele 6 luni de la debut. Studiile populaţionale recente arată o proporţie mai redusă de nefropatii cronice (1% din pacienţi) decât cea raportată anterior, 0,1% fiind cu o nefropatie severă, letală.

Complicaţiile bolii sunt reprezentate de invaginaţia intestinală, sindromul hipoproteic secundar enteropatiei exsudative, encefalopatia acută edematoasă şi convulsivantă, tulburările de ritm şi conducere cardiacă, infarctul testicular. Sechelele purpurei anafilactoide, reduse ca pondere, sunt epilepsia, hemi- şi paraplegia, tulburările de comportament survenite cu o frecvenţă de 8,3% din cazurile cu encefalopatie hemoragică sau edematoasă.

BOLI HEMORAGICE DE ORIGINE TROMBOCITARĂ

Această grupă de afecţiuni cuprinde sindroame hemoragice variate, determinate cu prioritate de tulburări de ordin cantitativ şi/sau calitativ ale trombocitelor, cu repercusiuni concomitente asupra permeabilităţii vasculare, asupra desfăşurării normale a hemostazei provizorii, a procesului de coagulare şi a fibrinolizei.

Diateze hemoragice de cauză trombocitară sunt determinate fie de deficitul numeric trombocitar (trombocitopenie), fie de deficitul funcţional trombocitar (trombocitopatie), fie de asocierea celor două mecanisme (tabelele 13.XLIII, 13.XLIV).

TABELUL 13.XLIII

CAUZELE TROMBOCITOPENIILOR

Deficit de producţie medulară

congenital

amegacariocitar:
- pancitopenie constituţională Fanconi
- pancitopenie constituţională fără malformaţii
- trombocitopenie amegacariocitară cu aplazie de radius (TAR) – sindrom Landolt
- trombocitopenie prin deficit congenital de trombocitopoietină Schulman
- trombocitopenie ereditară autozomal dominantă, autozomal recesivă şi recesivă legată de sex

megacariocitar:
- sindrom Wiskott-Aldrich
- sindrom Hermansky-Pudlak
- sindrom Chédiak-Higashi
- sindrom Bernard-Soulier
- sindroame macrotrombocitopenice (anomalia May-Hegglin, sindromul trombocitar Sebastian, sindromul Eckstein, sindromul Ebstein, anomalia Enyeart, sindromul Montreal, sindromul Fechtner, macrotrombocitopenia mediteraneană
- anemie megaloblastică ereditară
- osteopetroză
- trombocitopenie congenitală în cadrul bolilor metabolice (tirozinoză, hiperglicemie, acidurie metilmalonică, deficit de holocarboxilaz-sintetază, acidemie izovalerică)
- asociat trisomiilor 13 şi 18

– dobândit
- aplazie medulară

TABELUL 13.XLIII (continuare)

- substituţie medulară (leucemie, limfom malign, boală Gaucher, tuberculoză miliară, metastaze canceroase, mielofibroză cu metaplazie mieloidă)
- trombocitopoieză ineficientă (deficit de B_{12}, acid folic)
- trombocitopenie ciclică
- deficienţă nutriţională (carenţa proteică, vitamina C)
- infecţii (rujeolă, denga, febră tifoidă, rubeolă, boala incluziilor citomegalice, mononucleoză)
- hemoglobinurie paroxistică nocturnă
- medicamentoasă (tiazidice, estrogeni) sau toxică (iradiere, alcool)
- primară idiopatică
- mecanism necunoscut (disgenezie trombocitară, prematuritate, uremie)

Prin distrucţie excesivă

– *imunologică:*
- autoimună (purpură trombocitopenică imună acută şi cronică, sindrom Evans, lupus eritematos sistemic)
- izoimună (neonatală, posttransfuzională)
- medicamentoasă (chinină, chinidină, sedormid)

– *trombocitolitică:*
- boli virotice (mononucleoză infecţioasă, HIV, rujeolă, rubeolă, varicelă, gripă, citomegalie), bacteriene (septicemie, febră tifoidă, bruceloză), malarie, tripanosomiază
- postvaccinală (vaccin antirujeolic)
- medicamentoasă (ristocetin, heparină)

– *sechestrare splenică:*
- splenomegalie congestivă, boală Gaucher, sarcoidoză, limfoame maligne

– *consum excesiv (sechestrare nesplenică)*
- hemangiom cavernos gigant Kasabach-Merritt şi hemangiomatoze multiple
- sarcom Kaposi
- sindrom de coagulare intravasculară diseminată
- purpură trombocitopenică trombotică Moschowitz
- sindrom hemolitic-uremic Gasser

– *distrucţie mecanică:*
- proteze valvulare cardiace, malformaţii congenitale de cord cianogene, by-pass cardiopulmonar

– *de cauză perinatală*
- fototerapie (sindrom de aspiraţie perinatală, hipertensiune arterială pulmonară, postexanguinotransfuzie, policitemie, dezordini metabolice, eclampsie)

– *altele:*
- hemoragie abundentă, transfuzie masivă de sânge sărac în trombocite, trombocitopenie postheparinoterapie (tip I, II), hipotermie

TABELUL 13.XLIV

CAUZELE TROMBOCITOPATIILOR

Cauze congenitale
– tulburarea adeziunii trombocitare:
- sindromul Bernard-Soulier
- boala von Willebrand
- sindromul Wiskott-Aldrich

– tulburarea reacţiei de eliberare:
- defecţiunea pool-ului de rezervă
- defecţiunea propriu-zisă a reacţiei de „release": anomalie de eliberare a factorului 3, anomalie de eliberare a factorului 4, prin deficit de ciclooxigenază, deficit de tromboxan sintetază, glicogenoză I, III, IV

– trombastenie prin perturbare a agregabilităţii induse de ADP
- trombastenia Glanzmann (defecţiune cantitativă sau calitativă a receptorilor GpIIb-IIIa pentru fibrinogen)

Cauze dobândite
– boli hematologice:
- anomalii vasculare (tulburarea de sinteză a prostaglandinei), sindrom von Willebrand, hipo- şi afibrinogenemie, sindrom de coagulare intravasculară diseminată, sindroame preleucemice şi leucemii, boli mieloproliferative

– boli renale:
- insuficienţă renală acută şi cronică, sindrom hemolitic-uremic

– boli autoimune (purpura trombocitopenică imună, lupus eritematos sistemic, hepatită cronică)
– alte boli (malformaţii congenitale de cord, reumatism articular acut, disproteinemie)
– trombopatii medicamentoase induse prin:
- antiinflamatorii (aspirină, fenilbutazonă, amidopirin), psihotrope şi neurotrope cu acţiune de release (clorpromazina, prometazina, imipramina), dipiridamol, carbenicilină, sulfinpirazonă, clofibrat, penicilină

– stări postterapeutice (hemodializă cronică, proteză de valvă cardiacă)
–altele (alcoolism)

Trombocitopenii

Trombocitopenia este o anomalie hematologică definită prin scăderea numărului de trombocite sub 100 000/mm^3. Frecvenţa ei în practică este estimată la 6/100 000 locuitori/an, din care aproximativ 50% este de natură imunologică, 20% este determinată de medicamente şi aproximativ 10% este de cauză infecţioasă; trombocitopeniilor congenitale ereditare le revine o pondere mai mică de 1%.

Trombocitopenii prin deficit de producţie

Trombocitopenia hipoplastică congenitală este o afecţiune ereditară, transmisă autozomal recesiv, care se caracterizează prin tulburări hematologice (trombocitopenie amegacariocitară şi leucopenie) la care se asociază malformaţii genitale, renale, cardiace, scheletale (aplazie de radius) şi pigmentaţii cutanate. În cadrul ei se individualizează sindromul TAR (trombocitopenia asociată cu aplazia de radius) (fig. 13.12). Defecţiunea cauzală pare să fie anomalia unităţilor

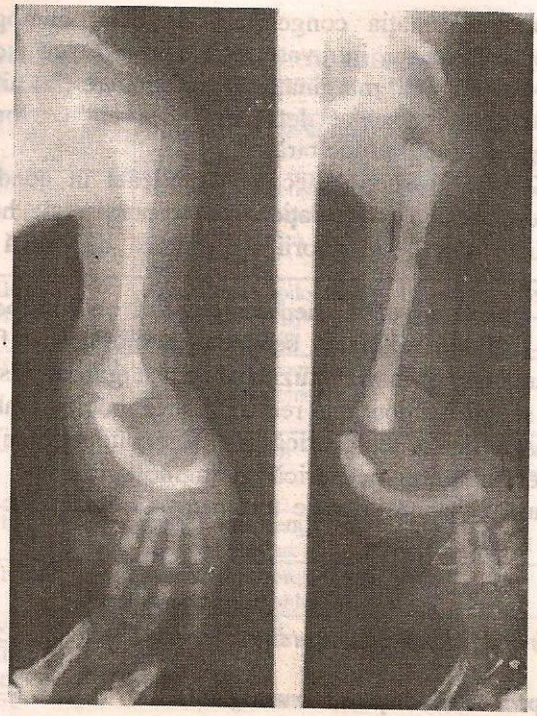

Fig. 13.12 – Sindrom TAR (trombocitopenie amegacariocitară asociată cu aplazia radiusului. (Colecţia Clinicii de Pediatrie „Grigore Alexandrescu", Bucureşti.)

megacariocitare formatoare de colonii (CFU-Meg), anomalie ce poate fi uneori spontan reversibilă după vârsta de sugar. Prognosticul bolii este infaust, cauza morţii fiind obişnuit constituită de hemoragia cerebrală. Majoritatea (peste 75%) decedează în primul an de viaţă. Tratamentul cu corticoizi, splenectomia, transfuziile de masă trombocitară nu au modificat semnificativ evoluţia bolii. Nici tratamentul cu ciclosporină nu a fost încununat de succes. Transplantul medular este de luat în considerare.

Pancitopeniile Fanconi şi Estren Dameshek sunt afecţiuni severe cu transmisie, probabil, autozomal recesivă, ce cuprind în simptomatologia lor manifestări hemoragice cu debut la 5-7 ani, alături de semne clinice legate de o concomitentă deteriorare a seriei granulocitare şi eritrocitare.

Sindromul Wiskott-Aldrich este o boală ereditară, transmisă recesiv X-linkat, caracterizată prin trombocitopenie, eczemă şi sensibilitate crescută la infecţii. Numărul scăzut de trombocite morfologic anormale (talie mică) în sângele periferic se însoţeşte de o populaţie medulară normală megacariocitară, presupunându-se fie că este diminuată capacitatea de producţie trombocitară a megacariocitelor numeric neafectate, fie are loc o fagocitare crescută a trombocitelor la sediul medular de producţie. Afecţiunea este severă, nota de gravitate fiind accentuată de deficitul imun complex, ca şi de riscul de evoluţie spre malignitate.

Trombocitopenia ciclică este o afecţiune descrisă la ambele sexe, definită prin apariţia periodică a unei trombocitopenii amegacariocitare, spontan reversibilă, de etiopatogenie necunoscută. Se pare că are la bază o incapacitate de răspuns a măduvei la stimulii producţiei trombocitare sau o scădere periodică, cu un ciclu de 20-40 zile, a trombocitopoietinei.

Trombocitopeniile congenitale autozomal dominante sunt realizate de trei entităţi principale:

– anomalia May-Hegglin, o dezordine ereditară, caracterizată prin apariţia la 30% din bolnavi a unei trombocitopenii, cu trombocite mari, cu formă bizară, din punct de vedere ultrastructural normale, exprimată biologic printr-o anomalie funcţională de tipul tromboplastinei; granulocitele au, de asemenea, o morfologie particulară, realizată prin prezenţa incluziilor Döhle;

– trombocitopenia cu trombocite gigante, asemănătoare anomaliei May-Hegglin, caracterizată prin deficit al α granulelor şi defecţiune a agregării, alterările leucocitare lipsind; sunt descrise cazuri cu surditate şi nefrită asociată;

– sindromul trombocitelor cenuşii („Gray platelet syndrome"), definit printr-o trombocitopenie cu absenţa totală a α granulelor trombocitare.

Trombocitopenia autozomal recesivă descrisă de Myllyla (1967) este încă un exemplu de afecţiune congenitală cu amegacariocitoză familială.

Deficitul congenital de trombocitopoietină, descris în 1960 de către Schulman, stă la originea unei trombocitopenii cu megacariopoieză anormală, megacariocitele numeric, deşi neafectate, fiind cu funcţionalitate restrânsă; anomalia este reversibilă la transfuzia de plasmă, cu conţinut normal de trombocitopoietină.

Trombocitopeniile amegacariocitare dobândite sunt, fără îndoială, cele mai frecvente în această grupă de afecţiuni. Ele constituie una din multiplele manifestări complexe ale insuficienţelor medulare de diverse cauze (infiltraţie medulară, aplazie medulară, supresie prin rubeolă, mononucleoză infecţioasă sau

infecţie cu virusul incluziilor citomegalice, tiazidice, estrogeni, anemie megaloblastică, deficit de fier, hemoglobinurie paroxistică nocturnă etc.).

Trombocitopenii prin exces de distrucţie

Hiperdistrucţia trombocitară periferică realizată prin fagocitarea şi degradarea trombocitară la nivelul sistemului reticuloendotelial reprezintă o cauză majoră de trombocitopenie. Scurtarea duratei de viaţă a trombocitului (uneori la câteva ore) consecutiv agresiunii imunoalergice, toxice (chimice, infecţioase), mecanice sau de altă natură determină o creştere de 4-5 ori peste valorile normale a regenerării megacariocitare. Ea recunoaşte, în marea majoritate a cazurilor, o cauză dobândită, doar 1% fiind realizate de o anomalie congenitală.

• ***Trombocitopenii prin hiperdistrucţie neimunologică***

Hiperdistrucţia trombocitară neimunologică este un mecanism patogenic, ce poate fi indus de o mare varietate de condiţii patologice:

– de cauză infecţioasă; agenţii infecţioşi pot să interfereze cu cinetica trombocitară pe mai multe filiere: supresie, agresiune directă trombocitară, prin mecanism intermediar imunologic sau prin sindrom CID;

– hipersechestrare in vivo, realizabilă la nivelul splinei sau al unor procese trombotice localizate sau microtrombotice diseminate;

• sindromul hemolitic uremic Gasser este o entitate înrudită purpurei trombocitopenice trombotice Moschowitz, proprie copilăriei, survenită, uneori, pe un fond genetic predispus, alteori declanşată de o manieră epidemică prin infecţii cu germeni producători de verotoxină: Shigella, Klebsiella etc., dominată din punct de vedere clinic prin tabloul unei insuficienţe renale acute febrile şi al unei anemii hemolitice neimunologice; trombocitopenia şi anemia de tip microangiopatic se înscriu printre parametrii biologici specifici afecţiunii;

• anemia hemolitică microangiopatică, sindrom plurietiologic (generată de boli renale severe, patologie cardiacă malformativă, infecţii septicemice, sindrom de CID), include în tabloul său biologic trombocitopenia, alături de anomaliile eritrocitare (schistocite) definitorii ale acestei afecţiuni;

• malformaţia congenitală de cord cianogenă, prin sechestrarea intravasculară continuă sau ciclică, cu exacerbarea marginaţiei trombocitare la nivelul endoteliului vascular determină frecvent o trombocitopenie megacariocitară;

– hiperdistrucţie mecanică realizată în condiţiile excepţionale ale circulaţiei extracorporale, ale hemodializei sau la purtătorii de proteză de valvă cardiacă;

– hiperdistrucţie medicamentoasă prin ristocetin;

– diluţie, realizată secundar hemoragiilor foarte abundente, prin transfuzie sau exsanguinotransfuzie cu sânge cu conţinut redus de trombocite viabile.

Abordarea terapeutică a trombocitopeniilor prin hiperdistrucţie periferică neimunologică se efectuează prin măsurile de tratament adresate afecţiunii de fond, cauzale.

• ***Trombocitopenii prin hiperdistrucţie imunologică***

Purpura trombocitopenică imunologică

Terminologie: purpură trombocitopenică imunologică, purpură trombocitopenică idiopatică, boala Werlhof.

Purpura trombocitopenică imunologică (PTI) se defineşte ca o stare patologică de hiperdistrucţie trombocitară periferică, produsă prin scurtarea perioadei de viaţă trombocitară prin mecanism imunologic, ce depăşeşte capacitatea de trombocitopoieză compensatorie normală.

Epidemiologie: din totalitatea purpurelor trombocitopenice 80% revin copilăriei, vârsta prioritar afectată fiind între 3-7 ani, cu uşoară preponderenţă pentru sexul masculin; s-a semnalat, de asemenea, o incidenţă sezonieră (perioada martie-octombrie) crescută.

Etiopatogenie: natura imunologică a purpurei trombocitopenice, multe decenii denumită idiopatică, este o noţiune azi general acceptată, la ora actuală fiind identificate numeroase antigene trombocitare, ţintă a procesului de autoagresiune (tabelul 13.XLV).

Numeroasele tehnici propuse spre identificarea anticorpilor antiplachetari se confruntă cu dificultatea distingerii imunoglobulinelor aflate în mod normal pe suprafaţa trombocitelor („platelet associated imunoglobulins" – PAIgG) de cele care sunt suport de autoanticorpi. Sensibilitatea testării lor se poate

TABELUL 13.XLV

LISTA AUTOANTIGENELOR IDENTIFICATE ÎN PURPURA TROMBOCITOPENICĂ IMUNOLOGICĂ

	Metode de identificare	*Sursa anticorpilor*
GpIIb-IIIa	imunofluorescenţă diferenţiată prin folosire de trombocite deficiente în GpIIb-IIIa	ser eluat de pe trombocite
GpIIb sau GpIIb-IIIa	legare a anticorpilor monoclonali anti-GPIIp de trombocitele PTI	trombocite de pacient
GpIIb-IIIa; GpIb	legare de anticorpi monoclonali de proteinele imobilizate	plasmă/ser
GpIIIa	immunoblotting	ser eluat de pe trombocite de control
GpIb	imunofluorescenţă, imunoprecipitare	plasmă
GpIb	imunoelectroforeză încrucişată, immunoblotting	ser
GpV	immunoblotting	ser
GpIIIa (antigen-criptic)	immunoblotting	ser
GpIIa (neo-antigen)	immunoblotting	ser
GpIIb	immunoblotting	ser

ridica la 90%, dar specificitatea se situează sub 30%. În PTI, PAIgG sunt crescute, deopotrivă cu PT distructive, neimune, pentru că în mod normal conţinutul în imunoglobuline (Ig) al trombocitelor tinere este mai mare, el sărăcind odată cu îmbătrânirea lor. IgG, IgA, IgM şi albumina sunt încorporate şi stocate în granulele α din perioada megacariopoiezei, cantitatea lor scăzând proporţional cu durata de viaţă a trombocitelor. De aceea, măsurarea PAIgG a fost înlocuită în numeroase laboratoare de imunologie trombocitară prin tehnici ce evaluează anticorpii antitrombocitari cu specificitate pentru glicoproteinele specifice trombocitare ţintă. Studiile iniţiate în patologia adultului au fost preluate şi în pediatrie; sensibilitatea acestor teste, chiar dacă mai mică (aproximativ 50%), se bucură de o specificitate mult mai bună (aproximativ 80%). Tehnicile cu aplicabilitatea cea mai bună în practica curentă de laborator sunt cele ce folosesc anticorpii monoclonali. Testul MAIPA (monoclonal antibody immobilisation of platelet antigens) poate preciza anticorpii cu specificitate pentru GpIIb-IIIa sau GPV.

În situaţiile de citopenie autoimună multiplă (sindromul Evans) în concomitenţă pot apărea autoanticorpi anti-glicoproteine plasmatice şi anti-antigene eritrocitare. Sunt descrise de asemenea cazuri de apariţie concomitentă, fără cross-reactivitate cu anticorpi anti-GPIIb-IIIa, de anticorpi anti-cohlear (LES) sau anti-receptor acetilcolinic (miastenia gravis).

Tabloul clinic al PTI se instalează, în majoritatea cazurilor (50-80%), la copiii de 2-8 ani, indiferent de sex, la 2-3 săptămâni după o intercurenţă infecţioasă. Infecţia, în 80-85% din cazuri de origine virală (rujeolă, rubeolă, varicelă, mononucleoză infecţioasă, parotidită epidemică, gripă, HIV, parvovirus), este urmată după o latenţă variată, de la câteva zile până la 6 săptămâni, de declanşarea sindromului hemoragic. Infecţia cu HIV este totdeauna de luat în considerare cu precădere în formele cronice de boală.

Sindromul hemoragic este expresia obişnuită a perioadei de stare. El constă din:

– purpura cutanată, caracterizată prin hemoragii intracutanate de tip peteşial şi/sau echimotic, cu sediul generalizat, cu apariţie spontană sau la traumatisme minime, evoluând prin toate etapele biligeniei locale, fiind persistente şi recidivante; peteşiile se distribuie pe toată suprafaţa cutanată, pe mucoasa subconjunctivală şi bucală, iar echimozele predomină la nivelul zonelor de proeminenţă osoasă (de exemplu: gambe, coaste, scapule, umeri ş.a.) (fig. 13.13 A şi B);

– hemoragiile la nivelul mucoaselor sunt obişnuite, exteriorizate sub formă de epistaxis, gingivoragii, hemoragie uterină, bule hemoragice endobucale; ele caracterizează purpura umedă („wet purpura");

– hemoragiile la secţiuni vasculare (intervenţii chirurgicale şi stomatologice, traumatisme) au debut imediat şi evoluţie prelungită;

– hemoragiile viscerale, spre deosebire de manifestările citate, apar mai rar (25-30%), având ca sediu mucoasele (digestivă, urinară, retiniană sau cerebromeningiană); hematoamele profunde intratisulare şi intracavitare sunt extrem de rare;

– splenomegalia este prezentă în 10% din cazuri, dar este minoră; la fel, adenomegalia este excepţională; acestea mai degrabă sugerează o hemopatie malignă decât o PTI.

Elementele clinice de gravitate sunt: purpura difuză, ce interesează abdomenul, bulele hemoragice bucale, hematuria şi hemoragia retiniană, aceasta din urmă anunţând iminenţa accidentului hemoragic major, hemoragia cerebromeningiană. Li se asociază

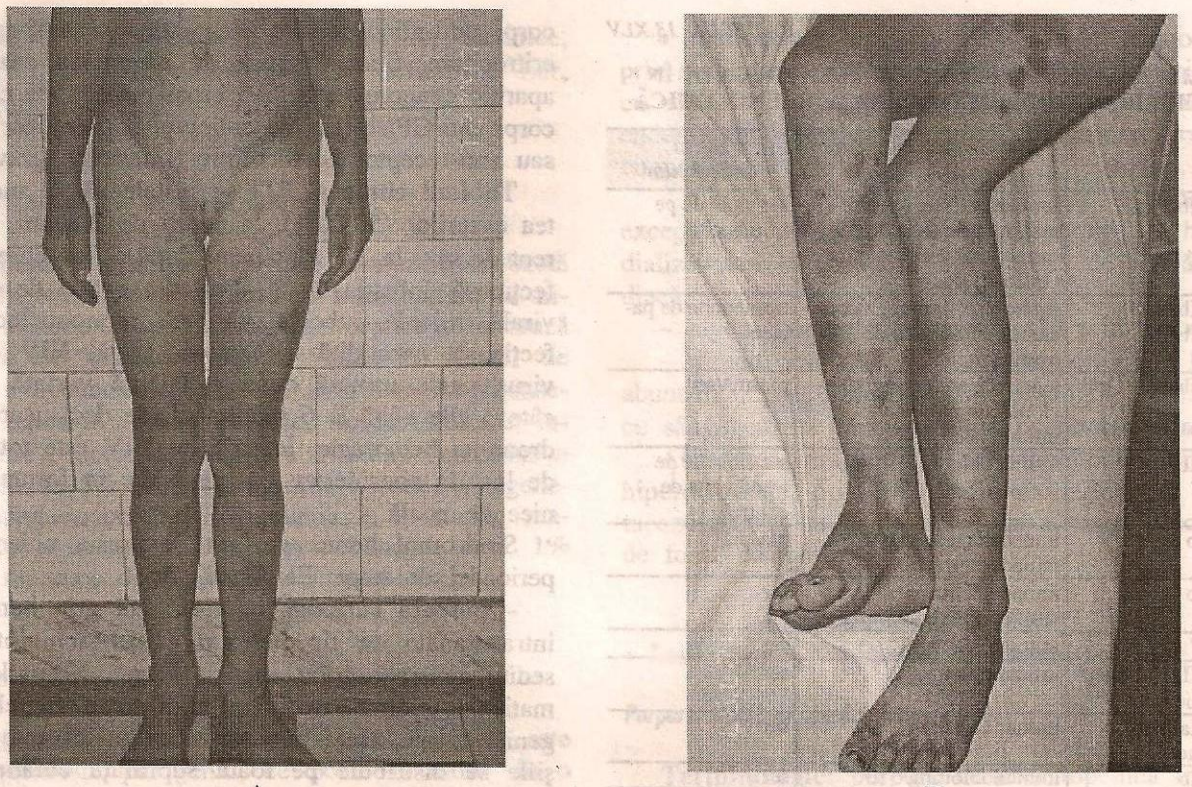

A B

Fig. 13.13 – A şi B: Purpură trombocitopenică imună acută postrubeolică (titrul anticorpilor antirubeolici peste 1/320). Numeroase elemente cutanate purpurice, echimotice şi peteşiale sugerează tabloul clinic de „copil bătut". (Colecţia IOMC Bucureşti, Dr. Carmen Ciofu.)

ca factori cu semnificaţie predictivă nefavorabilă: vârsta pubertară, deteriorarea vasculară asociată, infecţia bacteriană sau virală concomitentă, consumul de aspirină, prezenţa unui anticoagulant circulant, insuficienţa hepatocelulară şi coagulopatia de consum.

Tabloul biologic evidenţiază în mod constant o trombocitopenie, adesea cifra trombocitelor situându-se sub <20 000/mm^3. În rest, hemograma este normală, ocazional (sub 20% din cazuri) fiind prezente: leucocitoza neutrofilă, eozinofilia şi anemia. Indicele de megatrombocite, ca expresie periferică a unei megacariopoieze accelerate, este de 38,5% faţă de media normalului, de 10,8 ± 3,1%. Studiul trombocitelor tinere prin flow-citometrie după colorare cu orange-thiazol este un alt instrument de explorare a turnover-ului trombocitar. Medulograma evidenţiază o megacariopoieză exagerată, cu devierea la stânga a megacariogramei; megacarioblaştii şi promegacariocitele reprezintă 50-75% din seria megacariocitară (N = 15-25%), în timp ce megacariocitele formatoare de trombocite scad sub 10-15% (N = 35-45%). Biopsia medulară permite o apreciere mai bună a megacariopoiezei.

Studiul citohistologic medular nu este socotit imperativ necesar pentru diagnostic. Totuşi, el este recomandabil, ca măsură de prudenţă pentru toate formele clinice ce vor fi supuse corticoterapiei. El devine absolut obligatoriu în situaţiile de evoluţie prelungită, formele cronice de PTI reclamând examinarea medulară, prin puncţie sau chiar biopsie osoasă.

Explorarea hemostazei dă relaţii asupra eficienţei funcţionale a trombocitelor. Expresia deficitului se concretizează în: pozitivitatea testului garoului, prelungirea timpului de sângerare; timpul de coagulare standard este normal, dar timpul de coagulare în prezenţa heparinei este prelungit; activitatea protrombinazică este diminuată, evidenţiabilă prin perturbarea consumului de protrombină, a testului de tromboplastinogeneză Biggs-Douglas cu reactiv plachetar şi alungire a timpului Stypven, corectabile

prin adaos de cefalină; retracţia cheagului este deficitară; trombelastograma evidenţiază o scădere a amplitudinii maxime, paralelism al braţelor trombelastogramei ca urmare a iretractibilităţii cheagului, uşoară alungire a constantei „r" (constanta de tromboplastină) şi mai netă a constantei „k" (constantă de trombină).

Studiile izotopice cu ^{51}Cr sau $^{111}Indium$ evidenţiază o durată de viaţă a trombocitelor semnificativ scăzută, de la 9 zile la 1-4 ore; locul de sechestrare este, în peste 70% din cazuri, splenic. Evoluţia acută autolimitată a bolii impune restricţii la investigaţia radioimunologică, fiind rezervată formelor cronice sau recurente de boală; mai mult de atât, lucrări recente au relevat aspecte de neconcordanţă între titrul de Ig antiplachetare, locul splenic de sechestrare relevat radioizotopic şi eficienţa splenectomiei, motiv în plus ca în domeniul pediatriei interesul pentru această investigaţie să se limiteze şi mai mult. Tot în sensul hiperdistrucţiei periferice pledează, fără a avea un caracter de specificitate, creşterea α-glicerol fosfatazei serice, ca şi a produşilor de degradare ai fibrinogenului şi fibrinei.

Pentru precizarea naturii imunologice a PTI s-au pus la punct numeroase tehnici de laborator; regretabil, nici unul nu este suficient de precis, sensibil, reproductibil sau de o tehnicitate care să permită folosirea lui de rutină în practica clinică. De aceea, diagnosticul de PTI se susţine şi la ora actuală prin excluderea altor cauze de trombocitopenie izolată megacariocitară. Cercetarea anticorpilor antinucleari şi anti-ADN, ca şi testul Coombs rămân obligatorii, pozitivitatea lor plasând PTI într-un cadru imunopatologic mai larg.

Forme clinice: din punct de vedere *etiopatogenic* se diferenţiază următoarele forme de PTI:

– *purpura trombocitopenică autoimună,* căreia îi revine ponderea majoră (peste 80% din PTI a copilului), fiind forma clinică de boală prezentată; ea poate fi o boală de sine stătătoare sau un aspect al unei autoagresiuni mai complexe (sindrom Evans, LES etc.); autoanticorpii reacţionează cu majoritatea trombocitelor de la indivizii sănătoşi şi cu trombocitele proprii;

– *purpura trombocitopenică alloimună* la antigenele trombocitare HPA-1a (Pl-A1), mai rar HPA-2b (Ko^a), HPA-1b (Pl-A2), HPA-3a (Bak^a) sau HPA-5a (Br^b) sau la antigenele HLA deopotrivă prezente pe trombocite, ca şi pe alte structuri; ea poate să apară în următoarele circumstanţe:

• posttransfuzional, cu declanşare prioritară la sexul feminin, HPA-1a negative, apărută la 5-6 zile după transfuzia de sânge total, ca expresie a anticorpilor fixatori de C' cu orientare anti-HPA-1a; imunoreacţia este autolimitată şi durează câteva zile, maximum câteva săptămâni;

• incompatibilitate fetomaternă, cu mecanism analog bolii hemolitice izoimune neonatale; anticorpii materni antitrombocitari fetali (predominant anti-PI-A1) determină o imunodistrucţie trombocitară autolimitată în 15% din cazuri cu o notă de mare severitate (deces prin hemoragii intracerebrale).

– *purpura trombocitopenică la droguri* reprezintă unul din multiplele aspecte ale trombocitopeniei induse de medicamente; alături de trombocitopenia prin supresie medicamentoasă (diuretice tiazidice, hormoni estrogeni) şi de trombocitopenia prin efect toxic direct pe trombocitele circulante (ristocetin), medicamentele pot fi capabile, în calitate de haptenă, să declanşeze anticorpogeneza fie după legarea lor în complexe cu constituenţi proteici macromoleculari, fie după fixarea pe receptorii Fc membranali, fie acţionând singure; drogurile în cauză sunt numeroase (penicilină, cefalotină, sulfadiazină, sedormid, chinină, clorotiazid, meprobamat, fenilbutazonă, antihistaminice ş.a.) şi determină liza sau aglutinarea trombocitară, reversibile la excluderea medicamentului, cu risc de recidivă la reexpunerea la el;

– *purpura trombocitopenică idiopatică,* restrânsă la ora actuală la 5-10% din trombocitopeniile megacariocitare, în care nici unul din testele de explorare nu poate evidenţia prezenţa de anticorpi.

Pe baza criteriului *evolutiv,* PTI se diferenţiază în:

– forma acută, caracterizată prin creşterea numărului de trombocite peste 150 000/mm^3 într-un interval de 6 luni de la debut;

– forma cronică, caracterizată prin menţinerea numărului scăzut de trombocite şi după această perioadă şi

– forma recurentă, caracterizată prin normalizarea tranzitorie a trombocitelor în termenul de 6 luni, dar cu recidiva ulterioară a trombocitopeniei; forma cronică şi recurentă pot fi omologate cu PTI descrisă de Werlhof.

Purpura trombocitopenică a copilului comportă unele particularităţi de evoluţie şi prognostic, ce o

diferenţiază de forma adultului; ea este o afecţiune benignă, acută, cu tendinţă de autolimitare în 85% din cazuri. În consecinţă, marea majoritate a cazurilor de PTI se încadrează în forma acută de boală şi numai 10-15% din cazuri în forma cronică sau recurentă (tabelul 13.XLVI).

TABELUL 13.XLVI

PARTICULARITĂŢI ALE PURPUREI TROMBOCITOPENICE IMUNOLOGICE ACUTE ŞI CRONICE

Particularităţi	*PTI acută*	*PTI cronică*
vârstă	2-6 ani	mai mare 10-16 ani
distribuţia pe sexe	raport F/B=1	raport F/B=3
incidenţă sezonieră	primăvara	fără
precedată de infecţie	80%	neobişnuită
debut	acut	insidios
număr trombocite	< 20 000/mm^3	40 000-80 000/mm^3
eozinofilie	obişnuită	rară
limfocitoză	obişnuită	rară
nivel de IgA	normal	scăzut
durată	obişnuit 2-6 săptămâni	luni-ani
prognostic	remisiune spontană în 80-85% din cazuri	remisiune spontană în 50% din cazuri
evoluţie cronică	3-4%	40%
răspuns la splenectomie	95%	90%

Pe criteriul *severităţii,* trombocitopeniile se diferenţiază în:

– forme uşoare „biologice", asimptomatice, cu numărul de trombocite mai mare de 60 000/mm^3;

– forme medii, cu numărul de trombocite cuprins între 20 000-60 000/mm^3 şi

– forme severe, cu numărul de trombocite mai mic de 20 000/mm^3 (tabelul 13.XLVII).

Diagnosticul se bazează pe excluderea altor cauze de distrucţie excesivă trombocitară (hipersplenism, anemie hemolitică microangiopatică, CID, sechestrare mecanică) şi, în mod facultativ, din cauza accesibilităţii restrânse la teste ce explorează anticorpi antiplachetari, pe criteriul imunologic constând din evidenţierea prezenţei anticorpilor (IgG, IgM, C_3') antitrombocitari sau a complexelor imune cu specificitate pentru glicoproteinele membranale trombocitare.

Tratamentul trebuie să derive din recunoaşterea capacităţilor proprii de sanogeneză a organismului, a tendinţei de autolimitare a evoluţiei PTI în copilărie; în consecinţă, intervenţia terapeutică trebuie să fie individualizată şi să ţină cont în utilizarea

TABELUL 13.XLVII

CORELAŢIA DINTRE MANIFESTĂRILE HEMORAGICE ŞI NUMĂRUL DE TROMBOCITE

trombocite/mm^3 / tip de hemoragie	*<10 000*	*10 000-20 000*	*20 000-50 000*	*50 000-100 000*	*>100 000*
intervenţie chirurgicală	+	+	+	+	–
traumatism sever	+	+	+	+	–
traumatism minor	+	+	+	–	–
spontan	+	+	–	–	–
severitate majoră cu risc vital	+	–	–	–	–

măsurilor terapeutice de forma clinică concretă de boală. Se acceptă la ora actuală că tratamentele azi accesibile influenţează în mai mică măsură durata de evoluţie sau capacitatea de limitare a autoagresiunii, cât, mai degrabă, pot să favorizeze creşterea mai rapidă a trombocitelor numeric/funcţional prăbuşite şi să prevină astfel accidentele hemoragice periculoase pentru viaţă.

A trata sau a nu trata o PTI este întrebarea ce trebuie totdeauna formulată în faţa bolnavului. Întrucât opiniile şi atitudinile propuse au fost şi sunt foarte diferite, Societatea Americană de Hematologie a elaborat un ghid de conduită terapeutică pentru copilul cu PTI (tabelul 13.XLVIII); în baza acestui ghid măsurile terapeutice se utilizează într-o anumită secvenţialitate în dependenţă de severitatea clinicobiologică şi de forma acută sau cronică de boală.

• *Tratamentul iniţial în PTI acut:*

Corticoterapia utilizată de decenii antrenează ameliorarea clinică (uneori chiar fără influenţarea numărului trombocitelor), creşterea semnificativ mai rapidă a numărului de trombocite, fără a scurta însă în mod hotărâtor durata de evoluţie a bolii. Ea constituie o măsură terapeutică de primă intenţie pentru PTI manifestată prin simptomatologie hemoragică extensivă, utilizându-se sub formă de prednison sau prednisolon, într-o doză de atac de 2 mg/kg/zi sau o doză standard de 40 mg/zi sub vârsta de 2 ani şi 60 mg/zi la copilul mai mare de 2 ani. Durata tratamentului de atac este diferit apreciată, variind de la o săptămână - 2 săptămâni până la 4 săptămâni, fiind urmat de tratamentul de întreţinere cu doze regresive, prin sevrare săptămânală cu 10 mg prednison.

TABELUL 13.XLVIII

GHID PRACTIC DE TRATAMENT ÎN PURPURA TROMBOCITOPENICĂ IMUNOLOGICĂ A COPILULUI

Nr. de trombocite	*Simptome*	*Tratament recomandat*	*Atitudine neadecvată*
<10 000/mm³	purpură minoră	IGIV; steroizi ± spitalizare	absenţa tratamentului
	purpură „umedă", sângerare periculoasă	IGIV; doze mari de steroizi, spitalizare	
10 000-20 000/mm³	purpură minoră	± IGIV; steroizi, spitalizare	absenţa tratamentului
	purpură „umedă" sângerare periculoasă	IGIV; steroizi în doză mare, spitalizare	
20 000-50 000/mm³	purpură minoră	± IGIV; steroizi p.o.	doze mari de steroizi
	purpură „umedă"	± IGIV; steroizi, spitalizare	absenţa tratamentului
	sângerare periculoasă	IGIV; doze mari de steroizi, spitalizare	

IGIV – imunoglobulină pentru administrare i.v.

O alternativă la tratamentul oral pentru PTI acut, şi anume pentru formele periculoase prin sediul sau debitul sângerării este terapia i.v. cu steroizi. Pulsterapia se realizează cu metilprednisolon 30 mg/kg/zi administrat zilnic pe parcursul a 20 minute, cu o durată de 3 zile. Rata sa de răspuns (frecvenţă şi promptitudine) este comparabilă cu cea a Ig, dar preţul de cost este considerabil mai mic.

Imunoglobulina intravenoasă (IGIV), introdusă în practică în 1981, acţionează prin fixarea pe receptorii Fc ai celulelor reticuloendoteliale şi, posibil, prin realizarea unei reţele din autoanticorpi antiidiopatici, cu efecte imunoreglatoare benefice. Schemele de tratament sunt foarte numeroase: deşi recomandările iniţiale erau de 400 mg/kg/zi în 5 zile consecutive, la ora actuală se preferă din punct de vedere al eficacităţii 2 g/kg administrate de regulă în 2 prize de câte 1 g/kg în 2 zile succesive. În formele recurente de PTI, un booster intermitent cu 1 g/kg/zi de IGIV asociat cu 30 mg/kg/zi metilprednisolon sau 2 mg/kg/zi prednison pot menţine bolnavul într-o zonă de securitate hemostatică până la survenirea remisiunii spontane.

Masa trombocitară ca tratament substitutiv se recomandă doar în situaţiile de risc hemoragic cerebral catastrofal; se utilizează 2-4 U./m² la 6-8 ore interval sau 0,5-1 U./m²/oră în perfuzie continuă.

La cei refractari la tratamentele de primă intenţie (front-line therapy) discutate, se poate recurge la *plasmafereză sau splenectomie de necesitate.*

• *Tratamentul în PTI cronică.* Obiectivul tratamentului este în primul rând cel de reducere a probabilităţii hemoragiei severe, normalizarea numărului de trombocite fiind doar obiectiv de a doua intenţie. Din aceste motive, majoritatea copiilor cu PTI cronică, şi anume cei cu activitate fizică liniştită şi mai puţin traumatizantă nu reclamă tratament. Decizia terapeutică depinde în cea mai mare măsură de eficienţa hemostatică a trombocitelor.

Având în vedere faptul că splina este sediul cel mai important de sechestrare trombocitară şi că reprezintă, în acelaşi timp, un important organ producător de anticorpi, *splenectomia* îşi are justificarea în două circumstanţe:

– prima, excepţional de rară (aplicată la mai puţin de 0,5% din copiii bolnavi), este PTI acută, chiar în primele săptămâni de evoluţie, în situaţia însoţirii ei de hemoragii severe, rezistente la corticoterapie, imunoglobulinoterapie şi transfuzie trombocitară, ce constituie un risc imediat vital pentru bolnav;

– a doua, obişnuită, este PTI cronică corticorezistentă, corticointolerantă sau corticodependentă, cu toleranţa clinică deficitară: temporizarea pe parcursul a 1-2 ani de observaţie clinicobiologică este judicioasă şi recomandată ori de câte ori evoluţia clinică o permite. Adevărul general valabil rămâne totuşi faptul că nu există un criteriu predictiv pentru răspunsul trombocitar postsplenectomie. În majoritatea de 65-88% din cazuri, splenectomia asigură normalizarea numărului de trombocite şi dispariţia integrală a simptomatologiei clinice.

În cazurile de trombocitopenie persistentă sau recurentă, dar cu o toleranţă clinică acceptabilă, bolnavul este ţinut sub expectativă activă în continuare, fără intervenţie medicamentoasă particulară. Dacă expresia clinică a bolii incumbă riscuri majore de complicaţie, şi mai ales hemoragie meningocerebrală, se recomandă trecerea la alternative terapeutice.

Imunoglobulina polivalentă sau anti-Rh (D) i.v. este considerată una din măsurile benefice, mai eficientă în formele nesplenectomizate de boală.

Dexametazona în pulsterapie cu 20 mg/m²/zi (40 mg/zi la adult) administrată în 4 zile succesive/lună, timp de 6 luni, este o schemă foarte eficientă în PTI a adultului, mai puţin confirmată la copil. Administrarea orală face terapia mai accesibilă bolnavului din îngrijirea ambulatorie.

Danazolul, hormon androgen sintetic, s-a dovedit eficient la unii pacienţi cu PTI refractară. Posologia eficientă este de 300-400 mg/m^2/zi (deşi chiar doze de 25 mg/m^2/zi au dat uneori rezultate bune) pe o perioadă de 2-3 luni. Asocierea cu vinblastină pare să-i sporească eficienţa tratamentului.

În formele clinice refractare la aceste măsuri terapeutice, cu prudenţa impusă de riscurile ei, se trece la *supresia imunologică* cu imunosupresive. Drogurile imunosupresive utilizate sunt vincristina (0,02 mg/kg), vinblastina (0,1 mg/kg), azatioprina (1-2 mg/kg/zi), 6-mercaptopurina (1,5-2,5 mg/kg corp/zi), ciclofosfamida (1-2 mg/kg corp/zi sau 300-600 mg/m^2 la 3 săptămâni). Durata tratamentului de probă este de 4-6 săptămâni; în caz de eşec, imunosupresivele se suprimă, iar în caz de evoluţie favorabilă se continuă cu doze regresive, menţinându-se doza minimă ce asigură persistenţa rezultatelor favorabile; uneori tratamentul se poate prelungi pe perioade de luni şi chiar ani. Din totalul bolnavilor supuşi terapiei, o proporţie de 30-40% are evoluţie favorabilă, de remisiune completă clinicobiologică. Ciclosporina, agent supresor interferând cu calea celulară a reacţiei imune, poate fi utilă în formele clinice de PTI mediate celular. Utilizată într-o doză de 5 mg/kg/zi, ea poate duce la remisiunea tranzitorie sau definitivă a bolii. Eficienţa interferonului nu a fost evaluată.

În formele manifeste persistente, rezistente la tratamentele anterior prezentate, *plasmafereza,* prin accelerarea clearance-ului factorilor circulanţi antiplachetari, şi-a dovedit eficienţa trecerii peste episoadele severe, cu risc vital; costurile ei sunt însă prohibite.

Evoluţia şi prognosticul PTI sunt favorabile, deşi nu există elemente clinice sau paraclinice care să permită prevederea perspectivelor evolutive ale bolii. Cu tot caracterul zgomotos iniţial al simptomatologiei clinice a PTI, prognosticul este benign, cu autolimitare în 80-90% din cazuri; după 5-35 zile, simptomele clinice retrocedează, chiar în absenţa normalizării numărului de trombocite.

DIATEZE HEMORAGICE PRIN TULBURAREA COAGULĂRII SANGUINE

În această grupă de afecţiuni se încadrează stările patologice de hipocoagulabilitate decompensată, realizate prin unul din mecanismele următoare: deficit de factori de coagulare, anticoagulanţi circulanţi în exces sau fibrinoliză excesivă.

Sindroame hemoragice prin deficit de factori de coagulare

Acest capitol circumscrie un grup heterogen de defecţiuni, parte compensate şi subclinice, parte exprimate clinic, al căror substrat etiopatogenic este deosebit de variat (tabelul 13.XLIX). Indiferent de natura lor, ele reprezintă una din cauzele cele mai importante de diateză hemoragică, revenindu-le o pondere de 25% din totalul sindroamelor hemoragice. Anomaliile constituţionale sunt rare (1/10 000-1/20 000), tulburările secundare dobândite cunoscând o incidenţă semnificativ mai mare. Simptomatologia clinică, dependentă de gradul deficitului, este asemănătoare în diferitele tipuri de defecte de coagulare (tabelul 13.L), explorarea hemostazei fiind singura în măsură să precizeze natura deficitului şi prin aceasta să orienteze conduita terapeutică.

TABELUL 13.XLIX

CAUZELE COAGULOPATIILOR

I. Coagulopatii de producţie

- *congenitale* prin deficit de factor izolat:
  - a/hipo/dis- afibrinogenemie
  - deficit de factor II – boală Biggs-Douglas
  - deficit de factor V – parahemofilie Owren
  - deficit de factor VII – boală Alexander
  - deficit de factor VIII – hemofilie A
  - deficit de fvW – boală von Willebrand
  - deficit de factor IX – hemofilie B
  - deficit de factor X – boală Hougie-Barrow
  - deficit de factor XI – sindrom Rosenthal
  - deficit de factor XII
  - deficit de factor XIII
  - deficit de prekalicreină
  - deficit de HMWK

  prin deficite congenitale multiple:
  - deficit de f V + VIII
  - deficit de f VII + VIII
  - deficit de f VII + IX
  - deficit de f II + VII + IX etc.
- *dobândite*
  - hepatopatii severe (hepatită acută/cronică, ciroză hepatică, sindrom Reye, intoxicaţii)
  - avitaminoză K
  - hipotiroidism
  - boli de colagen
  - insuficienţă renală

II. Coagulopatii de consum

- sindrom de coagulare intravasculară diseminată

TABELUL 13.L

CORELAŢIA DINTRE MANIFESTĂRILE CLINICE ŞI CONCENTRAŢIA DE FACTOR VIII ÎN HEMOFILIE

Concentraţie factor VIII	*Timp de coagulare*	*Simptomatologie clinică*	*Formă clinică*
mai mică de 1%	Prelungit	Hemoragii frecvente spontane şi hemartroze aproximativ 1-2 sângerări/săptămână	Severă
1-4%	Variabil	Hemoragii rar spontane, rar hemartroze, aproximativ 1 sângerare/lună	Medie
4-25%	Normal	Hemoragii posttraumatice, postchirurgicale	Uşoară

Sindroame hemoragice prin deficit de producţie de factori de coagulare

• *Hemofilia A*

Definiţie. Hemofilia A se defineşte ca o stare patologică congenitală, transmisă ereditar X-linkat, caracterizată prin sinteza cantitativ diminuată sau calitativ alterată a globulinei antihemofilice A (f VIII).

Epidemiologie. Prezenţa ei este de 13-18/100 000 naşteri de sex masculin, raportul hemofilie A/hemofilie B fiind de 4/1; aproximativ 30-40% din îmbolnăviri sunt forme severe.

Etiopatogenie. Are la bază fie deficitul de sinteză a globulinei antihemofilice A (hemofilia A-), fie sinteza unei globuline antihemofilice A inactive (hemofilia A+). Gena factorului VIII, o genă mare (200 kb), ce ocupă 0,1% din cromozomul X, a fost identificată şi clonată de Gitschier şi Toole, în 1984. La ora actuală, în marea majoritate a cazurilor investigate, s-au putut evidenţia anomaliile (inversii, deleţii, mutaţii punctiforme etc.) ce stau la baza hemofiliei A+ (5% din cazuri) sau A– (95% din cazuri). Deficitul de f VIII generat este responsabil de defecţiunea activităţii tenazice intrinseci şi protrombinazice, responsabilă de hipocoagulabilitate.

Tablou clinic. Hemofilia A, deşi afecţiune constituţională, se relevă rareori din perioada neonatală; în marea majoritate a cazurilor, diagnosticul se precizează la vârsta de 1-5 ani, 20-30% fiind recunoscute abia la vârsta de adult. Din cazurile de hemofilie A cu manifestări evidente în copilărie, accidentele hemoragice apar în 6% din cazuri în perioada neonatală, în 22% din cazuri la sugar, în 32% la vârsta de 1-2 ani şi în restul de 40%, după această limită de vârstă. În mod paradoxal, accidentul hemoragic lipseşte la detaşarea cordonului ombilical, foarte bogat în tromboplastină tisulară, fiind însă revelator cu prilejul circumciziei; cefalhematomul poate fi sugestiv la nou-născutul cu antecedente familiale pozitive. Simptomatologia clinică se caracterizează prin:

– caracter provocat al hemoragiilor, uneori determinat de traumatisme minore nesesizate sau de injecţii, puncţii etc.;

– aparenţă de „hemoragie spontană" la cei care au o concentraţie de f VIII <3%;

– durată prelungită a sângerărilor exteriorizate, fără tendinţă spontană de oprire;

– sediu frecvent profund al hemoragiei, intracavitar, intratisular sau intravisceral;

– absenţa leziunilor peteşiale.

Semnele clinice se pot grupa în:

– nespecifice, survenite posttraumatic, evidenţiate prin echimoze şi hematoame cutanate, subcutanate şi musculare şi

– specifice bolii, constând din manifestări ce semnifică un prognostic vital imediat sever, prin sediul hemoragiei [hematoame perilaringiene, ale planşeului bucal sau limbii, orbitare, intracraniene (fig. 13.14) sau de muşchi psoas] ori prin consecinţele volemice (sângerări exteriorizate, incoercibile) şi din manifestări ce influenţează prognosticul funcţional ulterior (hematoame compresive pe nervi sau pe pachete vasculare, hemartroze iniţial rezolutive, apoi anchilozante şi deformante, hemoragii cerebromeningiene, hematoame intraoculare sau la nivelul urechii interne).

Manifestările hemoragice cele mai frecvente ale bolii sunt:

– sângerările „deschise" (la 50% dintre bolnavi) din plăgi bucale, plăgi cutanate contuze sau tăiate, epistaxis;

– hemartroza, manifestarea caracteristică, prezentă la 90% din bolnavi în condiţiile unui istoric natural, cu sediu predominant la nivelul articulaţiilor mari: genunchi (82%), maleolă (75%), coate (56%), articulaţia pumnului (11%), a şoldului (10%) şi a umărului (9%); ea este în 50% din cazuri de gravitate minoră, în 30% medie şi în 20% din cazuri severă;

– hematoamele musculare superficiale (muşchi fesieri, deltoizi, pectorali) şi profunde (muşchi psoas, iliac), survenite cu frecvenţă de 10-15%.

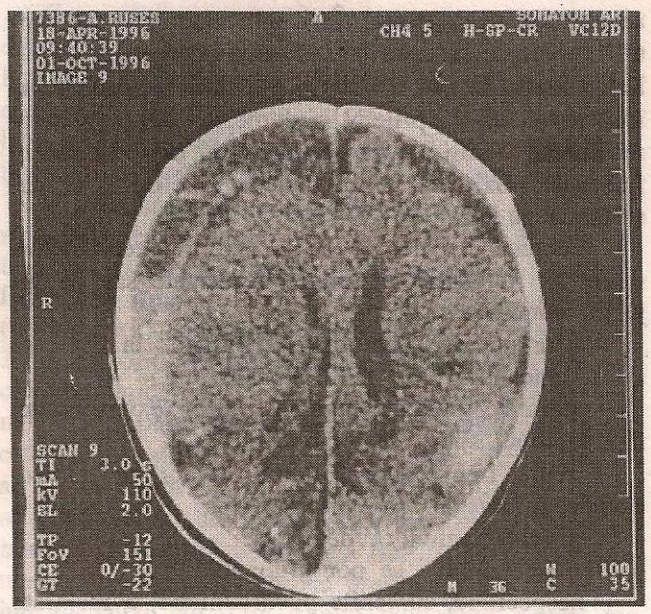

Fig. 13.14 – Hemofilie A. Tomografie computerizată cerebrală la un sugar în vârstă de 8 luni cu hemofilie A, care prezintă convulsii recurente şi „cecitate". Se observă hematom subdural bilateral cu efect de masă şi hemoragie intraparenchimatoasă. Evoluţie favorabilă după evacuarea hematomului subdural în clinica de Neurochirurgie I Bucureşti (Prof. A. V. Ciurea). Înaintea intervenţiei chirurgicale a primit două doze de 60 U.I./kg de factor VIII, administrate la interval de 12 ore. Revăzut după 6 luni şi 1 an de la intervenţie, bolnavul nu a mai repetat convulsiile, vede bine, este perfect dezvoltat psihomotor. (Colecţia IOMC, Dr. Carmen Ciofu.)

Explorări. *Tabloul biologic* evidenţiază următoarele: timpul de coagulare în eprubetă, timpul Howell şi testul de toleranţă la heparină variabile, în funcţie de concentraţia de factor VIII; acestea se prelungesc doar în condiţiile scăderii factorului VIII la 1%-5% şi nu deţin calitatea necesară spre a constitui teste screening pentru hemofilia A; timpul de consum al protrombinei, mult mai sensibil, este scurtat la cifre sub 20-15"; timpul parţial de tromboplastină şi timpul parţial de tromboplastină activată sunt uşor prelungiţi în situaţia scăderii concentraţiei factorului VIII sub 50% şi semnificativ modificaţi în condiţiile unei concentraţii sub 20%; testul de generare a tromboplastinei Biggs-Douglas, cu reactiv plasmatic, este alterat, fiind în măsură să detecteze chiar defecţiunile uşoare şi, în acelaşi timp, să evalueze ponderea deficitului, prin exprimarea procentuală a activităţii coagulante a factorului VIII al bolnavului, faţă de activitatea factorului VIII normal. În 10-15% din cazuri, în dependenţă de genotipul bolii, se evidenţiază anticoagulante circulante anti-factor VIII.

Examenul radiologic scheletal relevă, în formele de artropatie cronică, imagini caracteristice, succesiv instalate: osteoporoza, pensarea şi neregularitatea suprafeţelor articulare, hipertrofia epifizară şi geodele osoase, până la distrucţia articulară totală. Încercările de stadializare a anomaliilor radiologice au în vedere o mai bună evaluare a severităţii lezionale şi o mai riguroasă urmărire a evoluţiei.

Diagnostic. Este suspectat la un bolnav de sex masculin, ce sângerează excesiv fără a avea purpură; se confirmă prin dovedirea activităţii reduse a factorului VIII C. Concentraţia de factor hotărăşte şi încadrarea în forma clinică de severitate. O problemă importantă de diagnostic pozitiv este şi detectarea, imunologică şi genetică, a purtătoarelor tarei („carrier"), ele însele fiind asimptomatice, dar comportând riscul de a transmite boala feţilor de sex masculin. Pe baza aceloraşi metode se poate stabili şi diagnosticul prenatal al bolii.

Diagnosticul diferenţial se impune cu alte coagulopatii, ce prezintă un tablou clinic identic sau asemănător, dar comportă anomalii biologice specifice.

Tratament. Obiectivul în viziunea Federaţiei Internaţionale de Hemofilie îl reprezintă prelungirea vieţii, minimalizarea disabilităţilor, cu asigurarea confortului social, fizic şi a dezvoltării întregului potenţial creator al bolnavului.

Tratamentul se bazează în principal pe substituţia factorului deficient, substituţie ce trebuie să aibă în vedere capacitatea corectoare a factorului în funcţie de distribuţia sa (la administrarea de 1 U. f VIII/kg – creştere cu 1,5-2 U.I./100 ml, şi de 1 U. f IX/kg corp – creştere de 1 U.I./100 ml) şi de timpul său de înjumătăţire (8-12 ore pentru f VIII, 18-24 ore pentru f IX). Condiţia eficienţei sale este precocitatea administrării (înainte de apariţia artropatiei secundare, respectiv cât mai rapid după începerea unei sângerări). De aici derivă oportunitatea profilaxiei (3×20-30 U.I./kg săptămână) (tabelul 13.LI), respectiv a terapiei la domiciliu („home therapy").

Securitatea volemică şi biologică este asigurată de preparatele concentrate de factor VIII derivate din plasmă, dublu inactivate viral, ca şi de preparatele recombinante. Conduita în ceea ce priveşte do-

TABELUL 13.LI

INDICAŢIILE ŞI EFECTELE PROFILAXIEI CU CONCENTRATE DE FACTOR VIII ÎN HEMOFILIA A

Profilaxie continuă
- copil >1-2 ani
- copil cu sinovită cronică

Profilaxie discontinuă
- efort fizic deosebit
- stres psihic
- terapie de recuperare fizică
- intervenţii sângerânde (stomatologice, ORL, ortopedice, chirurgicale)

coordonare musculo-ligamentară bună

prevenţie a sângerării

menţinere în bune condiţii a aparatului de susţinere şi locomoţie

prevenţie a sechelarităţii

zajul, ritmul şi durata de tratament sunt dependente de gravitatea hemoragiei (tabelul 13.LII). Desaminovasopresina (DDAVP) (0,4 μg/kg) şi antifibrinoliticul EAC (100-300 ml/kg/zi) sau acidul tranexamic (10-30 mg/kg/zi) sunt bune adjuvante, DDAVP pentru sângerările minore şi micile intervenţii chirurgicale, antifibrinoliticele pentru hemoragiile din sfera cavităţii bucale. Activitatea fizică adaptată capacităţilor locomotorii este deopotrivă măsură preventivă şi recuperatorie pentru sechelaritatea articulară.

TABELUL 13.LII

GHID DE TRATAMENT SUBSTITUTIV ÎN HEMOFILIE (FEDERAŢIA INTERNAŢIONALĂ DE HEMOFILIE)

Tip de sângerare	*Hemofilia A*		*Hemofilia B*	
	nivel dorit	*doză U.I./kg*	*nivel dorit*	*doză U.I./kg*
epistaxis, hemoragie articulară iniţială, hematom subcutanat, hematurie, sângerare dentară neresponsivă la EAC	30-40%	15-20	20-30%	20-30
sângerări musculare	40-60%	20-30	40-60%	40-60
ileopsoas – iniţial	80-100%	40-50	60-80%	60-80
– menţinere	30-60%	15-30	30-60%	30-60
SNC/cap – iniţial	80-100%	40-60	60-80%	60-80
– menţinere	50%	25	30%	30
faringe/gât – iniţial	80-100%	40-50	60-80%	60-80
– menţinere	50%	25	30%	30
gastrointestinal – iniţial	50-80%	25-40	40%	40
– menţinere	40%	20	30%	30
ochi	80-100%	40-50	60-80%	60-80
dilacerare profundă	50%	25	40%	40
chirurgie – iniţial	80-100%	40-50	60-80%	60-80
– menţinere	50%	25	30%	30
extracţie dentară herniotomie	50-80%	25-40%	40-60%	40-60

Abordarea pluridisciplinară („comprehensive care") a bolnavului, cu cooperarea hematologului clinician cu ortopedul, fizioterapeutul, stomatologul, psihologul, geneticianul, asistentul social şi recuperator, este o absolută necesitate.

Formele complicate cu inhibitori necesită pentru controlul sângerării o terapie cu concentrate activate de complex protrombinic, f VIII porcin sau f VIIa; rezolvarea statusului cu inhibitori se vizează prin tratamentele lungi şi costisitoare de inducere a toleranţei imune, cu asociere de doze mari de f VIII, IGIV, imunosupresive sau imunoadsorbţie.

Evoluţie şi prognostic. Sub tratamentul corect, în condiţiile unei asistenţe substitutive profilactice continue sau cel puţin discontinue, speranţa de viaţă şi calitatea vieţii hemofilicilor s-au ameliorat mult, riscul de deces prin hemoragie cerebrală, hemoragie internă (hepatică, splenică), şoc hemoragic reducându-se la sub 3% din totalul bolnavilor. Durata medie de viaţă a crescut la 57 ani, deteriorându-se în ultimul deceniu ca urmare a infecţiei cu HIV şi a hepatitei C. Complicaţiilor bolii: hemi-/paraplegie, paralizie de nervi cranieni, neuropatie periferică, chisturi osoase etc., tot mai rare, li se adaugă complicaţiile terapiei: izoimunizarea cu apariţia inhibitorilor de factor VIII sau trombocitopenie izoimună, precum mai ales infecţiile virale (hepatită A, B, C şi D, HIV, parvovirus). Sechelaritatea articulară, handicapantă din punct de vedere locomotor, este factorul ce afectează în cea mai mare măsură calitatea vieţii acestor bolnavi. Ei i se asociază hepatopatia cronică cu evoluţie cirogenă în >15% din cazuri, cu risc sporit de hepatocarcinom. La ora actuală copleşeşte, deopotrivă pe bolnavi, ca şi pe medici, accidentul infecţiei HIV legat de tratamentul cu concentrate de factor VIII utilizate anterior anilor 1983-1984, copleşitor prin frecvenţa mare (peste 50% din cazuri), ca şi frecvenţa mare a infecţiei cu VHC (>80% din bolnavi). De aceea, la ora actuală nu mai este acceptabilă utilizarea spre tratament a unor preparate neinactivate viral (crioprecipitat, plasmă congenitală proaspătă). Vigilenţa este majoră pentru infecţiile amintite, dar şi pentru altele, încă insuficient cunoscute (prioni etc.). De aici derivă şi atitudinea actuală de înlocuire a produşilor derivaţi din sânge cu cei recombinanţi, obţinuţi prin inginerie genetică (f VIIIr, f IXr, f VIIr ş.a.).

În aceste condiţii, de riscuri numeroase, unele chiar imprevizibile, sfatul genetic şi de planning

familial, bazat pe diagnosticul de „carrier" şi cel intrauterin al bolii trebuie să devină operant; de asemenea, eforturile de cercetare pentru asigurarea vindecării se impun a fi susţinute. Este îmbucurătoare opinia celor ce lucrează în acest domeniu, conform căreia terapia genică nu mai este o iluzie, ci o speranţă ce se va traduce în realitate în cel mult 3-5 ani.

• *Hemofilia B*

Definiţie. Hemofilia B este o afecţiune congenitală rară (0,5-1/100 000), transmisă ereditar X-linkat, caracterizată prin sinteza scăzută sau anormală a factorului IX (f IX); ponderea ei în cadrul sindroamelor hemoragice de tip hemofilic este de 15-20%.

Etiopatogenie. Anomalia biologică definitorie a afecţiunii este scăderea f IX funcţional, realizată fie prin absenţa sintezei (varianta CRM^-, produsă prin lipsa antigenului de f IX şi a activităţii procoagulante de f IX), fie prin sinteza unui f IX anormal (varianta CRM^+, caracterizată prin prezenţa antigenului de f IX, dar cu alterarea activităţii sale procoagulante). La acestea se adaugă variantele moleculare: B_m (cu particularitatea de prelungire a timpului Quick efectuat cu tromboplastină bovină), B_{Leiden}, $B_{Chapel\ Hill}$ etc. Hemofilia B este genetic determinată, fiind controlată de o genă situată pe cromozomul X, ea deţinând, în consecinţă, aceleaşi particularităţi genetice cu hemofilia A. Gena f IX a fost identificată pe braţul lung al cromozomului X (banda Xa 27,3), la ora actuală fiind realizată şi clonarea sa. Studiile moderne de biologie moleculară au putut, în aceste condiţii, preciza defecţiunile structurale genice responsabile de boală, dovedind că deleţiile şi inserţiile mari stau la baza formelor severe, cele mici, ca şi mutaţiile punctiforme determinând formele medii şi uşoare de boală.

Indiferent de tipul de defecţiune în funcţie de comportamentul antigenic al f IX (hemofilia B^-, B^+ sau B^R), funcţia f IX este deficitară, repercutându-se pe sistemul tenazic intrinsec, reflectat în cascadă în deficitul de fibrinoformare.

Tablou clinic. Expresia clinică este asemănătoare, greu de deosebit de cea a hemofiliei A, diferenţele fiind de ordin gradual, în sensul unei proporţii mai mari (peste 50% din cazuri) de forme clinice atenuate, cu expresivitate fenotipică minoră.

Diagnostic pozitiv. Se bazează pe dovedirea deficienţei de f IX într-un tablou clinic şi biologic de hemofilie; aceasta se face cu testul de tromboplastinogeneză, care prezintă alterare a testului global şi seric, sau prin corecţia consumului de protrombină cu reactiv plasmatic şi de ser învechit, fără corecţie însă cu plasma adsorbită; dozarea f IX cuantifică gradul deficitului şi oferă criteriul de încadrare în formă de severitate, definirea severităţii făcându-se pe baza unor parametri identici cu hemofilia A (vezi tabelul 13.L).

Diagnosticul de purtătoare a tarei de hemofilie B este posibil la ora actuală; heterozigotele prezintă o scădere concordantă a activităţii procoagulante şi a nivelului antigenic la cifre de 20-60% din activitatea normală; în cazul hemofiliei de tip B^+, cu factor IX de tip B_m, se notează existenţa unui exces antigenic.

Diagnostic diferenţial: se întreprinde cu toate coagulopatiile ce prezintă un tablou clinic hemofiloid, argumentele de diferenţiere fiind, în exclusivitate, cele de ordin biologic.

Tratament. Terapia respectă aceleaşi obiective şi principii ca în hemofilia A. În tratamentul curativ, posologia şi durata de administrare se evaluează în funcţie de severitatea hemoragiei (tabelul 13.LII). Medicamentele antifibrinolitice (EAC, acid tranexamic, Trasylol) par să fie chiar mai eficace decât în hemofilia A. DDAVP-ul este inoperant.

Evoluţie şi prognostic. Sunt similare hemofiliei A, fiind strict dependente de gravitatea bolii.

• *Boala von Willebrand*

Definiţie. Boala von Willebrand este o afecţiune congenitală transmisă autozomal dominant sau recesiv, cu expresivitate variată a genei, caracterizată printr-o anomalie hemostatică complexă, constând din reducerea activităţii coagulante a factorului VIII, prelungirea timpului de sângerare, reducerea adeziunii trombocitare şi a agregabilităţii induse de ristocetin.

Epidemiologie. Incidenţa bolii, fără a fi stabilită cu exactitate, se evaluează la 1/3 000-1/5 000 (1-2% din populaţie), revenindu-i frecvenţa cea mai mare în rândul coagulopatiilor genetice; este mai răspândită în nordul Europei, fără a deţine însă preferinţă rasială sau etnică.

Etiopatogenie. La originea afecţiunii stă o anomalie a complexului macromolecular de factor von Willebrand (fvW), responsabilă de concomitenta deteriorare a activităţii coagulante a acestuia, de perturbarea adeziunii trombocitare şi de afectarea agregabilităţii trombocitare induse de ristocetin. Gena responsabilă de sinteza lui se situează pe braţul scurt al cromozomului 12, ea fiind clonată în 1985. De la clonarea genei fvW s-a obţinut o imagine mai clară privind defecţiunile moleculare responsabile: anomalii cantitative în tipurile 1 şi 3, anomalii calitative în tipul 2 de boală.

Tablou clinic. Expresia clinică este variată şi asociază sângerările cutaneomucoase (echimoze, hematoame, epistaxis, gingivoragii, hemoragii digestive, menometroragii, excepţional peteşii) cu hemoragiile profunde tisulare; primele însă predomină în mod evident, hemartrozele fiind rare. Hemoragia postoperatorie poate fi de maximă gravitate.

Explorări. Tabloul biologic se caracterizează prin deficitul activităţii coagulante a factorului VIII, însă mai atenuat decât în hemofilie (concentraţia de f VIII: C cuprinsă între 1 şi 5%, alteori şi mai mare), ceea ce determină imaginea biologică a unei forme uşoare sau medii de hemofilie A; în formele tipice este scăzut, pe lângă f VIII: C şi f VIII: A (uneori chiar mai intens). La acestea se asociază, ca expresie a deficitului fvW, prelungirea timpului de sângerare (mai ales prin tehnica Ivy), alterarea, facultativă şi corectabilă cu crioprecipitat, a adeziunii trombocitare la sticlă şi deteriorarea patognomonică a agregabilităţii trombocitare induse de ristocetin. Numărul de trombocite, ca şi retracţia cheagului, disponibilitatea de F3p (factorul 3 plachetar) şi agregarea prin colagen, ADP şi epinefrină sunt normale.

Forme clinice. În funcţie de expresivitatea ei, boala von Willebrand se diferenţiază în:

– forma severă (homozigot-like), cu manifestări hemoragice şi gravitate similare cu cele din hemofilia A;

– forma comună (clasică, heterozigotă), cu semne mai uşoare, predominând sângerările cutaneomucoase posttraumatice, cele postoperatorii putând fi severe; hemartrozele nu apar decât la 15-18% din cazuri;

– forma frustă, evidenţiată doar cu prilejul intervenţiilor sângerânde (extracţii dentare, amigdalectomie, intervenţii chirurgicale) sau al traumatismelor majore.

În funcţie de substratul molecular se deosebesc 3 tipuri, cu comportament biologic diferit (tabelul 13.LIII).

Diagnostic. Este relevat de tabloul hemofiloid al bolii, examenele de laborator fiind singurele în măsură să confirme boala şi să o diferenţieze de coagulopatiile cu simptomatologie asemănătoare. Particularitatea ei biologică constă din asocierea la hipocoagulare a timpului de sângerare prelungit, constelaţie relativ rar întâlnită în practică. Diferenţierea trebuie făcută atât de purpure, cât şi de coagulopatii.

Diagnostic diferenţial: vizează toate diatezele hemoragice, deţinând elemente comune atât cu purpurele (hemoragii predominant cutaneomucoase, alungirea timpului de sângerare), cât şi cu coagulopatiile (hemoragii tisulare intracavitare, alungire a timpului de coagulare).

Tratament. Terapia se conduce după aceleaşi obiective şi principii ca în hemofilia A, având comune cu aceasta şi mijloacele terapeutice substitutive transfuzionale. Preparatele de factor VIII (sânge proaspăt, plasmă proaspătă, plasmă antihemofilică, crioprecipitat, concentrat de factor VIII îmbogăţit cu fvW) sunt în măsură să corijeze în mod prelungit (3-5 zile) deficitul de coagulare şi să amelioreze tranzitoriu (câteva ore) disfuncţiile trombocitare. De remarcat că nu sunt operante toate concentratele de f VIII, ci doar acelea care au în conţinutul lor fvW (de exemplu, Haemate). Particularităţile schemei terapeutice ţin, pe de o parte, de eficienţa corectivă crescută, iar, pe de altă parte, de durata mai lungă a eficacităţii procoagulante a preparatelor de sânge; în consecinţă, ritmul de substituţie este de o perfuzie la 24-48 ore interval; din aceleaşi motive, profilaxia preoperatorie transfuzională se începe cu 24 ore înainte de intervenţie. Medicaţia antifibrinolitică (EAC, acid tranexamic) este deosebit de utilă în menometroragii; 1-desamino-8D-arginina (DDAVP-desmopresin), eficientă în creşterea activităţii coagulante a factorului VIII, prezintă în tipul IIB de boală von Willebrand riscul inducerii unor agregate trombocitare şi al trombocitopeniei (se recomandă evitarea sa în acest tip de boală) (tabelele 13.LIV, 13.LV).

Evoluţie şi prognostic. Sunt mai favorabile decât în hemofilie. O complicaţie severă interesând aproape în exclusivitate tipul 3 este apariţia alloanticorpilor, chiar a reacţiilor anafilactice, situaţie în care contro-

TABELUL 13.LIII

CONSTELAŢIA BIOLOGICĂ CARACTERISTICĂ BOLII VON WILLEBRAND

Tip	*Ereditate*	*Timp de sângerare*	*VIII:C*	*fvW:Ag*	*RiCof/ CBA*	*RIPA*	*Multimeri în plasmă*	*Multimeri în trombocite*	*Defecţiune*	*Frecvenţă*	*Simptomatologie*	*Trombocitopenie↓*
1	AD	↑/N	↓	↓	↓	N/↓	prezenţi	1. platelet-normal 2. platelet-low 3. platelet-discordant	cantitativă	68-70%	uşoară	
2A	AD/AR	↑	↓/N	N/↓	↓	↓/N	deficite de multimeri mari/medii	prezenţi	deficit funcţional dependent de trombocit		variabilă	
2B	AD/AR	↑	↓/N	↓/N	↓	↑↑	lipsesc multimeri mari	prezenţi	afinitate↑ pentru GpIb trombocitar	15%		+
2M	AD	↑	↓/N	↓	↓	↓/N	1. prezenţi 2. supranormali 2M. Vicenza prezenţi	prezenţi	deficit funcţional dependent de trombocit	20%	variabilă	
2N	AR	N	↓↓	N/↓	N/↓	N	prezenţi	prezenţi	afinitate scăzută pentru f VIII			
3	AR	↑↑	↓↓	abs.	abs.	abs.	abs.	abs.	cantitativă	2-5%	severă	

RiCof/CBA – ristocetin cofactor / collagen binding assay; RIPA – ristocetin induced platelet aggregation.

TABELUL 13.LIV

TRATAMENTUL DIFERITELOR TIPURI ŞI SUBTIPURI DE BOALĂ VON WILLEBRAND

Tip	*Tratament de elecţie*	*Tratament alternativ sau adjunctiv*
1	desmopresin	antifibrinolitice estrogeni
2 A	concentrat de f VIII -fvW	
2 B	concentrat de f VIII -fvW	
2 M	concentrat de f VIII -fvW	
2 N	desmopresin	
3	concentrat de f VIII-fvW	desmopresin concentrat trombocitar
3 cu allo-anticorpi	f VIII recombinant	

TABELUL 13.LV

DOZAJUL CONCENTRATULUI DE f VIII-fvW LA PACIENŢII CU BOALA VON WILLEBRAND

Tip de sângerare	*Doză (U.I./kg)*	*Nr. de administrări*	*Interval*	*Obiectiv*
chirurgie majoră	50	1/zi sau 1/2 zile	2-48h	f VIII>50 U.I./dl până la vindecare completă
chirurgie mică	30	1/zi sau 1/2 zile	2-48h	f VIII>90 U.I./dl până la vindecare completă
extracţie dentară	20	1	–	f VIII>30 U.I./dl pe o durată de minim 6 ore
sângerare post-traumatică sau spontană	20	1	–	–

lul sângerărilor nu se poate realiza decât cu f VIII recombinant.

- ***Deficite congenitale ale factorilor complexului protrombinic***

Boala Alexander (deficitul de f VII), **boala Hougie-Barrow** (deficitul de f X), **parahemofilia Owren** (deficitul de f V) şi **boala Biggs-Douglas** (deficitul de f II) sunt afecţiuni foarte rare (0,02-0,05/100 000), ereditare, transmise autozomal recesiv; mutaţiile responsabile sunt la ora actuală în mare parte cunoscute. Tabloul lor clinic este de tip hemofiloid, manifestările hemoragice apărând adesea în perioada neonatală (20-50% din cazurile de deficit de f X, f VII sau II). Examenele de laborator fără

a evidenţia totdeauna o hipocoagulabilitate globală, precizează timp Quick prelungit cu indice de protrombină scăzut; timpul de consum de protrombină este scurtat în deficitul de f X şi V. La dozare, concentraţia factorului afectat este de 0-5% la homozigoţi şi 5-50% la heterozigoţi. Tratamentul specific constă din substituţia factorului deficient (plasma congelată, concentrat de complex protrombinic); în accidentul hemoragic sever al bolii Alexander se poate utiliza f VII activat recombinant. Eficienţa biologică substitutivă este mai mare pentru factorii VII, X şi II, la care 1 U. administrată creşte concentraţia plasmatică cu 2%, ritmul de perfuzie fiind de o administrare pe zi.

• *Deficitele fibrinoformării*

Afibrinogenemia este o afecţiune deosebit de rară (1/1 000 000), ereditară, transmisă autozomal recesiv, definită prin scăderea concentraţiei de fibrinogen sub 5 mg/dl. Simptomatologia hemoragică de tip hemofilic debutată în 50-70% din cazuri la nounăscut se distinge prin paradoxala sa benignitate. Traumatismele severe şi intervenţiile operatorii sunt însă la fel de periculoase ca şi la bolnavul hemofilic. Terapia constă din administrare de fibrinogen, vizându-se o concentraţie de 50-100 mg/100 ml (1 mg/kg administrat asigură creşterea de 1 mg/100 ml concentraţie plasmatică)[1].

Disfibrinogenemiile realizează un capitol heterogen de boală, parte din ele cu expresie hemoragică, parte cu tendinţă de tromboză sau tulburări de cicatrizare, parte asimptomatice. Abordarea terapeutică se orientează după forma clinică de boală.

Deficitul congenital de factor XIII, afecţiune ereditară autozomal recesivă, rareori X-linkată, se caracterizează printr-un tablou clinic hemoragic cu debut precoce (hemoragie ombilicală), comportând în ciuda evoluţiei ulterioare favorabile un risc permanent de hemoragie intracraniană

• *Sindroame hemoragice prin deficit dobândit de producţie de factori de coagulare*

În practica clinică, în mod neîndoielnic, predomină deficitele hemostatice dobândite. Ele se caracterizează prin: relevarea lor clinică obişnuit ca o a doua boală, în evoluţia unor bolnavi cu istoric familial negativ în sensul unei diateze hemoragice; concomitenţa sau succesiunea dezordinii cu un eveniment patologic (hepatic, renal, boală de sistem) sau cu expunerea la medicamente sau toxice; deficienţa asociată a mai multor factori de coagulare; caracter obişnuit mai atenuat al deficitului decât în coagulopatiile constituţionale şi reversibilitate la înlăturarea cauzei.

Capitolul cel mai important al dezordinii hemostatice dobândite, realizată prin interferarea cu producţia de factori de coagulare, se referă desigur la dezordinile factorilor dependenţi de vitamina K (factorii II, VII, IX şi X). Biosinteza acestor factori este dependentă de integritatea funcţională a hepatocitului şi de disponibilitatea de vitamina K, asigurată prin aport, absorbţie şi metabolizare adecvată. În termenii acestui dublu determinism, deficitul de factori dependenţi de vitamina K (FDK) poate să apară în boala hemoragică a nou-născutului, ca expresie a unei „depresii fiziologice" a acestor factori, în patologia hepatică severă de diferite cauze, în deficitul de vitamină K, precum şi în cursul tratamentului cu anticoagulante orale (tabelul 13.LVI).

TABELUL 13.LVI

CAUZELE DEFICIENŢEI DE FACTORI DE COAGULARE DEPENDENŢI DE VITAMINA K LA COPII

Prematuritate.
Cauze alimentare (conţinutul în vitamină K a laptelui de vacă este de 6 µg/100 ml, al laptelui de mamă de 1,5 µg/100 ml).
Colonizare bacteriană neadecvată:
– vărsături,
– diaree severă,
– sindrom de malabsorbţie (boală celiacă, fibroză chistică atrezie biliară, stenoză gastrointestinală),
– antibioterapie.
Afecţiune hepatocelulară:
– acută (sindrom Reye, hepatită acută infecţioasă, hepatită toxică),
– cronică (ciroză, boală Wilson).
Boli colestatice
Tratament cu AVK (la copil sau la mamă).

AVK – antivitamine K.

Afecţiunile hepatice severe (hepatită acută fulminantă, hepatită cronică agresivă, ciroză, sindrom Reye) sunt în măsură să determine deficitul de FDK, întrucât celula hepatică reprezintă sediul lor exclusiv de sinteză. Deteriorarea funcţională hepato-

[1] În afara preparatelor de fibrinogen se mai pot utiliza sânge (fibrinogen 0,10-0,15 g%), crioprecipitat (fibrinogen 0,70 g%).

citară afectează, în ordinea cronologică determinată de sensibilitatea lor, în primul rând factorul VII, urmat de factorul II, apoi de factorul X. Atestarea naturii hepatocitare a deficitului (cu excluderea interferenţei vitaminei K şi a sindromului colestatic) se face prin testul Koller (administrarea intramusculară de 10 mg vitamina K timp de 3 zile), care nu evidenţiază în această circumstanţă modificarea semnificativă a timpului Quick (scădere mai mică de 15%). Scăderea indicelui de protrombină cu 40-50% are o semnificaţie nefavorabilă, sugerând iminenţa accidentului hemoragic. Asocierea la deficitul acestor factori a hipoproaccelerinemiei constituie o notă adiţională peiorativă pentru gravitatea sindromului hepatopriv; semnificaţie asemănătoare au şi hipofibrinogenemia şi deficitul de factor XIII. Scăderea numărului de trombocite, excesul fibrinolizei şi prezenţa de PDF sunt indicii ale unor complicaţii ale hepatopatiei (sindrom de CID, hiperfibrinoliză), nefiind direct corelabile cauzal cu insuficienţa funcţională hepatocitară.

Disponibilitatea redusă a vitaminei K, realizată prin: rezerve scăzute, aport alimentar deficitar şi prin absorbţie neadecvată (absenţa acizilor biliari în intestin, absenţa florei intestinale, lezarea epiteliului absorbant enteral), este în măsură să realizeze deficit de FDK cu acelaşi spectru, instalarea deficienţei factorilor realizându-se în aceeaşi ordine cronologică ca şi în sindromul hepatopriv. În cadrul ei se diferenţiază sindromul de deficit de factori II+VII+X (the two – seventeen syndrome) dependenţi de vitamina K_1. Contextele ei clinice determinante sunt realizate de: boala hemoragică neonatală, stările carenţiale, malabsorbţia şi sterilizarea florei intestinale prin antibioterapie. Particularitatea definitorie este reversibilitatea acestui deficit la administrarea de vitamina K pe cale intramusculară, timpul Quick scurtându-se cu mai mult de 15% (test Koller pozitiv); lipsa afectării factorului V îi este de asemenea caracteristică.

Tratamentul anticoagulant cu dicumarinice determină sinteza unor variante moleculare, care din punct de vedere antigenic sunt identice cu FDK normali, dar sunt inactive în procesul de coagulare, fiind lipsite de capacitatea de fixare a ionului de Ca. Aberaţia structurală realizată se interpretează prin intervenţia tardivă a vitaminei K în sinteza factorilor de coagulare, şi anume la nivelul secvenţei terminale de legare a reziduului de acid gama-carboxiglutamic, un sistem de legare a calciului. Aceste proteine anormale, denumite PIVKA (protein induced by vitamine K antagonists) sunt dezmembrate în: PIVKA II – moleculă anormală de f II, PIVKA IX – moleculă anormală de f IX, PIVKA X – moleculă anormală de f X, şi PIVKA VII – moleculă anormală de f VII. Ordinea cronologică în care apar ele este determinată de depresia iniţială a factorului VII, urmată apoi de aceea a f IX, a f X şi în cele din urmă a f II, nivelul minim de FDK fiind atins în 5-10 zile de la iniţierea tratamentului. Particularitatea deficitului de FDK prin administrarea de anticoagulante cumarinice este reversibilitatea la administrarea de vitamina K (p.o. sau i.v.), reversibilitate iniţiată într-un interval de 6-12 ore; corecţie mai rapidă se asigură prin tratament substitutiv transfuzional.

Sindroame hemoragice prin exces de consum de factori de coagulare

Sindromul de coagulare intravasculară diseminată (CID)

Definiţie. Sindromul de CID se defineşte drept o deviaţie patologică dobândită a mecanismului hemostazei, caracterizată prin declanşarea intravasculară a procesului de coagulare, cu depunerea intravitală a fibrinei pe endoteliul vascular, ce prezintă potenţialitatea obturării microcirculaţiei.

Epidemiologie. Puţine tulburări de hemostază au fost subiectul atâtor discuţii controversate ca şi CID; ele au vizat aspecte numeroase, de la definiţie, fiziopatologie şi până la abordarea terapeutică. De aceea, frecvenţa cu care este raportat diferă mult în funcţie nu numai de vârsta şi profilul de patologie al bolnavilor, ci şi cu definiţia biologică acceptată (CID tipică şi atipică); cifrele oscilează între 0,7-3,2% în serviciile de neonatologie, cele de 17-24,8% chiar 47% din serviciile de terapie intensivă fiind în optica actuală mai degrabă dovada unor exagerări diagnostice.

Etiopatogenie. Sindromul de CID are la bază dezechilibrul coagulolitic al sângelui, în sensul exagerării posibilităţilor reacţionale fiziologice ale hemostazei prin hipercoagulabilitate sau prin inhibiţia capacităţii fibrinolitice spontane. El nu constituie o boală de sine stătătoare, ci o stare fiziopatologică comună pentru o mare varietate de boli. În această optică, sindromul de CID este un „sindrom adiţional sau de însoţire" a variatelor stări de boală (tabelul 13.LVII) sau „un mecanism intermediar" (tabelul 13.LVIII), indus de acţiunea unor factori patologici

complecşi, la rândul său sindromul de CID generând leziuni particulare, ce întreţin şi agravează procesul patologic iniţial.

TABELUL 13.LVII

CAUZELE SINDROMULUI DE COAGULARE INTRAVASCULARĂ DISEMINATĂ

Sindroame cu răspuns inflamator sistemic (systemic inflammatory response syndrome – SIRS)
- infecţii bacteriene (meningococ, Haemophilus, Salmonella, streptococ B, pneumococ)
- infecţii virale (varicelă, rubeolă, paramixovirusuri, herpes, arbovirus, CMV)
- alte infecţii – malarie, micoze sistemice, rickettsioze
- boli neinfecţioase (şoc anafilactic)

Sindroame de injurie tisulară şi eliberare de procoagulanţi în circulaţie
- traumatism craniocerebral
- fracturi multiple
- intervenţii chirurgicale majore, transplant de organe
- hemolize acute
- leucemie promielocitară şi mieloblastică
- sindrom de strivire
- arsuri
- sindrom asfixic
- hipertermie malignă
- carcinomatoze metastazate
- pancreatită acută
- muşcături de insecte, şerpi

Patologie microangiopatică
- colagenoze cu implicare vasculitică
- purpură trombocitopenică trombotică
- sindrom hemolitic-uremic
- hemangiom gigant Kasabach-Merritt
- sindrom Kawasaki

Agresiune fizică/chimică majoră
- embolie grăsoasă
- electrocutare
- accidente medicamentoase (moldamin, săruri de bismut ş.a.)

Diverse: şoc, acidoză, hipoxie, circulaţie extracorporală, grefe vasculare

TABELUL 13.LVIII

MECANISME MEDIATOARE DE COAGULARE INTRAVASCULARĂ DISEMINATĂ

- hipercoagulabilitate
- hipofibrinoliză (imaturitate, deficit al activatorilor PA, exces al inhibitorilor – PAI)
- tulburare a clearance-ului SRE
- citokine şi mediatori enzimatici: TNF, IL-1, IL-6, elastază, catepsină G, radicali acizi
- molecule de adeziune: ICAM (intercellular cell adhesion molecules), VCAM (vascular cell adhesion molecules), ELAM (endothelial leukocyte cell adhesion molecules), P selectină etc.
- deficit al inhibitorilor coagulării: AT III, proteina C, proteina S, inhibitori ai căii factorului tisular

PA – activatori de plasminogen. PAI – inhibitori ai activatorilor de plasminogen

Fiziopatologie. Dinamica fenomenelor patologice din sindromul de CID, înlănţuirea şi succesiunea lor este deosebit de complexă. Abordarea ei sistematică, cu tot riscul simplificării şi schematizării unui proces complex în plină desfăşurare, permite deosebirea a trei secvenţe majore: hipercoagulabilitate reală, hipocoagulabilitate prin consum, mascând o hipercoagulabilitate potenţială şi hipercoagulabilitatea prin fibrinoliză reacţională.

Tablou clinic. Fizionomia clinică a sindromului de CID este polimorfă, de la forme inaparente până la forme cu manifestări trombohemoragice deosebit de grave. În funcţie de cronologia apariţiei lor, manifestările clinice se eşalonează în: manifestări imediate (şocul, sindromul hemoragic şi anemia hemolitică microangiopatică) şi manifestări tardive, consecinţe la distanţă ale procesului de tromboză intravasculară sau ale polimerizării extravasculare a monomerilor de fibrină. Şocul, deşi adesea iniţiator al sindromului de CID, poate fi şi corolarul clinic de bază al acestei stări patologice. Insuficienţa multiorganică („multiorgan failure" – MOF) este o trăsătură clinică caracteristică. Sindromul hemoragic este inconstant, uneori minor. El este prezent la 50-74% din cei cu diagnosticul biologic de sindrom de CID. Manifestările lui clinice se concretizează, în ordinea frecvenţei, în: hemoragii digestive, hemoragii la locul de injecţie, purpură cutaneomucoasă, pneumoragie, hemoragie meningiană, urinară sau la nivelul diferitelor seroase. Manifestările trombohemoragice la nivelul pulpei degetelor, al pavilioanelor urechilor, al piramidei nazale sunt tipice.

Ca expresie tardivă sunt notate: enterocolita ulcerohemoragică, plămânul de şoc, necroza corticală renală etc.

Tablou biologic. Manifestările tipice definitorii pentru CID acut sunt cele ce caracterizează etapa coagulopatiei de consum ± hiperfibrinoliza reacţională (tabelul 13.LIX). În constelaţia foarte variată şi adesea nespecifică, semnificaţie diagnostică indubitabilă o au parametrii ce dovedesc activarea in vivo a coagulării: fragmentele de protrombină F 1+2, complexele trombină-antitrombină (TAT) şi fibrinomonomerele (FM). În sindromul de CID acut constelaţia biologică diferă în funcţie de stadiul clinicoevolutiv al bolii (tabelul 13.LX).

Diagnostic. Este sugerat de asocierea paradoxală a manifestărilor hemoragice cu cele microtrombotice apărute în contextul unei afecţiuni primare se-

TABELUL 13.LIX

CRITERII DE DIAGNOSTIC DE LABORATOR ÎN COAGULAREA INTRAVASCULARĂ DISEMINATĂ

– Criterii minimale:	TPTA > 1,5 × N timp de tromboplastină < 50% timp de trombină > 21 secunde fibrinogen < 100 mg/dl trombocite < 100 000/µl AT III < 60%
– Criterii adiţionale:	timp de reptilază > 21 secunde factor V < 50% monomeri de fibrină > 25 µg/mg D-Dimer > 600 µg/ml PDF/PDF1 > 15 µg/ml
– Criterii opţionale:	fragmente de protrombină F1+F2 prezente complexe trombină-antitrombină (TAT) prezente plasminogen ↓ α_2-antiplasmină ↑ complexe plasmină α_2-antiplasmină prezente

TABELUL 13.LX

CRITERII DE DIAGNOSTIC DIFERENŢIAL AL SINDROMULUI DE COAGULARE INTRAVASCULARĂ DISEMINATĂ

Teste de investigaţie	*Sindrom de CID*	*Coagulopatie de producţie (afecţiune hepatică)*	*Hiperfibrinoliză primară*
Nr.de trombocite/mm^3	scăzut	normal	normal
Fibrinogenemie	scăzută	normală	scăzută
Timp Quick	alungit	alungit	normal sau alungit
Factor V	scăzut	scăzut	scăzut
Factor VIII	scăzut	normal	normal sau scăzut
Timp de trombină	alungit	alungit	alungit
Liza euglobinelor	normală sau uşor scăzută	normală	foarte accelerată
PDF/PDFi	crescută	normală	crescută

PDF – produşi de degradare a fibrinogenului. PDFi = produşi de degradare a fibrinei.

vere, obişnuit însoţită de stare de şoc. Confirmarea o realizează examenele biologice. De remarcat caracterul frecvent atipic al constelaţiei biologice (CID subacută şi cronică), situaţie în care doar markerii de activare deţin valoare diagnostică.

Diagnostic diferenţial: se efectuează cu alte dezordini hemoragice realizate prin: fibrinoliză acută (rară în practică), coagulopatie prin insuficienţă hepatică sau trombocitopenie infecţioasă.

Tratament. În terapia sindromului de CID constituit, obiectivul trebuie să aibă în vedere înlăturarea afecţiunii cauzale, blocarea fibrinoformării şi liza trombilor constituiţi, precum şi restabilirea cât mai rapidă a deficitului factorilor de coagulare. Tratamentului etiopatogenic i se asociază măsurile terapeutice specifice: heparina, substituţia hematologică (plasmă proaspătă, concentrat de complex protrombinic, fibrinogen, trombocite, AT III, proteină C) ± medicaţia profibrinolitică (urokinază, streptokinază). Indicaţiile lor de utilizare sunt dependente de forma clinică de boală (tabelul 13.LXI). Se fac eforturi de cercetare pentru găsirea de noi mijloace terapeutice mai eficiente. Menţionăm: inhibitorii de proteaze, antagoniştii de receptori (anti-IL-1), anticorpii monoclonali anti-TNF, anti-f VII/f VIIa, anti-FT, anticorpii blocanţi de IL-1, IL-6, IL-8 şi TNF, pentoxifilina, hirudina etc.

Evoluţie şi prognostic. Sunt severe. În ciuda arsenalului terapeutic discutat, sindromul de CID rămâne o stare patologică de gravitate particulară cu mortalitatea de 26%, 75% a nou-născuţilor şi sugarilor afectaţi de această stare patologică.

Sindroame hemoragice prin anticoagulante circulante

Excesul de anticoagulante se poate realiza mai rar prin creşterea concentraţiei anticoagulantelor fiziologice (antitrombina III, α_2-macroglobulina, inhibitor de C'-esterază) şi mai frecvent prin apariţia de anticoagulante circulante imunologice cu acţiune inhibitorie selectivă asupra unui factor de coagulare (V, VII, VIII, IX, X, XI, XIII, vW etc.) sau acţiune inhibitorie mai largă (antitromboplastine, antitrombine etc.).

Etiopatogenie. Contextul lor de apariţie (tabelul 13.LXII) este foarte variat.

Tablou clinic. Este heterogen. În general însă, ele imită tabloul clinic al deficitului congenital sever corespunzător factorului antagonizat; în majoritatea cazurilor, manifestările hemoragice se asociază tabloului clinic al afecţiunilor responsabile de apariţia anticoagulantelor.

Tratament etiologic. Se adresează combaterii bolii de fond. Abordarea excesului anticoagulantelor se diferenţiază în funcţie de severitatea deficitului hemostatic. Ea are în vedere controlul sângerărilor (concentrate activate de complex protrombinic, f VII activat) şi supresia producţiei de anticorpi prin: corticoterapie, IGIV, imunosupresive (ciclofosfamidă, 6-mercaptopurină, azatioprină), plasmafereză ± imunoadsorbţie, exsanguinotransfuzie.

Evoluţie. Este în general severă.

TABELUL 13.LXI

STRATEGIE DE TRATAMENT ÎN SINDROMUL DE COAGULARE INTRAVASCULARĂ DISEMINATĂ

Medicament	*Valori critice*	*CID fără manifestări hemoragice şi IRA*	*CID fără hemoragii severe, cu IRA*	*CID cu HA malignă, cu operaţie, cu sângerare severă (cerebrală, pericardică, paratraheală)*	*Observaţii*
plasmă proaspătă congelată		5-10 ml/kg oră	± (în funcţie de şoc)	± (în funcţie de starea de şoc)	
heparină		50-75 U./kg în bolus, apoi 15-25 U/kg oră	± (în funcţie de şoc)	–	sub control de PTTA (să crească la 1,5-2×)
trombocite	$<20\times10^3$/l	–	0,1 U./kg	$<50\times10^9$/l - 0,1 U./kg	
PPSP	timp de trombo-plastină <20%	–	50 mg/kg	50 mg/kg	
AT III	<70%	70-100 U.I./kg	70-100 U.I./kg	70-100 U.I./kg	
proteina C				+	
aprotinină				15-20 000 KI/kg	în hiperfibrinoliză

IRA – insuficienţă renală acută, HA – hipertensiune arterială, KI – unităţi inhibitoare ale kalicreinei.

TABELUL 13.LXII

CAUZELE PREZENŢEI ANTICOAGULANTELOR CIRCULANTE

- Cauze imunologice
  - izoimune – după tratament substitutiv (hemofilia A, hemofilia B, boala von Willebrand)
  - autoimune – lupus eritematos sistemic, artrită reumatoidă, mielom, macroglobulinemie, leucemie limfatică cronică, policitemie ş.a.
  - imunalergice medicamentoase – penicilină, clopromazină, izoniazidă etc.
- Cauze nonimunologice
  - hipertiroidie, amiloidoză, astm bronşic, dermatită herpetiformă, malformaţie congenitală de cord, glicogenoză
- Altele
  - spontane, idiopatice şi post-partum

Sindroame hemoragice prin hiperfibrinoliză primară

Definiţie. Hiperfibrinoliza este în mod obişnuit reacţională, secundară unei CID. Fibrinoliza primară este consecinţa dezechilibrului sistemului fibrinolitic, caracterizat prin eliberarea masivă de activator de plasminogen în circulaţie în condiţiile deficitului sau epuizării activităţii antiplasmatice.

Etiopatogenie. Hiperfibrinoliza primară apare rar ca atare în patologia copilului, fiind corelată cu afecţiuni chirurgicale: intervenţii laborioase pe plămâni, pancreas, hemangiomatoză extinsă, leucemie promielocitară, afecţiuni hepatice cronice, muşcătură de şarpe veninos etc.

Tablou clinic. Se caracterizează prin sângerări masive „în pânză", cutaneomucoase şi viscerale.

Examen biologic. Evidenţiază scăderea fibrinogenului sanguin, precum şi a factorilor plasmatici proteici: factorii V, VIII, IX şi XIII, lizaţi nespecific de plasmina în exces.

Tratament. Vizează oprirea manifestărilor hemoragice prin abordarea lor conjugată cu: antifibrinolitice şi măsuri substitutive pentru factorii deficitari. Acţiunea antifibrinolitică este realizată de acidul ε-aminocaproic (EAC) (0,100-0,400 g/kg/zi), acidul tranexamic (0,100-0,200 g/kg/zi), Trasylol (1 000 000 U.I./zi) sau aprotinină (4 400 U.I./kg). Tratamentul substitutiv se asigură cu: fibrinogen concentrat sau plasmă antihemofilică, vizându-se o concentraţie de fibrinogen de >100 mg/dl. Ordinea cronologică a instituirii lor este: Trasylol sau aprotinină urmat la o oră de EAC, apoi la două ore de fibrinogen. În situaţia unei fibrinolize secundare, heparinoterapia trebuie să preceadă măsurile prezentate.

Evoluţie şi prognostic. Sunt foarte severe în formele acute, cu şanse totuşi de ameliorare în condiţiile unui tratament corect, din timp instituit.

Bibliografie

LANZKOWSKY P.H.: Pediatric Hematology and Oncology. Ch. Livingstone, 1995.

LEE C.A.: Clinical haematology. Bailliere-Tindall, London, 1996.

LEE C., KESSLER C.M.: Haemophilia, Blackwell Science, London, 1998.

LELLEYMAN Y., MANN I.: Paediatric Haematology. Ch. Livingstone, Edinburgh, 1992
MULLER G., BERGHAUS B.: Potzsch Hämostazeologie. Springer, Berlin, 1998.
NATHAN & OSKI: Hematology of Infancy and Childhood. W.B. Saunders Co, Philadelphia, 1998.
NILSSON I.M.: Haemophilia. Pharmacia, Stockholm, 1994.
PRALLE H.: Hematologia. Medicina, Budapest, 1994.
SPACTHE R.: Hämostase. Dade, Unterschleeβheim, 1992.
ŞERBAN M., GOLEA C., CUCURUZ M.: Curs de pediatrie. Edit. Brumar, Timişoara, 1998.
ŢURCANU L., ŞERBAN M.: Hematologie pediatrică. Edit. CIMC, Bucureşti, 1986.

D. Histiocitoza cu celule Langerhans (LCH)[1]

Eugen Pascal Ciofu

Histiocitoza este un termen general utilizat pentru a denumi boli ale sistemului reticuloendotelial. Celulele acestui sistem alcătuiesc sistemul fagocitar mononuclear şi îşi au originea în promonocitele măduvei osoase. Din aceşti promotori iau naştere două linii celulare distincte, şi anume o linie celulară cu rol de fagocitoză care include *monocitele periferice,* din care se formează şi macrofagele tisulare (histiocite), şi o altă linie celulară alcătuită din *celule care prezintă antigenul,* o populaţie celulară dendritică care nu are rol în fagocitoză. Histiocitele Langerhans fac parte din această populaţie dendritică, sunt celule specializate, cu un nucleu palid, lobulat şi neregulat, cu cromatina dispersată, nucleoli mici şi citoplasmă eozinofilă. Nucleul celulei Langerhans este acoperit cu o membrană extrem de subţire care prezintă adânciturі (invaginaţii). Aceste celule fac parte din prima linie de apărare celulară de la nivelul tegumentelor. Caracterele lor histologice permit identificarea celulelor Langerhans la microscopie optică, dar acestea mai au şi caracteristici specifice histochimice şi imunologice. Toate celulele dendritice sunt pozitive pentru ATP-ază, iar în citoplasma acestora se găseşte o proteină specifică sistemului nervos, denumită S100, precum şi alfa-manozidază. Tehnicile de imunohistochimie identifică CD1a antigen, Ia antigen şi HTA-1 antigen (human thymocite antigen). Cea mai pregnantă caracteristică a celulelor Langerhans, demonstrabilă la microscopie electronică, este un marker ultrastructural, denumit granule Birbeck, nişte organele citoplasmatice cu aspect tubular, având pereţi pentalaminari şi o formaţiune terminală mai dilatată, făcându-se comparaţia cu o rachetă de tenis. Toate celulele sistemului dendritic dispun de granule Birbeck în citoplasmă. Proliferarea neoncologică (reactivă) a celulelor Langerhans conduce la afecţiunea care a primit denumirea recentă (1987) de histiocitoză cu celule Langerhans (LCH).

Etiologie. Considerată boală de etiologie necunoscută, histiocitoza X (denumire propusă de Lichtenstein în anul 1953), pare să aparţină domeniului bolilor imune sau postvirale. Toţi autorii acceptă că este vorba de o proliferare a celulelor Langerhans, dar că această proliferare nu are caracterele unei proliferări neoplazice, deci boala nu este încadrată în rândul bolilor oncologice, cu tot prognosticul extrem de sever al formelor sistemice, multiorganice. Au fost însă identificate unele histiocite clonale!

Ipoteza că LCH ar fi o afecţiune mediată de citokine eliberate în exces este amplu documentată. Citokinele sunt produse solubile secretate de limfocite şi monocite, care reglează creşterea celulară şi diferenţierea celulelor hematopoietice prin legarea de receptori specifici. Activitatea citokinelor reglează astfel diferenţierea celulară, proliferarea, fagocitoza. Celulele din LCH au un comportament aberant, neexplicat, ca şi cum ar fi vorba de o activitate exagerată a citokinelor sau o pierdere de sub control a acestui proces. Citokinele cele mai implicate sunt factorul de necroză tumorală (TNF alfa) şi factorul stimulator de creştere al coloniilor.

Teoria unei boli virale este evocată, deoarece se ştie că sistemul celulelor mononucleare are rol în imunoreglare. Se pare că în LCH ar exista o subtilă activitate aberantă a sistemului imun, iar boala ar fi rezultatul unei infecţii virale care ar declanşa proliferarea reactivă a celulelor Langerhans. Prin studii minuţioase s-a exclus intervenţia unor virusuri reputate, cum sunt virusul HIV, adenovirusurile, virusul citomegalic, virusul Epstein-Barr, parvovirusul, virusul herpetic (hominis) şi virusul herpetic tip 6, ultimul fiind suspectat în unele studii de a avea rol patogen în LCH. Societatea Internaţională a Histiocitului a iniţiat studii extinse asupra etiologiei şi clasificării bolii, astfel că într-un viitor apropiat sunt de confirmat unele dintre aceste atractive ipoteze.

Tablou clinic. Este foarte diferit în funcţie de vârsta bolnavului şi numărul organelor afectate.

[1] LCH – Langerhans cell histiocytosis.

Boala se poate manifesta la un singur organ (sau sistem) sau poate cuprinde concomitent mai multe organe şi sisteme determinând disfuncţia acestora. Formele multisistemice, mai ales la vârstă mică, se însoţesc de manifestări generale ca febră, scădere în greutate, pierderea apetitului, apatie.

Leziunile osoase (80% din cazuri) pot fi unice sau multiple, asimptomatice (descoperite întâmplător la un examen radiologic) sau, dimpotrivă, pot fi foarte dureroase, însoţite sau nu de tumefacţia părţilor moi. Ele sunt mai frecvente peste vârsta de 5 ani, mai ales la adolescenţi. Cea mai frecventă localizare este la nivelul oaselor calotei craniene, dar şi la alte oase „late" (coaste, vertebre), mandibulă sau maxilar (poate evolua cu căderea spontană a dinţilor definitivi). Afectarea vertebrelor conduce la vertebra plana (tasare), însoţită de durere locală, scolioză. Afectarea oaselor stâncii temporalului se manifestă cu otoree cronică (otomastoidită cronică). Examenul radiologic al acestor regiuni osoase evidenţiază leziuni litice osoase, relativ bine delimitate, cu margini mai mult sau mai puţin neregulate (fig. 13.15). Leziunea osoasă unică era clasificată de Lichtenstein sub numele de granulom eozinofil.

Leziunile cutanate se întâlnesc la 50% din cazuri, pielea fiind al doilea organ afectat, în ordinea frecvenţei. Leziunile pot fi limitate la pielea păroasă a capului, realizând aspect asemănător dermatitei seboreice, sau sunt extinse la plici, trunchi, membre şi faţă. Elementele patologice sunt eritematopapuloase, uneori purpurice (chiar în absenţa trombocitopeniei) acoperite cu scuame (exantem peteşial, hemoragic şi scuamos). Leziuni cutanate cu localizare unică se întâlnesc uneori la sugar, unde pot reprezenta prima manifestare a bolii care evoluează ulterior multisistemic. Vechea denumire a acestei forme clinice era de sindrom Letterer-Siwe (fig. 13.16 A şi B).

Tumefacţia ganglionilor limfatici (33% din cazuri) realizează limfadenopatie generalizată predominant cervicală, mai ales la copilul mai mare şi adolescent (episoade recurente de limfadenopatie). Forma cu leziune solitară se poate prezenta ca adenopatie a regiunii cervicale sau inghinale.

Hepatosplenomegalia a fost raportată variabil de către autori (20-43%), mai ales în formele multisistemice. Hepatomegalia reflectă hipertrofia celulelor Kupffer sau hiperplazia acestora (activarea generală a celulelor sistemului imun). Disfuncţia celulară hepatică, care poate fi evidenţiată doar în formele sistemice ale sugarului, se poate manifesta ca hiperbilirubinemie, hipoproteinemie, anomalii ale coagulării. Uneori este asociată ascita. Prezenţa acestor manifestări clinice în momentul diagnosticului întunecă foarte mult prognosticul bolnavului. Splenomegalia poate evolua cu hipersplenism greu de tratat, deoarece atât splenectomia, cât şi iradierea splinei sunt de obicei ineficiente.

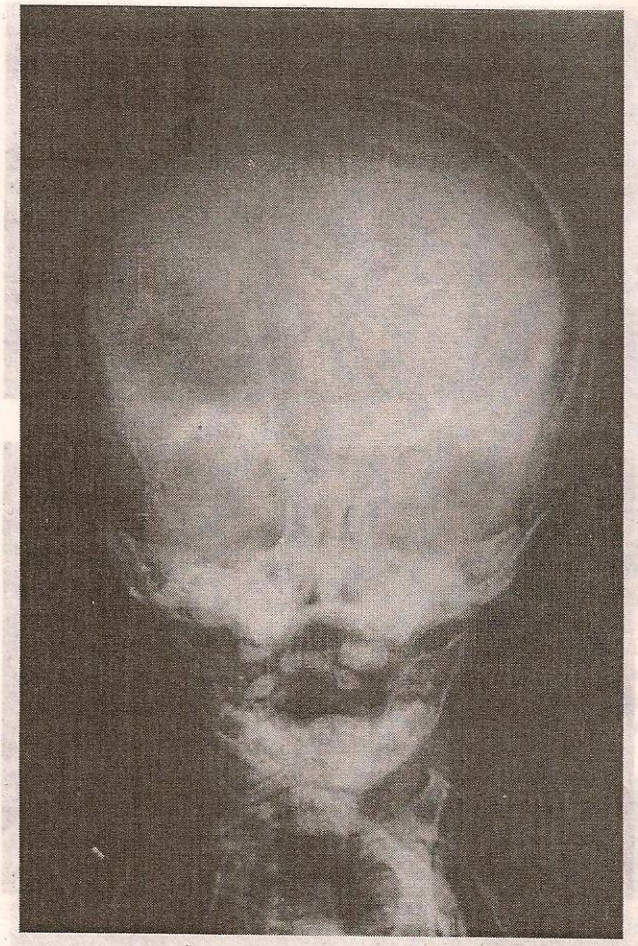

Fig. 13.15 – Histiocitoză cu celule Langerhans, leziuni osoase. Aspect radiologic al oaselor calotei craniene unde se observă leziuni osteolitice multiple, de diferite dimensiuni, cu margini bine delimitate, la un copil în vârstă de 3 ani.

Leziunile pulmonare se pot întâlni la orice vârstă, dar sunt mai comune în forma multisistemică a sugarului şi în a 3-a decadă de viaţă. Bolnavul prezintă tuse, dispnee, durere toracică, hemoptizie. Radiografia pulmonară evidenţiază infiltrat micronodular difuz în ambele câmpuri pulmonare, care prezintă infiltrate interstiţiale. În timp, aceste leziuni



A

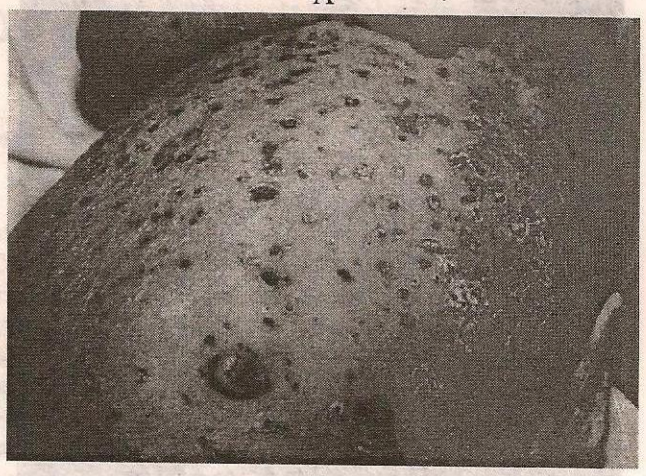

B

Fig. 13.16 – A şi B: Histiocitoză cu celule Langerhans, manifestări cutanate. Leziuni eritematopapuloase, unele cu aspect purpuric, acoperite cu criste de tip dermatită seboreică, la un sugar în vârstă de 4 luni.

evoluează spre aspectul descris clasic drept „fagure de miere". Lavajul bronhoalveolar poate pune în evidenţă celule Langerhans. În mod obişnuit acestea se întâlnesc foarte rar prin această tehnică, iar numai prezenţa lor este insuficientă pentru susţinerea diagnosticului. Numai dacă numărul celulelor Langerhans CD1a pozitive depăşeşte 5% se poate aduce în discuţie LCH.

Afectarea măduvei osoase este rară şi se întâlneşte în formele sistemice, multiorganice. În mod normal celulele Langerhans nu se întâlnesc la nivelul măduvei osoase, dar atunci când se dezvoltă extensiv (LCH) induc anemie, trombocitopenie şi chiar pancitopenie. Afectarea medulară poate fi evidenţiată prin biopsie de măduvă osoasă şi nu prin simplu aspirat medular. Evidenţierea acestei localizări constituie un element de prognostic grav.

Afectarea tractului gastrointestinal se poate manifesta cu vărsături, diaree, încetinirea ritmului de creştere. Afectarea ileonului se soldează cu malabsorbţie şi enteropatie cu pierdere de proteine.

Timusul este infiltrat cu celule Langerhans, are leziuni nespecifice de involuţie, displazie severă şi modificări dismorfice, aşa cum o dovedesc secţiunile obţinute la autopsia bolnavilor decedaţi cu LCH.

Afectarea sistemului endocrin (29-40%): diabetul insipid este cea mai comună manifestare din cadrul LCH şi apare mai frecvent la bolnavii cu afectare osoasă la nivelul oaselor craniului. Invers, orice copil cu diabet insipid va fi evaluat radiologic şi tomografic pentru a se exclude prezenţa unor leziuni litice osoase. Diagnosticul afectării hipotalamice în cazurile cu diabet insipid se poate preciza prin rezonanţă magnetică (MRI), care evidenţiază îngustarea tijei hipotalamohipofizare (mai mult de 2,5 mm). Asocierea unui deficit al hormonului de creştere cu nanism concomitent se întâlneşte la mai puţin de 10% dintre bolnavi.

Manifestările sistemice se întâlnesc la 1/3 dintre copiii diagnosticaţi la vârstă mică şi se manifestă prin febră, stagnare ponderală, anorexie, apatie.

Diagnostic. Writing Group of The Histiocystic Society a stabilit în anul 1987 criteriile morfologice, imunohistochimice, electronooptice şi clinice obligatorii pentru susţinerea diagnosticului de LCH.

În etapa actuală de exigenţă, diagnosticul pozitiv nu se poate susţine fără biopsie efectuată din leziunile cutanate sau după curetarea leziunilor osoase. Rezultatele obţinute după lavajul bronhoalveolar sunt considerate discutabile (vezi leziunile pulmonare). Fragmentul bioptic va fi colorat iniţial cu hematoxilină-eozină şi va fi examinat la microscopul optic. Evidenţierea celulelor Langerhans, cu nuclei polilobaţi şi incizuri la nivelul membranei nucleare, cromatină granulară, constituie doar un diagnostic preliminar (fig. 13.17). Diagnosticul de certitudine presupune două probe suplimentare de imunohistochimie, şi anume ATP-aza şi proteina S100 evidenţiată prin coloraţii speciale, precum şi identificarea markerului CD1a, considerat caracteristic histiocitelor Langerhans. Etapa finală de diagnostic presupune un examen al fragmentului bioptic la microscopul electronic, cu evidenţierea granulelor Birbeck. Aşa cum s-a arătat, acestea sunt nişte structuri tubulare cu perete pentalaminar, cu o formaţiune ter-

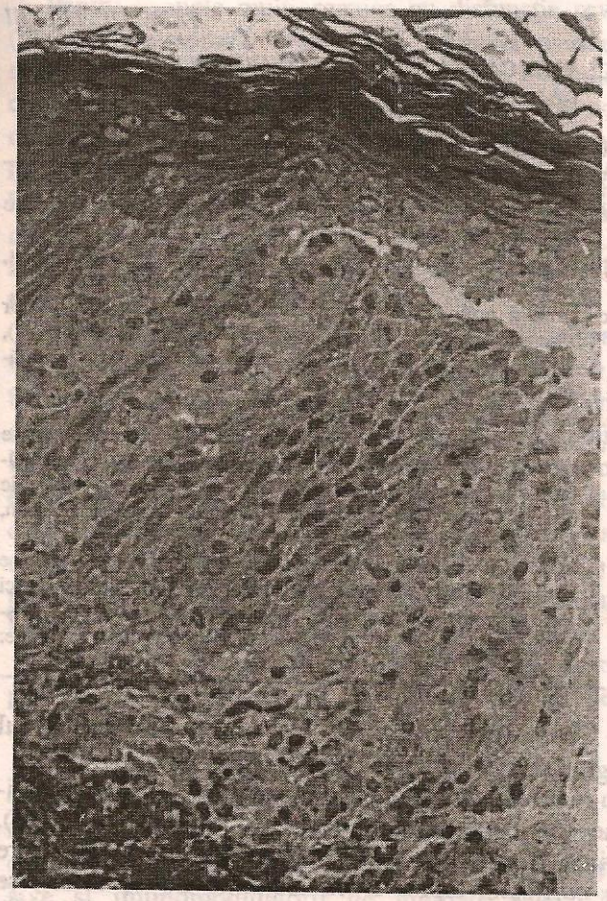

Fig. 13.17 – Histiocitoză cu celule Langerhans, aspect histologic al pielii (HE × 200). Infiltrat intradermic cu celule histiocitare mari mononucleare şi numeroase celule inflamatorii.

minală dilatată cu aspect de „rachetă de tenis" (fig. 13.18, 13.19, 13.20). Doar parcurgerea celor trei trepte de diagnostic asigură corectitudinea diagnosticului, fără de care formularea prognosticului şi propunerea unei scheme terapeutice nu este posibilă.

Prognostic. Depinde de vârsta bolnavului în momentul diagnosticului şi de numărul organelor afectate. O singură localizare şi vârsta mare a pacientului (adolescent, de exemplu) este considerat un element de prognostic bun. Prognosticul este sever la sugarul sau copilul mic cu multiple leziuni organice şi disfuncţie multisistemică. Aceste forme clinice pot avea evoluţie fatală. Este esenţială încadrarea bolnavilor în această subgrupă, de aceea supravegherea activă la interval de 1-6 luni se impune pentru a surprinde extensia leziunilor şi la alte

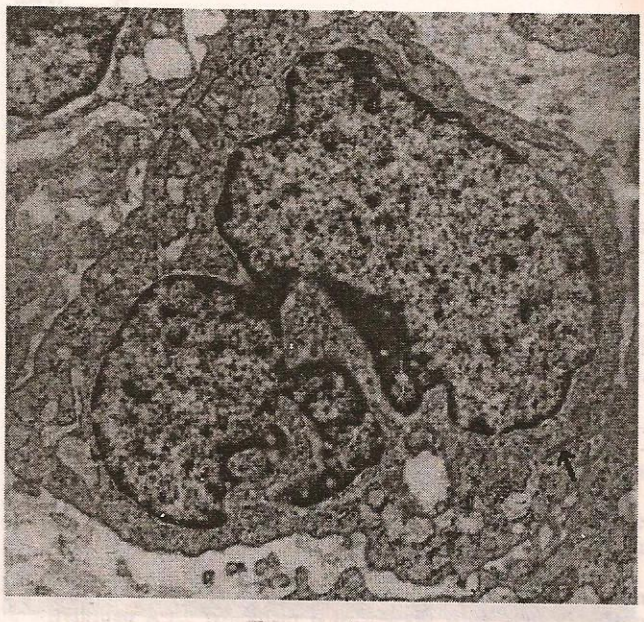

Fig. 13.18 – Celulă Langerhans, microscopie electronică (× 14820). Nucleul are formă neregulată, prezintă o incizură adâncă; se identifică granule Birbeck caracteristice (săgeata). (Laboratorul Catedrei de Histologie şi Biologie Celulară, Facultatea de Medicină Carol Davila, Bucureşti.)

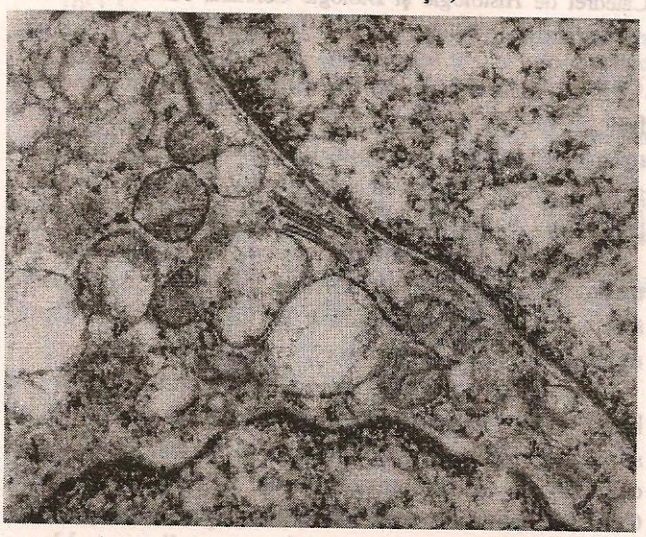

Fig. 13.19 – Celulă Langerhans – detaliu microscopie electronică (× 27950). Granule Birbeck răspândite prin organitele celulare. (Laboratorul Catedrei de Histologie şi Biologie Celulară, Facultatea de Medicină Carol Davila, Bucureşti.)

organe. Sunt publicate în literatură numeroase protocoale de supraveghere activă a cazurilor de LCH şi intervalul la care se impune reevaluarea, care variază de la 1 la 6 luni!



Fig. 13.20 – Celulă Langerhans – detaliu al granulelor Birbeck, microscopie electronică (× 54600). Se observă forma tubulară şi structura pentalaminată a granulelor Birbeck. (Laboratorul Catedrei de Histologie şi Biologie Celulară, Facultatea de Medicină Carol Davila, Bucureşti.)

Evaluările curente presupun hemoleucogramă, funcţie hepatică, osmolaritatea urinei, radiografii pulmonare şi osoase, radiografii dentare panoramice, în general „supravegherea scheletului", tomografie computerizată sau/şi MRI al axului hipotalamohipofizar.

Se acceptă că leziunile unice, de exemplu la os, trebuie considerate în general benigne şi se poate spera la regresie spontană a lor în interval de săptămâni, luni sau chiar ani.

Sechelele tardive depind de forma clinică de boală şi istoria naturală a acesteia. Se consideră că sunt mai puţin grave decât se aşteptase anterior şi oricum ele nu afectează decât 30-50% din cazuri. Cele mai comune sunt diabetul insipid, tulburările de creştere în înălţime, sechelele ortopedice, probleme neurologice şi afectarea calităţilor intelectuale. Există date care susţin că diabetul insipid rezidual se întâlneşte la numai 15% din cazuri dacă copiii au fost supuşi polichimioterapiei sistemice, faţă de 36% incidenţă dacă tratamentul a fost doar conservator. Tratamentul cu etoposid (inhibitor de topoizomerază) ar conduce la boli neoplazice secundare, aşa cum a fost raportat recent (risc leucemogenic!).

TABELUL 13.LXIII

CLASIFICAREA HISTIOCITOZELOR CU CELULE LANGERHANS ÎN FUNCŢIE DE NUMĂRUL ORGANELOR AFECTATE
(după Egeler R.M. şi D'Angio G.J., 1995, modificat)

I. Histiocitoză cu celule Langerhans, formă localizată.
   a. Rash cutanat, confirmat prin biopsie de piele, fără alte sedii de manifestare a bolii.
   b. Leziuni monoostotice, cu sau fără diabet insipid asociat, afectare ganglionară de vecinătate cu rash cutanat.
   c. Leziuni poliostotice (afectare concomitentă a mai multor oase sau mai mult de două leziuni litice la un singur os), cu sau fără diabet insipid, afectare ganglionară de vecinătate sau rash cutanat.

II. Histiocitoză cu celule Langerhans, formă extensivă.
   a. Afectarea organelor viscerale, cu sau fără leziuni osoase asociate, diabet insipid, afectare ganglionară de vecinătate şi/sau rash cutanat, dar fără semne de disfuncţie organică a oricăruia din următoarele organe: plămân, ficat, sistem hematopoietic.
   b. Afectarea organelor viscerale, cu sau fără leziuni osoase asociate, diabet insipid, afectarea ganglionilor limfatici din vecinătate şi/sau rash cutanat, dar asociată cu disfuncţie organică a oricăruia din următoarele organe: plămân, ficat, sistem hematopoietic.

Tratament. Depinde de extensia bolii (numărul organelor afectate) (tabelul 13.LXIII).

Formele localizate au prognostic bun cu remisiune spontană în cele mai multe cazuri (os, piele). Prima treaptă de tratament constă în administrare de *corticoizi topic.* Dacă leziunile nu se remit, se poate încerca chimioterapie sistemică „blândă". Azot-muştar în aplicaţii topice sau iradierea locală au condus la rezultate în unele forme.

Dacă o leziune unică osoasă se însoţeşte de durere vie, deformare a regiunii, fractură în os patologic, pierderea dinţilor definitivi, surditate prin afectarea osului temporal, se impun infiltraţii intralezionale cu corticoizi după curăţarea leziunii, radioterapie locală în doze mici (150 cGy/zi, timp de 4 zile). Tratamentul bolnavului cu leziuni osoase multiple nu diferă de cele arătate anterior, deoarece supravegherea activă a demonstrat regresia spontană a leziunilor, fără terapie sistemică, în peste 50% din cazuri.

Formele extensive de LCH primesc tratament diferenţiat în funcţie de numărul organelor afectate şi disfuncţia acestora. Unii autori recomandă într-o primă etapă corticoterapie sistemică: prednison 2 mg/kg/zi timp de 6 săptămâni, urmat de o cură de 1 mg/kg/zi timp de alte 4 săptămâni şi apoi cură discontinuă de prednison. Această recomandare va fi făcută bolnavilor cu formă multisistemică de LCH, dar fără disfuncţie organică multiplă.

Pentru formele multiorganice cu disfuncţie severă (afectare pulmonară + afectarea măduvei osoase + afectare hepatosplenică + piele + os) se recomandă chimioterapie sistemică, mono- sau polichimioterapie. Una din scheme prevede vinblastină intravenos o dată pe săptămână în doză de 0,15 mg/kg. Doza se creşte progresiv cu 0,05 mg/kg până la apariţia leucopeniei. Doza se repetă de 6 ori. Unii autori asociază de la început şi corticoterapie sistemică (vezi mai sus).

Alte propuneri terapeutice se referă la clorambucil ca agent terapeutic unic, 5 mg/m^2/zi timp de 8 săptămâni, cu scăderea dozei la jumătate pentru etapa ulterioară. S-au mai propus ciclofosfamidă, metotrexat, mercaptopurină, vincristină şi mai recent etoposid. Oricum, rezultate favorabile nu se obţin decât în 50-60% din cazuri. Din anul 1991 se studiază, într-un protocol internaţional, avantajele terapiei cu vinblastină versus etoposid în tratamentul LCH, dar rezultatele nu au fost încă publicate.

Diabetul insipid se tratează substitutiv cu desmopresină (vezi capitolul 19 „Boli endocrine în pediatrie").

Cele mai recente publicaţii propun tratament cu ciclosporină pentru formele multisistemice cu disfuncţie organică multiplă care nu răspund la terapie convenţională. Ciclosporina are efecte imunosupresive şi imunomodulatorii de inhibare selectivă a răspunsului imun celular şi de temperare a eliberării de citokine. Există raportări privind efectul favorabil a 2-clorodezoxiadenozinei şi al terapiei cu anticorpi monoclonali, variantă terapeutică care pare a se impune în viitor.

Bibliografie

EGELER R.M., NESBIT M.E.Jr.: Current concepts and treatment in Langerhans histiocytosis. In Voute P.A., Barrett A., Lemerle J. (eds.): Cancer in children: clinical management, ed. a 3-a Springer-Verlag, Heidelberg, 1992, p. 162-72.

EGELER R.M., D'ANGIO G.J.: Langerhans cell histiocytosis. J. Pediatr. 1995; 127(1):1-11.

FAVARA B.E., JAFFE R.: The histopathology of Langerhans cell histiocytosis. Br. J. Cancer (Suppl.) 1994 (Sep.); 23:517-23.

IONESCU N., TOMA CARMEN, CIOFU E., POPESCU M., LASCU VIORICA: Disseminated Langerhans Cell Histiocytosis: A Case Report with a Light Microscopic and Ultrastructural Study. Rom. J. Morphol. Embriol. 1996, (XLII); 3-4:225-34.

JOHNO M., OISHI M., KOHMARUM M., ZOSHIMURA K., ONO T.: Langerhans cell histiocytosis presenting as a varicelliform erruption over the entire skin. J. Dermatol. 1994 (mar); 21(3):197-204.

KANNOURAKIS G., ABBAS A.: The role of cytokines in the pathogenesis of Langerhans cell histiocytosis. Br. J. Cancer 1994; 70(SXXIII):S37-S40.

LADISCH S.: Histiocytosis Syndromes of Childhood. In Behrman R.E., Kliegman R.M., Arvin A.M. (eds.): Nelson Textbook of Pediatrics. W.B. Saunders Co., 1996, p. 1997-99.

LAHEY M.E.: Histiocytosis X: an analysis of prognostic factors. J. Pediatr. 1975; 87:184-9.

MIERAU G.W.: Intranuclear Birbeck granules in Langerhans cell histiocytosis. Pediatr Pathol. 1994 (Nov-Dec); 14(6): 1051-54

MIERAU G.W., WILLS E.J., STEELE P.O.: Ultrastructural studies in Langerhans cell histiocytosis: a search for evidence of viral etiology. Pediatr. Pathol. 1994 (Sep.-Oct.); 14(5): 895-904.

WILLMAN C.L., BUSQUE L., GRIFFITH B.B.: Langerhans cell histiocytosis (histiocytosis X): a clonal proliferative disease. New Engl. J. Med. 1994; 331: 154-60.

YU R.C., CHU C., BULUWELA L., CHU A.C.: Clonal proliferation of Langerhans cell histiocytosis. Lancet 1994; 343 (8900):767-68.

***: Writing Group of the Histiocyte Society: Histiocytosis Syndrome in Children. Lancet 1987; I (8526):208-9.